This is a digital copy of a book that was preserved for generations on library shelves before it was carefully scanned by Google as part of a project to make the world's books discoverable online.

It has survived long enough for the copyright to expire and the book to enter the public domain. A public domain book is one that was never subject to copyright or whose legal copyright term has expired. Whether a book is in the public domain may vary country to country. Public domain books are our gateways to the past, representing a wealth of history, culture and knowledge that's often difficult to discover.

Marks, notations and other marginalia present in the original volume will appear in this file - a reminder of this book's long journey from the publisher to a library and finally to you.

Usage guidelines

Google is proud to partner with libraries to digitize public domain materials and make them widely accessible. Public domain books belong to the public and we are merely their custodians. Nevertheless, this work is expensive, so in order to keep providing this resource, we have taken steps to prevent abuse by commercial parties, including placing technical restrictions on automated querying.

We also ask that you:

+ *Make non-commercial use of the files* We designed Google Book Search for use by individuals, and we request that you use these files for personal, non-commercial purposes.
+ *Refrain from automated querying* Do not send automated queries of any sort to Google's system: If you are conducting research on machine translation, optical character recognition or other areas where access to a large amount of text is helpful, please contact us. We encourage the use of public domain materials for these purposes and may be able to help.
+ *Maintain attribution* The Google "watermark" you see on each file is essential for informing people about this project and helping them find additional materials through Google Book Search. Please do not remove it.
+ *Keep it legal* Whatever your use, remember that you are responsible for ensuring that what you are doing is legal. Do not assume that just because we believe a book is in the public domain for users in the United States, that the work is also in the public domain for users in other countries. Whether a book is still in copyright varies from country to country, and we can't offer guidance on whether any specific use of any specific book is allowed. Please do not assume that a book's appearance in Google Book Search means it can be used in any manner anywhere in the world. Copyright infringement liability can be quite severe.

About Google Book Search

Google's mission is to organize the world's information and to make it universally accessible and useful. Google Book Search helps readers discover the world's books while helping authors and publishers reach new audiences. You can search through the full text of this book on the web at `http://books.google.com/`

LANE MEDICAL LIBRARY STANFORD
2 45 0163 8314

MEDICAL

LEVI COO

LEÇONS

DE

CLINIQUE CHIRURGICALE

PROFESSÉES A L'HOPITAL SAINT-LOUIS

OUVRAGES DU MÊME AUTEUR

Éléments de pathologie chirurgicale, par M. A. Nélaton, membre de l'Institut, professeur de clinique à la faculté de médecine, etc.

Seconde édition complètement remaniée.

Tome premier, rédigé par M. le docteur Jamain, chirurgien des hôpitaux. 1 fort vol. gr. in-8..... 9 fr.
Tome deuxième, rédigé par M. le docteur Péan, chirurgien des hôpitaux. 1 fort vol. in-8 avec 288 figures dans le texte..... 13 fr.
Tome troisième, rédigé par M. le docteur Péan. 1 vol. gr. in-8 avec 148 fig.. 14 fr.
Tome quatrième, rédigé par M. le docteur Péan. 1 vol. gr. in-8 avec 148 fig.. 14 fr.
Tome cinquième, rédigé par M. Péan, jusqu'aux tumeurs du sein.

Scapulalgie et de la **résection scapulo-humérale**, envisagée au point de vue du traitement de la scapulalgie. In-8. 20 figures. Paris, 1860.

Autoplastie du cou. Réparation d'une large perte de substance de la région cervicale antérieure à l'aide d'un lambeau pris sur la région thoracique. Observation suivie de considérations pathologiques, chirurgicales et physiologiques. In-8 avec figures, 1868.

Tumeurs des lombes. Opération pratiquée avec succès pour l'extraction d'une énorme tumeur fibro-graisseuse de la région lombaire à forme éléphantiasique. Observation suivie de considérations pathologiques, chirurgicales et physiologiques, et d'un historique des tumeurs de la région des lombes qui ont paru présenter quelque analogie.

Splénotomie. Observation d'ablation complète de la rate pratiquée avec succès; considérations pathologiques, chirurgicales et physiologiques, suivies d'un historique de la splénotomie fait par M. Magdelain..... 1 fr.

L'ovariotomie peut-elle être faite à Paris avec des chances favorables de succès? Observations pour servir à la solution de cette question. Gr. in-8, 1867... 1 fr.

Ovariotomie et splénotomie. Observations pour servir à la solution de cette question, précédées de considérations sur le diagnostic et le traitement des kystes de l'ovaire (2e édition). Paris, 1869, avec de nombreuses figures..... 6 fr.

Étude clinique sur les ulcérations anales, en collaboration avec M. Malassez. 1 vol. in-8 avec figures dans le texte et 4 planches coloriées, 1872..... 6 fr.

Hystérotomie. De l'ablation de l'utérus par la gastrotomie, en collaboration avec M. Urdy. 1 vol. in-8 avec figures et planches, ouvrage couronné par l'Institut de France, 1873. 6 fr.

De la forcipressure ou de l'application des pinces à l'hémostasie chirurgicale, leçons recueillies par MM. Deny et Exchaquet. In-8..... 2 fr. 50

Leçons de clinique chirurgicale, professées à l'hôpital Saint-Louis, suivies des observations recueillies par l'auteur et de la statistique des observations de gastrotomie pratiquées par lui.

Tome premier, comprenant les observations recueillies depuis le 1er janvier 1874 au 1er juin 1875 et la statistique des gastrotomies de 1864 à 1875. 1 fort vol. in-8, avec figures dans le texte et 4 planches coloriées hors texte. 1876..... 20 fr.

LEÇONS

DE

CLINIQUE CHIRURGICALE

PROFESSÉES A L'HOPITAL SAINT-LOUIS

PENDANT LES ANNÉES 1879 ET 1880

PAR

M. LE Dr PÉAN

SUIVIES

1° Des observations recueillies dans le service de l'auteur du 1er janvier 1879 au 1er janvier 1881

2° De la statistique des opérations de gastrotomie pratiquées par lui du 1er juillet 1881 au 1er janvier 1885

3° De la troisième partie du catalogue de la collection des pièces anatomo-pathologiques de M. Péan, à l'hôpital Saint-Louis

---

AVEC 46 FIGURES DANS LE TEXTE

Et 7 planches coloriées hors texte

LANE MEDICAL LIBRARY
15592
SAN FRANCISCO

THE PROPERTY OF THE N. YORK HOSPITAL.

PARIS
ANCIENNE LIBRAIRIE GERMER BAILLIÈRE ET Cie
FÉLIX ALCAN, ÉDITEUR
108, BOULEVARD SAINT-GERMAIN, 108

1886

Tous droits réservés.

Ka

M34
P35
v. 4
1886

PRÉFACE

Dans le quatrième volume que nous publions aujourd'hui, la division est la même que dans les précédents.

La première partie comprend les leçons cliniques qui nous ont paru le plus dignes d'être recueillies.

En raison du temps qu'exige la publication d'un livre de cette importance, qui comprend 1250 pages, il nous a semblé que quelques-unes d'entre elles paraîtraient à une époque trop éloignée lorsque l'impression en serait terminée. Aussi, pour celles qui avaient le plus d'actualité, nous avons pris soin d'en faire des tirages à part ou de les reproduire dans les journaux.

C'est ainsi que nous avons présenté à l'Académie de médecine, en juillet 1883, les deuxième et troisième leçons cliniques sur les *Petites Tumeurs de l'ovaire et de l'utérus ;* en 1884, en même temps que la malade qui en a fait le sujet, la leçon sur la néphrectomie par la voie abdominale; et en 1886, celle sur les *Tumeurs végétantes du péritoine pelvien.*

Nous avons également publié dans la *Gazette des hôpitaux*, ces dernières années, les leçons sur le *Pincement préventif et définitif des vaisseaux dans les opérations chirurgicales; — Le morcellement appliqué à l'ablation totale de l'utérus dans certains cas de tumeurs fibreuses et cancéreuses; — L'ablation des tumeurs fibreuses ou myomes du corps de l'utérus par la voie vaginale; — L'ablation des tumeurs rénales, par la néphrectomie lombaire, en particulier par le morcellement.*

Nous n'avons qu'à nous louer d'avoir pris ce parti, car nous connaissons depuis longtemps la facilité avec laquelle les inventions qui ont la bonne fortune de réussir sont accaparées par ceux qui ont le moins contribué à leur succès.

La seconde partie contient les observations recueillies dans le service, du 1er janvier 1879 au 1er janvier 1881.

La troisième partie a trait aux observations de gastrotomie que nous avons pratiquées du 1er juillet 1881 au 1er janvier 1885.

A la fin du volume on trouvera le catalogue des pièces dont s'est enrichi notre musée à l'hôpital Saint-Louis depuis la publication du dernier volume.

Si les chiffres de notre statistique hospitalière sont aussi favorables, nous devons dire que c'est grâce aux soins dont nos malades ont été entourés : en 1879, par MM. Le Bec, Langlebert, Nitot, internes ; Aubeau, Raimbert, Dubois, Gautiez, Leprevost, Debierre, externes ; en 1880, par MM. Martinet, Schmitt, Delapersonne, internes ; Letort, Dupin, Roussel, Larrivé, Restrepo, Bastaky, externes du service.

Il est juste en même temps de remercier MM. Aubeau et Sinoir d'avoir bien voulu recueillir ces observations, ainsi

PREMIÈRE PARTIE

PREMIÈRE LEÇON

DES TUMEURS DU CALCANÉUM

MESSIEURS,

Nous allons opérer devant vous une malade qui porte une tumeur très rare du calcanéum, une exostose ostéo-cartilagineuse : c'est une occasion que je saisis de vous entretenir des maladies de cet os et de vous faire, en particulier, l'histoire de ses néoplasmes qui ne paraissent pas avoir beaucoup jusqu'ici préoccupé les pathologistes. Si tous, en effet, ont étudié avec soin les fractures et les traumatismes de cet os, ses inflammations, ses caries et ses nécroses qui sont si fréquentes et exigent souvent une intervention ; si, d'autre part, les opérations à pratiquer sur un os aussi important dans la station verticale et la marche, et en particulier la résection partielle ou totale, ont été le point de départ de polémiques instructives, en revanche, les tumeurs ont été laissées à peu près de côté. Je vois la cause de cet oubli dans leur rareté même, car on ne trouve, sur ce sujet, qu'un assez petit nombre d'observations disséminées dans la littérature médicale. Mais, précisément parce que ces affections sont rares, il faut les bien connaître, sous peine de se trouver, dans un cas donné, fort embarrassé pour porter un diagnostic et plus hésitant encore dans l'intervention à proposer. Voilà pourquoi je vais entrer dans quelques détails et énumérer les différentes variétés de tumeurs que l'on a rencontrées dans l'os du talon.

Je dois dire tout d'abord que presque toutes sont des *sarcomes* et que des autres il n'existe que des observations fort peu nombreuses ou que l'absence d'examen anatomique complet rend pour le moins contestables.

Nous laissons de côté les *tubercules* qui doivent plutôt être étudiés avec les ostéites du calcanéum (1). Nous ne connaissons pas d'exemples de *gommes* ni de *kystes* développés dans cet os. Il nous reste donc à vous dire ce que nous savons des *fibromes*, des *sarcomes*, des *cancers*, des *enchondromes* et des *exostoses*.

1° *Fibromes.* — Si l'on s'en rapportait au titre des observations anciennes, on pourrait croire que le fibrome des os est chose assez fréquente. Mais nous savons que cette dénomination, qui ne reposait que sur un examen à l'œil nu, est le plus souvent fausse, et les fibromes vrais des os, si tant est qu'ils existent en dehors de ceux qui ont pour origine le périoste, doivent être fort rares.

Huguier a présenté à la Société de Chirurgie, en 1852, une tumeur dénommée *fibrome* et qui, occupant toute la région du talon, enclavait la face postérieure du calcanéum à laquelle elle adhérait complètement. S'agissait-il simplement d'un sarcome périostique? On serait tenté de le croire en examinant la pièce déposée au musée Dupuytren (2).

L'observation de Follin paraît plus probante (3). Une

d'aspect fibreux, avec quelques épanchements sanguins dans l'épaisseur du tissu. Les cartilages articulaires du calcanéum étaient unis à ceux qui leur correspondaient par des fausses membranes vasculaires. « L'examen microscopique ne démontra, ajoute Follin, que les éléments ordinaires des tumeurs fibreuses. »

Ces néoplasmes paraissent caractérisés par la lenteur de leur évolution, leur peu de symptômes fonctionnels ; mais il faut bien avouer que le diagnostic en est fort difficile, sinon impossible, avec les sarcomes durs ou les fibromes fasciculés.

2° *Sarcomes.* — Les ostéo-sarcomes des membres sont des tumeurs fréquentes ; depuis quelque temps, nous avons eu l'occasion de vous en montrer un grand nombre. Plus communs aux membres inférieurs qu'aux supérieurs, ils se développent surtout dans le fémur et le tibia, et ils sont assez rares dans le squelette du pied pour que, sur un total de 200 cas, M. Schwartz (1) n'en compte que 11 dans ces os. On en a décrit qui tiraient leur origine des phalanges, des métatarsiens ou des os du tarse, et, parmi ceux-ci, c'est le calcanéum qui paraît le plus souvent atteint. Peut-être faut-il voir la cause de cette sorte de prédisposition dans la situation superficielle de l'os et la fréquence de ses traumatismes. Ceux-ci ne paraissent pas être sans influence sur le développement de ces sortes de tumeurs, et, à ce point de vue, Atkinson a rapporté une observation intéressante (2). Un rabbin de Jérusalem avait été blessé au talon droit par un éclat de bombe lors du bombardement de cette ville par les Égyptiens, en 1826. A la suite de longs voyages à pied, survint une tumeur de la cicatrice qui fut enlevée par Sim en 1854. En 1857, la tumeur avait récidivé et Atkinson dut faire une nouvelle opération. Il enleva un segment de la peau du talon, et, s'apercevant que le calcanéum était profondément envahi, il sectionna le tendon d'Achille, désarticula le calcanéum et s'assura que les os voisins n'étaient pas malades.

(1) *Thèse d'agrégation*, 1880, p. 96.
(2) *Medical Times and Gazette*, 1857, t. I, p. 406.

La guérison se fit assez rapidement et se maintenait quand l'observation fut publiée.

Parfois, la maladie reste longtemps stationnaire pour prendre ensuite un accroissement rapide. Ainsi Jobert (1) a amputé la jambe d'un homme de quarante-cinq ans qui portait depuis l'âge de douze ans une grosseur à la plante du pied. Stationnaire pendant dix-sept ans, elle avait acquis ensuite le volume d'une demi-pomme de reinette, et le malade ne pouvait marcher qu'à condition de porter un brodequin à talon creux. Puis la tumeur augmenta plus rapidement, atteignit le volume des deux poings, s'étendant du calcanéum à la région métatarsienne. Elle était alors bosselée, de consistance inégale, et Jobert se décida à une amputation, en voyant l'étendue de la tumeur et en considérant qu'il n'aurait pas assez de peau saine pour recouvrir la plaie produite par une désarticulation du calcanéum.

De son côté, Lenoir (2) a également fait l'amputation d'une jambe pour un ostéo-sarcome qui, en une année, avait acquis le volume d'une tête de fœtus. Depuis dix ans, le malade, âgé de soixante-cinq ans, éprouvait des douleurs pendant la marche. La peau était violacée et vineuse ; la tumeur, molle et pseudo-fluctuante par places, était dure, presque cartilagineuse en d'autres. Après l'opération, on constata que le

bosselures de dimensions variables, faisant corps avec l'os : voilà les signes qui, avec la rapidité de l'évolution et l'âge ordinairement peu avancé des malades, permettent d'asseoir un diagnostic. Si celui-ci est souvent fort difficile au début, alors que la tumeur est petite et cachée sous la peau épaisse du talon, il peut être embarrassant plus tard quand, par son extension à toute la région tibio-tarsienne, par l'ulcération de la peau et la formation de fistules profondes, le néoplasme simule une arthrite fongueuse du cou-de-pied.

Semblable erreur a été plusieurs fois commise. Ainsi le Dr Martin a envoyé en 1852 à la Société de Chirurgie (1) une tumeur du calcanéum qui avait évolué en six ans et avait si bien simulé une tumeur blanche que Blandin n'avait pas hésité à pratiquer l'amputation de la jambe. En disséquant la pièce, on s'aperçut qu'il s'agissait d'un ostéo-sarcome du calcanéum avec intégrité de l'articulation tibio-tarsienne.

L'erreur contraire semble avoir été faite par M. Duplay (2).

Et cependant un diagnostic précis et rapide est de la plus grande utilité; car tandis qu'on emploie inutilement des moyens palliatifs contre une prétendue ostéite ou arthrite, l'affection progresse, envahit les os voisins et une opération partielle ou une simple résection devenant insuffisante, il faut bientôt sacrifier le membre. Une autre raison de prompte intervention est la propagation possible aux lymphatiques et aux ganglions. Ainsi, J. Bœckel (3) fait en 1876 l'amputation de la jambe pour un sarcome du calcanéum ayant le volume du poing et dont le début remonte à trois ans. Quelques mois après, il extirpe une tumeur ganglionnaire de l'aine qui, comme celle du talon, est constituée par du tissu sarcomateux à petites cellules. Le malade meurt cachectique trois mois après et on trouve des noyaux cancéreux dans le foie et au pylore. M. Schwartz cite un autre exemple de cet envahissement du système lymphatique (4). Une femme de vingt-

(1) *Union médicale*, 1852, p. 329.
(2) Duret, *Bul. Soc. anatomique*, 1873, p. 753.
(3) *In* Thèse de Schwartz, 1880, p. 260.
(4) *Thèse d'agrégation en chirurgie*, 1880, p. 258.

deux ans ressent depuis quatre mois, dans le pied droit, des douleurs que l'on prend tout d'abord pour du rhumatisme; bientôt apparaît sur le bord externe du pied une tumeur qui s'accroît rapidement. Les veines sous-cutanées sont très développées, la tumeur est douloureuse et animée de battements : les ganglions inguinaux verticaux du côté droit sont plus durs et plus gros que ceux du côté gauche. On diagnostique un *fongus hématode* du pied. La malade a de plus un cancer de l'utérus. La tumeur s'accroît, atteint le volume d'une tête de fœtus, se ramollit et s'ulcère; la malade meurt cachectique. On constate que le tissu du sarcome forme une masse encéphaloïde ramollie. Le cuboïde et les cunéiformes sont détruits; le calcanéum, l'astragale, l'extrémité inférieure des os de la jambe sont envahis; les ganglions cruraux sont dégénérés ainsi que les ganglions iliaques.

Quelquefois l'organisme est encore plus profondément atteint : l'affection se généralise et on trouve à l'autopsie des noyaux secondaires dans les poumons. Sous le titre de « dégénérescence fibreuse et fibro-plastique complète du calcanéum », Robert a publié un cas de ce genre (1). Une tumeur ayant atteint en deux ans le volume d'une tête de fœtus occupait toute la partie postérieure du pied (homme de 65 ans); la peau était amincie, de coloration vineuse; la consistance était inégale et une ponction n'avait donné que du sang

dépens du périoste des os du tarse, principalement l'astragale et le scaphoïde, et avait envahi le calcanéum (1).

La marche de l'ostéo-sarcome et par conséquent son pronostic dépendent de sa constitution anatomique. Les variétés sont en effet assez nombreuses ; on peut les réduire à deux :

a. Le *sarcome à petites cellules* (sarcome embryonnaire, tumeur embryo-plastique) est le plus mauvais de tous : il apparaît en général de bonne heure, évolue rapidement, a une grande tendance à l'extension (cas de Schwartz, Bœckel). Alors on trouve le calcanéum infiltré de cellules rondes et réduit à quelques parcelles osseuses ; les os voisins sont souvent malades et les ganglions inguinaux eux-mêmes peuvent participer à la dégénérescence. Ces ostéo-sarcomes sont souvent très vasculaires et peuvent être animés de battements (obs. de Schwartz).

b. Le *sarcome à cellules fusiformes* (tumeur fibro-plastique) est celui qui a été le plus souvent observé dans le calcanéum (Huguier? Robert, Lenoir, Boucher, Martin). Apparaissant souvent dans un âge avancé, il se cantonne pendant longtemps dans l'os primitivement atteint, ce qui pourrait permettre, en opérant de bonne heure, de restreindre l'opération à une résection du calcanéum et d'éviter une amputation de la jambe, car lorsqu'on dissèque les pièces, on constate souvent que les cartilages sont intacts ou tout au plus réunis aux cartilages voisins par des tractus fibreux.

3° *Tumeurs myéloplaxiques*. — (Sarcome myéloïde, sarcome giganto-cellulaire.) Cette variété de tumeurs a été signalée dans la plupart des os de l'économie. Eug. Nélaton, dans sa thèse (2), cite des cas de tumeurs à myéloplaxes des métatarsiens (obs. XL), du scaphoïde (obs. XLI) ; on en a vu aussi dans les cunéiformes. Chose bizarre, nous ne connaissons pas d'exemple de semblables tumeurs du calcanéum. La raison en est peut-être dans l'insuffisance d'examen microscopique de la plupart des observations publiées. Dans plusieurs même, cet examen a fait complètement défaut, et il est

(1) Boucher, *Bul. Soc. anat.*, 1866, 2e série, t. XI, p. 139 et 405.
(2) *Des tumeurs à myéloplaxes*, thèse de Paris, 1860.

impossible de déterminer à quelle variété de sarcome on avait affaire (obs. d'Atkinson, de Jobert). En tout cas, il est fort probable que l'os du talon ne jouit d'aucune immunité à cet égard et que des recherches ultérieures plus complètes feront disparaître cette anomalie apparente.

Nous allons passer rapidement en revue les autres tumeurs du calcanéum, puis nous nous arrêterons un peu plus longtemps sur le diagnostic et l'intervention opératoire.

4° *Carcinomes.* — Le cancer vrai des os n'est plus guère admis actuellement en tant que manifestation primitive : il résulte de l'extension ou de la généralisation d'une tumeur semblable développée ailleurs. Aussi faut-il être très réservé dans l'examen des observations publiées sous ce titre. Du reste, pour le calcanéum, je n'en connais qu'une; elle est de M. Houel (1). En 1864, ce chirurgien présentait à la Société anatomique le pied d'une jeune fille de vingt ans amputée par Nélaton. Déjà, trois ans auparavant, elle avait subi une opération pour une tumeur du gros orteil; l'affection s'était reproduite trois mois après au niveau de la partie postérieure du pied et simulait assez bien une tumeur blanche tibio-tarsienne; mais les mouvements de l'articulation étaient libres. La tumeur était animée de battements et était le siège d'un souffle manifeste. Après amputation, on trouva le *calcanéum*

l'extension d'une tumeur de la peau. Lenoir a fait l'amputation de la jambe pour une ulcération cancroïdale du talon qui évoluait depuis plusieurs années et qu'on avait traitée inutilement par les cautérisations et la rugination. En disséquant la pièce, on vit que le tissu morbide envoyait un noyau assez considérable dans l'intérieur du calcanéum (1). Hamilton a publié une observation à peu près semblable. Une femme de soixante ans portait depuis son enfance une petite tumeur qui plus tard s'ulcéra et donna lieu à une plaie de près de trois pouces de diamètre. On fit l'amputation. L'ulcération était de nature épithéliomateuse et le calcanéum était profondément atteint (2).

Dans ces cas, le diagnostic de l'affection primitive est aussi facile que partout ailleurs, et l'envahissement de l'os sous-jacent se reconnaît à la profondeur de l'ulcération et à la possibilité de parvenir avec un stylet sur des parties osseuses dégénérées et friables.

Il faut, en tout cas, ne pas craindre d'enlever largement les parties malades, et de reséquer une portion du calcanéum. C'est ce que j'ai fait pour un malade qui était en 1873 dans nos salles et chez lequel l'affection avait deux fois récidivé (3); j'ai dû, chez un autre, où l'épithélioma avait également envahi l'os, faire une amputation de la jambe (4). (V. cette pièce dans notre musée particulier, n° 48.)

6° *Enchondromes.* — Ce que nous disions tout à l'heure des tumeurs à myéloplaxes s'applique de tout point aux enchondromes. Bien que ces tumeurs existent certainement dans le calcanéum, peu d'auteurs en ont parlé ou se contentent de dire qu'elles évoluent là avec leurs caractères ordinaires. Cependant le professeur Linhart (de Wurzburg), étudiant les indications de la désarticulation du calcanéum, écrit : « Les tumeurs sont le plus souvent des enchondromes, plus rarement des cancers. Pour un enchondrome central, mal limité

(1) Broca. *Bul. soc. anatomique*, 1849, t. XXIV, p. 75.
(2) *New-York medic. Record.* 1866, p. 281 et Constatt's, 1866, II, p. 302.
(3) Péan. *Clinique de l'Hôpital Saint-Louis*, t. I, 1876, p. 621; obs. DLXXX.
(4) *Id.*, p. 620; obs. DLXXIX.

(et c'est malheureusement la règle), je ferais l'excision complète de l'os, parce qu'une opération partielle ne garantit pas assez contre la récidive. Si la peau du pied était atrophiée, dégénérée en une membrane mince et parcheminée, comme je l'ai vu dans un cas d'enchondrome du calcanéum, je préférerais l'amputation de la jambe ou la désarticulation tibio-tarsienne, avec petits lambeaux antérieur et postérieur (1). »

7° *Exostoses ostéo-cartilagineuses.* — Nous ne connaissons pas d'exemple d'exostose vraie du calcanéum. On en a vu aux métatarsiens (Richet), dans différents os plats : omoplate (Boyer, Cruveilhier, Ebert, Morel-Lavallée, Soulier); bassin (Ribell, Soulier, Regnoli) ; côtes (Cruveilhier, Paget, Morel-Lavallée, Broca); Ebert en a vu également sur les vertèbres.

Mais la plupart des tumeurs décrites sous le nom d'exostoses sont formées en partie seulement de tissu osseux; le reste est en tissu cartilagineux; c'est lui qui prolifère, et les éléments de l'os ne viennent que secondairement s'ajouter et se substituer peu à peu à ceux du néoplasme primitif. Il se passe là en pathologie la même chose que pour le développement normal des os.

C'est à une affection de ce genre que nous avons affaire chez la jeune fille que je vous présente et dont je vais vous racon-

puis celui-ci s'est mis à enfler et la tuméfaction s'est surtout accentuée depuis deux mois.

La pression sur le talon étant très douloureuse, la malade, dans la station debout, s'appuie exclusivement sur la partie antérieure du pied; elle peut ainsi marcher et elle vient à pied à l'hôpital. Les douleurs existent, depuis quelque temps du moins, en l'absence de toute pression; elles reviennent sous forme d'élancements plus accusés et plus fréquents pendant la nuit.

La partie postérieure de la plante du pied, la région du talon, est le siège d'un gonflement considérable. La tuméfaction remonte un peu sur la face interne du calcanéum et paraît formée aux dépens de l'os sous-jacent. Il résulte de cette disposition une exagération de la concavité plantaire et une apparence de pied creux très accusé.

En examinant plus attentivement la région et en explorant les parties profondes autant que le permet l'épaisseur de la peau, on

Fig. 1.

constate que cette augmentation de volume n'est pas généralisée à l'os tout entier; c'est à sa partie antéro-inférieure seulement qu'on sent une tuméfaction dure, arrondie; c'est en ce point aussi, tout près de l'articulation calcanéo-cuboïdienne, que la douleur à la pression est le plus intense. L'articulation tibio-tarsienne est complètement indemne; les mouvements de rotation du pied et surtout ceux d'adduction et d'abduction du pied causent quelque douleur (1).

La localisation de l'affection, les signes fournis par la palpation, l'intégrité absolue de la peau, le bon état général nous font penser

(1) Le moule est dans notre musée particulier, à l'hôpital Saint-Louis (n° 567).

qu'il s'agit plutôt d'une tumeur que d'une ostéite ou une carie. Mais quelle est cette tumeur ? La dureté de la tuméfaction, l'âge de la malade sont en faveur d'un enchondrome plutôt que d'un ostéo-sarcome. Est-ce une exostose ostéo-cartilagineuse ? Nous recherchons avec soin, sans pouvoir le trouver, cet aspect coracoïde qui est si fréquent dans ces sortes de tumeurs, mais nous percevons une résistance élastique qui nous fait croire cependant que nous avons affaire à une production de cette nature.

1er *avril*. — Opération. Une incision en fer à cheval, horizontale, dont le sommet passe sur la face postérieure du calcanéum, au-dessous de l'insertion du tendon d'Achille, est pratiquée de façon à pouvoir relever toute la peau du talon sur la plante du pied, mettre la région à découvert, enlever le néoplasme et reséquer une portion d'os s'il y a lieu. Nous voyons alors, faisant saillie sur la face inférieure du calcanéum, une tumeur cartilagineuse implantée sur la moitié antérieure de l'os, et dont le sommet s'incline un peu et se dirige en avant. D'un trait de scie on la sépare de l'os : mais on s'aperçoit alors qu'il reste une partie profonde, s'enfonçant dans le calcanéum : on enlève avec la rugine toutes les parties qui paraissent envahies.

La peau est ensuite rabattue sur le talon et maintenue par des points de suture métallique; on applique un pansement de Lister et, par-dessus, on fait avec de la ouate une compression assez énergique.

(Les suites de l'opération sont très bonnes. Du 6 au 8 on enlève les sutures; la réunion s'est faite complètement dans les parties profondes, en grande partie pour la peau. Le talon, douloureux pendant quelques jours, n'est plus sensible; il n'y a pas eu de fièvre.

Le 20, il ne reste que quelques bourgeons non cicatrisés; par la

celui-ci. Cette circonstance tendrait à rapprocher notre tumeur des enchondromes vrais; cependant, les autres caractères nous font maintenir le diagnostic anatomique que nous avons tout à l'heure énoncé.

Au point de vue de son développement, cette exostose cartilagineuse peut être comparée aux exostoses épiphysaires des adolescents. On pourrait objecter qu'ici il n'y a pas de point osseux antérieur, et partant pas de cartilage épiphysaire. Le calcanéum, en effet, se développe par deux points osseux, l'un aux dépens duquel se forme la plus grande partie de l'os, l'autre, postérieur, ne se soudant au premier que vers l'âge de dix-huit ans. Il existe donc en arrière une épiphyse donnant insertion au tendon d'Achille et qui peut se décoller comme les épiphyses des os longs (1). Rien de semblable en avant. Mais est-il bien nécessaire qu'il y ait un cartilage de développement pour qu'une semblable tumeur prenne naissance? Non certainement, car on en voit se développer en dehors de ces points d'élection, et on peut admettre que, chez notre malade, le point de départ a été une portion non encore ossifiée du calcanéum; il s'est fait là une excroissance, une division de l'os, comme le dit Virchow.

Fig. 2.

Ainsi, quelques cas de fibromes et d'enchondromes, un exemple d'exostose cartilagineuse, et surtout des sarcomes. Voilà le bilan des tumeurs du calcanéum.

Il nous faut, maintenant, les envisager à un point de vue plus général que nous ne l'avons fait jusqu'ici, et je vais vous dire quelques mots de leur diagnostic et de leur traitement.

(1) John Hilton, *Disjonction de l'épiphyse postérieure du calcanéum.* (*The Lancet*, 1862, vol. II, p. 671).

Un diagnostic complet est la solution de ces deux points : quel est le siège de la tumeur ? quelle en est la nature ?

La réponse à la première question paraît tout d'abord aisée. Il n'en est rien. Il est assez facile, il est vrai, de dire si une affection est limitée à la peau ou a envahi les parties profondes. Les papillomes de la région, les ulcères épithéliomateux sont bien connus. Déjà, lorsque la tumeur est plus profonde et adhère à l'aponévrose plantaire, la détermination de son point d'implantation est plus difficile. Ainsi, Nélaton a fait l'amputation sus-malléolaire pour une tumeur fibroplastique pulsatile du talon, ayant le volume d'une orange ; par la dissection de la pièce, on vit que la tumeur adhérait à l'aponévrose plantaire dont elle ne dépassait pas les limites (1). D'un autre côté, ces néoplasmes peuvent s'étendre en profondeur et envahir l'os sous-jacent. Mais, au point de vue opératoire, ils doivent être alors assimilés aux affections propres du calcanéum ; encore ont-ils sur ces dernières ce désavantage que la peau étant envahie, ils nécessitent parfois une opération plus radicale.

En 1857, Larrey demandait l'avis de ses collègues de la Société de chirurgie, pour une tumeur que portait une femme de cinquante-cinq ans, et qui, largement pédiculée s'étendait de la malléole au bord inférieur du pied et avait

faction s'étend toujours plus ou moins loin, les explorations sont douloureuses, des ulcérations peuvent se produire qui simulent des fistules osseuses. On doit rechercher avec soin le point exact de la douleur, interroger soigneusement le patient sur l'origine de l'affection. Si, avec cela, la douleur persiste malgré le repos, si une compression méthodique ne peut être supportée, si les gaines tendineuses ne sont pas envahies, et que la suppuration n'ait aucune tendance à se former, il y a tout lieu de croire à l'existence d'un néoplasme. A cette époque, du reste, le diagnostic est moins important qu'au début, car on n'a plus de ressource, le plus souvent, que dans l'amputation de la jambe.

Le diagnostic de la nature de l'affection ne laisse pas que d'avoir aussi son importance. Il peut être fort difficile au début entre une tumeur commençante et une ostéite. Mais on parvient presque toujours à limiter et à améliorer celle-ci par un traitement rationnel, tandis que le néoplasme n'en continue pas moins son évolution, et, au bout d'un certain temps, la peau s'amincit et la suppuration s'établit. En cas d'hésitation, on est parfaitement autorisé à faire une incision exploratrice qui lèvera tous les doutes et sera suivie d'une opération appropriée.

Quant au diagnostic différentiel des variétés de tumeurs, les observations sont trop peu nombreuses pour qu'on puisse l'établir sur des bases solides. On sait déjà que, de toutes, les plus fréquentes sont de beaucoup les ostéo-sarcomes. Nous en avons donné les signes tout à l'heure; nous rappelons que ce sont des tumeurs à marche ordinairement rapide, à consistance souvent inégale, assez dures s'il s'agit de tumeurs fibro-plastiques; molles et envahissantes si ce sont des sarcomes embryonnaires; à évolution plus lente, à allures plus bénignes, si ce sont des tumeurs à myéloplaxes qui, de plus, sont souvent pulsatiles. Les enchondromes s'en distingueraient par leur lent développement, leur indolence et leur consistance assez ferme. Quant à l'exostose ostéo-cartilagineuse, ce qui nous a permis de faire un diagnostic dans l'exemple que nous avons sous les yeux, c'est, d'une

part, l'âge de la malade, d'autre part, la délimitation de la tumeur, sa rénitence élastique spéciale, l'intégrité des téguments.

Le diagnostic, dont nous venons seulement d'indiquer les termes, est important au point de vue de l'intervention opératoire à décider. Malheureusement, il reste souvent indécis et, trop fréquemment, il est impossible de savoir si l'affection est encore localisée au calcanéum ou si elle en a franchi les limites.

Cet os est trop important dans la station et la marche, pour qu'on n'essaye pas de le conserver, alors qu'on pense avoir affaire à une affection bien limitée; aussi doit-on toujours tenter l'ablation d'une petite tumeur avec ou sans résection partielle; il est temps, du reste, si l'on s'aperçoit que l'affection est plus étendue, de pratiquer séance tenante une opération plus radicale.

Mais quand on est appelé à intervenir, souvent la tumeur a déjà acquis un certain volume et une résection partielle ne suffit plus. Doit-on alors pratiquer une résection totale et enlever tout le calcanéum? Atkinson, il est vrai, l'a faite avec succès pour un sarcome récidivant, et Linhart la conseille pour les enchondromes centraux; mais, sans vouloir apprécier cette opération dont la valeur est fort discutée, nous ferons remarquer que, si elle peut être utile dans quelques

laquelle ont eu recours la plupart des chirurgiens dont nous avons rapporté les observations. Il est bien entendu que l'intervention sera rapide, et qu'on aura toujours présente à l'esprit la possibilité d'un envahissement des lymphatiques par le produit morbide.

DEUXIÈME LEÇON

DE L'INTERVENTION CHIRURGICALE DANS LES PETITES TUMEURS DE L'OVAIRE ET DE L'UTÉRUS

(Cette leçon et la suivante ont été communiquées à l'Académie de médecine, dans la séance du 3 juillet 1883.)

MESSIEURS,

Le temps n'est pas loin où, pour ce qui a trait aux maladies des organes génitaux internes chez la femme, l'intervention se bornait à enlever les petites tumeurs de l'utérus qui faisaient saillie dans le museau de tanche et plus souvent

Jusqu'à ces dernières années, on n'avait songé qu'à enlever les grandes tumeurs, parce qu'elles causaient des accidents divers que vous connaissez tous, qui mettaient la vie en péril; on ne pensait pas à enlever l'ovaire ou l'utérus pour les tumeurs plus petites, donnant lieu à des symptômes de même ordre que nous allons examiner ensemble. Mais puisque ces tumeurs prennent naissance tantôt sur l'utérus, tantôt sur les ovaires, il importe que nous examinions successivement ce qui se passe lorsque l'un ou l'autre de ces organes est le siège de l'affection. Je vous parlerai d'abord de l'ovaire, nous verrons ensuite ce qui a trait à l'utérus.

AFFECTIONS OVARIENNES.

Les *affections ovariennes* qui méritent d'attirer votre attention pour les cas spéciaux que nous allons envisager sont, par ordre de fréquence, inflammatoires, hypertrophiques, kystiques, fibreuses, fibro-lipomateuses, tuberculeuses, sarcomateuses, papillaires ou épithéliales.

Au point de vue anatomo-pathologique, l'étude de ces différentes productions pourrait, sans contredit, vous intéresser, et je me laisserais volontiers entraîner dans cette voie si mon but n'était pas surtout d'insister devant vous sur les troubles fonctionnels qui sont sous la dépendance de ces affections et sur les remèdes qui conviennent à leur guérison. Au reste, vous trouverez dans le deuxième volume de mon *Traité des tumeurs de l'abdomen et du bassin* des renseignements très détaillés sur cette question, notamment au point de vue histologique, que le cadre de ces cliniques ne me permet pas d'aborder aujourd'hui.

Je passe donc immédiatement à l'étude des principaux troubles fonctionnels qui ont conduit les chirurgiens à intervenir.

Citons en première ligne les *troubles nerveux*.

La *névralgie* domine en quelque sorte toute la scène pathologique. Intermittente au début, localisée à un ou aux deux ovaires, elle s'étend avec rapidité à des parties éloignées de l'organe qui en est le point de départ, devient continue et

intolérable surtout au moment des cpoques menstruelles; parfois elle est violente au point d'amener les malades à la grande *hystérie*, à l'*épilepsie*, à la *folie*, de susciter en un mot des troubles psychiques et nutritifs de la plus haute gravité.

Parmi les autres troubles nerveux, il en est qui, tout en attirant l'attention du chirurgien, seraient insuffisants, à mon avis, pour motiver une intervention, tels la *toux* et les *vomissements* si fréquents chez certaines hystériques. Ce n'est que dans les cas exceptionnels où tous ces symptômes s'aggravent et déterminent des *accidents intellectuels* des plus inquiétants qu'une intervention peut être indiquée. On se trouve alors en face d'une *hystérie d'origine génitale*, au sujet de laquelle j'entrerai dans quelques développements, car, dans la presque totalité des cas, c'est là que vous puiserez les principaux éléments de votre diagnostic et de votre traitement.

Vous savez, Messieurs, qu'il y a deux variétés bien nettes d'hystéries, variétés différentes par leur symptomatologie, différentes surtout par leur cause et leur mode de début.

La première, essentiellement nerveuse, reconnaît pour cause une disposition anatomique spéciale ou une perturbation fonctionnelle du système cérébro-spinal. Nous n'avons pas à nous en occuper. Quant à la seconde, elle est sous la dépendance d'une affection de l'appareil génital, de telle sorte qu'il suffit d'en faire à temps disparaître la cause pour

Et d'abord, celle-ci n'offre généralement rien dans les antécédents de la malade qui puisse vous éclairer : il n'y a pas d'hérédité, tandis que la névrose de l'hystérique cérébro-spinale reconnaît presque toujours pour cause un vice héréditaire que les patientes elles-mêmes s'empressent de confesser et sur la nature duquel on ne peut garder de doute.

De plus, tandis que celle-ci occasionne depuis l'enfance des désordres moins développés sans doute qu'après la première menstruation, mais déjà évidents et se traduisant par des mouvements choréiques, une irrégularité très grande du caractère, des goûts bizarres, une coquetterie exagérée; chez l'hystérique ovarienne, au contraire, les troubles nerveux apparaissent pour la première fois avec la maladie locale. Il n'y a rien d'extraordinaire dans le premier âge; les menstruations, le mariage, la grossesse ont souvent été faciles, et c'est après un temps plus ou moins prolongé de cette existence normale que les désordres sont apparus. Je ne saurais trop insister sur ce point. Tout au moins la femme était généralement, l'année précédente, dans un état de santé très satisfaisant, et rien ne faisait présager la moindre tendance à un état nerveux. Puis à la suite d'une couche, ou *sous l'influence de toute autre fatigue génitale*, des désordres sont apparus de ce côté : douleurs lombaires, vomissements, pesanteur hypogastrique, pertes blanches, dysménorrhée, etc. Souvent la malade raconte elle-même qu'un jour ayant ses règles elle a commis quelque imprudence et que c'est depuis ce moment que sa santé est mauvaise. Ou bien vous trouvez à l'origine du mal une vaginite blennorrhagique avec douleurs hypogastriques considérables. En un mot, l'affection a nettement débuté par un désordre génital qui, dans le principe, constituait l'unique symptôme de l'affection, s'exagérant au moment des règles, mais ne s'accompagnant jamais de ces tendances à l'érotisme que l'on observe chez les hystériques à forme cérébro-spinale.

C'est alors seulement qu'ont apparu les névralgies. Le plus souvent celles-ci étaient localisées aux ovaires et s'irradiaient

dans le ventre et les aines, puis elles retentissaient sur le trijumeau, les nerfs intercostaux et les branches du plexus lombaire. Plus tard, les douleurs s'exacerbaient surtout au moment des règles. Elles avaient leur point de départ et leur maximum d'intensité au niveau de l'ovaire, puis elles s'accompagnaient de syncopes, de pertes de connaissance et bientôt de véritables attaques hystériques.

Enfin, Messieurs, tandis que chez les névropathes on observe à partir d'un certain âge une tendance à l'état stationnaire, ou plutôt une certaine amélioration, le contraire a lieu chez les hystériques ovariennes. Les premières restent grasses et florissantes; les secondes maigrissent de jour en jour, s'affaiblissent à vue d'œil et laissent concevoir des inquiétudes sérieuses sur l'avenir, d'autant plus qu'aucun traitement ne peut enrayer les accidents, que la malade arrive à la manie du suicide et que la tuberculose est souvent la conséquence éloignée de ces désordres longtemps prolongés. C'est alors que le chirurgien doit se hâter d'intervenir s'il veut empêcher ces accidents de prendre une forme chronique, qu'une opération même ne parviendrait plus à guérir, et s'il veut empêcher la patiente de mettre à exécution son projet de mourir.

Tels sont, Messieurs, les principaux troubles qu'il importait de vous signaler. Ils consistent particulièrement, comme

Messieurs, lorsque le diagnostic est posé grâce à l'étude attentive des troubles fonctionnels, il faudrait pouvoir le compléter par l'analyse exacte des signes physiques les plus propres à déterminer la nature de la tumeur ovarienne. Il est à regretter que ce point soit presque toujours impossible à déterminer, en raison même du petit volume de la tumeur qui, chez les femmes grasses surtout, est difficile à découvrir et à explorer soit par la voie hypogastrique, soit par la voie vaginale, soit par la voie rectale. Nous nous étendrons peu d'ailleurs sur ce sujet qui sera traité plus longuement dans notre second volume des *Tumeurs de l'abdomen et du bassin.*

Nous tenant aux symptômes que je viens de vous exposer, lorsque vous serez appelé par un médecin qui aura vainement épuisé toutes les ressources de la thérapeutique pour adoucir les névralgies épouvantables qu'endure la patiente, pour prévenir les découragements et l'exaltation cérébrale qui touche de près à la folie, à la manie du suicide, que reste-t-il à faire ?

Eh bien, si, à ce moment, vous êtes vivement sollicité par la malade, par la famille et par le médecin traitant, vous ne devez pas hésiter à enlever l'organe malade, en vertu du vieil adage, *sublata causa, tollitur effectus.* C'est pour ce motif que, dans le cours de ma longue pratique, j'ai pratiqué quatre fois cette opération. Avant de vous faire connaître la statistique des chirurgiens étrangers et les *autres cas* pour lesquels ils se sont crus en droit de pratiquer l'ablation ovarienne, permettez-moi donc de vous exposer brièvement les observations de mes opérées.

Observation 1. — Mlle C..., Anglaise, âgée de 48 ans, a été traitée sans succès, depuis plusieurs années, par Marion Sims et Pratt, qui me l'adressent pour des douleurs névralgiques continues, avec paroxysmes intolérables dont le maximum correspond à la fosse iliaque et à l'hypochondre gauches, et qui ont l'ovaire du même côté pour point de départ comme l'indique le siège profond et bien circonscrit de la douleur. Contrairement à l'assertion de Hégar (de Fribourg), nous ne sentons absolument rien d'anormal par le toucher rectal, le toucher vaginal et le palper hypogastrique.

L'état général est tellement surexcité par ces souffrances prolongées que la malade est sous l'impulsion irrésistible d'idées de suicide. Pour ce motif, plusieurs confrères de Londres lui ont proposé l'ablation de l'ovaire gauche. La malade a toutes les apparences extérieures d'une névropathe. L'amaigrissement est extrême. Naturellement les narcotiques, les antispasmodiques, les antipériodiques avaient été largement administrés. Tous avaient échoué ou du moins n'avaient déterminé qu'une amélioration passagère. Les injections de morphine elles-mêmes ne procurent plus d'allègement, bien que la patiente soit devenue presque morphiomane.

Devant cet état général, devant l'impuissance de toutes les médications si sagement instituées par Pratt, devant l'intensité des douleurs locales, nous nous décidons à pratiquer, avec lui, l'oophorectomie, le 3 mars 1882, 12, rue Laugier.

Une incision de 6 centimètres sur la ligne blanche nous permet de découvrir l'abdomen et d'engager l'index dans l'excavation pelvienne à la recherche de l'ovaire gauche, de reconnaître qu'il est immobilisé par des adhérences qui le fixent à la paroi latérale du petit bassin près de l'anneau crural. J'engage alors deux doigts et, pratiquant quelques tractions légères pour vaincre les adhérences, je finis par attirer la glande au dehors. Je saisis l'aileron du ligament large entre deux pinces plates et je le lie en trois parties parce que l'une des moitiés contenait un kyste utéro-ovarien du volume d'un œuf de pigeon et qu'un autre kyste sous-séreux était adossé à la trompe. L'ovaire est excisé au-dessus des ligatures. Les fils sont coupés au ras des nœuds. Le moignon est ensuite réduit dans le ventre. L'opération a duré trente minutes.

Le ventre est suturé et pansé comme après l'ovariotomie. Les

Obs. 2. — Madame T..., d'Ailly-sur-Noye, 27 ans, bien réglée, mariée depuis longtemps, sans enfants, vient nous consulter, le 8 juin 1881, pour d'horribles douleurs pelviennes qui sont continues avec paroxysmes effrayants, surtout aux périodes menstruelles, et qui ont fini par provoquer de violentes attaques d'hystérie. Les douleurs datent de plusieurs années. Elles se font sentir dans tout le bas-ventre, et avec plus d'intensité dans la fosse iliaque droite et dans la cuisse du même côté. Tous les médicaments qu'il est d'usage d'employer dans les cas de ce genre, le sulfate de quinine, la morphine, le chloral, les antispasmodiques, n'ont déterminé aucun soulagement réel. Seule la belladone procura pendant quelque temps un peu d'amélioration, et il sembla, sous l'influence de ce médicament, que les douleurs se localisaient dans l'intérieur. La malade accusait des spasmes s'irradiant vers l'anus comme dans la parturition.

A cette époque, je constatai que le col utérin était conique, presque imperforé. Pensant que ce vice de conformation pouvait être en partie la cause des souffrances, je pratiquai le débridement et la dilatation et j'engageai la malade à rentrer chez elle et à se soumettre à un régime tonique et surtout à l'hydrothérapie.

Pendant plusieurs mois, elle éprouva un soulagement manifeste. Mais celui-ci ne fut pas de longue durée, et bientôt les douleurs revinrent plus intenses que jamais.

Je la revis en mars 1882. Elle avait encore assez d'embonpoint, mais elle souffrait à peu près constamment; chaque jour, vers six heures du soir, revenait un paroxysme véritablement intolérable. La douleur augmentait graduellement dans la fosse iliaque droite, arrachant des cris à la patiente dont la face se congestionnait fortement. Ce paroxysme durait jusque vers minuit, puis les douleurs décroissaient ensuite. La belladone, qui avait autrefois calmé la malade, provoquait maintenant des accidents toxiques. Seules les injections de morphine apportaient quelque soulagement. Mais elle s'y habitua bientôt, de sorte que 5 centigrammes par jour de cette substance ne produisaient plus de résultat.

Devant ces désordres, sur les instances du médecin de la malade et de la famille, je pratiquai l'oophorectomie double.

L'opération fut faite comme dans le cas précédent. L'incision remonta un peu au-dessus de l'ombilic. L'ovaire gauche fut saisi le premier. Il était enflammé, inégal, vasculaire, rempli de petits kystes, adhérent au fond du bassin et difficile à attirer. Le droit était également situé très bas dans le bassin. Je le trouvai en suivant l'utérus avec le médius et l'index gauches. Je maintins les deux ovaires avec des pinces appliquées sur les ailerons des ligaments larges et, après les avoir excisés, j'appliquai de chaque côté deux ligatures partielles et une totale. Nous trouvâmes dans le bassin un peu d'ascite. Les pé-

dicules furent réduits; le ventre fut fermé et pansé suivant notre méthode ordinaire.

Voici jour par jour, Messieurs, la relation des phénomènes que nous pûmes observer :

Date.	Température moyenne.	Pouls.	
28 *mars*.			Opération.
29 —	37°,2	85	
30 —	38°,2	95	Une crise à 6 heures du matin.
31 —	37°,7	90	Pas de crises pendant ces trois jours.
1er *avril*.	37°,2	80	
2 —	37°,8	85	
3 —	38°,4	90	Crise de 1 h. 1/2 à 7 heures du soir.
4 —	38°	98	Crise de 1 heure à 8 heures du soir.
5 —	37°,7	80	Sulf. de quinine (15 centigr.) et 2 dragées camphrées.
6 —	37°,4	75	Pas de crises.
7 —	37°,2	80	
8 —	37°,9	100	Une crise, piqûre morphine de 6 h. à 7 h. du matin, vol. sil. 15 c.
9 —	38°,9	110	
10 —	37°,9	105	Crise de tête de 7 h. à 8 h. du matin. Piq. morphine.
11 —	38°,7	100	Pas de crises.
12 —	39°,4	120	Crise de tête de 7 à 9 h. du soir. Sulf. de quinine, 20 à 30 c. et 2 dragées camphrées.
13 —	39°,7	130	Crise de tête de 8 à 10 h. du matin.

parois du ventre de cicatrices horribles et indélébiles. Pendant plusieurs mois, je la soumis à un traitement par les courants d'eau froide circulant dans un matelas mince composé de tubes de caoutchouc enroulés, en même temps que sous les reins circulaient des courants d'eau chaude dans un appareil semblable. Ces appareils dont MM. Mathieu et Galante m'avaient construit, depuis plusieurs années, différents modèles et qui m'avaient permis d'améliorer des états dysménorrhéiques intenses, eurent un bon résultat chez la malade pendant trois mois, après lesquels les douleurs reparurent avec la même force qu'autrefois.

L'appétit avait disparu, et la malade, dans le désespoir où la jetait son affection, réclamait ardemment une opération, se déclarant prête à demander au suicide la fin de ses souffrances si on ne parvenait pas à la soulager. Devant ces troubles, devant l'impuissance de tous les traitements employés, nous n'avions pas d'autre ressource que de pratiquer l'ablation de l'ovaire gauche qui paraissait être le siège de tous les désordres.

L'opération fut faite le 16 mai, 29, rue de la Santé. Incision allant du pubis à l'ombilic; parois grasses, difficulté de reconnaître le péritoine doublé en dehors d'un fascia épais, en dedans de l'épiploon. Je découvre l'ovaire gauche, en me guidant sur le corps utérin qui est comme lui en rétroversion, situé sous la vessie vidée à l'avance par le cathéter. L'ovaire est attiré au dehors avec le médius droit; deux pinces courbes sont placées sur le pédicule lié en deux parties serrées ensuite par une ligature unique. Je fais la section au-dessus et je rentre le pédicule dans le ventre.

L'ovaire enlevé était couvert d'arborisations rosées et laissait voir par transparence une quantité considérable de dépressions cicatricielles et de kystes du volume d'une lentille à celui d'un pois, disséminés dans le stroma et remplis de cellules cylindro-coniques. On voit, en introduisant un stylet fin dans ces cavités, que toutes communiquent entre elles; par suite, forment un réseau. De chaque ouverture monte un liquide que l'examen histologique fait reconnaître pour de la lymphe. Les parois des canaux les plus volumineux sont garnies d'une couche de cellules épithéliales sans stratification.

1er *jour*. — Crises douloureuses intenses résistant à la morphine, agitation, vomissements, sécheresse de la peau. T = 37°. P = 96.

2e *jour*. — Id. — 3e *jour*. — La douleur diminue, état général meilleur.

A partir de ce moment la guérison suit son cours.

3 *juillet*. — Le Dr Berthier dit qu'elle ne souffre plus, que les règles sont abondantes. Récemment, elle demandait à se marier.

Obs. 4. — Madame C..., âgée de 28 ans, a eu un enfant il y a quatre ans. A cette époque, elle eut une péritonite pelvienne. Depuis

lors, elle a perdu l'appétit, s'est affaiblie et a éprouvé du côté des ovaires des douleurs tellement intolérables qu'elle n'a cessé jour et nuit de pleurer et de pousser des cris. Ces douleurs partaient des deux ovaires et s'irradiaient principalement du côté du tube digestif. Au moment des règles, elles s'exacerbaient au point que la malade se tordait sur son lit. Malgré les conseils qui lui avaient été donnés successivement par plusieurs médecins, dont quelques-uns réellement habiles, elle n'était parvenue qu'à épuiser toutes ses ressources pécuniaires et à prendre des idées fixes de suicide qui finissaient par être approuvées par le mari dont l'existence devenait intolérable. Je fus donc en quelque sorte contraint par le médecin traitant et par la famille à intervenir pour pratiquer l'ablation des deux ovaires. L'opération fut faite le 5 juin 1883.

L'anesthésie présenta les plus grandes difficultés : il en résulta qu'au moment de l'opération, malgré toutes les précautions prises, la malade, qui jusque là n'avait cessé de se plaindre, cessa tout à coup de respirer. Il ne fallut pas moins de vingt-cinq minutes de respiration artificielle, pendant qu'elle était la tête en bas, pour la rappeler à la vie.

L'incision fut courte, de 5 centimètres à peine, juste assez grande pour passer facilement deux doigts. Elle me permit de constater que l'épiploon était adhérent au feuillet viscéral du péritoine, non seulement au niveau de l'incision, mais encore jusqu'au pubis et au détroit supérieur du bassin. Je le détachai et le refoulai avec l'index et je constatai qu'il était non moins adhérent au paquet de l'intestin. Je trouvai ensuite le bassin rempli d'adhérences fermes résultant de l'ancienne péritonite. Il me fallut détacher successivement toutes ces adhérences pour reconnaître l'utérus qui était lui-même en rétro-

saisir entre l'index et le médius et à placer au-dessous de lui une pince courbe afin de l'attirer à la plaie et de le lier comme le précédent. Il était tellement entouré par la trompe enflammée, dilatée, épaissie, saignante, qu'il aurait été impossible, sans la déchirer, de rompre les adhérences. Aussi je dus prendre le parti de l'exciser en même temps que l'ovaire. L'opération terminée, je constatai qu'il y avait sous la cavité pelvienne deux verres d'ascite que je fis sortir par l'incision et que je retirai au moyen d'éponges et de serviettes douces. L'opération put être terminée sans qu'une goutte de sang tombât dans le péritoine. La suture des parois abdominales fut faite avec soin. Nous avons mis moins de temps à pratiquer l'opération qu'il n'en avait fallu pour réveiller la malade.

Les suites furent des plus simples. La température axillaire ne s'éleva pas au-dessus de 37°,3 et le pouls au delà de 87. Le dixième jour, la malade se levait et le quinzième elle retournait chez elle enchantée et ne ressentant plus aucune souffrance, mangeant avec appétit et commençant à prendre un peu d'embonpoint.

En résumé, Messieurs, sur quatre opérations dont trois doubles, puisque chez la malade de la seconde observation Spencer Wells enleva plus tard l'ovaire que j'avais laissé, nous avons obtenu quatre succès. Les opérées sont aujourd'hui bien portantes, et l'une d'elles, celle de l'observation 3, nous demandait il y a quelque temps la permission de se marier.

Il est vrai que les cas qui me sont propres seraient trop peu nombreux pour asseoir d'une façon certaine votre opinion. Jetons donc un coup d'œil sur la statistique des chirurgiens étrangers.

L'ablation d'un seul ou des deux ovaires, dans les conditions que je viens de vous citer, si elle n'a été faite en France que par moi, l'a été fréquemment en Amérique, en Allemagne, en Italie, en Angleterre, où les indications ont reçu une extension sur laquelle je reviendrai tout à l'heure. Dans le tableau qui suit, je ne noterai que les cas dans lesquels l'ovariotomie a été pratiquée soit pour des névralgies rebelles, soit pour des accidents cérébraux graves d'origine ovarienne, soit encore pour la dysménorrhée ou les hémorrhagies s'accompagnant de douleurs vives qui, dans les circonstances que nous étudions en ce moment, étaient le point dominant de l'affection.

	CHIRURGIENS.	DATE.	AGE.	MARIÉE OU CÉLIBATAIRE.	CAUSES qui ont nécessité l'opération.	MÉTHODE.	TRAITEMENT du pédicule.	RÉSULTAT IMMÉDIAT.	RÉSULTAT DÉFINITIF.
1	Battey.....	17 août 72.	30	C.	Aménorrhée, hystéro-épilepsie.	Abd.	Lig.	Guéris.	Guérison.
2	—	Juin 74.	38	M.	Douleurs de l'ovaire et désordres mentaux.	Vag.	Écrasem.	—	Grande amélioration.
3	—	Juin 75.	30	M.	—	—	Lig.	Mort.	
4	—	Août 75.	25	C.	Ovarialgie.	—	Écrasem.	Guéris.	Guérison complète.
5	—	Sept. 75.	29	C.	—	—	—	Mort.	—
6	—	Nov. 78.	28	M.	Hystéro-épilepsie.	Abd.	—	—	—
7	—	—	28	C.	—	Vag.	—	—	Épilepsie guérie. Santé très éprouvée.
8	—	Mars 79.	37	M.	Manie menstruelle remontant à 9 ans.	—	—	—	Bon état général.
9	—	Sept. 80.	18	C.	Manie menstruelle.	—	—	—	
10	Bardwell et Rumer....	9 août 80.	19	C.	Dysménorrhée. Folie furieuse.	Abd.	Bistour.	Guéris.	Pas d'amélior.
11	Börner.....	Févr. 78.	29	M.	Périovarite.	—	Lig.	—	—
12	Braun	Déc. 78.	36	C.	Hystéro-épilepsie.	—	—	—	—
13	Czerny.....							Mort.	
14	—				—			Guéris.	
15	De Witt.....	Nov. 80.	30	C.	Ovarialgie.	—	—	—	—
16	Engelmann..	Sept. 77.	42	M.	Hystérie. Névrosisme.	—	—	Mort.	
17	—	Févr. 78.	33	M.	Ovarialgie et hystéro-épilepsie.	—	—	—	
18	—	Mars 78.	31	M.	Ovarialgie et dysménorrhée.	—	—	—	
19	Franzolina..	14 août 80.	23	C.	Convulsions hystériques et manie.	—	—	Guéris.	Grande amélioration.
20	Freund.....				Hystéro-épilepsie.			—	Ménopause.
21	Frew.....	Mars 77.	24	C.	Dysménorrhée. Manie. Convulsions.	—	—	—	Guérison.
22	Gilmore.....	Déc. 72.	27	M.	Hystéro-épilepsie.	—		—	Mauvais état général.
23	Goodell.....	Nov. 78.	38	M.	Dysménorrh. ovarienne. Folie.	Vag.	—	—	Guérison.
24	—	Mai 78.	37	M.	Ovarialgie.	—	—	Mort.	
25	—	10 janv. 80.	30	C.	Dysménorrh. ovarienne.	Abd.	—	Guéris.	Grande amé-

[illegible]	DATE.	AGE.	MARIÉE OU CÉLIBATAIRE.	CAUSES qui ont nécessité l'opération.	MÉTROR.	TRAITEMENT du pédicule.	RÉSULTAT IMMÉDIAT.	RÉSULTAT DÉFINITIF.
gar.....				Pelvi-péritonite de cause ovarienne.			Guéris.	Guérison définitive.
—				—			—	—
—				—			—	—
—				—			—	Améliorat. notable.
—				—			—	—
—				—			—	
—				—			—	
stz.....	Janv. 80.	39	C.	Dysménorrhée ovar.	Abd.	Lig.	Mort.	
Cormack.	13 mai 80.	37	C.	Ovarialgie. Alitée depuis 7 ans.	—	—	Guéris.	Grande amélioration.
Gain.....	25 janv. 78.	25	C.	Dysménorrhée ovar.	—	—	—	—
—	6 mars 78.	19	C.	—	—	—	—	Guérison complète.
—	1er mars 81.	27	C.	—	—	—	—	Amélioration.
lins.....	Août 79.	33	M.	Ovarialgie.	—	—	—	Guérison.
—	Déc. 79.	36	M.	—	—	—	—	—
artin.....				—		—	—	—
—				—			—	—
iller.....				—			—	—
llen.....	Oct. 80.	28		Aménorrhée. Ovarialgie. Folie. Catalepsie.	—	—	Mort.	
—	Déc. 72.	33	C.	Douleurs ovariennes. Ovarialgie.	—	—	—	
—	Déc. 78.	24	C.	Hystéro-épilepsie. Masturbation.	—	—	Guéris.	Épilepsie guérie. Ménopause. Mariage.
rines.....	Nov. 77.	18	C.	Hystéro-épilepsie.	Vag.	Galv.-caust.	Mort.	
ost.....	27 mai 81.	34	M.	—	Abd.	Lig.	Guéris.	Guérison de l'épilepsie. Peu d'amélioration.
ivage.....	4 janv. 79.	31	C.	Dysménorrhée ovar.	—	—	—	Guérison définitive.
—	20 juin 80.	23	C.	Hystéro-épilepsie.	—	—	—	—
—	13 juil. 80.	35	M.	Dysménorrhée. Douleurs nerveuses réflexes.	—	—	—	
—	20 juil. 80.	40	M.	Névrose réflexe.	—	—	—	—
—	31 juil. 80.	34	M.	Hystéro-épilepsie.	—	—	—	—
—	30 août 80.	31	C.	Dysménorrhée ovar.	—	—	—	—
—	15 oct. 80.	33	M.	Douleurs intenses.	—	—	—	—
—	23 nov. 80.	40	M.	Douleur intense et névrose réflexe.	—	—	—	
—	30 nov. 80.	28	M.	Douleur intense.	—	—	—	—
—	24 févr. 81.	36	M.	Dysménorrhée douleur.	—	—	—	
chreeder...			C.	Manie et nymphomanie.	—	—	—	Guérison de la manie.
hucking...	Juillet 79.	38	M.	Ovarialgie et métrorrhagie.	—	—	—	Guérison définitive.
impson....	Juin 78.	35	C.	Dysmenorrhée, etc.	—	—	—	—
—	1er janv. 81.	28	C.	Désordres nerveux.	—	—	Mort.	
ms.....	Février 76.	38	M.	Ovarialgie.	—	—	—	
—	Nov. 79.	30	M.	Hystéro-épilepsie.	—	—	Guéris.	Guérison.
—	Oct. 79.	29	C.	—	—	—	—	—
—	Janvier 80.	21	C.	—	—	—	—	Pas d'amélioration.
—	Février 80.	25	C.	—	—	—	Mort.	
mith H.....	Avril 79.	40		Dysménorrhée.	—	—	Guéris.	Guérison.
piegelburg.	Juin 79.	26	M.	Périovarite et douleur.	—	—	—	La doul. persiste.
—	Nov. 79.	32	M.	Hystéro-épilepsie.	—	—	—	Pas d'amélioration.
ait L.....	Juillet 79.	34	C.	Dysménorrhée.			—	Grand soulagement.

	CHIRURGIENS.	DATE.	AGE.	MARIÉE OU CÉLIBATAIRE.	CAUSES qui ont nécessité l'opération.	MÉTHODE.	TRAITEMENT du pédicule.	RÉSULTAT IMMÉDIAT.	RÉSULTAT DÉFINITIF.
92	Tait L.....	Juillet 79.	26	C.	Dysménorrhée.			Guéris.	Grand soulagement.
93	—	Août 79.	21	C.	Hémorrhagie.			—	Arrêt complet.
94	—	—	43	M.	Épilepsie et manie.			—	—
95	—	Octobre 79.	28	C.	Dysménorrhée.			—	Guérison.
96	—	—	24	C.	—			—	Grand soulagement.
97	—	Nov. 79.	21	C.	—			—	Guérison.
98	—	Déc. 79.	26	C.	—			—	—
99	—	Janvier 80.	29	M.	—			—	—
100	—	Février 80.	22	M.	—			—	—
101	—	—	34	M.	—			—	Bonne guérison.
102	—	—	36	C.	Ménorrhagie.			—	Arrêt complet.
103	—	Mars 80.	37	M.	Dysménorrhée.			—	Succès immédiat et complet.
104	—	Avril 80.	17	C.	Épilepsie. Manie.			—	Grande amélioration.
105	—	—	23	M.	Dysménorrhée.			—	Succès immédiat et complet.
106	—	Juin 80.	38	M.	Abcès de l'ovaire.			—	
107	—	Mars 81.	34	M.	Ovarite chron. Abcès.	Abd.	Lig.	—	Guérison.
108	Taufler.....	Sept. 78.	25	M.	Dysménorrhée.	—	—	—	—
109	Thomas.....		21	C.	Ovarialgie. Épilepsie.	—	—	—	Succès relatif.
110	Wells S.....	Janvier 78.	49	M.	Dysménorrhée.	—	—	—	Peu modifiée.
111	West	Janvier 80.	29		Hystéro-épilepsie. Aménorrhée.	Vag.	—	—	Guérison.
112	De Zouche...	3 oct. 79.	30	M.	Ovarite chronique.	Abd.	—	—	Grande amélioration.
113	Goodell.....	21 mai 80.	21	C.	Folie.	Vag.	—	—	Amélior., non guérie.

Cas incomplets dans lesquels on n'a enlevé qu'un ovaire, ou dans lesquels les deux ovaires ont été enlevés, mais d'une façon incomplète.

En résumé, sur 133 opérations pratiquées dans les conditions que j'ai indiquées, il y a eu 115 succès pour 18 morts, résultat déjà fort remarquable ; de plus, je crois, Messieurs, que les succès de l'oophorectomie ne pourront que s'accroître lorsque l'expérience sera plus grande et lorsque le manuel opératoire sera mieux fixé, mieux connu. Vous avez vu, en effet, dans le tableau précédent, que des chirurgiens avaient suivi, pour atteindre l'ovaire, la *voie vaginale*, tandis que d'autres l'avaient extrait par la *voie abdominale*. Ces deux méthodes ont été préconisées. Je n'insisterai pas beaucoup sur le manuel opératoire de l'ovariotomie pratiquée par la voie vaginale parce que c'est à la méthode sus-pubienne que je donne la préférence ; mais cependant je vous indiquerai le procédé suivi par les divers chirurgiens qui l'ont employé.

Voie vaginale. — La malade étant couchée sur le dos ou dans le décubitus spécial que les Anglais donnent volontiers pour l'accouchement, vous faites relever fortement la paroi antérieure du vagin avec une valve de Sims. La paroi postérieure étant abaissée, vous découvrez le museau de tanche et le cul-de-sac postérieur. Dans ce cul-de-sac, votre doigt introduit arrive au niveau de l'insertion du vagin sur l'utérus. C'est là que votre bistouri, guidé par l'index gauche, pratique la ponction. Cette ponction doit être franche, mais cependant ne pas dépasser les limites de la paroi. Vous pourriez autrement déterminer une fistule recto-vaginale. Vous reconnaissez que vous arrivez dans le péritoine à l'écoulement d'un liquide séro-sanguinolent caractéristique. La séreuse ouverte, la paroi péritonéo-vaginale est détachée avec un écarteur de la paroi péritonéo-rectale, temps important dans l'opération. Pour continuer à respecter l'intégrité de la cloison, vous introduisez alors le doigt soigneusement phéniqué par l'orifice et vous prolongez l'incision sur sa pulpe recourbée en crochet.

L'incision médiane est préférable, parce que le cul-de-sac péritonéal est plus étendu et parce que les vaisseaux y sont moins nombreux que sur les côtés. Elle doit avoir

au moins 3 centimètres d'étendue si l'on ne veut pas s'exposer à la nécessité de la compléter après des recherches dangereuses.

L'ovaire, dont la position a été préalablement déterminée le mieux possible par le toucher vaginal, est alors saisi avec l'index qui l'amène au niveau de l'incision. Une pince hémostatique l'y fixe et le doigt finit de le dégager lentement par des pressions successives et répétées aussi souvent que l'exigent les tractus fibreux, jusqu'à ce qu'il soit attiré au dehors; alors, suivant qu'il pourrait être plus ou moins vascularisé, on le tord, suivant le procédé recommandé par les Américains, ou bien on le coupe au-dessous d'une ligature de catgut ou de soie, avec les ciseaux ou le thermo-cautère. Chez les trois malades où cette méthode opératoire a été appliquée, le pédicule fut ensuite rentré dans le ventre, le péritoine fut drainé après un lavage sérieux et le vagin soigneusement phéniqué.

Telle est, Messieurs, la règle de conduite qu'ont suivie les chirurgiens étrangers pour ce dernier temps de l'opération. Je ne procéderais pas comme eux. De deux choses l'une, en effet : ou l'extraction de l'ovaire d'ailleurs peu vasculaire est facile et dans ce cas l'hémostase complète. Pourquoi ne pas alors rentrer le pédicule dans l'abdomen et fermer l'orifice sans drainer la séreuse? Ou les vaisseaux sont friables, volumineux, donnent beaucoup de sang et ne sont qu'imparfaitement obstrués par les ligatures et les cautères

l'abdomen tout ce que je pourrais vous dire à ce sujet. Qu'il me suffise d'ajouter qu'elle doit être aussi complète que possible. Si vous n'aviez pas en effet une résolution musculaire absolue, les muscles de l'abdomen, en se contractant, tendraient à chasser les viscères hors de la cavité abdominale, accident contre lequel vous me voyez dans toutes les gastrotomies prendre les plus grandes précautions.

Le premier temps comprend l'incision. Celle-ci doit être faite suivant les règles que j'ai si souvent décrites. Elle sera assez longue pour permettre à l'opérateur d'introduire facilement la main et de manœuvrer dans le bassin sans être gêné dans ses mouvements par l'emprisonnement des doigts. Les vaisseaux intéressés sont pincés à mesure. Dès que le péritoine est incisé, les aides placés de chaque côté maintiennent les bords de la plaie légèrement écartés avec des linges chauds et empêchent les viscères de se montrer au dehors,

Le second temps consiste dans la recherche et l'ablation des ovaires.

Dans ce but, la main introduite du côté de la cavité pelvienne va à la recherche du corps de l'utérus qui lui sert de point de repère. Elle les reconnaît ensuite sans trop de peine placés sur les côtés. La découverte en est facile si ces organes se trouvent à leur position normale; mais il n'en est pas toujours ainsi.

S'ils sont libres de toute adhérence, on en saisit un et on l'amène au dehors sans trop de difficulté. On fixe alors le ligament large qui le supporte avec une pince courbe à arrêt qui le saisit, l'immobilise et l'empêche de rentrer dans le bassin et on transfixe son attache avec une longue aiguille à manche munie d'un fil de soie double qui permet de porter au-dessous de lui deux ligatures latérales fortement serrées; on peut ensuite, pour terminer, retirer la pince et faire une ligature totale à la surface des deux précédents; on excise l'ovaire, puis ensuite on procède à la recherche de l'autre que l'on enlève en prenant les mêmes précautions. Il est bien entendu qu'avant d'enlever les pinces courbes et de laisser

rentrer le ligament large dans le bassin on s'assure que l'hémostase est complète.

S'il existe des adhérences faibles qui ralentissent ce temps de l'opération, on les rompt avec le doigt recourbé en crochet.

Si elles sont plus considérables, il faut au besoin agrandir l'ouverture abdominale pour mieux dégager l'ovaire, car alors ce ne sont pas seulement les adhérences, mais encore la tension des ligaments larges qui s'opposent à son extirpation.

Dans le troisième temps de l'opération on procède à la réunion des bords de la plaie. Il est le même que celui dont nous avons donné la description dans nos travaux antérieurs, c'est-à-dire qu'il consiste à rapprocher avec soin les bords de la plaie par des points de suture de soie à anses séparées superficiels et profonds. Ces derniers doivent servir à affronter avec soin tous les plans de la division et surtout le feuillet pariétal du péritoine.

Telle est, Messieurs, la méthode opératoire que j'ai employée dans les quatre cas dont je vous ai donné la description.

Les procédés dont se sont servis les autres chirurgiens présentent des différences que nous allons passer en revue et qui portent sur les divers temps.

Ils n'offrent rien de particulier pour le premier temps

nérescence graisseuse étaient si profondément engagés dans les plis du ligament large, qu'ils étaient immobilisés, fixés aux côtés et au plancher du bassin. « Avec beaucoup de peine, » dit-il, « je réussis à placer des ligatures insuffisantes autour de l'ovaire gauche qui était confondu avec le ligament et adhérait aux parois pelviennes. Je prolongeai l'incision à 52 millimètres au-dessus de l'ombilic; j'attirai l'intestin hors du bassin et je pus comprendre toute la masse dans une ligature. L'opération dura deux heures. »

D'autre part, Freund dans un cas, opérant d'oophorectomie pour une tumeur utérine, dut faire sortir cette tumeur de la cavité abdominale avant de pouvoir saisir les ovaires. La rotation de l'utérus avait amené l'ovaire gauche près du pubis. En liant le pédicule qui était fort court, l'opérateur déchira la séreuse utérine, ce qui donna lieu à un écoulement fort incommode. La ligature de l'ovaire droit, quoique faite beaucoup plus profondément, fut bien plus aisée.

Je ne multiplie pas les exemples, Messieurs, ceux que je viens de vous citer suffisent, je pense, pour prouver qu'il n'est pas toujours aussi facile que l'on pourrait le supposer *à priori* de découvrir l'ovaire.

Cependant en ne perdant pas de vue ses rapports ordinaires avec le fond de l'utérus, en se souvenant que des adhérences vicieuses peuvent l'avoir tiraillé et légèrement écarté de sa position normale; prévenu enfin de la possibilité de dégénérescences variables qui en modifient la texture et le rendent pour ainsi dire méconnaissable, le chirurgien ne sera pas longtemps embarrassé et il arrivera vite à reconnaître l'organe.

Le dégager et en pratiquer la ligature est déjà chose beaucoup plus difficile comme vous venez de l'entrevoir incidemment.

En ce qui concerne le détachement de l'ovaire, on a encore plus discuté.

Les uns vont jusqu'à nier la nécessité de l'ablation. Ils se basent sur la pratique qui a été préconisée depuis longtemps par les médecins vétérinaires.

« La castration, » dit Bouley dans une étude remarquable, « est une opération qui consiste soit dans la destruction complète des organes essentiels de la reproduction, testicules ou ovaires, soit dans l'annulation des aptitudes fonctionnelles de ces organes. » Or, sous le nom de bistournage, les vétérinaires ont décrit une opération qu'ils considèrent comme une véritable castration et dans laquelle le cordon testiculaire tordu ne permet plus aucun rapport entre l'organe et ses centres vasculo-nerveux.

Partant de cette donnée de la pratique vétérinaire, s'appuyant justement sur la définition que nous venons de rappeler, le professeur Simpson, en mai 1879, suggéra l'idée qu'il suffirait peut-être de pédiculiser l'ovaire et de le serrer avec une ligature pour obtenir les avantages de l'oophorectomie (*Brit. med. journal*, 1879, p. 766). C'était donc proposer pour l'espèce humaine un manuel opératoire analogue à celui que Levrat avait décrit en 1838 dans le *Journal de médecine vétérinaire* sous le nom de *bistournage de la vache :* « Après avoir percé les lames des ligaments suspenseurs de l'ovaire, immédiatement au-dessus de cet organe, en ayant soin de ne pas faire une ouverture plus grande que celle qui est nécessaire pour faire passer l'ovaire, on tord deux fois celui-ci sur lui-même de gauche à droite, par rapport au corps de l'animal; puis on presse, entre l'ongle du pouce et l'index, chacun

nuel opératoire proposé par Levrat, ce procédé est imparfait dans ses résultats, la double torsion de l'ovaire étant insuffisante pour annuler son action.

De même le *removal* de l'ovaire proposé pour la femme par le professeur Simpson nous paraît *a priori* une mauvaise méthode. Nous avons dit que l'ablation de l'ovaire était habituellement pratiquée pour des tumeurs petites mais de nature très maligne. Qui oserait dans les cas de ce genre laisser l'ovaire, même séparé de ses vaisseaux dans la cavité abdominale? Et notez que c'est souvent le microscope qui confirme la malignité, qu'il avait été impossible par conséquent de reconnaître avant l'extirpation. Et d'ailleurs les simples dégénérescences kystiques seraient-elles entravées par la ligature de l'ovaire? Que sait-on enfin de l'influence de cette ligature sur la circulation nerveuse, de beaucoup la plus importante, dans l'espèce, comme vous le devinez facilement après tout ce que je vous ai dit sur les affections qui nécessitent l'ablation de l'ovaire?

Sans doute le *removal* amène des modifications considérables dans la nutrition de ces organes. Mais ces modifications seront-elles suffisantes pour supprimer complètement leur influence. En supposant qu'il ait pour effet de mettre sûrement à l'abri des hémorrhagies, n'oublions pas que pour un chirurgien qui connaît les ressources de l'hémostasie moderne cet accident n'est plus à redouter, grâce à la ligature.

D'ailleurs les faits ont parlé. L'opération proposée par Simpson a été exécutée le 9 août 1880 par Bardwell et Rumer (1). « D'abord améliorée, » disent ces auteurs, « la malade ne tarda pas à retomber, ce qui répond parfaitement, comme vous le voyez, à l'idée que l'on doit se faire *a priori* des résultats et des conséquences du *removal*. Je ne crois donc pas devoir insister plus longuement sur ce mode opératoire.

Les autres chirurgiens n'hésitent pas à enlever l'ovaire,

(1) *Obstetric. Gazette Cincinnati*, septembre 1880, p. 120.

mais ils discutent sur les divers moyens d'éviter l'hémorrhagie au moment de l'excision de cet organe.

Il en est qui préfèrent en pareil cas le thermo-cautère. Je vous ai déjà dit pourquoi je n'en étais pas partisan. Il laisse inutilement dans la cavité abdominale une eschare, c'est-à-dire un *corpus mortuum*, sinon dangereux, du moins inutile.

Quelques chirurgiens ont préconisé l'emploi de l'écraseur. Dans 13 cas, Battey lui-même a coupé les pédicules avec cet instrument. Jamais, dit-il, il ne s'est produit d'hémorrhagie sérieuse. Ajoutons, quoi qu'en dise cet opérateur, que l'on ne manœuvre pas dans le bassin à peine découvert comme sur un volumineux pédicule de kyste préalablement amené et fixé au dehors. La chaîne de l'écraseur est souvent difficile à placer et l'opération est loin d'avoir avec cet instrument volumineux la même précision qu'avec le bistouri.

Quant à nous, nous ne partageons pas la sécurité du chirurgien américain relativement à l'écraseur. Nous l'avons vu trop souvent causer des hémorrhagies immédiates et consécutives dans des plaies de toutes sortes pour que nous ayons de la tendance à lui donner la préférence sur la ligature.

Battey objecte que dans un cas la ligature a été le point de départ d'une vive douleur; mais est-ce bien à la ligature que l'on doit rapporter ce phénomène? Hégar ajoute que

parties avec de la soie. On place ensuite une troisième ligature en arrière des deux précédentes. Elles doivent être coupées contre les nœuds et on ne sectionne pas l'ovaire trop près des ligatures qu'on laisse glisser dans le bassin. » C'est en un mot le moyen préconisé autrefois par les chirurgiens pour la ligature du cordon testiculaire. Il est vrai que dans ce dernier cas nous l'avons abandonnée et que nous l'avons remplacée par la forcipressure.

Vaut-il mieux, en même temps que les ovaires, enlever les franges et une partie de la trompe? Spencer Wells les retire avec juste raison lorsqu'elles ne sont pas entièrement saines : Nous sommes du même avis. Nous estimons surtout qu'il ne faut jamais laisser dans le ventre la moindre parcelle de tissu suspect, au risque de multiplier les ligatures pour empêcher le sang de tomber dans la cavité péritonéale et d'étendre la section des ligaments larges aussi loin que l'exige la zone morbide.

L'ovaire excisé, quelques chirurgiens hésitent à rentrer, comme nous, le pédicule dans le bassin.

Nous avons dit ailleurs les raisons de notre conduite; qu'il me suffise de vous dire que ceux qui préfèrent fixer les pédicules à l'angle inférieur de la plaie exposent les malades à des suppurations inutiles et à des souffrances parfois intolérables qui proviennent du tiraillement. Or, à ce point de vue, il importe au plus haut degré de soustraire le plus complètement possible les malades à toutes les causes de souffrances, pour les motifs que nous avons précédemment exposés.

Puisque la crainte de la douleur et des tiraillements du ligament large nous oblige à laisser le pédicule dans le ventre, nous ne le rentrons que sérieusement anémié et aussi sec que les ligatures de soie phéniquée seules permettent de le rendre.

Le troisième temps de l'opération, c'est-à-dire la fermeture du ventre, a donné lieu également à quelques modifications. Certains chirurgiens allemands ne ferment que partiellement la plaie et pratiquent avec des fils en caoutchouc très fin ce

qu'ils appellent le drainage capillaire de la séreuse. Je ne saurais, Messieurs, même discuter cette façon de procéder que je vous rappelle seulement pour n'omettre aucun des détails qui ont trait à la question. Je n'admets pas les drainages capillaires ou autres après l'ovariotomie simple.

La conduite de Spencer Wells est préférable. Il rapproche les sutures plus qu'on ne le fait pour l'ovariotomie ordinaire, afin de se mettre en garde contre la possibilité d'une hernie ventrale. « Après avoir extirpé le second ovaire, » dit-il, « on fermera la plaie, comme on le fait d'habitude après l'ovariotomie, mais on placera les sutures très près les unes des autres, afin d'obvier à la tendance qu'ont l'épiploon ou l'intestin à venir s'insinuer entre les lèvres de l'incision. La tension est toujours, dans ces cas, plus grande qu'après l'enlèvement de tumeurs ovariennes volumineuses, où *les téguments ont subi une distension prolongée.* »

Cette préoccupation de lutter contre la rétraction des téguments non distendus se retrouve, Messieurs, dans tous les travaux des chirurgiens qui ont écrit sur l'ablation des ovaires, je ne devais donc pas manquer de vous la signaler.

Je ne vous dis rien, Messieurs, des complications que l'on peut observer au cours de l'opération ni des suites du traumatisme chirurgical. Ce serait répéter en effet ce que j'ai dit bien des fois à propos de toutes les gastrotomies.

conformation tels que la rétroflexion ou l'absence de l'utérus par Battey et plusieurs chirurgiens et qu'elle a été souvent

Tableau des ablations d'ovaires pratiquées dans les cas de vices de conformation des organes génitaux.

	CHIRURGIENS.	DATE.	AGE.	MARIÉE OU CÉLIBATAIRE.	CAUSES qui ont nécessité l'opération.	MÉTHODE.	TRAITEMENT du pédicule.	RÉSULTAT IMMÉDIAT.	RÉSULTAT DÉFINITIF.
1	Battey.....	Février 77.	34	M.	Atrésie du vagin et de l'utérus. Violentes congestions pelviennes.	Abd.	Écrasem.	Guéris.	Guérison.
2	Czerny.....	Déc. 77.	—	—	Rétroflexion.	—	Lig.	—	Pas d'amélior.
3	Martin.....	Nov. 77.	—	—	Utérus rudimentaire.	—	Lig.	—	Guérison.
4	Peaslee.....	Juin 76.	33	M.	Absence d'utérus, hystéro-épilepsie.	—	—	Mort.	
5	Savage.....	4 févr. 80.	18	C.	Absence d'utérus, poussées congestives.	—	—	Guéris.	Guérison.

aussi faite par Freund, Goodell, Hégar, Kaltenbach, Martin, Netzel, Nœggerath, Nussbaum, Savage, L. Tait, Schreeder, Wilson, et beaucoup d'autres dans le but de guérir des tumeurs utérines. Ces derniers s'appuyant sur ce raisonnement que, *propter solum ovarium, mulier est quod est*, ont supprimé les ovaires, cause des règles, dans le but de supprimer la fonction et d'empêcher le sang d'affluer normalement dans l'utérus; ils pensaient que du même coup les tumeurs de cet organe s'atrophieraient. Le tableau suivant montre que cette opinion est tout au moins exagérée.

Tableau des ablations d'ovaires pratiquées dans les cas d'hémorrhagies utérin

	CHIRURGIENS.	DATE.	AGE	Mariée ou célibataire	CAUSES qui ont nécessité l'opération.	MÉTHODE.	TRAITEMENT du pédicule.	Résultat immédiat.	Résultat dé
1	Freund.....				Myôme.	Abd.	Lig.	Mort.	
2	—				—			Guéris.	Ménopaus
3	—				—			—	—
4	Hégar.....	Août 76.	38	M.	—	—	—	—	Satisfaisa
5	—	—	41	C.	—	—	—	—	—
6	—	Août 77.	44	M.	—	—	—	—	Amélioral
7	—	Oct. 77.	25	C.	—	—	—	—	Satisfaisa
8	—	Janvier 78.	37	C.	Myôme et hémorrhagie.	—	—	Mort.	
9	—				Myôme.	—	—	—	
10	—				—	—	—	Guéris.	Guér. déf
11	—				—	—	—	—	—
12	—				—	—	—	—	Pas de ch
13	—				—	—	—	—	—
14	—				—	—	—	Mort.	
15	—				—	—	—	Guéris.	—
16	—				Tumeur de l'utérus.	—	—	Mort.	
17	—				—	—	—	Guéris.	Amélioral
18	—				—	—	—	—	
19	—				—	—	—	—	
20	—				—	—	—	—	
21	Kaltenbach..		43	C.	—	—	—	Mort.	
22	Marin.....	11 mars 80.	44	M.	Fibrome hémorrhagique	—	—	—	
23	Martin.....	Nov. 77.	46	M.	Myôme hémorrhagique.	—	—	Guéris.	Amélioral
24	—	—	38	C.	—	—	—	—	—
25	Netzel.....				Fibrome utérin.	—	—	Mort.	
26	Noeggerath .					—	—	Guéris.	
27	—					—	—	—	
28	—					—	—	—	
29	—					—	—	—	
30	—					—	—	—	
31	—					—	—	—	
32	—					—	—	—	
33	—					—	—	—	
34	—					—	—	Mort.	
35	—					—	—	—	
36	Nussbaum...				Myôme. Hémorrhagie.	—	—	Guéris.	Guérison.
37		Oct. 79.	28	M.	—	—	—	Mort.	
38	Savage.....	24 août 80.	46	M.	Myôme.	—	—	Guéris.	
39	—	12 sept. 80.	40	C.	—	—	—	—	

Vous voyez, Messieurs, d'après le tableau que je mets sous vos yeux, que sur les 65 ablations des ovaires pratiquées pour remédier à des affections de l'utérus, on n'a en somme obtenu qu'un très petit nombre de succès complets, et quand bien même la pratique de nos confrères étrangers ne serait pas venue nous éclairer sur la valeur de cette opération, je ne l'aurais certes pas tentée dans de pareilles conditions.

Quel résultat, dans le cas de tumeur utérine, veut-on obtenir en enlevant les ovaires? Arrêter les hémorrhagies, ou lorsque le flux sanguin n'est pas assez abondant pour compromettre immédiatement l'existence, suspendre du moins l'arrivée du sang dans l'utérus et provoquer par là l'étiolement de la tumeur qui s'y est développée. Eh bien, est-on certain d'arriver à ce résultat par l'extirpation d'un ou même des deux ovaires? La fonction menstruelle est-elle à ce point liée à ces organes que leur ablation puisse la suspendre infailliblement? Non, Messieurs, et cette seule critique me permet de repousser absolument toute intervention du côté des ovaires lorsque les hémorrhagies tiennent uniquement à des affections de la matrice. Dans la longue série de mes ovariotomies, j'ai vu, en effet, des femmes à qui les deux ovaires avaient été enlevés, chez lesquelles cependant les règles continuaient avec presque autant d'abondance et de régularité que par le passé. Il me souvient même d'une malade à qui les deux ovaires et la presque totalité de l'utérus avaient été extraits, qui conserva pendant plusieurs années, jusqu'à l'époque de la ménopause, un écoulement sanguin aussi abondant et aussi régulier qu'avant l'opération.

Vous voyez donc que le traitement pèche par sa base, et que si la chirurgie, après tous les progrès qu'elle a réalisés, a aujourd'hui le droit et le pouvoir d'attaquer les petites tumeurs de l'ovaire qui mettent la vie en danger, ce droit et ce pouvoir ne seront point outrepassés par le chirurgien qui, en présence de fibromes ou de cancers compromettant l'existence, n'hésitera pas à enlever l'utérus profondément envahi.

C'est, Messieurs, la seconde partie de ma thèse; je la développerai devant vous dans notre prochaine réunion.

TROISIÈME LEÇON

DE L'INTERVENTION CHIRURGICALE DANS LES PETITES TUMEURS DE L'OVAIRE ET DE L'UTÉRUS (*Suite*).

MESSIEURS,

Dans la dernière séance, nous avons vu ce qui a trait aux petites tumeurs de l'ovaire; je vais vous parler aujourd'hui du traitement chirurgical que l'on doit appliquer à certaines tumeurs de l'utérus.

AFFECTIONS UTÉRINES.

L'ablation de l'utérus peut être partielle ou totale.



pratiquer soit par l'hypogastre, *hystérectomie hypogastrique*, soit par le vagin, *hystérectomie vaginale*.

L'hystérectomie hypogastrique se fait suivant les mêmes règles que l'ablation du corps de l'utérus ; elle exige cependant quelques modifications sur lesquelles nous aurons soin d'insister.

L'hystérectomie vaginale a depuis longtemps été tentée dans le but d'extraire par le vagin l'utérus affecté de cancer. Nous verrons les divers procédés qui ont été suivis par les chirurgiens pour atteindre ce but.

Ce fut Langenbeck, l'ancien, qui, le premier, enleva totalement un utérus cancéreux. Il opéra par le vagin. La malade mourut rapidement. L'exemple de ce chirurgien fut suivi par Blundell en 1828, Récamier en 1829, Siebold en 1831. Toutes les opérées moururent plus ou moins rapidement. En 1839, Delpech fit également sans plus de succès une hystérectomie mixte par les voies abdominale et vaginale. En 1867, je fis l'ablation totale de l'utérus par la voie hypogastrique. En 1876, Hennig opéra avec succès par la méthode de Delpech une femme de quarante-cinq ans, atteinte de métrorrhagies qui auraient amené la mort à brève échéance. L'utérus, la trompe et l'ovaire gauche furent enlevés, la paroi antérieure du rectum, lésée, fut suturée. Six mois après, la guérison ne s'était pas démentie.

Depuis lors les opérations se sont multipliées entre les mains de Freund qui emploie la méthode hypogastrique et entre celles de Billroth, Baum, Martin, von Teuffel, qui donnèrent la préférence à la voie vaginale.

Voie hypogastrique. — Voici comment nous avons procédé en 1867 pour enlever l'utérus en totalité par la voie sus-pubienne, chez une malade qui était affectée de tumeur fibro-kystique et qui fut présentée peu de temps après à l'Académie de médecine. Depuis cette époque, la guérison ne s'est pas encore démentie. Bien qu'il ne s'agisse pas d'une petite tumeur, mais bien d'une tumeur parvenue déjà à un grand volume, les règles opératoires sont les mêmes que pour l'ablation des petites tumeurs.

Dans le premier temps, nous fîmes à l'hypogastre l'incision de la paroi adominale suivant les règles que nous avons tracées à propos de l'ovariotomie.

Dans le second, nous attirâmes et nous morcelâmes la tumeur suivant les règles que nous avons exposées dans notre *Traité de l'hystérectomie*, et, dès que son volume fut notablement réduit, nous liâmes de chaque côté les ligaments larges avec des fils métalliques dont les extrémités libres furent attirées en dehors; cette ligature nous permit de poursuivre la dissection totale de l'utérus et des ovaires, qui furent attirés à l'angle inférieur de la plaie, et de placer au-dessous d'eux un lien métallique qui fut serré progressivement au moyen d'un de nos ligateurs. Nous dûmes abandonner au fond de la plaie une petite portion du kyste qui tomba par sphacèle, de même que le moignon utéro-ovarique, au bout d'une huitaine de jours. La fermeture de la plaie et la fixation du moignon à l'angle inférieur, eurent lieu suivant notre méthode ordinaire.

Depuis lors, nous avons eu plusieurs fois l'occasion d'employer ce procédé dans les cas où des tumeurs avaient pris naissance très bas dans le col de l'utérus ou immédiatement au-dessous de lui en le refoulant en haut soit directement, soit un peu en avant ou en arrière. L'utérus ainsi refoulé entraînait, en remontant du côté de la cavité abdominale, la partie

avec un tube dont l'une des extrémités passait par le vagin, l'autre par l'angle inférieur de la plaie. Ce tube servait à assurer le drainage du péritoine pelvien. Dans les autres cas, nous n'avons pas eu besoin de recourir au drainage, et les pansements par la voie hypogastrique et par la voie vaginale ont seuls suffi.

Bien que ces sortes d'opérations aient toujours été longues, elles nous ont donné des résultats plus favorables que nous n'eussions été en droit de le supposer après tant de difficultés.

Voie vaginale. — Voici maintenant les observations des malades chez lesquelles j'ai pratiqué, en 1882, l'ablation de l'utérus par la voie vaginale :

Observation I. — *Tumeurs fibreuses interstitielles et sous-péritonéales multiples du corps de l'utérus. Métrorrhagies répétées. Anémie extrême.* — Madame L..., âgée de cinquante ans, était affectée depuis plusieurs années de métrorrhagies répétées pour lesquelles le tamponnement avait été nécessaire à plusieurs reprises pour la sauver. Au moment où cette opération avait été faite pour la dernière fois, deux mois auparavant, l'anémie avait été poussée jusqu'à la syncope, et la malade avait été sur le point de succomber.

Il en était résulté un ébranlement de tous les organes, en particulier du système nerveux, qui poussèrent la malade, le médecin et la famille à m'obliger de tenter l'ablation de la tumeur. Celle-ci faisait à la fois saillie du côté du rectum et de l'hypogastre. Celle qui obstruait le rectum au point de rendre la défécation presque impossible avait la forme d'un utérus hypertrophié en rétroflexion. Celle de l'hypogastre avait le volume du poing, était irrégulière et fixe comme la précédente. Je craignis, en raison de cette disposition, d'être obligé de recourir à la méthode mixte, mais cependant je résolus de tenter tout d'abord l'ablation par la voie vaginale.

Après avoir placé la femme dans la position de la taille, soigneusement lavé la vulve et le vagin, fait écarter les parois de ce canal par quatre valves placées latéralement en avant et en arrière et confiées à des aides placés de chaque côté, je saisis le col avec des pinces de Museux. Je l'attirai de façon à tendre les culs-de-sac vaginaux que je divisai rapidement jusqu'à la hauteur du corps. Arrivé en ce point, pour faciliter la dissection de ce dernier, je coupai en deux moitiés le corps de l'utérus, d'avant en arrière, et j'arrivai ainsi sur le corps fibreux du volume d'un œuf de poule qui refoulait le rectum et qui faisait en même temps saillie dans la cavité utérine. En raison de son siège et de sa forme, nous reconnûmes pourquoi il avait été

facilement pris pour le corps même de l'utérus. Nous poursuivîmes ensuite la dissection autour de l'utérus et autour de la masse fibreuse, en prolongeant à mesure la section antéro-postérieure de la matrice; nous arrivâmes ainsi sur d'autres corps fibreux moins volumineux qui occupaient la face antérieure de cet organe. En raison de la profondeur à laquelle nous arrivions, il nous aurait été difficile de continuer la manœuvre opératoire si nous n'avions pas attiré l'utérus et les corps fibreux qu'il contenait à l'aide de fortes pinces de Museux. Nous vîmes de la sorte successivement apparaître deux petites masses, une du volume d'une noix, l'autre du volume d'une châtaigne, qui donnaient au corps de l'utérus soulevé au-dessus du pubis la forme d'un gros fibrome multilobé. Comme l'un de ces noyaux fibreux faisait saillie dans le péritoine au moment où j'en poursuivais la dissection, j'ouvris largement la cavité de cette séreuse. J'aperçus alors le ligament large gauche qui était tordu sur lui-même. Je le saisis avec de longues pinces et je le liai solidement entre deux ligatures partielles et une totale. J'aperçus ensuite une longue bride péritonéale implantée verticalement sur le fond de l'utérus; elle était très saignante et fixait l'utérus en avant; je la liai et l'excisai. J'allai ensuite à la recherche du ligament large droit; je le trouvai en arrière recouvert par l'ovaire du côté correspondant, qui était adhérent à sa base. Je détachai ces adhérences et je le liai comme le précédent. Ceci fait, il ne me restait qu'à détacher la face postérieure de l'utérus au niveau de la séreuse péritonéale postérieure, ce qui ne présenta pas de difficultés.

Chemin faisant, j'avais mis des pinces hémostatiques longues, nombreuses, sur les vaisseaux à mesure qu'ils saignaient. En les retirant, je vis que l'hémostase était complète. J'avais mis également des pin-

agitation malgré les calmants. La température ne s'éleva pas au delà de 38°,5, et le pouls au delà de 100.

Les jours suivants, ces symptômes se calmèrent rapidement, de sorte qu'à partir du troisième, l'état général fut aussi satisfaisant que possible. J'avais eu soin pendant tout ce temps de faire pratiquer des lavages intravaginaux avec de l'eau légèrement phéniquée.

Le treizième jour, j'enlevai les fils. Je vis que la plupart avaient coupé les tissus ; j'enlevai en même temps une eschare qui me permit d'extraire les ligatures placées sur les deux ligaments larges. Le spéculum me montra à cette époque que la cavité péritonéale était légèrement entr'ouverte, ce qui n'avait aucun inconvénient. Depuis cette époque, la guérison ne s'est pas démentie.

Obs. II. — *Fibro-sarcome du corps de l'utérus, remontant à trois travers de doigts au-dessus du pubis.* — Madame P..., âgée de 53 ans, avait été plusieurs fois, comme la précédente, sur le point de mourir d'hémorrhagies lorsqu'elle me fut présentée. Tous les moyens médicaux ayant échoué, il ne restait plus d'autre moyen que d'intervenir chirurgicalement pour la sauver. L'ablation totale de l'utérus était la seule ressource, mais avant de l'entreprendre, je dus pendant deux mois lui donner des doses considérables d'ergot de seigle, d'eau de Rabel et une nourriture aussi variée que son estomac délabré pouvait la supporter. La teinte jaune paille de la malade me faisait craindre également que la tumeur ne fût de nature maligne.

L'hystéromètre introduit par le col s'engageait à 14 centimètres de profondeur ; mais il était impossible de l'introduire plus loin, tant les hémorrhagies qu'il produisait étaient redoutables.

L'opération fut faite à peu près comme la précédente. La malade étant endormie, placée dans la position de la taille, le vagin bien lavé, bien écarté avec des valves, j'attire l'utérus avec un fort crochet double. Je dissèque tous les tissus qui entourent le col et le corps de l'utérus en plaçant successivement des éponges et des pinces hémostatiques sur les vaisseaux saignants. Pour faciliter la dissection, je coupe l'utérus de chaque côté, de façon à le diviser en deux moitiés, l'une antérieure, l'autre postérieure. C'est en arrière et à droite que la difficulté de dissection est surtout grande en raison de la présence des masses morbides qu'il faut contourner. C'est à gauche que j'arrive le plus facilement à ouvrir le péritoine et, contrairement à mon attente, c'est le ligament large droit qui se présente le premier par cette voie. L'ovaire correspondant porte un kyste petit et saignant. Il est penché par torsion de ce côté. Cette inversion me paraît due à la tumeur. Après avoir lié la base de ce ligament large, j'ouvre largement le reste du péritoine qui entoure l'utérus et je lie le ligament large gauche. Je ferme la plaie avec neuf points de suture profonds et six superficiels ; j'éprouve plus de difficultés que chez la malade

précédente à bien pratiquer cette fermeture, parce que, craignant la nature maligne de la tumeur, j'avais laissé le moins d'étoffe possible, surtout à gauche.

L'opération put être faite sans trop de difficultés.

Les suites furent des plus simples. Les jours suivants, la température ne s'éleva pas au delà de 38°4 et le pouls de 105. Dès le troisième, toute trace de fièvre avait cessé. Le quinzième, j'enlevai les fils métalliques que j'avais coupés au ras. En même temps que je les retirai, je vis également sortir les fils que j'avais mis à la base des ligaments larges.

J'ai revu dernièrement la malade. A part quelques bouffées de chaleur, un peu de prurit vulvaire, la santé ne laisse rien à désirer.

Obs. III. — *Cancer du col et du corps de l'utérus, propagé au ligament large.* — Madame D...., âgée de soixante ans, d'aspect cachectique, était épuisée par les hémorrhagies et les pertes ichoreuses lorsque je fus appelé auprès d'elle. Il me fut facile de reconnaître que le col de l'utérus était dégénéré, fongueux, ramolli, saignant, épithéliomateux, et que le corps faisait saillie à l'hypogastre au-dessus du pubis. Mais de ce côté la flaccidité et l'obésité des parois rendaient l'exploration difficile. L'hystéromètre montrait que l'organe mesurait 13 centimètres de longueur, que la muqueuse était saignante, douloureuse. Rien cependant n'autorisait à constater que la partie supérieure de l'utérus était complètement dégénérée.

En raison des douleurs qu'éprouvait la malade et de la crainte de la récidive, la malade, le médecin et la famille voulurent que l'ablation totale par la voie vaginale fût entreprise comme donnant seule des chances de guérison durable.

[redacted]

le tissu morbide et en pinçant successivement les nombreux vaisseaux contenus dans son épaisseur. Les difficultés furent encore bien autres lorsque j'eus ouvert le péritoine. J'introduisis des crochets mousses dans le but de faire basculer et d'abaisser le fond de l'utérus : je ne pus y parvenir à cause de la friabilité de l'organe et à cause de l'état des ligaments larges qui étaient indurés, adhérents aux tissus voisins et dépourvus d'élasticité. Ce ne fut qu'à force de temps et de patience que je parvins à enlever le tout et à réséquer les portions altérées des ligaments larges. J'eus également beaucoup de peine pour saisir les vaisseaux et pour lier la base de ces derniers.

L'opération terminée, il me fut un peu moins difficile de fermer l'ouverture avec des points de suture superficiels et profonds, mais ceux-ci furent nécessaires pour arrêter le suintement sanguin, noirâtre qui tendait à continuer. L'opération avait duré près de quatre heures et avait causé à tous la plus grande fatigue.

Dans l'état de santé déplorable où était cette malade, il nous paraissait difficile, à son âge, qu'elle pût supporter une secousse aussi prolongée. Pendant le jour et la nuit qui suivirent l'opération, elle fut calme, mais le second jour, sans que rien ait fait prévoir une terminaison brusque, la malade mourut subitement sans avoir eu de douleurs ni d'hémorrhagie. L'autopsie n'ayant pu être faite, nous ne pûmes savoir si cette terminaison fâcheuse devait être attribuée au choc ou à une embolie.

Tel est, Messieurs, le procédé que j'emploie pour l'hystérotomie vaginale.

Dans le premier temps, la femme étant placée dans la position de la taille, je commence par laver avec soin le vagin, puis je saisis et attire de mon mieux le col de l'utérus. Ceci fait, avec un bistouri à lame étroite et à manche rond, je coupe circulairement le vagin sur tout le pourtour du col de l'utérus en me rapprochant le plus possible de cet organe. A mesure que je poursuis cette dissection, je coupe latéralement l'utérus de chaque côté au moyen de ciseaux longs et droits, ce qui est facile en prenant pour guide, d'une part sa cavité, d'autre part sa face externe. Je continue le dégagement en me guidant avec le plus grand soin en avant au moyen d'un cathéter placé dans la vessie, en arrière avec le doigt introduit dans le rectum. Tous les vaisseaux saignants sont saisis entre les mors d'une de mes longues pinces hémostatiques qui sont laissées à demeure.

Des valves longues et fenêtrées, dont la forme et les dimensions sont intermédiaires à celles de Jobert et de Sims, sont confiées aux aides qui écartent les parois du vagin. Elles sont surtout utiles pendant la dissection du corps de l'utérus.

Lorsqu'on arrive au cul-de-sac péritonéal postérieur, la mobilité de l'organe peut être augmentée par l'application de crochets à main introduits dans son épaisseur. Il est alors facile, en poursuivant plus loin la dissection, grâce à l'ouverture péritonéale, de reconnaître successivement les ligaments larges, de les saisir avec des pinces et de les détacher des cornes de l'utérus; mais, avant de pratiquer la section, il est avantageux de les lier au moyen de fils de soie ou métalliques laissés en place, et, pour plus de sûreté encore, il convient, tant que l'opération n'est pas complètement terminée, de laisser sur ceux de leurs vaisseaux qui donnaient un peu de sang, une longue pince hémostatique.

Dans un deuxième temps, après nous être assuré que la surface de section des ligaments larges est absolument exsangue, nous retirons successivement les pinces hémostatiques qui y étaient appliquées ainsi que celles placées sur les points saignants du vagin. Nous en laissons seulement quelques-unes qui servent de rétracteurs et permettent de bien voir les bords de la division du péritoine.

Les jours suivants, les pansements consistent en injections d'eau phéniquée et les soins tant locaux que généraux sont les mêmes qu'à la suite des opérations de gastrotomie.

Tel est, envisagé à un point de vue général, le procédé que nous avons suivi.

Il est facile de voir, à la lecture de nos observations, qu'il présente des difficultés bien plus considérables dans les cas de cancers, où le tissu du col et du corps de l'utérus est ramolli et friable, que dans ceux où le col et surtout le corps de cet organe offrent assez de résistance pour qu'on puisse y implanter des pinces ou des crochets de façon à l'abaisser. On a pu voir, dans la dernière observation, que, faute de pouvoir prendre un point d'appui sur le tissu utérin dégénéré, les difficultés avaient été des plus considérables, et nous ne craignons pas de dire que, sans l'emploi des pinces hémostatiques, elles auraient été insurmontables.

Jusqu'ici, nous avons pu terminer nos opérations d'hystérectomie sans avoir besoin de combiner la méthode hypogastrique avec la méthode vaginale. Il nous est arrivé cependant plusieurs fois, avant d'entreprendre l'ablation de tumeurs utérines de moyen volume, qui occupaient non seulement le col et le corps de l'organe, mais encore qui descendaient du côté des cloisons recto et vésico-vaginales, de tout faire préparer à l'avance pour employer, s'il était nécessaire, ces deux méthodes.

Nous venons de faire connaître le résultat de notre pratique; voyons maintenant en quoi diffèrent les procédés des autres chirurgiens qui ont eu recours à l'une ou à l'autre de ces méthodes. Nous verrons ensuite quels en sont les avantages ou les inconvénients.

Étudions d'abord les procédés employés pour la voie hypogastrique.

Méthode hypogastrique. — Parmi les chirurgiens qui ont eu recours, comme nous, à la méthode hypogastrique, nous devons citer Freund (de Breslau), dont le procédé mérite de fixer l'attention.

Après avoir mis à découvert l'utérus et ses annexes par une incision faite à l'hypogastre, il attire le corps de

l'utérus au moyen d'un lien qui le traverse; puis il lie de chaque côté les ligaments larges aussi près que possible de l'utérus au moyen de trois anses de fils de chaque côté. L'anse inférieure comprend dans sa concavité chacun des culs-de-sac utéro-vaginaux. Les extrémités libres sont attirées comme les autres du côté de la cavité péritonéale. Il en résulte qu'il assure ainsi l'hémostase préventive aussi complètement que possible avant de détacher l'utérus de ses insertions pelviennes et vaginales. Les extrémités libres des fils sont ensuite passées par l'orifice que laisse à la partie supérieure du vagin l'ablation du col de l'utérus. Tirant alors sur ces extrémités libres du côté de la vulve, il entraîne vers cet orifice la portion des ligaments larges qui avait été liée; il en résulte que le péritoine pelvien subit une sorte de froncement et se rétrécit en entonnoir du côté de l'orifice supérieur du vagin au point où sortent tous les fils qui se dirigent vers la vulve. Il ne reste plus alors qu'à fermer cet orifice, ce qui est facile, puisque les deux fils inférieurs qui avaient été préalablement passés comprenaient une moitié du vagin dans chacune de leurs anses. D'autre part, l'ouverture péritonéale est fermée au moyen d'un grand nombre de points de suture à anses séparées et coupées au ras.

Comme on le voit, la méthode de Freund diffère de la nôtre par le soin qu'il met à faire sortir du côté du vagin

nôtre, c'est qu'il ne l'a guère appliqué qu'au cancer épithélial de l'utérus dans lequel le col était ramolli et friable, tandis que nous n'avons jamais appliqué le nôtre dans ces sortes de cas et que nous l'avons toujours réservé pour les tumeurs qui, en soulevant l'utérus, allongeaient assez la partie supérieure du vagin pour que nous puissions placer au-dessous de lui des ligatures sans craindre de blesser les uretères, la vessie ou le rectum.

Voyons maintenant en quoi diffère notre procédé d'hystérectomie vaginale de celui décrit par d'autres chirurgiens.

MÉTHODE VAGINALE. — Coudereau, en 1876, dans la *Tribune médicale,* avait décrit un procédé essayé par lui sur le cadavre. Il recommande, pour éviter de blesser la vessie pendant l'opération, de dilater auparavant l'urèthre d'une façon suffisante pour qu'on puisse introduire le doigt dans la vessie durant la manœuvre opératoire. Pour abaisser le col de l'utérus, il se sert d'un instrument qu'il appelle *endoceps* et qui se compose de deux branches articulées en X. Lorsque l'utérus est détaché, il jette au-dessus une anse métallique dont il passe les fils dans un serre-nœud de Maisonneuve, de façon à constituer une sorte de pédicule composé des ligaments larges et du péritoine. Il traverse ce pédicule avec une broche en fer derrière laquelle il applique un deuxième serre-nœud plus modérément serré. Il détache ensuite la matrice avec le bistouri, traverse avec une forte épingle la paroi vaginale à droite et à gauche, ainsi que le pédicule, et fait la suture entortillée. Il espère que le serre-nœud et le pédicule se détacheront sans danger d'eux-mêmes.

Procédé de Billroth. — Billroth et ses élèves n'ont jamais appliqué l'hystérectomie vaginale que dans les cas de cancer de l'utérus. Les jours qui précèdent l'opération, ils lavent le vagin et les parties cancéreuses avec de l'eau phéniquée à 3 p. 100.

Au cours de l'opération, si le vagin est tellement étroit qu'il empêche d'arriver facilement sur l'utérus, le chirurgien pratique une incision plus ou moins grande de la cloison périnéale dans le but de se donner du jour. Pour attirer l'utérus en

bas, il ne se contente pas d'appliquer de fortes érignes, il passe en outre dans la masse utérine une anse de fil très solide. La dissection du col de l'utérus se fait avec les doigts ou à l'aide d'instruments mousses. Les vaisseaux sont liés au fur et à mesure qu'ils se présentent. Pour éviter de blesser la vessie, Billroth recommande de l'attirer en avant avec une sonde d'homme introduite dans sa cavité et dont le bec est dirigé en bas. Il coupe successivement les ligaments larges droit et gauche après les avoir liés séparément à l'aide de fils de soie très longs qui sont laissés pendants hors de la cavité vaginale. Ce n'est qu'après cette manœuvre qu'il incise le cul-de-sac utéro-rectal, en laissant cependant un point intact qui maintient encore l'utérus. Ceci fait, il passe 6 ou 7 fils dans le bord postérieur de la plaie du cul-de-sac postérieur, divise rapidement l'utérus des portions de péritoine auxquelles il adhère encore; puis après l'avoir enlevé, il repasse les fils de la lèvre postérieure dans la lèvre antérieure de la plaie, affronte les deux bords et laisse pendre les fils dans le vagin. Les jours suivants, il fait des injections tièdes de thymol ou d'acide salicylique au moyen d'un irrigateur fixe.

Procédé de Baum. — Le procédé de Baum, qui a fait quatre fois la même opération, est directement inspiré du précédent. Il n'en diffère que par le soin qu'on prend de lier les vaisseaux

ment de l'utérus, Müller propose, après avoir fait la section circulaire des parois vaginales, et détaché le plus possible l'utérus des parois avoisinantes, de le diviser longitudinalement en deux sections, l'une droite, l'autre gauche, d'attirer ensuite chaque moitié au dehors pour lier successivement les vaisseaux et les ligaments larges. Il se base sur cette observation anatomique que l'utérus est peu vasculaire au niveau de sa ligne médiane, et que l'incision en ce point ne peut faire craindre une hémorrhagie sérieuse. Son raisonnement est purement théorique : il n'a jamais appliqué son procédé que sur le cadavre. Sur un sujet vivant il aurait pu constater que l'écoulement du sang est moins sous la dépendance de la section utérine que des tissus avec lesquels cet organe est en rapport et qu'il est nécessaire de couper pour la dissection.

Procédé de von Teuffel. — Dans les 5 opérations qu'il a pratiquées, von Teuffel a suivi les conseils de Billroth. Il isole la vessie de l'utérus avec la pulpe du doigt; il ouvre le plus vite possible le cul-de-sac péritonéal postérieur ; il renverse successivement la matrice de chaque côté avant de lier et de sectionner en masse les ligaments larges. Il détache ensuite le repli vésico-utérin du péritoine, enlève les deux ovaires et fait la suture du péritoine et des parties vaginales.

La comparaison de ces divers procédés montre qu'ils offrent entre eux la plus grande analogie. Presque tous les chirurgiens s'accordent sur les soins préliminaires et sur la position à donner à la malade, sur l'utilité de l'incision périnéale lorsque le vagin est trop étroit. Les plus grandes différences portent sur la manière d'éviter l'hémorrhagie : les uns, comme Baum, proposant la compression de l'aorte au cours de l'opération; les autres, comme Billroth, liant successivement tous les vaisseaux au fur et à mesure de leur section, tandis que nous considérons le pincement comme très suffisant.

Quant à la ligature en masse de chacun des ligaments larges, Billroth la fait avec de longs fils qu'il laisse pendre dans le vagin. Nous préférons laisser en place nos longues pinces hémostatiques jusqu'à ce que l'opération soit terminée,

couper ensuite les fils et réduire l'anse avec le nœud dans le péritoine avant de suturer la plaie.

Tous les opérateurs, sauf Martin, attirent l'utérus le plus bas possible avec de fortes pinces ou des fils assez résistants pour permettre de le faire basculer. Martin, en négligeant cette précaution, augmente de beaucoup les difficultés de la manœuvre opératoire. C'est ce qui explique pourquoi il fut obligé plusieurs fois de laisser l'opération incomplète, ne pouvant atteindre les parties supérieures qui étaient malades.

Quant à la méthode qui consiste à lier en masse les ligaments larges ainsi que Coudereau l'a proposé, elle ne serait applicable qu'à des cas très simples; mieux vaut les lier séparément.

Les chirurgiens sont moins d'accord, comme on l'a vu, pour savoir s'il valait mieux suturer le péritoine et les parois du vagin ou laisser simplement communiquer la cavité péritonéale avec la cavité vaginale. Les premiers, avons-nous dit, placent 6 ou 7 fils dont les extrémités libres restent pendantes dans le vagin et au dehors, de sorte qu'au bout de trente-six à quarante-huit heures, des adhérences assez solides se sont produites entre les deux feuillets séreux mis en contact. On fait des irrigations avec une solution phéniquée ou salicylée de façon à prévenir l'infection partant du vagin. Ceux qui pré-

tenu 2 guérisons; par Baum, 2 guérisons sur 4 opérées; Bardenhauer, Wölfler, Bottini, Köcher, de Berne, qui a obtenu une guérison en 3 semaines. D'après ce dernier auteur, ce serait surtout quand on a à lier d'épais pédicules, qui pourraient par la suite fournir une suppuration abondante, qu'il est indiqué de faire le drainage du péritoine.

En somme, quelle est celle de ces deux méthodes qui met le mieux à l'abri de l'infection?

Il ne faut pas oublier que sur 5 malades qu'il a opérées, Teuffel fit 5 fois la suture vaginale et perdit 3 malades de septicémie. Haidlen a pu réunir 37 cas où l'on a laissé ouvert le péritoine, avec drainage. La mortalité s'est élevée à 32 0/0. Dans 8 cas, on a fait la suture exacte; la mortalité a été de 25 0/0.

Mais ces résultats ne peuvent permettre de conclure. Car on a pu constater que 32 0/0 de malades traitées par drainage étaient mortes, que 25 0/0 traitées par suture étaient mortes. Mais cela ne prouve en rien qu'elles soient mortes d'accidents dus exclusivement à l'une ou l'autre de ces deux méthodes.

Méthode mixte. — La méthode de Delpech a été défendue par Linkeneld (*Centralblat für Gynecologie*, 1881) et par Rydigier.

D'une façon générale, elle consiste à détacher d'abord l'utérus du vagin, de bas en haut, c'est-à-dire par le vagin, puis de continuer l'opération par la laparotomie.

On commence par désinfecter le vagin, l'utérus, à l'aide de lavages répétés avec l'eau phéniquée, puis on enlève à la curette toutes les parties molles cancéreuses. On fait alors l'incision circulaire de la paroi vaginale, en dehors du néoplasme, on décolle le plus possible le col des parties voisines, puis on tamponne le vagin avec de l'ouate salycilée. On fait ensuite la laparotomie suivant la méthode de Freund. L'utérus est détaché de haut en bas. Les ligaments larges de chaque côté sont successivement liés, puis les artères utéro-ovariennes. On fait alors la suture du vagin, puis la suture de l'abdomen. B. Freund, frère de l'inventeur de

la méthode qui porte ce nom, a proposé, en 1881, une modification, analogue à la précédente, de la méthode de son frère. Au lieu de se servir du bistouri, il se sert du thermo-cautère. Les moyens antiseptiques préliminaires sont employés de même que dans les méthodes précédentes. L'utérus est relevé plusieurs jours avant l'opération à l'aide d'un pessaire. Puis on fait une incision circulaire de la paroi vaginale avec le thermo-cautère et on extrait par le vagin tout ce que l'on peut enlever du néoplasme. On tamponne ensuite le vagin avec de l'ouate phéniquée. Dans un deuxième temps, on fait la laparotomie. On détache l'utérus des parties avoisinantes, on prend les ligaments larges entre des pinces spéciales à compression, on sectionne soit avec le thermo-cautère, soit directement avec des ciseaux, et l'on cautérise de suite les surfaces de sections. On enlève l'utérus, on fait la suture du vagin, puis de l'abdomen.

La modification préconisée par B. Freund est purement théorique, elle n'a pas encore été appliquée. Il n'en est pas de même de celle de Breisky, de Rydigier. La première malade de Rydigier mourut de collapsus, le jour même de l'opération. Une seconde survécut à l'opération, guérit même, mais les suites de l'observation n'ont pas été publiées. Schröder, en 1881, a de nouveau tenté l'opération suivant les modifications de Rydigier; le résultat fut malheureux, et l'opérée

Dans les cas particuliers où le chirurgien serait obligé d'y recourir, il s'inspirerait des précautions que nous avons prises pour opérer soit par l'hypogastre, soit par le vagin.

La variété des procédés que nous venons de passer en revue montre les efforts faits par les chirurgiens depuis quelques années, pour rendre aussi facile et inoffensive que possible l'ablation totale de l'utérus, lorsqu'il est le siège de petites tumeurs incompatibles avec la vie. Il est même des chirurgiens (Mikulicz, Bardenhauer, Martin, Bompiani, Hennig) qui, lorsque la tumeur est de nature maligne, ne craignent pas d'exciser au besoin une portion du rectum ou de la vessie et même les ganglions lombaires s'ils sont envahis par propagation.

Nous avons comparé notre procédé d'ablation par la voie hypogastrique avec celui de Freund, il nous serait difficile de le comparer avec les divers procédés d'ablation de cet organe par la voie vaginale, attendu que pour nous, comme nous l'avons fait entrevoir, il ne correspond pas aux mêmes indications.

Il n'en est pas de même du procédé que Freund a imaginé tout spécialement pour l'ablation du cancer utérin. Dans ce cas, s'il s'agissait d'un sarcome qui ne fût pas trop volumineux, nous donnerions sans hésiter la préférence à la méthode vaginale. Si, au contraire, le sarcome est volumineux, il n'y aurait d'autre ressource que la voie hypogastrique, soit par notre procédé, soit par celui de Freund, soit par la méthode mixte de Delpech.

S'agit-il d'une tumeur épithéliomateuse, nous n'hésitons plus alors à repousser complètement la voie hypogastrique et à lui préférer la voie vaginale, attendu que la première expose davantage aux inconvénients qui suivent : difficulté générale plus grande de l'opération, difficulté de lier les ligaments larges, d'enlever la partie inférieure du col et la partie supérieure du vagin, danger de lier les uretères, de les couper, de blesser la vessie, difficulté de maintenir les intestins à l'abri de l'air. L'opération vaginale permet d'enlever plus facilement la partie supérieure du vagin quand elle est envahie

sur plus d'un centimètre, de faire l'ablation totale du col, d'éviter les hémorrhagies, la blessure des uretères et de la vessie, de lier plus facilement les ligaments larges et, de plus, n'expose pas les intestins au contact de l'air.

Mikulicz ajoute que, pour éviter la péritonite pelvienne et le phlegmon du petit bassin, il est avantageux de faire continuellement à la suite de l'opération des injections légèrement phéniquées dans le vagin ; nous pensons que les pansements seront plus simples et tout aussi avantageux, si l'on se contente de faire avec soin des injections intermittentes. Quant à la procidence des intestins par la voie vaginale, elle n'est pas à craindre, grâce à la flaccidité des parois de l'abdomen et aussi grâce à la situation élevée du bassin pendant l'opération.

D'ailleurs, la méthode de Freund n'a donné que des résultats peu satisfaisants entre les mains des opérateurs.

La plupart des malades sont mortes deux ou trois heures après l'opération, ou pendant l'opération même de choc traumatique, dans le collapsus ou d'hémorrhagie, ou encore, deux, trois ou quatre jours après, de septicémie ou de péritonite.

Schwartz, dans une Revue sur l'hystérectomie, 1882, a publié deux statistiques de l'opération de Freund, l'une de Ahlfeld, 1880, l'autre de Kleinwachter, 1881.

Dans la première, il est fait mention de 72 opérations; 49 fois la malade mourut, 4 fois l'opération ne put être

méthode de l'ablation de l'utérus par la voie vaginale, en raison des nombreux succès qu'elle a donnés, s'est-elle élevée en rivale de celle de Freund. Parmi ses plus ardents défenseurs, il faut citer Wolfler, Bardenhauer, Mikulicz, Martin, Czerny, Scheide, Bompiani et Bottini.

Schwartz a pu réunir 55 cas d'hystérectomie par la voie vaginale ; sur ces 55 cas, il y a eu 20 morts par péritonite surtout, 35 guérisons. Les résultats pour 100 ont été les suivants :

Mortalité.	36,3 0/0.
Guérisons.	63,7 0/0.

Si nous comparons les deux méthodes, nous voyons d'une part :

Guérisons 65 0/0, de l'autre 25 0/0, ce qui fait une différence de 40 0/0 en faveur de l'opération par la voie vaginale.

Nous ne pouvons, bien entendu, qu'analyser les résultats rapprochés, qui ont été publiés peu de temps après les opérations. Mais la proportion reste toujours la même quels que soient les résultats consécutifs, car les opérations de Freund ainsi que les opérations de Czerny et Billroth ont été publiées dans les mêmes conditions de dates.

L'avantage reste donc indiscutable à l'opération de Czerny et Billroth, et l'absence de récidive, plus d'un an après l'opération, notée par Bottini et Guarneri, doit encourager les chirurgiens à suivre la voie tracée par l'École de Vienne.

Nous avons passé en revue tous les procédés d'ablation de l'utérus qui nous ont paru avoir le plus d'importance ; nous avons fait connaître les difficultés opératoires, les avantages et les inconvénients que les malades peuvent en retirer ; il nous reste maintenant, pour ne rien omettre, à faire connaître notre opinion sur le choix qu'il faut donner à l'une ou à l'autre de ces méthodes, suivant le siège, la nature et le volume de la tumeur.

A vrai dire, tous les chirurgiens dont nous venons de parler

n'ont eu en vue que l'ablation des tumeurs cancéreuses de l'utérus. Aucun d'eux ne s'est demandé s'il n'était pas possible d'appliquer l'opération aux tumeurs fibreuses et kystiques. Pour ce qui concerne les tumeurs cancéreuses, les uns, comme Wolfler, prétendent que l'opération est indiquée dès que le chirurgien constate sur le col ou sur le corps la présence d'un cancer. On évitera ainsi, dit-il, les dangers de la récidive. Quant à nous, nous sommes loin de partager cet avis pour plusieurs raisons : la première c'est que le cancer, quand il est limité au col et à la partie voisine du vagin, est facile à enlever sans qu'il soit nécessaire d'aggraver l'opération en y ajoutant l'ablation du corps; la seconde c'est que, même dans les cas où un cancer épithélial semble limité au col et au corps de l'utérus, il peut être déjà étendu au ligament large et au péritoine voisin sans qu'aucun signe puisse en avertir le chirurgien avec certitude. Or, en pareil cas, la voie vaginale, aussi bien que la voie hypogastrique, expose la malade à des dangers inutiles. Les indications opératoires sont donc moins nombreuses qu'on serait tenté de le croire, lorsque le chirurgien est en présence du cancer épithélial de l'utérus, et nous allons montrer bientôt, en terminant cette clinique, pourquoi, en pareil cas, nous n'avons presque jamais hésité à donner la préférence à l'ablation partielle par notre procédé, faite aussi largement que possible par le vagin.

effet tous ces chirurgiens, de même que Baker-Brown, Duncan, Atlée, Marion Sims, Martin, se contentèrent, comme les précédents, d'inciser ou d'exciser la portion des parois utérines qui recouvrait la tumeur, dans le but de mieux l'énucléer soit avec le doigt soit avec des instruments spéciaux. Pozzi, dans sa thèse d'agrégation (1875), a fait remarquer qu'en opérant ainsi on agissait à l'aveugle, au fond d'une cavité peu accessible, dans laquelle pouvait survenir d'un moment à l'autre une hémorrhagie formidable, au voisinage immédiat du péritoine auquel adhèrent parfois les bosselures de la tumeur. Alors même que la tumeur serait enveloppée de toutes parts par une capsule, la minceur souvent extrême de cette enveloppe n'expose-t-elle pas à la franchir, dans les manœuvres violentes de l'énucléation?

De plus, les adhérences sont souvent intimes, et on se trouve en présence d'opérations pouvant durer plusieurs heures. Quelquefois on ne pourra pas enlever entièrement la production morbide et on aura à redouter des hémorrhagies consécutives, ou la septicémie par suite de mortification.

En présence de ces dangers, de ces difficultés opératoires, il est permis de se demander s'il ne vaudrait pas mieux faire l'ablation totale de l'utérus?

A mon avis, Messieurs, cette opération ne doit être tentée que lorsque l'état général de la malade l'indique absolument, lorsque par suite d'hémorrhagies répétées elle en est arrivée à un état d'épuisement profond, s'accompagnant souvent de troubles nerveux qui amèneraient la mort à brève échéance.

En faisant l'hystérectomie par la voie vaginale, on opérera en connaissance de cause, librement, sachant où l'on va, et ce que l'on enlève. Le péritoine ne sera plus ouvert, par hasard, par accident, mais sciemment; le chirurgien pourra donc prendre tous les soins nécessaires. L'hémorrhagie ne sera pas à craindre, ou si elle se produit, il sera facile de l'arrêter.

On ne peut pas encore comparer les résultats donnés par l'ablation totale de l'utérus par la voie vaginale avec ceux donnés par l'ablation partielle de l'utérus par la gastrotomie

pour l'extirpation des corps fibreux et fibro-sarcomateux, puisque nous n'avons appliqué la première que deux fois tandis que nous avons employé beaucoup plus souvent la seconde. Tout ce que nous pouvons dire, c'est que l'expérience nous a prouvé que la voie vaginale nous paraît être la plus directe, la plus facile, la moins dangereuse pour les petites tumeurs de cette nature, et qu'elle ne serait pas applicable aux grandes, pour lesquelles la méthode hypogastrique doit être réservée.

Comme vous le voyez, Messieurs, je viens de m'étendre sur les procédés d'ablation totale de l'utérus. Il me reste maintenant à vous exposer plus brièvement les divers procédés d'ablation partielle applicables aux petites tumeurs de cet organe. Tout d'abord, je ne m'occuperai pas de la voie hypogastrique, ayant longuement décrit dans mes travaux antérieurs tout ce qui a trait au procédé que j'ai imaginé pour atteindre ce but, qu'il s'agisse de kystes, de fibromes ou de sarcomes. Je veux seulement vous parler aujourd'hui de l'ablation de ces mêmes tumeurs en y joignant les épithéliales lorsqu'elles sont limitées au col et à la portion voisine du corps de l'utérus.

En pareil cas, voici comment je procède. S'agit-il d'un kyste, je l'ouvre, j'en excise les bords avec le bistouri et les

cellents résultats tant que la tumeur était petite, mais qui expose à des hémorrhagies incoercibles pour peu qu'elle soit volumineuse, qu'elle atteigne ou surtout qu'elle dépasse le volume du poing. Bien entendu que ces considérations ne s'appliquent pas au cas où la tumeur même volumineuse et profonde est assez pédiculée pour qu'on puisse l'attaquer à la base par une ligature. S'agit-il d'un sarcome, il ne pourra être traité de la sorte qu'autant qu'il sera petit et facilement accessible, il en serait de même de l'épithélioma, du véritable cancer, qu'il ait la forme squirrheuse ou encéphaloïde. Mais dans ce cas, nous n'hésitons pas à donner la préférence sur toute autre méthode à l'ablation par le cautère tranchant en platine que nous avons fait construire à cet effet, il y a vingt-cinq ans, par Mathieu père. Grâce à ce cautère rougi au feu et dont la température est très élevée, on peut avec les bords très recourbés de la petite cuiller qui termine son extrémité libre, enlever progressivement et par morcellement toutes les portions du vagin, du col et de l'intérieur du corps qui sont dégénérées. Il nous est arrivé des centaines de fois, soit à l'hôpital soit en ville, d'enlever de la sorte la totalité du col et la presque totalité du corps dont il ne restait que la surface péritonéale que j'avais ménagée avec le plus grand soin, sans avoir pu toujours éviter d'ouvrir l'un des culs-de-sac péritonéaux que je m'empressais de fermer par quelques points de suture métallique, et tout cela sans avoir eu plus de 1 ou 2 p. 100 d'accidents funestes inhérents à l'opération. Ce procédé diffère, comme on le voit, surtout des simples cautérisations avec les caustiques ou des cautérisations fréquemment répétées au fer rouge, en ce que, en une seule séance, le mal est attaqué aussi profondément que possible dans toutes ses parties accessibles; aussi ne comprendrions-nous pas, si les autres chirurgiens avaient été témoins d'un grand nombre des faits de notre pratique, qu'ils aient songé à imaginer d'autres procédés d'ablation partielle qui sont loin d'être aussi brillants puisque, grâce à l'action du feu et à celle de nos pinces hémostatiques, l'opération se fait sans perdre de sang, ni aussi peu dangereux puisqu'on sait combien les cautérisations avec

le fer rouge sont bien supportées par le tissu cellulaire et le péritoine.

Cependant, dans ces dernières années, quelques chirurgiens ont pensé qu'il y avait lieu de régulariser l'ablation partielle du col et du corps de l'utérus faite avec le bistouri et les ciseaux en s'aidant de quelques moyens de fermeture de la plaie à l'aide de fils passés dans diverses directions, et des pansements antiseptiques qui, quel que soit le procédé employé, sont nécessairement avantageux.

Voici, par exemple, le procédé que Schröder a conseillé dans les cas où le néoplasme épithélial envahit le col entier et nécessite l'ablation totale par le vagin du segment inférieur de l'utérus. Il a donné à ce procédé, qui diffère peu de celui que Huguier avait proposé pour l'extrophie sus-vaginale du corps utérin, le nom d'amputation sus-vaginale.

Opération de Schröder. — Les mêmes précautions que pour l'ablation totale de l'utérus sont prises les jours qui précèdent l'opération. Lavages répétés avec de l'eau phéniquée à 2 0/0, tamponnement phéniqué dans l'intervalle.

Immédiatement avant l'opération, lavage avec l'eau phéniquée à 5 0/0, enlèvement avec la curette de toutes les parties cancéreuses molles.

On passe le plus haut possible au-dessus de la tumeur,

vaginales, qui se trouvent ainsi réunies au segment supérieur de l'utérus. Suivant les cas, on doit faire ou ne pas faire l'ouverture du cul-de-sac péritonéal postérieur, selon que l'envahissement du néoplasme remonte plus ou moins haut.

Lorsque le péritoine est ouvert, Schröder suture; lorsqu'il ne l'est pas, il place un drain dans le tissu cellulaire de l'espace pelvi-rectal antérieur, pour éviter toute infiltration purulente.

La statistique de Schröder porte sur 37 malades.

Cette opération ne semble pas déterminer la septicémie d'une façon particulière, car il n'y a eu que 3 morts du fait de cette infection. Il est vrai, d'autre part, qu'elle semble être la principale cause de mort, car sur 4 décès immédiats, il y en a eu 3 de septicémie, proportion qui dépasse de beaucoup la nôtre.

Il y a eu 17 cas de récidive, c'est-à-dire une proportion de 50 0/0. On peut donc se demander si cette opération, qui entraîne souvent l'ouverture du péritoine, doit être préférée à la résection totale de l'utérus; en effet, mêmes dangers au point de vue des conséquences opératoires, moins de garanties au point de vue de la récidive, puisqu'elle ne permet pas d'enlever assez largement pour être certain d'avoir enlevé totalement toutes les parties de l'utérus envahies par le néoplasme.

Enfin, il y a eu 7 guérisons, dont une, vue sept mois après, n'avait aucune trace de récidive.

En somme si les résultats opératoires sont plus satisfaisants (12 0/0 de mortalité) que dans les méthodes de Freund ou de Billroth, par ses conséquences, par les dangers de récidive, la méthode supra-vaginale de Schröder n'est pas préférable à la méthode vaginale de Czerny et Billroth pour ce qui regarde la cure radicale du cancer.

En ce qui concerne la récidive à la suite de l'ablation partielle par notre procédé, nous donnerons prochainement un tableau qui montre que l'époque en est beaucoup plus reculée que dans les cas de Schröder, ce qui tient à ce que les

tissus qui entourent l'utérus ont pu être détruits beaucoup plus largement par le cautère tranchant que par le bistouri.

Nous continuerons donc, toutes les fois que nous serons obligé d'intervenir dans les cas de cancer épithélial de l'utérus, à recourir à la méthode qui nous a si bien réussi : car autant elle est d'une application facile et peu dangereuse dans les cas où elle est indiquée, autant l'ablation totale avec le bistouri expose à rencontrer des difficultés presque insurmontables et même impossibles à prévoir, même dans les cas en apparence les plus favorables et où il semblerait *à priori* que l'ablation partielle par le bistouri serait suffisante.

En résumé, Messieurs, des deux leçons cliniques que j'ai eu l'honneur de faire devant vous se dégagent les conclusions suivantes :

1° Il est un certain nombre de tumeurs de l'ovaire qui nécessitent l'ablation de cet organe avant qu'elles aient acquis un grand volume ;

2° Ces tumeurs se rattachent à certaines variétés d'inflammation chronique, de kystes, de fibromes et de cancers;

3° Ce sont généralement les accidents nerveux, en particulier les névralgies et les troubles intellectuels qui forcent le

être pratiquée sans trop de difficultés ni de dangers dans un bon nombre de cas;

7° Pour les petites tumeurs de l'utérus, il faut s'en tenir à l'ablation partielle par la voie vaginale toutes les fois qu'elle suffit à enlever la tumeur et dépasser les limites du mal;

8° S'il s'agit de kystes ou de tumeurs fibreuses pédiculées, l'excision avec le bistouri ou le thermo-cautère, la ligature lente ou extemporanée peuvent trouver leurs indications et leurs avantages;

9° S'il s'agit d'un cancer épithélial, il vaut mieux recourir à l'ablation partielle avec le cautère tranchant de mon modèle, même lorsque, outre le col et les culs-de-sac du vagin, il faudrait détruire l'intérieur du corps de l'utérus;

10° S'il s'agit de petites tumeurs fibreuses de l'utérus qui mettent la vie en péril et qui se rapprochent de l'hypogastre et surtout de l'ombilic, l'ablation partielle par la voie sus-pubienne suivant les procédés que j'ai imaginés est avantageuse quand elle suffit pour dépasser les limites du mal. Quand elle ne suffit pas, l'ablation totale de l'utérus ne devra être tentée par cette voie que dans des cas exceptionnels;

11° S'il s'agit de petites tumeurs fibreuses de l'utérus incompatibles avec la vie, qui, en raison de leur petit volume, de leur nombre, de leur siège, sont difficilement accessibles par la voie hypogastrique et ne peuvent être guéries que par l'ablation totale de l'utérus, le mieux sera de les aborder par la voie vaginale en suivant notre procédé;

12° Dans l'ablation totale de l'utérus par la voie vaginale, il n'est pas nécessaire d'enlever les ovaires, en même temps que cet organe, s'ils ne sont pas malades. Au cas où ils le seraient, leur ablation n'aggraverait pas sensiblement l'opération;

13° Lorsque l'utérus est affecté de cancer épithélial. l'ablation totale n'a donné jusqu'ici de bons résultats que dans les cas où le néoplasme était limité au col de l'utérus ainsi qu'à la muqueuse du corps. Or, dans ce cas, l'ablation par-

tielle avec le cautère tranchant aurait suffi et aurait été d'une bénignité incomparable; dans le cas où l'utérus était plus profondément atteint, les dangers de mort rapide et la promptitude de la récidive rendaient l'intervention aussi périlleuse qu'inutile, ce qui revient à dire que l'ablation totale de l'utérus, si vantée aujourd'hui dans ces sortes de tumeurs, trouvera rarement son application.

QUATRIÈME LEÇON

DES ABCÈS FROIDS DE LA LANGUE

MESSIEURS,

Les tumeurs de la langue sont communes, et ceux d'entre vous qui suivent nos cliniques ont assez souvent l'occasion de pouvoir en étudier avec nous. En général, le diagnostic est facile ; le plus souvent il s'agit de tumeurs syphilitiques ou épithéliales justiciables de traitements énergiques et qui malgré cela récidivent malheureusement trop fréquemment.

Ici le diagnostic est plus difficile, et le traitement, je l'espère du moins, ne nécessitera pas les larges ablations qui sont de rigueur dans les tumeurs malignes.

Il s'agit d'une malade, âgée de trente-cinq ans, qui présente sur le bord droit de la langue (voy. fig. 3. Par suite d'une erreur de gravure, la tumeur a été représentée sur le côté gauche de la langue) une tumeur à peu près ronde, du volume d'une grosse noix, bien limitée, molle, pseudo-fluctuante, sans douleur à la pression ou aux mouvements. Cette tumeur commence à deux centimètres en arrière de la pointe de la langue, adhère à la muqueuse, et ne détermine aucune augmentation de température à son niveau, aucun changement de coloration. Absolument indolore spontanément, on peut la palper, la malaxer même sans déterminer la moindre souffrance ; elle ne s'accompagne d'aucun œdème ; les dents de son côté ne laissent

leur empreinte ni à son niveau ni sur le bord correspondai de la langue. L'examen le plus minutieux de la région cervi cale ne révèle la présence d'aucun ganglion volumineu enfin nous ne trouvons dans aucune région voisine ou éloi gnée une manifestation pathologique digne d'intérêt. La ma ladie est absolument locale, non inflammatoire, indolent et, malgré son volume, n'apporte aucun trouble à la masti cation, à la phonation, à la déglutition. Elle a débuté il y

Fig. 3. — Abcès froid tuberculeux de la langue. (N° 592 de notre musée particulier

quatre mois, sans cause appréciable, par une élevure au côt droit de la langue. Pendant un mois elle a augmenté rapi dement, puis elle est restée stationnaire, et depuis trois mo elle n'a fait aucun progrès.

Tels sont, Messieurs, l'exposé symptomatique et la marcl de cette tumeur. Deux questions sont à résoudre : quel est sa nature, quel est le traitement à lui opposer?

Éliminons tout d'abord les tumeurs dures, telles que l fibromes, adénomes, enchondromes, sarcomes, etc. Ell sont rares, et trop différentes pour nous arrêter. Éliminoı aussi les cancers qui sont très fréquents, mais de même qu'i

débutent par les couches profondes du derme, ils n'acquièrent pas un aussi grand volume sans s'ulcérer, et ne présentent pas une mollesse capable de faire croire à la fluctuation; ils ne sont pas absolument sphériques comme la tumeur de notre malade; on y trouve des points plus saillants, plus ramollis qui dénotent un travail d'ulcération. Ils déterminent de vives douleurs, des troubles dans la mastication et la phonation, et la malade ne remuerait pas impunément la langue dans tous les sens comme nous le lui voyons faire. Enfin un cancer de la langue n'aurait certainement pas présenté un temps d'arrêt de trois mois, comme cela s'est produit chez notre malade.

Restent les tumeurs molles et fluctuantes. Ici, Messieurs, l'hésitation est permise. Toutes, en effet, kystes, tumeurs érectiles, lipomes présentent quelque ressemblance, et il faut souvent une grande habitude pour les différencier, et encore la ponction exploratrice peut être indispensable pour établir le diagnostic.

Comme dans la plupart des autres régions on trouve à la langue des *lipomes;* je ne parle pas seulement de ceux de la région sublinguale (grenouillette graisseuse de quelques auteurs), mais bien de ceux du corps même de l'organe. Pour rares qu'ils soient, ils n'en existent pas moins, et quelques cas ont été notés dans les publications scientifiques récentes. Maisonneuve, dans sa Thèse de concours, leur consacre un paragraphe, mais n'en cite aucun exemple; les auteurs du *Compendium* donnent comme unique l'observation de Bastien; Paget ne fait que signaler deux cas observés par d'autres; Bouisson ajoute une observation propre à trois cas connus. Enfin un de nos internes, O. Guelliot, en a rapporté un cas remarquable observé dans le service de Gosselin, et qui est mentionné dans la thèse de Malon (1880).

Est-ce à une tumeur semblable que nous avons affaire? Je ne le crois pas.

En effet, ces lipomes sont profonds ou superficiels. Profonds, ils déterminent une tuméfaction moins nette, moins limitée que celle de notre malade; superficiels, ils amincis-

sent tellement la muqueuse, qu'on voit par transparence, au moins sur une partie de son étendue, la coloration jaunâtre du tissu morbide. Ici, ainsi que vous pouvez le constater, la coloration est normale. En outre les lipomes siègent de préférence vers la pointe de la langue; ils sont quelquefois multiples. Un autre signe sur lequel j'appelle votre attention est celui-ci : tant qu'ils sont petits, ils restent sessiles; quand ils ont atteint le volume d'une noix, ils deviennent pédiculés. Or vous pouvez voir qu'ici il n'y a aucune trace de pédicule, quoique la grosseur ait atteint les dimensions d'une noix. Enfin, et c'est là le point important, la marche des lipomes est extrêmement lente. Il faut 10, 15 et 20 ans pour qu'ils arrivent au volume que vous voyez ici. Toutes ces considérations me permettent d'éliminer les productions graisseuses de la langue.

Pour les mêmes motifs, j'éliminerai les lipomes mixtes, myxomateux et chondromateux dont Otto Weber a donné une observation.

On a également signalé à la langue les *kystes dermoïdes* congénitaux dans lesquels la graisse prédomine, mais est mélangée en plus ou moins grande quantité à d'autres tissus, tandis que la membrane d'enveloppe est constituée par un véritable derme avec follicules pileux, glandes sudoripares, etc. De ces curiosités tératologiques nous ne connaissons

souvent acquises, siègent dans le tissu sous-muqueux, ont une coloration bleuâtre ; le palper n'y décèle pas de frémissement, mais comme les tumeurs artérielles, elles augmentent de volume par les efforts. Lorsqu'elles sont mixtes et lipomateuses, elles conservent encore leurs caractères distinctifs.

Ainsi donc, lipomes, anévrysmes, tumeurs érectiles doivent être éliminés. Restent les syphilomes, les kystes et les abcès.

La syphilis linguale est complexe. Sans parler des accidents primitifs ou secondaires auxquels il n'y a pas lieu de songer ici, on trouve sous la muqueuse de la langue deux types de *syphilomes* qui méritent d'être étudiés : le type scléreux et le type gommeux. Nous laissons de côté le premier, de beaucoup le plus fréquent, qui n'offre aucune analogie avec la tumeur que nous avons sous les yeux. Il n'en est pas de même des gommes qui, à la langue, sont caractérisées par des masses en général multiples, disséminées sous forme de noyaux durs, arrondis, ou confluents, donnant la sensation de noisettes (langue de Clarke). Lorsque la gomme est unique, elle forme une masse primitivement dure qui plus tard se ramollit et constitue alors une tumeur molle ou même fluctuante. Faut-il, dans le cas actuel, admettre une gomme ramollie ? Je ne le crois pas et voici pourquoi.

La tumeur, contrairement aux gommes, a débuté brusquement ; la malade ne l'a reconnue qu'au moment où elle avait déjà le volume d'une noisette. Or, une gomme ne serait pas arrivée à un volume pareil sans avoir déterminé quelques symptômes qui ne seraient pas restés inaperçus. Elle se serait considérablement accrue depuis trois mois au lieu de rester stationnaire. En outre, elle aurait cédé à l'iodure de potassium, pris depuis trois semaines sans aucun résultat.

Ajoutons que l'on ne trouve pas d'antécédents appréciables du côté des différents organes. La malade n'a eu ni éruption, ni maux de gorge, ni céphalalgie. Sa peau est absolument saine ; on n'y trouve ni cicatrices, ni ulcérations. Il n'y a pas de calvitie, pas d'exostoses, pas de douleurs os-

téocopes. Toutes ces raisons sont suffisantes pour nou autoriser à rejeter l'idée d'une gomme syphilitique.

Faut-il alors admettre l'existence d'un de ces kystes aux quels on a donné les noms de séreux, muqueux, hydatique ou dermoïdes ? Je le croirais plus volontiers.

Les kystes *séreux* n'ont pas de siège constant, mais ils son plus fréquents à la face inférieure et à la base de la langue leur paroi est tapissée à l'intérieur par une couche épi théliale pavimenteuse mince, formée par des cellules pâle (Billroth). Le contenu kystique est liquide, transparent, d'un clarté semblable à celle de l'eau. Le microscope y découvr des granulations très fines, des cellules rondes, pâles, asse abondantes. Parmi ces kystes séreux, les uns mal limités présentant des traces de cloisonnement, résulteraient, d'après les dernières recherches, de transformations de tumeurs érectiles; on trouve alors autour d'eux des traces de la tumeur qui leur a donné naissance. Les autres, bien limités, constituent des tumeurs à cavité unique et peuvent être considérés comme formés par l'ectasie d'un diverticule muqueux. Quoi qu'il en soit, les kystes séreux sont des tumeurs indolentes, arrondies, lisses, plus ou moins volumineuses, qui dépassent rarement le volume d'un gros pois. Ces kystes sont saillants; on y perçoit facilement la fluctuation. Leur

lules rondes, pâles, analogues à celles indiquées dans les kystes séreux, mélangées à des granulations graisseuses. Dans un cas de Bouisson, le mucus était absolument pur. Ces kystes sont, en général, moins nettement fluctuants que les kystes séreux. Ils apparaissent à tout âge, marchent très lentement et gênent plutôt les malades qu'ils n'entravent les fonctions de l'organe.

Les kystes *hydatiques* ont été observés sur tous les points de l'organe ; ils peuvent y provoquer un certain degré d'inflammation comme dans d'autres organes, le foie par exemple. Tant que les cysticerques sont vivants, le liquide est clair, transparent, neutre ou légèrement alcalin, riche en chlorure de sodium et dépourvu d'albumine ; quand ils sont morts, une partie du liquide se résorbe, le reste devient purulent. Dans certains cas, ces kystes s'enflamment et acquièrent un volume assez notable pour mettre obstacle à l'accomplissement de fonctions de premier ordre. Dans un cas rapporté par Géhé, la tumeur, du volume d'une noix, s'était enflammée et endolorie au point que, durant quinze jours, le malade fut dans l'impossibilité d'ingérer aucun aliment. Les symptômes sont les mêmes que ceux des kystes séreux ; seuls la ponction exploratrice et l'examen histologique du contenu permettent de les différencier.

Quant aux kystes *dermoïdes,* ils sont congénitaux, siègent sur la ligne médiane au niveau ou au voisinage du plancher de la bouche ; ils sont habituellement jaunâtres, indolents, conservent, quand on les palpe, l'impression du doigt, impression que font disparaître les mouvements de la langue ; en les explorant, le chirurgien éprouve la sensation que lui donnerait le toucher du mastic. Ils s'accroissent lentement et peuvent demeurer longtemps stationnaires si la gêne que le malade en éprouve ne le porte pas à réclamer les secours de l'art. Toutefois ils peuvent s'enflammer et suppurer. L'inflammation s'annonce par des douleurs, une augmentation rapide de volume, et une tension plus grande de la tumeur. Elle peut se terminer par résolution, mais la

suppuration est la règle, et si l'on n'intervient pas, le pı
fait jour à l'extérieur.

D'après ce que je viens de vous dire, messieurs,
pouvons éliminer tous les kystes que nous venons d'énumé
les premiers atteignant rarement le volume que vous v
ici, les seconds ayant un siège différent.

Mentionnons enfin les *abcès froids* de la langue, doı
rareté n'est pas moins grande, mais dont les signes
très analogues à ceux que nous observons ici. Leur raret
telle qu'il nous est impossible d'en faire devant vous
longue description; seule la ponction exploratrice perm
de voir si notre diagnostic est exact, et nous indiquei
marche à suivre pour le traitement.

Vous le voyez, Messieurs, le liquide obtenu par la p
tion offre tous les caractères d'un pus mal lié, dépourv
membranes et de grumeaux caséeux. Il est jaunâtre, d'o
fade et n'a rien de nauséabond. Il ressemble exacteme
celui des abcès chroniques froids, dits tuberculeux. N
sommes donc conduits, pour mieux examiner, à faire
incision exploratrice, en suivant le bord de la langue. É
tant les lèvres de la plaie, nous voyons que la paroi int
de la tumeur est grisâtre et villeuse. Il n'y a donc plus do
il s'agit d'une collection purulente tuberculeuse qu'il

que nous employons dans les résections partielles de la langue où nous tâchons d'obtenir une réunion par première intention. Pour cela, nous plaçons des fils de soie verticalement dans l'épaisseur de la langue, à une certaine distance les uns des autres, et à quelques millimètres en dedans de la surface sanglante. Les deux extrémités de chacun d'eux sont nouées ensemble. Dans le cas actuel, cinq fils nous ont suffi pour faire une réunion parfaite. Nous ne les laisserons pas plus de quatre ou cinq jours, de peur qu'ils ne déchirent le tissu musculaire si friable qu'ils traversent.

Pendant que nous terminions l'opération, la pièce a été placée sous le microscope, et la préparation que vous pouvez examiner à présent montre que la paroi de l'abcès, surtout très épaisse à sa partie profonde, est garnie à sa partie interne de masses végétantes, constituées histologiquement par des éléments nucléaires et des vaisseaux embryonnaires. Autour de quelques-uns de ces vaisseaux, on trouve des tubercules aux diverses périodes de leur développement, les uns disséminés, les autres agglomérés. Dans la portion la plus épaisse de la paroi, on trouve encore d'autres masses tuberculeuses qui infiltrent le tissu cellulaire intermusculaire à la distance de 4 ou 5 millimètres. Les fibres musculaires ont subi la dégénérescence cireuse.

L'importance de cet examen histologique est d'autant plus grande que c'est le premier cas d'abcès froid de la langue dans lequel il ait été pratiqué.

A présent, Messieurs, que vous avez assisté aux difficultés que nous ont présentées le diagnostic et le traitement de cet abcès, passons rapidement en revue ce qui a été écrit sur les diverses variétés d'abcès chroniques de la langue. Les abcès chroniques de la langue dont les observations ont été consignées dans les annales de la science étaient consécutifs à des glossites aiguës ou à des abcès froids primitifs, ou bien encore des abcès métastatiques. Ces derniers sont sans intérêt dans le cas actuel.

Les abcès qui succèdent aux glossites phlegmoneuses reconnaissent souvent pour cause un traumatisme physique

(chaleur) ou surtout chimique (caustiques), ou une maladie générale. Dans ce cas le début est généralement brusque : en quelques heures, la langue augmente considérablement de volume au point de ne pouvoir être renfermée dans la bouche : elle devient douloureuse; le malade ne peut la mouvoir. La phonation, la mastication, la déglutition sont impossibles. Dans certains cas suraigus l'asphyxie est arrivée en quelques heures. En même temps les lèvres deviennent violettes; les yeux sont saillants et se remplissent de larmes. Puis, lorsque cette glossite se termine par suppuration, des élancements douloureux se produisent, on constate en certains points de l'empâtement, très rarement de la fluctuation. Une large incision soulage immédiatement le malade. Chez la femme que nous venons d'opérer, cet appareil inflammatoire a fait complètement défaut : pas de douleur, pas de troubles fonctionnels, pas de fièvre, tumeur bien limitée et nettement fluctuante. Cette forme est donc absolument différente.

Les abcès primitivement chroniques sont tellement rares que Maisonneuve (1), dans sa thèse de concours pour la chaire de clinique chirurgicale, soutenue en 1848, affirme qu'il n'en existe pas d'observation connue; que Bouisson n'en parle pas dans le *Dictionnaire encyclopédique des sciences médicales*, et que Demarquay, dans l'article « Langue » du *Dic-*

nous permet de croire qu'il ne s'agit pas d'abcès froids, scrofuleux ou tuberculeux. « On rencontre parfois, dit-il, dans la langue, des tumeurs dont les caractères généraux présentent une étroite analogie avec les syphilômes, mais qui semblent plutôt être d'origine strumeuse ou tuberculeuse. Dans les premières années de l'existence, avant l'âge de 20 ans, pareilles tumeurs ne sont pas très rares ; elles sont analogues aux dépôts scrofuleux que l'on rencontre souvent en d'autres points du corps, et, comme ceux-ci, ont les caractères d'une affection chronique. » Des trois cas qu'il cite, deux, empruntés au journal *the Lancet*, nous paraissent être tout autre chose que des abcès froids.

La première observation qui ait quelque valeur est celle de Fano (1). Il s'agit d'un malade âgé de 28 ans, lymphatique, ayant présenté antérieurement quelques phénomènes équivoques du côté de la poitrine. Quatre mois avant, il avait vu se former sur la partie droite de la langue une grosseur qui s'ouvrit spontanément en laissant une ouverture fistuleuse. Lorsque Fano le vit, cette fistule située sur la face dorsale de la langue, à droite de la ligne médiane, à l'union du tiers antérieur avec le tiers moyen de l'organe, laissait passer facilement un stylet de trousse. Il put ainsi constater que la fibro-muqueuse dorsale de la langue était décollée dans une étendue d'environ 1 centimètre. Le reste de la langue ne présentait rien d'anormal. Il fendit, sur toute sa longueur, la muqueuse décollée et put ainsi panser à plat et cautériser au crayon de nitrate d'argent la cavité mise à découvert. Un mois après il ne restait plus qu'une fente antéro-postérieure, apparente seulement lorsqu'on exerçait des deux côtés de la langue des tractions latérales. Pendant ce temps, le malade vit se former dans l'épaisseur de la moitié gauche une seconde induration bien limitée, qui augmenta les jours suivants, au point que, une semaine après, elle avait le volume d'une noisette ; huit jours plus tard, elle s'était ramollie, et la ponction pratiquée avec une lancette en fit

(1) Fano, *Abcès froid et fistule de la langue.* — *Union médicale*, 1862, t. XVI, p. 347.

sortir une certaine quantité de pus verdâtre, ressemblant au pus des abcès froids. Dès le lendemain, l'incision était cicatrisée et la tumeur avait complètement disparu.

Quel rapport existait-il entre la fistule et l'abcès primitif? Fano n'avait pu tout d'abord s'en rendre un compte exact. La situation du trajet, le décollement du tégument dorsal de la langue, les renseignements donnés par le patient dénotaient bien que la fistule avait pris naissance d'un foyer morbide développé dans l'épaisseur de la langue ; mais quel était ce foyer ? Était-ce un kyste, une gomme ou un abcès ? Il n'y avait que des conjectures à former à ce sujet. L'apparition de la seconde tumeur au côté opposé de la langue n'était pas de nature à éclairer beaucoup le mode de production de la fistule, car les caractères qu'elle présentait étaient trop vagues pour permettre d'en préciser la nature. Ce ne fut qu'au bout de quelques jours, la tumeur s'étant ramollie, que la ponction démontra qu'il s'agissait d'un véritable *abcès froid*, et en même temps, que la fistule avait été produite, à une certaine époque, par un abcès abandonné à sa marche naturelle, dont le pus avait été évacué au dehors trop tardivement, alors que les parois du foyer étaient déjà fort amincies, et devenues impropres à se recoller.

De cette observation, il résulte qu'il peut se développer au-dessous de la fibro-muqueuse de la langue des abcès froids

se plaint d'avoir depuis huit mois un petit bouton à la langue, sur la ligne médiane, et une grosseur dans l'épaisseur de l'organe lingual à gauche. Cette tuméfaction n'est pas douloureuse et ne l'a jamais été ; jusqu'à présent, elle n'a gêné en rien les fonctions ; seulement, elle apporte par sa présence un très notable embarras de la prononciation ; c'est pour cela qu'il s'est présenté à l'hôpital. Lorsque nous l'examinâmes, le jour de son entrée, nous constatâmes la présence de deux choses qui ne me semblaient au premier abord nullement liées ensemble : 1° une petite saillie verruqueuse un peu à droite de la ligne médiane sur la face supérieure de la langue, à 2 centimètres environ de sa pointe ; les bords arrondis offrent un léger relief et circonscrivent une sorte de dépression ayant l'aspect de l'ouverture extérieure d'un trajet fistuleux ; 2° une tumeur assez considérable, occupant le côté gauche de la langue, grosse comme une noix, mollasse, donnant la sensation manifeste de fluctuation, mais d'une fluctuation sans résistance, sans élasticité, en tout semblable à celle qu'on perçoit en examinant une poche incomplètement remplie de liquide. La pression ne fait sortir aucune matière fluide par la surface de la petite saillie médiane ; le malade, en outre, nie formellement avoir vu ou senti sortir un liquide quelconque, si bien que nous pouvions penser à l'indépendance de la tumeur et du petit bouton médian. C'est alors qu'une ponction avec le trocart de l'appareil Potain fut faite, et que nous retirâmes une petite quantité de pus séro-sanguinolent. Nous étions donc en présence d'un abcès, abcès ancien, formé dans l'épaisseur de la langue, abcès que pour ces raisons j'appelle *abcès froid ou enkysté*. Restait à expliquer de quelle nature était la saillie verruqueuse médiane. Après avoir introduit un stylet au fond de la dépression qui s'y trouve, je suis arrivé par un trajet étroit et flexueux jusque dans la cavité de l'abcès. Il y a donc une relation entre la tumeur et la saillie. Mais pourquoi la pression ne faisait-elle rien sortir par l'ouverture fistuleuse ? Pourquoi le malade n'avait-il jamais constaté l'issue d'un liquide quelconque ? Eh bien, il est probable que la flexuosité du trajet et son étroitesse empê-

chaient le reflux du liquide ; et il est également probable que la tumeur se vidait de temps en temps, mais à l'insu du malade. Quant à la question de savoir ce qui a existé en premier lieu, de la collection liquide ou du bouton, nous n'avons que des données très vagues pour établir la relation de priorité qui existe entre ces deux lésions. Je penche vers l'opinion que l'abcès froid a commencé et s'est ensuite ouvert à la face dorsale et au milieu de la langue. J'ajouterai que les commémoratifs n'éclairent en rien cette partie de l'histoire de la maladie. »

Gosselin se demande ensuite quelle est la cause de cet abcès froid enkysté. S'agirait-il, comme dans le cas de Velpeau, d'un corps étranger introduit dans l'épaisseur de la langue ? Cette question doit au moins être posée, car en explorant la cavité, le bout du stylet a été arrêté par une sorte de bride résistante. Est-ce un kyste hydatique, une gomme suppurée ? L'incision exploratrice permettra seule de se prononcer. « Si nous trouvons, » dit-il, « une production pathologique, nous l'enlèverons ; si nous trouvons des hydatides ou si nous ne trouvons que du pus, nous exciterons le fond du foyer afin d'y faire naître des granulations cicatricielles et de combler ainsi la cavité qui sécrète le pus. »

L'ouverture fut pratiquée assez large pour introduire le

développé dans la même cavité que l'abcès, Gosselin pratiqua une seconde opération consistant dans l'ablation de la tumeur, après quoi il cautérisa au fer rouge la surface mise à nu. Un mois après, le malade sortait de l'hôpital avec une cicatrisation à peu près achevée, mais conservant un petit bourgeon qui paraissait de bonne nature et prêt à se dessécher.

Telles sont, messieurs, les deux seules observations que la science possède actuellement d'abcès froids de la langue. Il était nécessaire de les donner en détail afin de vous exposer aussi exactement que possible la séméiologie de ces tumeurs.

Vous voyez qu'elles se sont montrées chez des adultes, âgés l'un de 28 ans, l'autre de 35, le troisième de 50 ans; qu'elles sont survenues sans cause occasionnelle appréciable; et que c'est dans la déchéance organique qu'il faut en chercher l'étiologie. Les malades n'ont invoqué aucun traumatisme, ainsi qu'on le leur voit faire si souvent pour expliquer la production des tumeurs. Chez aucun d'eux on n'a constaté d'abcès froids concomitants sur d'autres régions du corps, contrairement à ce que l'on observe chez les scrofuleux, comme vous en voyez journellement des exemples dans nos salles. Nous devons toutefois relever ce fait que le sujet de Gosselin avait eu auparavant une affection anale, probablement un abcès.

L'affection a-t-elle quelque rapport avec la tuberculose pulmonaire ? Cette question, toute banale qu'elle paraisse au premier abord, n'en a pas moins une assez grande importance. Si en effet ces abcès n'évoluaient que dans le cours de la phtisie (ainsi que cela se voit si fréquemment pour la tuberculose linguale superficielle), nous aurions d'excellents renseignements pour le diagnostic et le pronostic, et quand nous verrions un malade présenter une tumeur avec les caractères douteux que je vous ai précédemment mentionnés, nous aurions recours à l'auscultation pour savoir s'il s'agit ou non d'un abcès tuberculeux. A vrai dire, le malade de Fano, d'un tempérament lymphatique, avait présenté antérieurement une ophthalmie, des adénites cervicales et quelques phénomènes équivoques du côté de la poitrine, mais ni le malade de Gosselin ni la nôtre ne présentaient rien de

semblable. Notre malade a été minutieusement examinée ce point de vue ; il n'y avait pas d'hérédité, elle n'avait jama toussé, et ne présentait rien d'anormal à l'auscultation.

Chez les trois malades, le début a été insidieux. Un bea jour le malade s'aperçoit qu'il a une grosseur sur la la gue ; il s'en aperçoit non à cause de la douleur, mais p suite d'une gêne légère. Puis la tumeur augmente rapidemen

Voilà déjà, Messieurs, deux termes importants du diagno tic : indolence de la tumeur et rapidité de la marche. I général, quand une production pathologique marche rapid ment, elle est douloureuse : dans les trois observations q je vous ai précédemment détaillées, vous avez pu voir q les malades ne souffraient pas.

Un autre phénomène sur lequel j'insiste aussi, c'est l'absen de gêne dans les diverses fonctions de la langue. Chez not malade, la tumeur est grosse comme une noix, et la phon tion, la déglutition et la mastication ne sont nullement entra vées. Enfin, messieurs, tout autour de la néoformation, auto de cette poche remplie de pus, nous ne trouvons aucune trac d'inflammation. Le bord de la langue se dessine absolume net, comme à l'état normal, et nous n'y apercevons pas l feston classique que forment les empreintes dentaires tout les fois que le malade a le plus petit degré d'état saburra ou la moindre manifestation phlegmasique.

réveillées plus atroces. Rien ne peut soulager le malade. Les cautérisations, les topiques calmants, les sédatifs les plus puissants restent absolument inertes, et l'on en a vu, comme dans l'observation de Féréol, qui demandaient au suicide un terme à leur souffrance.

Il en est de même des autres troubles fonctionnels, et vous pouvez voir qu'un de nos malades, qui est actuellement couché au n° 14 de la salle Sainte-Marthe (hommes) et qui présente ce cas si complet de tuberculose linguale, vous offre, avec sa salivation exagérée, sa difficulté à s'exprimer, à mâcher, à avaler, un tableau absolument opposé à ceux que nous présentent les malades dont je vous ai rapporté les observations.

(Voir à ce sujet, dans notre musée particulier, les pièces n° 591 et 340.)

Le pronostic de la maladie est relativement bénin. Si en effet on laisse l'affection évoluer seule, au bout d'un certain temps l'abcès se fait jour à l'extérieur par un petit orifice. Les observations de Fano et de Gosselin nous indiquent très bien ce processus. Si l'on n'intervient pas, l'affection peut durer indéfiniment et il serait à craindre que les tubercules qui tapissent les parois de la poche ne s'étendissent peu à peu et ne finissent par s'infiltrer dans l'épaisseur de la langue. Toutefois il faut le dire, cette infiltration ne sera que tardive; elle est beaucoup moins à craindre que dans la tuberculose de la muqueuse. Il semble en effet, et cela résulte de nos observations, que ces abcès tuberculeux de la langue sont encore une dérogation à la loi si formellement posée par Louis. Vous savez, Messieurs, que la tuberculose des organes génitaux a été regardée pendant assez longtemps comme pouvant faire seule exception à cette règle. Aujourd'hui les exceptions ne manquent pas, et si la tuberculose superficielle de la langue s'accompagne presque toujours de phtisie pulmonaire, nous pouvons dire que la tuberculose profonde peut en être exempte.

Cependant, Messieurs, quelque bénigne que soit la maladie, il ne faut pas la laisser sans traitement. Que devons-nous faire en présence d'un abcès froid de la langue?

Vous nous avez vu souvent vous présenter à cette clinique des abcès froids de diverses régions du corps. En général, vous nous voyez, après la ponction exploratrice, traverser la tumeur d'un drain volumineux, grâce auquel le pus peut trouver issue, en même temps que nous pouvons faire dans la poche des injections plus ou moins irritantes. Le plus souvent nous nous servons de teinture d'iode, et nous avons ainsi guéri bon nombre d'abcès. Ici le procédé est, je crois, peu applicable, car laisser dans la langue un corps étranger tel qu'un drain serait, d'une part exposer l'organe à s'enflammer, et d'autre part gêner singulièrement ses fonctions. En outre si nous agissons ainsi avec les abcès froids en général, c'est pour ne pas mettre à nu des surfaces trop étendues par une longue incision. Ici l'abcès est petit et nous n'avons de ce côté rien à craindre.

On doit donc inciser. Une fois l'incision faite, et la poche mise à nu, comment faut-il se comporter? Vous avez vu que, dans l'observation de Fano, une ponction pratiquée avec une lancette fit sortir une certaine quantité de pus. Dès le lendemain l'incision était cicatrisée et la tumeur avait complètement disparu. Malheureusement les choses sont loin de se passer toujours ainsi. Il est difficile, en effet, de croire que la poche que vous m'avez vu enlever, que cette membrane

la poche soit absolument détruite par l'inflammation et un traitement pareil nécessite de nombreux pansements. En outre on s'expose, ainsi que cela est arrivé dans le cas de Gosselin, à voir des bourgeons naître en grande abondance de la surface interne de la poche irritée par le corps étranger que l'on met à son contact, bourgeons qui ont nécessité une nouvelle et douloureuse opération.

Il vaut donc mieux, à mon avis, détruire la poche immédiatement. Pour cela, différents procédés : la cautérisation actuelle, le raclage, l'ablation avec les ciseaux ou le bistouri.

Je ne vous conseille pas d'employer la cautérisation avec le thermo-cautère. Outre que c'est une opération extrêmement douloureuse, elle a le grand inconvénient d'agir un peu en aveugle, et de détruire les tissus sans vous laisser juger d'une façon très exacte jusqu'à quel point vous les détruisez. Vous vous exposez ainsi ou bien à ne pas détruire toute la poche, ou bien à faire des ravages inutiles. En outre, l'opération ne se fait pas sans déterminer une vive inflammation périphérique, inflammation avec laquelle il faut compter quand il s'agit de la langue. Enfin, et c'est là le plus grave reproche qu'on peut adresser à ce procédé, la cautérisation exclut la possibilité de réunion par première intention, elle nécessite ultérieurement des soins assidus, toutes choses que nous pouvons éviter.

Le raclage que vous m'avez vu employer souvent pour les papillômes cutanés ou pour les dégénérescences tuberculeuses des ganglions me paraît moins indiqué ici. En effet, la langue est friable, son tissu se déchire assez facilement, et de plus la surface mise à nu n'offre pas alors toute la netteté et toute la régularité désirables.

J'ai préféré pour le cas actuel faire l'excision de la muqueuse et du tissu cellulaire dans toute la périphérie de l'abcès. Nous avons obtenu ainsi une surface régulière sur laquelle des éponges appliquées pendant quelques minutes ont suffi pour arrêter l'hémorrhagie capillaire qui se produisait. Une fois tout écoulement sanguin tari, nous avons passé des fils ainsi que vous nous l'avez vu faire, et en trois jours, quatre

jours au plus, nous obtiendrons une réunion par pr
intention.

En outre, nous allons soumettre notre malade à un
tonique et reconfortant dans lequel l'huile de foie de
et l'iodure de fer peuvent jouer un grand rôle.

(La réunion par première intention a été très rapidement ol
au bout de peu de jours, la malade quittait le service complè
guérie; nous l'avons revue plusieurs fois depuis, et sa santé c
à être des plus satisfaisantes.)

CINQUIÈME LEÇON

DE L'ANGIOME DE LA MAMELLE

MESSIEURS,

Nous avons souvent l'occasion de vous montrer des tumeurs de la glande mammaire, et ces néoplasmes entrent pour une forte proportion dans les statistiques de tous les services de chirurgie. Aussi ont-ils été étudiés avec soin, tant au point de vue clinique que sous le rapport anatomique.

Tout n'est pas dit cependant, et il y a encore à glaner dans un champ qui tout d'abord paraît épuisé, car, à côté des affections communes, vulgaires, de la mamelle, il en est d'autres qui doivent à leur rareté d'être à peine connues et d'avoir jusqu'à ce jour échappé aux auteurs classiques.

Tout récemment l'attention des chirurgiens a été appelée sur les tubercules de cette glande; je vous présente une malade qui porte une affection plus rare encore peut-être et dont vous chercheriez en vain la description dans les livres qui sont entre vos mains.

Cette femme, âgée de 30 ans, a toujours joui d'une excellente santé et nous ne trouvons rien de spécial à signaler dans ses antécédents héréditaires.

Elle fait remonter à seize mois le début de la maladie pour laquelle elle vient réclamer nos soins, et voici comment elle en explique l'origine. A cette époque, elle se contusionne violemment le sein gauche sur le coin d'un bois de lit et,

deux ou trois jours après, elle s'aperçoit de la présence d'une tumeur du volume d'une noix, peu douloureuse et sans changement de coloration de la peau; elle la traite par les compresses d'arnica, des applications d'onguent napolitain et de teinture d'iode.

Quinze jours ou trois semaines après, survient un second traumatisme, moins violent que le premier, et le lendemain, apparaît au-dessus et en dehors du mamelon un point bleuâtre qui augmente bientôt de dimensions. La malade, intelligente du reste, affirme très catégoriquement qu'avant cette époque il n'existait, à sa connaissance, aucune lésion en ce point : ni grosseur, ni nævus, ni tache pigmentaire.

La tumeur s'accroît progressivement; elle est remarquablement souple; le doigt s'y enfonce et laisse une dépression qui s'efface lentement; il semble, remarque la malade, « qu'on presse une éponge. »

Dans ces derniers jours, le volume devient encore plus considérable, la partie colorée s'étend, les élancements douloureux, très rares jusqu'ici, deviennent assez fréquents, et il s'y joint une sensation de cuisson avec quelques irradiations vers le bras gauche.

Un médecin avait pratiqué, il y a trois mois, une ponction aspiratrice qui avait donné issue à un quart de verre de sang presque noir; la tumeur s'était momentanément affaissée, mais avait rapidement repris ses dimensions primitives, mal-

1 à 2 centimètres de largeur, présentant la coloration jaune des ecchymoses en voie de résolution. Dans toute la région bleuâtre, on déprime facilement les tissus avec le doigt et il semble qu'on pénètre dans quelque chose de demi-solide, comme la substance de certains kystes sébacés, tandis que le reste de la tumeur est plus dur, plus élastique; cependant, on constate qu'elle est assez dépressible et change de forme sous les doigts en se réduisant en partie par une pression soutenue. Celle-ci fait refluer le sang dans la zone superficielle, qui devient plus foncée et plus turgescente; on peut, au contraire, exprimer pour ainsi dire cette dernière : alors la peau qui entoure le mamelon devient plus pâle et on la voit sillonnée de traînées rougeâtres qui sont évidemment des vaisseaux dilatés. Sur le reste du sein, il y a quelques veines dilatées. La tumeur ne présente ni souffle, ni battements; elle n'est nullement influencée par les époques menstruelles. Les ganglions axillaires sont indemnes.

Fig. 4. — Angiome de la mamelle.

Ainsi, Messieurs, la tumeur que nous avons sous les yeux présente comme principaux caractères une mollesse remarquable, une réduction incomplète, cette altération de la peau sur laquelle j'ai appelé votre attention et son développement assez rapide. Il nous faut, à l'aide de ces symptômes, essayer d'en déterminer la nature.

D'abord, il est évident qu'il s'agit d'un néoplasme où le liquide sanguin est en proportion considérable et où les vaisseaux entrent pour une part prépondérante dans la masse totale. C'est donc du côté des tumeurs sanguines ou vasculaires qu'il nous faut porter nos investigations.

Est-ce simplement un épanchement sanguin de la mamelle, un *hématome?* L'origine traumatique apparente de la maladie pourrait plaider en faveur de cette opinion. Mais remarquez que la tumeur a subi un accroissement lent, graduel, et que, loin de diminuer de volume, elle continue à augmenter et menace d'envahir toute la glande. Après une forte contusion, qui a écrasé quelques lobules mammaires, il peut se former de véritables dépôts hématiques, mais, ou bien cet épanchement diminue de volume, se durcit et disparaît peu à peu, ou bien il devient le point de départ d'une poussée d'inflammation et la maladie évolue désormais comme un abcès : ce n'est pas le cas ici. Enfin, l'ecchymose superficielle, loin de s'accroître, diminue peu à peu en parcourant la gamme de couleurs que vous connaissez, et, en tout cas, la tumeur n'est pas redoutable.

Les caractères que nous venons d'énumérer nous permettent également de repousser le diagnostic de *kyste sanguin* ou *séro-sanguin*. Ces tumeurs, dont vous trouverez la description dans Velpeau (1), ont une consistance inégale, irrégulière, rappelant souvent celle de masses encéphaloïdes, parce qu'à côté de parties fluctuantes il en est d'autres plus dures et résistantes. La peau est en général peu modifiée et, si elles reconnaissent une origine traumatique, l'ecchymose cutanée qui a pu marquer leur origine disparaît ass

qui nous occupe, et qui a été étudiée pour la première fois par Astley Cooper (1), c'est l'*ecchymose spontanée du sein*. Elle se montre généralement chez des jeunes filles au moment de l'établissement de la menstruation ou chez des femmes qui approchent de l'âge de la ménopause. Coïncidant avec des douleurs névralgiques de la mamelle, elle apparaît quelques jours avant l'époque des règles pour disparaître une huitaine de jours après. A. Cooper la compare à l'ecchymose qui succède à l'application des sangsues ou à l'extravasation sanguine qui suit parfois la saignée. Les caractères qui lui sont spéciaux et qui manquent chez notre malade sont la spontanéité de son apparition, sa coïncidence avec des troubles de la menstruation et l'excessive sensibilité de la région mammaire. De plus, bien que l'infiltration sanguine ait pu s'étendre profondément et produise une tuméfaction limitée, comme Cooper et Velpeau en ont rapporté des exemples, cette tumeur n'offre jamais ni le volume ni les caractères de celle que nous avons sous les yeux.

Nous arrivons maintenant à d'autres productions où l'hyperplasie vasculaire est secondaire et, d'abord accessoire, peut devenir plus tard prédominante.

Les *myômes télangiectasiques*, extrêmement rares, si tant est qu'on les ait jamais constatés sérieusement dans la mamelle, auraient pour caractère de débuter par une tumeur plus ou moins dure, qui, plus tard, subirait la dégénérescence caverneuse.

Les tumeurs malignes qui subissent des dégénérescences analogues sont plus fréquentes. Vous savez que dans les carcinômes alvéolaires et surtout les sarcomes, le système vasculaire peut prendre un développement anormal : des vaisseaux de nouvelle formation apparaissent qui, s'entre-croisant et s'anastomosant, constituent un véritable tissu caverneux. Mais, à côté des points mous et dépressibles, il reste des parties de la tumeur primitive ayant conservé ses caractères propres ; le tout offre alors un aspect particulier et une con-

(1) *Œuvres chirurgicales*, traduites par Chassaignac et Richelot, 1837, p. 535.

sistance spéciale : irrégulière, bosselée, ferme et résista
places, la tumeur est ailleurs molle, fluctuante ou
sible. Ici, rien de semblable ; la consistance est uniform
est réductible.

Or, il n'y a qu'un groupe de tumeurs qui présentent
ractère, ce sont les tumeurs érectiles, les *angiomes*.

Je vous disais tout à l'heure qu'aucun de nos auteu
siques n'a décrit cette affection de la mamelle. Les
gnements puisés dans les monographies, quoique un pe
pauvres, sont encore rares et incomplets. Nélaton et
n'en parlent pas (1). Dans un traité des affections de
melle, Birkett (2) lui consacre un article. Après avoir d
« maladies hémorrhagiques du sein », ecchymoses, é
ments sanguins sous-cutanés et profonds, il parle des t
vasculaires, dans lesquelles le tissu fibreux a une st
réticulée et limite un grand nombre de petites cellu
communiquent avec de grosses veines. Après avoir r
une observation de Image, il fait remarquer que, si
rencontré assez souvent des angiectasies de la pea
tissu sous-cutané, celles de la glande doivent être trè
et il dit n'en connaître qu'un autre cas, publié e
rique (3) ; mais il croit avec raison qu'il ne s'agit,
dernier, que d'un encéphaloïde avec développement
du système vasculaire. Le même auteur, chargé, y

meurs érectiles profondes : l'angiectasie, dit-il, apparaît avec ses caractères habituels, c'est-à-dire sous la forme d'une tache qui s'étend plus en largeur qu'en profondeur. Puis il cite un cas, observé par le Dr Gherini chez une femme qui avait eu plusieurs enfants. A chaque grossesse, la tumeur augmentait et, après l'accouchement, la mamelle diminuait, mais sans revenir à son volume primitif. Pendant toute la durée de la gestation, le sein était gros, tendu, un peu douloureux et chaud. On le soutenait avec une écharpe et on faisait des lotions d'eau froide et de liquides astringents. Rezzonico fait remarquer que l'opération eût été dangereuse, non seulement à cause de l'état de grossesse, mais aussi à cause du développement considérable de la tumeur et de la possibilité d'hémorrhagies. S'appuyant sur ce seul fait, reproduit avec trop peu de détails pour qu'on puisse décider s'il s'agit d'une tumeur érectile plutôt que d'une simple congestion, le chirurgien italien pense que l'angiome de la mamelle est plutôt veineux qu'artériel, et il énumère une série de moyens curatifs. Plus loin, dans un appendice, il cite deux faits observés chez des enfants. Voici la traduction de ce paragraphe :

« Comme complément aux maladies de la mamelle chez les nouveau-nés, j'ajouterai que deux fois j'ai observé l'angiectasie veineuse dans le centre de la région mammaire chez des enfants. Dans un des cas, la tumeur avait le volume d'une grosse noix, au centre de laquelle était le mamelon. L'enfant fut amené à l'hôpital en 1862; le Dr Gherini, qui dirigeait alors le service, détruisit la tumeur en y passant des sétons multiples de fil très fin. Le second cas a été observé par le même docteur dans sa pratique privée. La tumeur avait à peu près le même volume que ci-dessus; la même méthode curative fut également suivie de succès (1). »

Nous avons recueilli dans notre pratique un cas semblable :

Obs. — *Angiome congénital du sein droit.* — Picherot (Louise), dix mois, est présentée à la clinique du 28 juillet 1883. Pas d'antécédents héréditaires ni de maladies antérieures. Elle est affectée

(1) *Loc. cit.*, p. 269.

d'une tumeur bleuâtre, bosselée, molle au toucher, indolente pant tout le sein droit y compris le mamelon. La peau avo

Fig. 5. — Angiome congénital du sein droit.
P, peau ; — M, mamelon ; — T, tumeur.

celui-ci est lie de vin, et sa coloration disparaît un instant pression du doigt, mais on constate que la masse angiomate

Fig. 6. — Coupe de la tumeur représentée par la figure précédente. — grossissement.

bien autrement étendue et qu'elle occupe tout le sein. La cons est celle d'une éponge molle et élastique. Pas de dilatation

laire du pourtour de la tumeur. Légère augmentation de volume et de coloration pendant de violents efforts de toux.

La tumeur est enlevée au bistouri, la peau du voisinage du mamelon étant comprise dans l'ablation. Après l'incision, le décollement se fait facilement sans morceler, car la masse morbide est bien limitée.

Examen histologique. — A la portion tout à fait profonde se trouve un pédicule vasculaire qui a permis d'injecter toute la pièce au nitrate d'argent. La coupe transversale est faite de manière à intéresser toute l'épaisseur (perpendiculairement à la peau). La tumeur présente une charpente lamineuse peu vasculaire, peu riche en éléments cellulaires, servant de trame de soutènement à un système fort compliqué de pelotons vasculaires constitués en grande partie par des capillaires hypertrophiés, à endothélium saillant en dedans. Au milieu de ces masses angiomateuses irrégulières, qui occupent toute la profondeur de l'organe, se trouvent des vaisseaux beaucoup plus dilatés, anfractueux et formant çà et là de véritables kystes sanguins qui affectent les formes les plus bizarres. Contrairement à ce qui a lieu pour les tumeurs érectiles les plus communes, le derme est intact sans modifications vasculaires. Il s'agit donc bien d'un *angiome du sein* et non de la *peau du sein.*

Billroth (1) pense que les descriptions de tumeurs érectiles de la mamelle s'appliquent presque toutes à des cancers avec dégénérescence vasculaire, comme dans le cas cité plus haut de l'*American Journal*, où il s'agissait d'un fongus télangiectasique ; il ne connaît de probant que l'observation d'Image.

Dans son article *Mamelles* du *Dictionnaire encyclopédique* (2), M. Tripier ne fait que citer quelques lignes de Virchow à ce sujet, et Lannelongue (3) n'en parle pas ; Labbé et Coyne (4) n'en disent que quelques mots à propos du diagnostic des tumeurs du sein. Enfin Bryant (5) remarque que les nævi peuvent envahir toute la glande mammaire, et il dit en avoir vu un très bel exemple chez une fille de six ans ; l'organe tout entier était semblable à une éponge et avait le volume d'une demi-orange.

(1) *In* Pitha et Billroth, *Chirurgie*, t. III ; 2 Abth, S. 92.
(2) *Dict. encyclop.*, 2e série, t. IV, p. 407.
(3) *Dict. de méd. et de chir.*, t. XXI.
(4) *Traité des tumeurs bénignes du sein*, 1876, p. 479.
(5) *Practice of Surgery*, 3 ed. London, 1879, t, II, p. 258.

Vous voyez, Messieurs, que toutes ces observations son plus ou moins écourtées et n'ont pas grande valeur. Cepen dant, déjà en 1840, Conrad Langenbeck (1) avait enlevé deu tumeurs de cette nature, survenues sans cause appréciable et en dehors de toute anomalie de la menstruation, chez de jeunes filles de dix-huit à vingt ans, et, le premier, il en ava donné une description anatomique. La mamelle, dit-il, e très grosse, avec des vaisseaux dilatés et elle a une consi tance spongieuse. La pression la réduit sans causer de dou leur et, à la palpation, on sent des faisceaux vasculaires pulsatiles (?). La tumeur est formée d'un tissu analogue celui des corps caverneux, de sorte qu'elle ressemble à u goître vasculaire contenant du sang, avec des artères et de veines dilatées dont quelques-unes peuvent atteindre l volume du doigt. Bien que l'hémorrhagie doive être asse considérable pendant l'opération, il conseille l'amputation d la mamelle par le bistouri.

Mais l'observation de beaucoup la plus complète est cell d'Image et Hake (2) et elle ressemble trop à la nôtre pou que je ne vous la donne pas avec quelques détails.

La malade, âgée de vingt et un ans, s'était aperçue, deu ans auparavant, de l'apparition, au-dessus du mamelon, d'u tache rouge qui avait à peu près deux centimètres de diam tre. A partir de cette époque, la mamelle s'accrut graduell

morbide mesurait 37 centimètres de circonférence à sa base, 22 dans son méridien vertical, et 27 horizontalement. Les veines superficielles étaient dilatées ; la tumeur n'avait ni battements, ni souffle. Une pression graduelle permettait de la réduire à moitié de son volume, et alors la malade se plaignait d'une sensation de plénitude et de pesanteur à la tête, qui allait jusqu'à la faiblesse si on agissait plus fortement. Ces explorations étaient du reste à peine douloureuses. La menstruation se faisait normalement et n'avait aucune influence sur le volume de la tumeur ; la santé générale était bonne.

Pendant trois mois on fit de la compression sans avantage ; le mal ne faisait qu'empirer et, en septembre, la coloration du nævus s'était étendue et il avait atteint 6 ou 7 fois ses dimensions primitives. A cette époque, les chirurgiens de Londres consultés hésitèrent sur le traitement à entreprendre.

Cependant on décida une opération qui fut exécutée le 20 septembre et dura trente minutes. Le chirurgien fit une incision verticale, puis disséqua deux lambeaux autant que la peau le permettait, ayant soin d'éviter les gros vaisseaux. Alors, ayant traversé la base de la tumeur avec deux longues aiguilles qui se croisaient au centre, il passa des fils doubles, de façon à avoir huit chefs qu'il noua solidement pour étrangler la production morbide. A ce moment celle-ci mesurait 57 centimètres de circonférence à sa base et faisait en avant de la poitrine une saillie de 17 centimètres.

La malade avait perdu beaucoup de sang pendant l'opération et les suites n'en furent pas heureuses. Du sang veineux continua à suinter par les parties déclives : le lendemain, la malade tomba dans le collapsus et elle mourut vingt-deux heures après l'opération ; elle avait perdu environ un litre de sang. Je reviendrai tout à l'heure sur les lésions anatomiques trouvées à l'autopsie.

Il est inutile, je pense, Messieurs, de vous faire remarquer l'analogie, on pourrait presque dire l'identité de cette observation et de la nôtre : le mode d'accroissement de la tumeur, la coloration de la peau, la sensation spéciale donnée par le

toucher sont les mêmes dans les deux cas. Les autres observations sont trop peu complètes pour que nous puissions nous en servir beaucoup; telles qu'elles sont, cependant, elles nous seront utiles pour l'étude que nous faisons des tumeurs érectiles de la mamelle.

Il est bien entendu, tout d'abord, qu'il ne s'agit ici que des angiomes profonds, glandulaires. La peau du sein peut, en effet, comme celle de toute autre partie du corps, être le siège de tumeurs vasculaires qui n'y présentent pas de caractères spéciaux, ni d'intérêt particulier.

Trois fois (Gherini, Bryant, je vous en ai tout à l'heure signalé un cas dans ma pratique personnelle), l'affection a été observée chez de jeunes enfants et, dans ces cas, l'origine congénitale de l'angiome semble certaine. Dans les deux premiers cas, une tumeur érectile de la peau s'était propagée aux parties sous-jacentes et avait fini par envahir tout le sein : là encore elle n'a rien de bien spécial et elle a évolué dans la région mammaire comme aux lèvres ou aux joues.

Il n'en est plus de même de l'angiome des adultes qui mérite une description spéciale, et par l'erreur de diagnostic à laquelle il peut donner lieu, et par l'intervention opératoire qu'il nécessite.

Les malades atteintes de cette affection sont des jeunes filles ou de jeunes femmes de dix-huit à trente ans, et si parfois, comme chez la nôtre, le traumatisme paraît avoir joué

La tumeur a une marche envahissante et assez rapide, puisque, au bout de un an à dix-huit mois, elle peut avoir le volume du poing ou davantage. En même temps qu'évolue le néoplasme profond, il peut se produire, du côté de la peau, une altération toute spéciale qui, lorsqu'elle existe, est d'un grand secours pour le diagnostic : c'est cette coloration bleuâtre qui accompagne si souvent les tumeurs érectiles veineuses et qui était si marquée chez la malade d'Image et chez la nôtre. Cette large tache, qui siège dans la région du mamelon, est d'un bleu rougeâtre irrégulier, à contours arrondis ou festonnés, et variant selon que l'on presse le sang vers la peau ou qu'on le refoule dans les parties profondes. Alors, elle pâlit et, sur un fond à peu près normal, on aperçoit des vaisseaux dilatés. Le reste de la peau est intact avec quelques grosses veines superficielles et parfois une coloration ardoisée (Image).

Quant à la tumeur proprement dite, elle est plus ou moins volumineuse selon l'ancienneté de son apparition; elle est mal limitée, diffuse, irrégulière, molle. Mais son caractère important, primordial, est d'être réductible : tous les auteurs s'accordent pour la comparer à une éponge qui diminue de volume quand on la presse entre les doigts; on voit alors la tumeur diminuer jusqu'aux deux tiers ou à la moitié de ses dimensions primitives, qu'elle reprend rapidement quand on cesse la compression. La position, les efforts, l'apparition des règles, semblent n'avoir que peu d'influence sur son volume. On n'y observe ni battement ni soufffe : ces deux caractères négatifs s'expliquent par sa structure essentiellement veineuse.

Si nous ajoutons qu'elle est à peu près indolente, que la douleur, lorsqu'elle existe, coïncide avec une période d'accroissement rapide, qu'elle n'a aucune influence sur la santé générale, nous aurons résumé tous les symptômes qui peuvent servir à établir un diagnostic.

Je ne reviendrai pas sur ce diagnostic, puisque j'ai eu l'occasion d'y insister à propos de notre malade. J'ajouterai seulement que, s'il est relativement facile quand la tumeur est

volumineuse et s'accompagne d'altération de la peau, il devient au contraire fort douteux lorsqu'on se trouve en présence d'une grosseur de petit volume, profondément englobée dans la glande mammaire, sans augmentation du réseau vasculaire cutané et sous-cutané. J'ai eu une fois ou deux déjà l'occasion d'enlever de ces sortes de tumeurs qui avaient été prises par des chirurgiens éminents pour des lipomes profonds. La sensation est en effet à peu près la même, c'est celle d'un corps mollasse, un peu lobulé ; les deux affections sont très rares, et Velpeau qui, certes, connaissait bien les maladies du sein, avoue s'être trompé dans les deux cas de lipomes qu'il rapporte (1). La réductibilité, qui permettrait un diagnostic différentiel, peut être prise pour la fausse fluctuation d'une tumeur graisseuse ; elle est en tout cas difficile à percevoir dans des angiomes aussi profonds.

Je dois vous signaler une autre cause d'erreur. Nous savons qu'il existe assez fréquemment un lobule erratique de la glande mammaire qui siège dans le voisinage de l'aisselle, et qui, parfois, prenant un développement excessif, devient une véritable mamelle supplémentaire. Or, cette petite mamelle peut devenir le siège d'affections diverses, et, si un angiome se produisait en ce point, il serait difficile peut-être de dire s'il a son point de départ dans un lobule glandulaire ou dans un ganglion. Pour ma part, j'ai enlevé autrefois une tumeur de cette nature, et Robin y a reconnu les éléments du gan-

sion, car il n'est bridé par aucun tissu résistant et peut s'étaler à son aise dans le tissu cellulo-adipeux de la glande. Langenbeck se demande si parfois son développement ne reconnaîtrait pas pour cause un trouble de la menstruation et si, dans ces circonstances, il ne disparaîtrait pas par le retour de cette fonction à l'état normal; mais c'est là une pure hypothèse qui ne repose sur aucun fait, et sur laquelle on ne peut faire fond pour diminuer la gravité du pronostic et retarder l'intervention. Ce que nous savons, en effet, c'est qu'il s'accroît avec une assez grande rapidité, qu'il y a tout intérêt à intervenir de bonne heure et à l'enlever alors qu'il n'a pas encore un développement trop considérable et qu'ainsi la malade se trouve dans de meilleures conditions de guérison rapide.

Nous venons, Messieurs, d'enlever cette tumeur avec le bistouri. Nous avons été forcé de sacrifier une partie de la peau du sein et le mamelon, que nous avions voulu tout d'abord conserver, mais que, au cours de l'opération, nous avons trouvé trop altéré. Chemin faisant, nous avons aperçu de grosses veines qui partaient de la tumeur et divergeaient dans le tissu cellulo-graisseux ambiant; ces veines étaient gorgées de sang et quelques-unes contenaient des caillots. Au fur et à mesure de leur section, nous avons saisi les vaisseaux avec nos pinces hémostatiques, et, grâce à ce mode opératoire, nous avons à peine perdu quelques gouttes de sang. Puis, lorsque l'opération a été terminée, nous avons rapproché la peau, et, après avoir soigneusement lavé la plaie avec l'eau phéniquée, nous avons fait les sutures et placé un drain, en enlevant successivement les pinces hémostatiques, de sorte que le pansement a été achevé sans qu'il se soit écoulé de sang et que nous ayons eu à faire une seule ligature.

C'est avec intention que j'insiste sur le service que nous rendent, en semblable occurrence, les pinces à pression : sans elles l'opération serait fort longue et risquerait d'être dangereuse. Aussi, Langenbeck, qui a enlevé deux de ces

tumeurs avec le bistouri, conseille-t-il de ne pas se laisser effrayer par l'hémorrhagie et de terminer rapidement l'opération; Gherini, craignant la perte de sang, traversait la tumeur avec des sétons, de façon à la faire suppurer, et vous vous rappelez qu'Image, toujours dans la même crainte, s'avisa d'étrangler la base de l'angiome par des ligatures multiples, ce qui n'empêcha pas le malade de mourir d'hémorrhagie. Birkett insiste sur le danger de l'intervention; quant à Rezzonico, il énumère une foule de moyens curatifs, les uns physico-chimiques : astringents, injections, électricité, inoculation, caustiques; les autres mécaniques : compression, séton, lacérations, ligature... et, ajoute-t-il en fin de compte, quand le cas est grave, l'amputation.

Vous voyez que tous les chirurgiens qui se sont occupés de la question ont été poursuivis par la crainte de l'hémorrhagie, et qu'ils ont inventé des moyens plus ou moins heureux pour éviter la section de la mamelle par le couteau. Eh bien! Messieurs, si jamais vous vous trouvez en présence de semblables tumeurs, vous laisserez de côté tous ces moyens dont les uns sont inefficaces, comme la compression, ou longs, douloureux et souvent insuffisants, comme le séton, les cautérisations, etc. : vous enlèverez largement avec le bistouri, en prenant les précautions sur lesquelles je viens d'insister, et vous guérirez rapidement et sûrement la femme qui sera venue réclamer vos soins.

Je fais passer sous vos yeux la pièce enlevée (Voir fig. 7)(1)

Sur une coupe, on aperçoit une foule de cellules remplies de sang. Ces alvéoles ont des dimensions fort variables ; les unes sont à peine visibles à l'œil nu ; d'autres pourraient loger une tête d'épingle ou même une lentille. Le tissu qui les limite et qui forme le squelette du néoplasme a tout l'aspect du tissu fibreux ; il est dense, ferme, blanchâtre, et ces caractères sont bien tranchés dans les points où les alvéoles sont moins nombreuses ou moins serrées et où le tissu conjonctif forme d'épaisses travées.

Dans toute la partie centrale de la tumeur, on n'aperçoit que des cellules plus ou moins grosses, tandis que, dans les



Fig. 7. — Angiome de la mamelle, dont l'aspect extérieur est figuré page 99.

parties périphériques, apparaissent des veines qui, d'une part, communiquent avec ces cellules, et, d'autre part, se continuent dans le tissu graisseux qui environne la tumeur. Ces vaisseaux sont notablement dilatés, jusqu'à acquérir le volume d'une plume de corbeau et, en pénétrant dans la tumeur, leurs parois se confondent avec le tissu fibreux, de sorte qu'il y a un passage insensible entre les veines et le tissu caverneux. Ces gros troncs pénètrent surtout par la périphérie de la base de l'angiome et semblent ainsi converger vers le centre. Nulle part on n'aperçoit d'artères dilatées et le tissu glandulaire a complètement disparu à ce niveau ; il en est de même du tissu adipeux : quelques lobules seulement ont persisté à la face profonde de la peau.

Cette tumeur, vous le voyez, est un type d'angiome cav neux, c'est-à-dire qu'elle est essentiellement formée par tissu alvéolaire à trabécules fibreuses, contenant du sang d ses mailles. Ces trabécules contiennent-elles des fibres m culaires comme cela se voit assez souvent? c'est ce qu examen microscopique ultérieur nous montrera. Dès aujo d'hui, nous pouvons affirmer la nature veineuse de ce tumeur érectile. Vous allez voir qu'il en était de même celle observée par Image. Cet auteur a pu pousser ses recherches plus loin, la malade ayant, comme je vous disais, succombé à l'opération.

La tumeur fut enlevée avec les côtes sous-jacentes et examinée vingt-deux heures après la mort. A sa périphé existait du tissu fibreux que traversaient de grosses vein Dans ce tissu, à la base de la tumeur, de grandes cellul produites par la tentative opératoire, contenaient du s demi-fluide, gelée de groseille, et étaient en connexion a les restes déchirés de conduits galactophores et de substa glandulaire. Les artères et les nerfs étaient normaux. système veineux était au contraire profondément alt La veine mammaire interne, près de sa jonction à la so clavière, était irrégulière, bosselée, avec des productions forme de valvules faisant saillie dans sa cavité ; au-dessu

de tumeurs. Leur origine congénitale, quand elle paraît exister (cas de Gherini, de Bryant et le nôtre), satisfait assez bien l'esprit, et on comprend que, spontanément ou sous l'influence d'une irritation quelconque, elles augmentent de volume et attirent alors l'attention. Mais comment expliquer leur apparition chez des adultes? Image donne de celle qu'il a observée une singulière explication. Ayant trouvé la veine mammaire interne rétrécie en un point et dilatée au-dessous, il en conclut que le point de départ est dans cette altération et que, le retour du sang étant gêné, les veines en amont se sont dilatées et ont constitué le tissu caverneux. Il est à peine besoin de faire remarquer que les thromboses veineuses ne produisent jamais de semblables lésions, mais simplement des dilatations du département veineux commandé par ce vaisseau oblitéré, et que, dans le cas particulier, la richesse du réseau vasculaire est assez considérable pour qu'une suppléance s'établisse rapidement.

Chez notre malade, le traumatisme a paru jouer un certain rôle; je vous ai déjà dit combien, en pareille circonstance, il faut se défier des renseignements fournis par les patients. Cependant l'influence d'une contusion ou de toute autre action mécanique sur la production des tumeurs érectiles paraît exister et est admise par bon nombre d'auteurs, Dupuytren, Paget, Virchow, Luigi Porta, Bœckel, etc., et, faute de mieux, on peut, dans certains cas, accepter cette étiologie.

Ce que nous pouvons dire encore, c'est que cet angiome présente les caractères de celui que Virchow appelle *lipogène* et que le grand développement du système veineux dans la mamelle, la poussée de congestion qui s'y produit au moment de la puberté, peuvent être invoqués comme causes prédisposantes. En tout cas, c'est une affection très rare, vous avez pu vous en convaincre par les citations des auteurs que nous avons consultés; l'angiome est du reste exceptionnel dans les tissus glandulaires; c'est à peine si on en cite quelques exemples (parotide, glande sous-maxillaire : Bœckel), et c'est

précisément à cause de cette rareté que j'ai tenu à vou faire aussi complète que possible l'histoire de la tumeu érectile du sein (1).

(1) La malade qui fait l'objet de cette leçon a quitté l'hôpital parfai ment guérie trois semaines après l'opération. La réunion immédiate s'ét faite dans la plus grande partie de la plaie, la température n'avait atte que pendant 36 heures le chiffre de 38°, pour retomber ensuite à 37°, l'état général était resté très bon. Six mois après, un petit point de récidiv s'étant produit, à la partie moyenne de la cicatrice, nous en fîmes l'ablation La malade guérit.

Quatre ans après la première opération, la malade vient nous trouver d nouveau (25 avril 1885), avec une récidive datant de cinq mois, sur la cica trice. Tumeur bleuâtre, violacée, profonde, mal limitée, comme appendu à la cicatrice. Volume d'un marron. Pas d'adhérences profondes.

L'examen histologique montre que la tumeur est angiomateuse dans s plus grande portion, mais infiltrée de petits foyers embryoplastiques, qu dénotent une évolution secondaire franchement sarcomateuse; ce qui nou permettrait de retourner complètement la proposition de Billroth (V. plu haut, page 105), puisqu'il s'agit, dans notre cas, non d'un sarcome érectile les premiers examens n'ayant pas montré d'éléments de mauvaise nature mais d'un angiome en voie de transformation sarcomateuse.

SIXIÈME LEÇON

DE L'INTERVENTION CHIRURGICALE DANS QUELQUES TUMEURS DU REIN

(Cette leçon a été communiquée à l'Académie de médecine le 31 mars 1885. — La malade qui en fait le sujet a été présentée dans la même séance.)

MESSIEURS,

Nous avons étudié, il y a quelque temps, certaines tumeurs de l'utérus et de l'ovaire et leur traitement chirurgical. Je vais vous entretenir aujourd'hui d'affections plus rares, que vous ne rencontrerez guère dans la pratique, mais qui précisément à cause de leur rareté, de la difficulté du diagnostic et de celle non moins grande de l'opération qui leur est applicable, offrent un très grand intérêt.

Je veux vous parler des affections du rein qui relèvent d'un traitement chirurgical et plus spécialement de l'ablation de cet organe.

On s'était bien demandé, il y a vingt-cinq ans, si l'on ne pourrait pas chez l'homme, comme on l'avait fait chez les animaux, en enlever un sans supprimer la sécrétion urinaire. Les expériences ainsi que les faits cliniques fournirent une même réponse. Bérenger de Carpi, Riolan, Eustache, Bellini, et bien d'autres avaient rapporté des exemples de rein unique.

En 1690 même, Blanchard fait sur un chien une néphrectomie heureuse. Mais il faut arriver jusqu'à l'année 1803 pour avoir des chiffres exacts et le mode opératoire indiqué. Des

expériences analogues furent entreprises un peu plus tard par Prévost et Dumas (1823). Les thèses de Torrès, de Boulay et de Merklen rapportent tous ces faits et les expériences d'une façon aussi complète que possible. Qu'il me suffise de les avoir signalées pour vous prouver que les chirurgiens qui eurent l'idée de la néphrectomie étaient parfaitement autorisés à tenter cette opération. Vous pourrez trouver aux sources que je viens de vous indiquer tous les détails d'ordre physiologique sur lesquels je ne veux pas insister dans cette clinique.

La néphrectomie était bien près d'entrer, sinon dans la pratique courante, du moins dans le domaine des opérations possibles. Si, en effet, E.-B. Wolcott (États-Unis) fit, le 4 juin 1861, une véritable néphrectomie, la première signalée dans la science, ce fut avec l'idée qu'il enlevait un kyste du foie ; de même Ch. Stoddard, à peu près vers la même époque, Peasle (1863), Spiegelberg (1867), Spencer Wells (1868), enlevèrent le rein, se croyant en face de kystes ovariens.

Simon d'Heidelberg le premier, pratiqua en connaissance de cause, une extirpation du rein au mois d'avril 1869 ; sa malade guérit.

Les cas de Bruns, de Brandt, de Mawand et de Campbell vinrent ensuite.

On a préconisé la néphrectomie dans les cas de rein flottant, de fistules urétérales, de traumatismes graves de cet

compliquer d'une anomalie qui est loin d'être rare. Nous voulons parler de son adhérence à l'autre rein. Or, dans ce cas, le chirurgien se trouverait dans l'alternative, ou de refermer le ventre sans avoir modifié la situation de l'organe, ou de déterminer chez son malade une anurie rapidement mortelle, ce qui est arrivé récemment encore dans la pratique d'un chirurgien de New-York.

Pourtant, nous serions disposé à pratiquer la néphrectomie si, comme dans le cas de Martin, les douleurs lombaires et abdominales avaient fortement compromis l'état général et déterminaient des accidents analogues à ceux de l'étranglement herniaire. Inutile d'ajouter que nous opérerions plus volontiers encore si le rein flottant était compliqué de néoplasme de l'organe, cas relativement assez nombreux et dont on s'explique très bien la fréquence, les tiraillements exercés sur le rein appelant, pour ainsi dire, le cancer chez les sujets prédisposés ; la migration devra être considérée alors comme le point secondaire et la tumeur traitée pour elle-même en dehors des considérations de siège, de compression, etc.

C'est ce que fit Basker de Londres, dont l'observation est particulièrement intéressante. Ce chirurgien, en effet, intervint en toute connaissance de cause et après avoir diagnostiqué et la migration rénale et la dégénérescence cancéreuse de l'organe déplacé.

II. *Fistules uro-rénales, uro-uretérales.* — Nous n'avons pas à défendre la légitimité de la néphrectomie dans les cas de fistules réno-coliques, réno-gastriques, uretéro-vaginales, uretéro-utérines, etc. La statistique donne, en effet, 6 guérisons sur 7 opérations, et Le Fort, malgré son insuccès dans un cas de ce genre et son peu d'enthousiasme pour la néphrectomie en général, déclare que « l'opération doit être tentée lorsque la fistule s'ouvre dans un abcès, le passage de l'urine étant une cause d'irritation continuelle et entretenant la suppuration. »

III. *Traumatismes du rein.* — De même, les succès à l'actif de la néphrectomie, dans les cas de traumatismes du rein (5 guérisons sur 5 cas) avec forte hémorrhagie, parlent mieux

pour l'opération que ne le feraient les considérations les plus brillantes.

Pourtant, avant d'enlever le rein pour un cas d'hémorrhagie artérielle, je tenterais d'abord l'hémostasie par pincement définitif. Mais je n'insiste pas.

IV. *Kystes du rein.* — De même, je ne ferai que signaler les points qui ont trait à la grosse question de la néphrectomie dans les cas de kystes du rein : 6 morts, 2 guérisons. On compte 13 cas d'hydronéphrose traités intentionnellement ou non par la néphrectomie : 7 guérisons, 6 morts. Je n'ai pas à discuter ici les observations en détail, je ne puis même ni ne veux aborder toutes les considérations qu'elles soulèvent. Qu'il me suffise de dire que je n'ai pas, depuis 1879, modifié mon opinion sur ce point. (Voy. *Traité des tumeurs de l'abdomen et du bassin*, t. I.)

V. *Calculs rénaux.* — Il y a bien longtemps que l'on pense à la néphrectomie pour les cas de calculs du rein. Étienne Blancard, dès 1690, à la suite de ses expériences sur les chiens, la jugeait déjà possible.

Plus tard, Rayer condamna cette tentative dans les termes suivants : « Je ne dirai qu'un mot de l'extirpation du rein calculeux que Blancard et quelques autres ont crue praticable; s'il est possible d'extirper le rein sain chez un animal, ce serait folie que de tenter chez l'homme atteint du calcul une telle opération. Chez les animaux mêmes on rencontrerait des difficultés sans nombre s'il s'agissait d'un rein calculeux et

lorsque l'incision lombaire a été insuffisante et que l'incision rénale persiste à l'état fistuleux.

Simon rapporte trois observations dans lesquelles il cherche à prouver que certains accidents survenus du côté du rein, primitivement sain, viennent encore à l'appui de l'intervention chirurgicale, comme dans des cas indiscutables l'apparition de l'ophthalmie sympathique nécessite l'énucléation immédiate de l'œil malade.

Nous pensons au contraire que dans ces cas il est beaucoup plus rassurant pour le chirurgien de constater l'intégrité de l'autre rein. Voici les raisons données par Rosenbath dans un cas de ce genre pour appuyer cette intégrité. « Le rein gauche fut supposé sain :

« 1° Parce que les coliques se faisaient toujours sentir du côté droit ;

« 2° Parce que, il y a peu de temps, l'urine était momentanément parfaitement claire ;

« 3° Parce que l'émission de l'urine et son poids spécifique étaient dans un état normal et sans cylindres ;

« 4° Parce que la région rénale gauche était tout à fait insensible à la pression. »

VI. *Tubercules.* — On a proposé la néphrectomie contre les affections tuberculeuses du rein.

Le 16 mai 1872, J.-A. Peters de New-York pratiquait par la voie lombaire à une femme de trente-six ans la néphrectomie pour une *pyélite calculeuse.* Le rein retiré fut trouvé vide de tout calcul. Par contre il était entièrement farci de *tubercules.* L'opérée mourut et l'autre rein fut trouvé malade à l'autopsie.

Rien, on le voit, dans ce premier cas, ne justifie la néphrectomie pour tubercules du rein, puisque, d'une part, l'opération fut pratiquée à la suite d'une erreur de diagnostic, et que, d'autre part, l'autopsie démontra qu'elle était absolument inutile. Rapprochons du fait de Peters l'opération suivante :

En juillet, Raffa (de Rovigo) pratiqua également par la voie lombaire l'extirpation d'un rein chez une femme de vingt ans,

atteinte, dit l'observation, de néphrite, suppuration avec infection purulente et tuberculose. La malade guérit. c'est-à-dire survécut quatre mois à l'opération, tout ce que l'on pouvait espérer avec son état général.

Ces deux faits ne sont guère en faveur d'une intervention aussi active.

Je passe à deux autres beaucoup plus intéressants, beaucoup plus capables d'ébranler les opinions sur l'intervention chirurgicale dans la tuberculose du rein. En février 1881 Baker, de Londres, opéra avec succès une enfant de sept ans (voie lombaire) pour une tuberculose du rein diagnostiquée avant l'intervention chirurgicale.

En 1882, son compatriote Golding Bird enleva, toujours par la voie lombaire, un rein tuberculeux chez un sujet jeune, comme dans le cas de Baker. Le diagnostic de la lésion avait été posé avant l'opération. Malheureusement la malade mourut.

Assurément, s'il nous était possible de faire toujours avec précision le diagnostic de la tuberculose rénale, si nous pouvions affirmer avec certitude que dans certains cas la diathèse tuberculeuse existe réellement, et est *localisée* dans un rein, l'opinion de Baker aurait au moins le droit d'être prise en considération. Mais combien la science médicale est éloignée de ce désidératum, combien le diagnostic manque

VII. *Cancer*. — Nous arrivons, Messieurs, au point de mon travail que je veux particulièrement développer devant vous, à l'étude de la néphrectomie appliquée au traitement des grandes *tumeurs du rein*. Je vous disais, au début de cette séance, que c'est tout particulièrement dans les cas de cancer que la néphrectomie avait été attaquée et condamnée. Moi-même jusqu'à ces dernières années je me suis montré sceptique vis-à-vis des résultats que l'on pouvait obtenir en pareilles circonstances.

Mais deux grandes lois cliniques sont actuellement mises en lumière ; ce sont les suivantes :

1° Rarement les deux reins sont simultanément atteints par le cancer. Kocher, qui s'est livré à des recherches minutieuses sur ce point, estime que le cancer est isolé 9 fois au moins sur 10. Le rein droit est plus souvent atteint que le gauche (*Revue de Hayem*, 1878). En enlevant l'organe diagnostiqué malade on a donc beaucoup de chances pour respecter la fonction de la sécrétion urinaire.

2° D'autre part, 50 fois sur 115, d'après le même auteur, l'on n'observe pas de métastases dans les cas de dégénérescence cancéreuse du rein, c'est-à-dire que, circonscrite, l'affection peut être supprimée aussi radicalement que le cancer du sein au début. Il est bien entendu que nous ne voulons parler ici que du *cancer primitif*, qui est malheureusement plus rare que le cancer secondaire, puisque Rosenstein ne l'a observé que 7 fois sur 182 observations, et Lebert 12 fois sur 447.

Ainsi donc, le cancer primitif du rein n'occupe le plus ordinairement qu'un seul organe. De plus, il tend à se circonscrire et se généralise difficilement aux autres organes. Ces faits cliniques, Messieurs, rapprochés des connaissances physiologiques que je vous ai exposées sur le fonctionnement de l'appareil urinaire, suffisent non seulement pour expliquer l'intervention chirurgicale dans les cas de cancer du rein, mais aussi pour la légitimer, pour lui donner rang dans la science immédiatement à côté de l'ablation du sein cancéreux et de toutes les tumeurs organiques de mauvaise nature.

Mais pourquoi, me direz-vous, si l'opération se présente avec un tel cortège d'arguments en sa faveur, pourquoi la néphrectomie a-t-elle été si longtemps rejetée dans les cas de cancer du rein? Les raisons sont nombreuses : d'abord le nombre relativement restreint des cas de cancer primitif du rein faisait considérer le néoplasme de l'organe comme une affection extrêmement grave dans tous les cas, et le plus souvent rapidement mortelle. Et puis l'ignorance des deux lois que nous avons signalées sur les métastases et l'unité de siège du cancer rénal donnait encore à l'affection, dans l'esprit du chirurgien, une gravité qu'elle n'a pas, et éloignait même l'idée de toute intervention. Enfin les premiers faits d'extirpation de rein cancéreux par suite d'une erreur de diagnostic étaient loin d'être favorables à la généralisation de la méthode (Obs. de Wolcott et Stoddard 1861, de Spencer Wells, qui enlevèrent un encéphaloïde du rein, pensant avoir affaire à une tumeur du foie ou de l'ovaire. Les malades moururent au bout de quelques jours).

C'est Langenbuch de Berlin qui, le 7 décembre 1875, fit le premier, de parti pris, la néphrectomie pour un cas de grande tumeur du rein. Ce chirurgien choisit la voie lombaire ; son malade guérit. De ce jour les observations se multiplièrent. Voici le tableau à peu près complet, je pense, de celles qui ont été pratiquées jusqu'à ce jour :

N°.	de L'OPÉRATEUR.	PAYS	de L'OPÉRATION.	SEXE.	AGE.	OPÉRATOIRE.	et NATURE DE LA LÉSION.	RÉSULTAT.
1	E.-B. Wolcott et Ob. Stoddard.	H. Milwaukie (États-Unis).	4 juin 1861.	M.	58	Abdominale.	Encéphaloïde. Diagnostic : kyste du foie.	Mort.
2	Peaslee.	New-York.	3 avril 1868.	F.	»	—	Tumeur solide du rein. Diagnostic : néoplasme de l'ovaire.	—
3	Langenbuch.	Berlin.	7 décembre 1875.	—	32	Lombaire.	Sarcome du rein.	Guérison.
4	Hüter.	Greifswald (Allemagne).	4 juillet 1876.	—		Abdominale.	Sarcome du rein gauche du poids de 5 livres. Diagnostic : néoplasme de la rate ou de l'ovaire.	Mort.
5	Jessop.	Leeds (Angleterre).	9 janvier 1877.	M.	2 1/2	Lombaire.	Rein encéphaloïde. Récidive rapide et mort 9 mois après.	—
6	Kocher.	Berne.	27 septembre 1877.	—	2 1/2	Abdominale.	Adéno-sarcome du rein.	—
7	Byford.	Chicago.	14 mars 1878.	F.	39	—	Rein encéphaloïde, 4 livr. 3/4.	Guérison.
8	A. Martin.	Berlin.	9 décembre 1878.	—	59	—	Sarcome.	—
9	Czerny.	Heidelberg.	19 janvier 1879.	—	59	—	Tumeur maligne du rein. On dut lier l'aorte pour arrêter l'hémorrhagie.	Mort.
10	Baker.	Londres.	Décembre 1879.	F.	21	—	Rein flottant encéphaloïde.	—
11	Czerny.	Heidelberg.	Mars 1880.	M.	23	Lombaire.	Hydronéphrose et sarcome.	—
12	—	—	Août 1880.	F.	11	Abdominale.	Gros adénome du rein gauche.	—
13	—	—	Avril 1881.	M.	51	Lombaire.	Sarcome du rein gauche.	Guérison.
14	—	—	Mai 1881.	F.	45	Abdominale.	Sarcome de la partie inférieure du rein gauche.	Mort.
15	Bardenhauer.	Cologne.	Mai 1881.	M.	26	Lombaire.	Sarcome.	Guérison.
16	Czerny.	Heidelberg.	Juillet 1881.	—	40	—	»	—
17	Whitehead.	Manchester.	Septembre 1881.	—	45	Abdominale.	Tumeur solide du rein.	Mort.
18	Hiegnet.	Liège.	—	F.	6	—	Sarcome du rein.	Guérison.
19	T.-G. Thomas.	New-York.	Octobre 1881.	—	21	—	Tumeur fibro-cystique englobant le rein.	—
20	Lucke.	Allemagne.	Décembre 1881.	M.	60	Lombaire.	Carcinome du rein, l'autre était contracté et kystique. Mort d'urémie.	Mort.
21	James Adams.	Londres.	Mars 1882.	—	?	—	Sarcome.	Guérison.

En résumé 21 cas de néphrectomie : 9 guérisons, 11 mo et 1 guérison incomplète (récidive) ; 8 fois l'opération a é faite par la voie lombaire, 6 succès, 2 morts. 13 fois la vo abdominale a été suivie, 9 morts, 4 guérisons. Nous revien drons sur ces chiffres dont la valeur est très relative. Pour tire en effet des conclusions sérieuses, il faut analyser les cas

Et d'abord, Messieurs, un premier fait considérable, i faut le reconnaître, se dégage de cette statistique. Voilà su 21 opérés 9 personnes qui doivent à la néphrectomie d'avoi échappé à une mort certaine et rapide. N'est-ce pas un ré sultat avec lequel nous devons compter ? Sans doute 11 sujet sont morts. Mais si vous songez que ces malheureux étaie voués à une terminaison moins rapide sans doute, mais ég lement fatale, que l'existence ne pouvait plus être pour eu qu'une série de souffrances physiques et d'angoisses m rales ; si vous vous dites enfin que, mieux connue, plus ét diée, faite avec plus de méthode, la néphrectomie donn rait des résultats plus brillants, vous devez nécessaireme admettre que cette opération est légitime, aussi légitime q l'amputation de la cuisse, que l'ablation du sein, etc., et l'étaient il y a 50 ans, alors que leur mortalité était cepe dant supérieure à celle que nous observons aujourd'hui da l'extirpation du rein.

Avant de poursuivre cette étude, permettez-moi, Messieu



A cette époque, l'état général était tellement ébranlé que j'hésitai à accepter une pareille responsabilité, d'autant plus que la tumeur avait acquis un très grand volume, remplissait toute la cavité abdominale et me paraissait alors siéger plutôt dans le mésentère que dans le rein droit : elle était médiane, aussi étendue à gauche qu'à droite, allant de l'un à l'autre hypochondre et du pubis à l'épigastre; elle était bosselée, peu sensible au toucher et distendait les tégu-

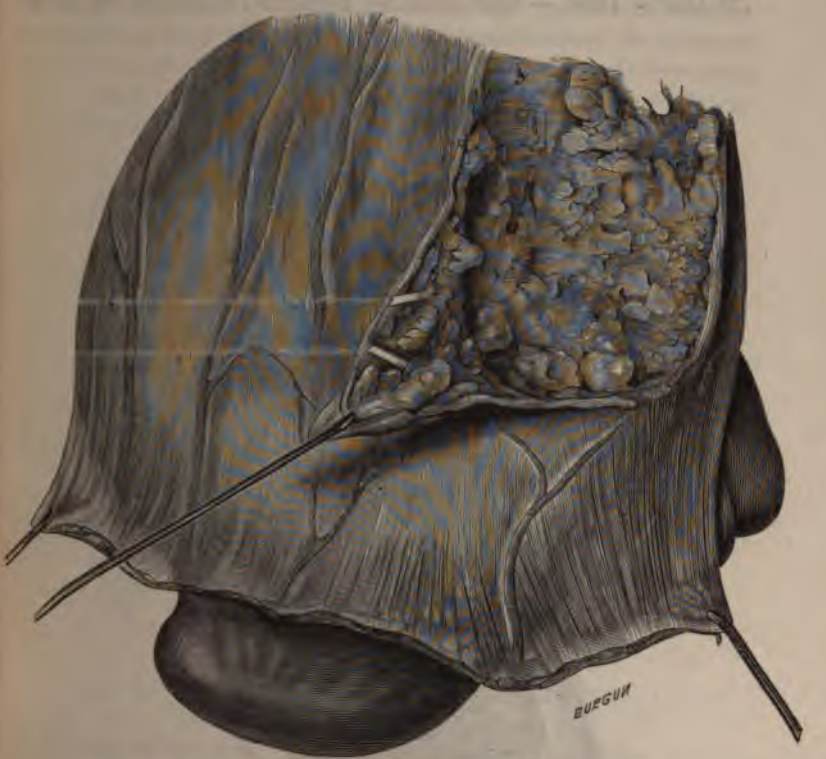

Fig. 8. — Cancer du rein. — Aspect général de la tumeur.

ments amincis, laissant voir par transparence les veines sous-cutanées très dilatées.

Les lobes de la tumeur étaient larges, peu saillants, de consistance inégale, les uns demi-fluctuants, les autres d'une dureté fibreuse; aucun d'eux n'était mobile, et la tumeur prise en masse était elle-même d'une très grande fixité. Par la percussion, on constatait que les intestins étaient refoulés à la périphérie. La masse morbide était inaccessible par le toucher vaginal et rectal.

Tous ces signes locaux joints aux signes généraux et à la marche de la tumeur dont le développement avait été rapide dans ces der-

nières années, nous portaient à croire qu'il s'agissait d'une affection maligne probablement encéphaloïde. La malade avait consulté en Angleterre les chirurgiens les plus versés dans la pratique des gastrotomies : tous avaient diagnostiqué une tumeur du mésentère et déclaré qu'elle ne pouvait être enlevée avec chance de succès. C'est dans ces conditions que je fus obligé de l'opérer pour la soustraire à une mort prompte et certaine.

23 *janvier* 1884. — Opération. Je pratique l'opération en présence

Fig. 9. — Cancer du rein. — Origine de la tumeur.

du docteur Raymond, et assisté de mes aides ordinaires les docteurs Barrault, Désarènes et Larrivé ; le chloroforme donné par le docteur Aubeau. L'incision des parois abdominales fut faite sur la ligne médiane, du pubis à l'épigastre. Elle montra que les vaisseaux de la paroi étaient nombreux et dilatés et qu'il n'y avait pas de tendance à l'hémophilie.

La tumeur mise à nu, sa surface apparut blanche, recouverte par une tunique mince, semblable à celle des tumeurs mésentériques, au-dessous de laquelle apparaissaient des veines innombrables, très grosses, très dilatées, rapprochées en groupes de deux ou trois qui partaient toutes de la profondeur et rampaient en se divisant et en s'anastomosant sur toute la surface.

Je coupai largement et profondément la tunique externe sur la ligne médiane en pinçant successivement et très rapidement tous les vaisseaux divisés avec nos longues pinces hémostatiques. Je dissèque l'enveloppe propre de la tumeur à l'aide des doigts passés entre elle et le tissu interne; je mets successivement à découvert toute l'étendue de ce dernier, et je l'enlève par morcellement suivant mon pro-

Fig. 10. — Aspect de la coupe à un faible grossissement.

cédé habituel. Je reconnais que ce tissu est charnu, verdâtre, ecchymosé par places, sans trace de cavité kystique; en certains points, il est mollasse et semblable à du hachis; sur d'autres qui sont encore plus nombreux, il est chargé de crétifications de formes irrégulières. Lorsque les deux tiers de la tumeur, ceux qui composaient les portions antéro-latérales, sont enlevés, j'éprouve plus de peine à détacher le feuillet mésentérique et je constate qu'il se confond de chaque côté de la tumeur avec des anses d'intestin grêle qu'il entoure sur une grande longueur; force m'est donc, pour extraire la portion restante, d'énucléer des anses intestinales en même temps que les feuillets mésentériques qui les sous-tendent. Ce temps de l'opération s'exécute avec les doigts et la spatule et nécessite le pincement de nombreux troncs veineux et artériels. Malgré tout le soin et toute la

rapidité que nous mettons dans l'exécution, nous perdons à ce moment quelques cuillerées de sang qui affaiblissent sensiblement la malade et nous obligent à faire au bras une piqûre d'éther. Arrivés ainsi progressivement sur la face profonde de la tumeur, nous reconnaissons qu'elle s'implante sur les deux tiers supérieurs du rein droit et qu'il ne reste de ce dernier organe qu'une portion friable, rouge, atrophiée, dans l'épaisseur de laquelle on voit, à la section, les calices, le bassinet et l'uretère. Dans cette portion qui est restée presque saine, on distingue les pyramides et la substance corticale qui sont friables, violacées, en voie d'atrophie graisseuse; les limites du tissu morbide tranchent par leur lividité et leur coloration verdâtre. Les couches les plus extérieures de la tumeur se confondent avec les tissus sains en se dilatant à la manière des kystes.

Nous enlevons une faible portion restante du rein en liant les vai

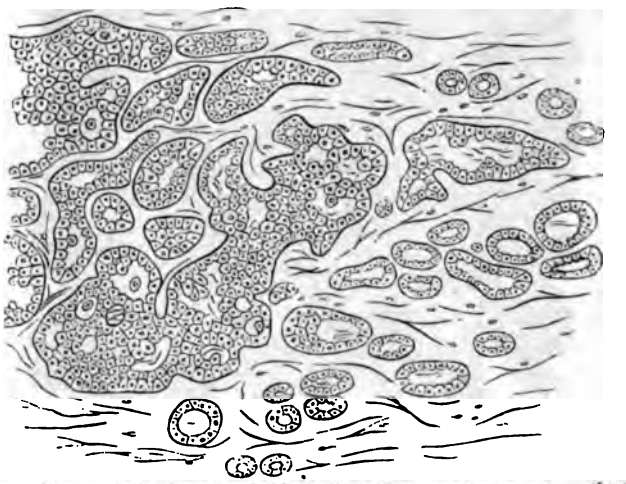

Fig. 11. — Zone a de la figure précédente à un fort grossissement. — Évolution

(Les urines, fait remarquable, n'avaient jamais, ni au point de vue de la qualité, ni au point de vue de la quantité, rien présenté de particulier.)

Le deuxième jour, il y eut encore une grande faiblesse du pouls. La température s'éleva à 38°,8. Pendant la deuxième nuit, la faiblesse devint considérable ; le pouls à 90 très petit. T = 38°,1. La malade était calme et avait un bon sommeil. Il en fut de même le lendemain.

Le quatrième jour, la malade éprouva le soir des coliques et un malaise violent. P = 120. T = 39°. Le lendemain matin, la moiteur reparut, en même temps que les règles survinrent. Aussitôt le mieux se fit sentir. P = 95. T = 38°.

Le cinquième jour, même état. Un peu de muguet dans la bouche.

Le sixième jour, la malade se plaint de névralgie intercostale. A partir du septième jour, le muguet disparut, la malade commença à mieux supporter les aliments. La température oscille entre 37°,5 et 38°,3. Le pouls ne dépasse pas 95.

Dès le onzième jour, la malade pouvait se lever. Le dix-huitième jour, elle partait pour la campagne où elle achevait de réparer ses forces.

Les nouvelles que nous avons eues quelques mois après nous apprirent que sa santé ne laissait rien à désirer.

A coup sûr, en raison de la nature maligne de la tumeur, une récidive est à craindre ; mais la lenteur du développement permettait d'espérer qu'elle ne se ferait pas à bref délai et que la malade aurait le temps de profiter de l'opération.

Examen histologique. — Les coupes histologiques, faites à la périphérie de la tumeur, et portant sur les points où l'on pouvait suivre, à l'œil nu, la transition entre le parenchyme rénal normal et la néoplasie, montrent :

(*a*) (Fig. 8) la capsule fibreuse du rein.

(*b*) Une première zone sous-jacente dans laquelle le tissu rénal est normal avec ses tubes et ses glomérules de Malpighi (*c*).

(*d*) Une seconde zone caractérisée par la prolifération de la trame conjonctive de l'organe. Cette trame est devenue à la fois très vasculaire et très riche en éléments nucléaires. Cette zone représente en somme la gangue de la tumeur ; elle présente l'aspect de la néphrite ; les tubes y sont encore peu ou point modifiés.

(*e*) Au-dessous de cette deuxième zone, on entre dans la tumeur elle-même, par un passage presque insensible du tube normal au tube hypertrophié, devenu irrégulier, anfractueux, dilaté, finissant par perdre tous ses caractères primitifs pour former une véritable bouillie dont on ne comprend la texture qu'en suivant l'évolution du tube lui-même de la périphérie au centre.

On arrive ainsi aux portions tout à fait centrales dans lesquelles l'épithélioma est dans son plein développement (fig. 9). La trame réduite à un lacis vasculaire y présente toutes les particularités communes aux grandes tumeurs : dégénérescence graisseuse, foyers hémorrhagiques et de grosses concrétions calcaires (fig. 10).

L'épithélium de revêtement des tubes est très épaissi ; il se compose de plusieurs couches superposées avec expansions digitiformes. Il est resté plus ou moins prismatique et bon nombre de ses éléments ont subi la transformation vésiculeuse (fig. 11).

D'après tous ces caractères le diagnostic épithélioma glandulaire



Fig. 12. — Concrétion calcaire au milieu de la trame.

Fig. 13. — Éléments épithéliaux montrant la multiplication des noyaux et leur transformation vésiculeuse.

aux dépens des tubes et du parenchyme rénal se pose de lui-même.

M. Ch. Robin, qui a bien voulu examiner cette pièce si intéressante, a confirmé le diagnostic épithélioma du rein, qu'il avait d'ailleurs

Un simple regard sur le tableau statistique vous montrera que trois fois l'opération a été faite dans ces dernières conditions (Wolcott, Peaslee, Hüker). Les trois opérés sont morts. J'ai déjà dit ce que je pense du premier. Je pourrais, à quelques critiques près, le répéter des deux autres. Dans les cas où, la gastrotomie commencée, le chirurgien tombe sur une tumeur différente, au point de vue du siège et de la nature, de celle qu'il avait prévue, il doit, conservant tout son sang-froid, modifier séance tenante le manuel opératoire et terminer l'intervention avec toutes les précautions, tous les soins qu'il y aurait apportés s'il l'avait entreprise de propos délibéré. Cette loi que j'ai posée et défendue avec tant de conviction, et que vous retrouverez dans tous mes travaux sur la gastrotomie en général, ne saurait être regardée comme trop absolue, et ma conduite est assurément plus pratique que celle des chirurgiens qui ne craignent pas de refermer le ventre de la malade aussitôt qu'ils ont constaté une erreur.

Diagnostic. — Toutes les variétés de cancer ont été trouvées dans le rein : encéphaloïde, squirrhe, colloïde, épithéliome, adénome, mélanome et hématode ; mais la variété encéphaloïde est incomparablement la plus commune de toutes.

Nous avons dit combien les tumeurs primitives sont rares. On les rencontre, le sarcome principalement, dans la première enfance ; mais elles appartiennent surtout à la vieillesse. L'homme est plus souvent atteint que la femme.

Le début est toujours, on le comprend, extrêmement insidieux. Et comme ce début est particulièrement important à reconnaître, comme c'est au commencement surtout que le chirurgien prévenu peut intervenir d'une façon efficace, nous ne saurions trop insister sur les symptômes capables de le mettre sur la voie du diagnostic.

Ces symptômes sont de deux ordres : ils sont généraux ou locaux.

Des premiers nous ne dirons rien. Trop souvent, en effet, quand le chirurgien constate l'amaigrissement caractéris-

tique de ces sortes de lésions, les modifications dans la coloration du teint, dans les phénomènes de nutrition, etc., l'organisme est déjà profondément atteint, et toute intervention ne pourrait qu'activer la marche de l'affection et nuire par conséquent au malade, en abrégeant son existence et en lui imposant des souffrances pénibles et inutiles.

Il n'en est pas de même des symptômes locaux, des symptômes fonctionnels surtout.

Une personne bien portante, d'ailleurs, à antécédents plus ou moins suspects, présente depuis quelque temps des phénomènes d'hématurie intermittente. Rien dans l'urèthre ni dans la vessie ne permet d'expliquer la présence du sang dans les urines. Songez au cancer du rein, Messieurs. Cette personne n'a-t-elle jamais présenté d'accidents de gravelle? Ne trouvez-vous dans son passé aucun traumatisme de la région lombaire ? Examinez le liquide avec le plus grand soin. Si le sang se trouve simplement mêlé à l'urine d'ailleurs saine, si l'hématurie a été précédée de douleurs névralgiques vagues, occupant la région lombaire, si des éléments cancéreux surtout reconnaissables au microscope se trouvent sous le champ de votre instrument, vous devez redoubler d'attention et penser dès lors à la possibilité d'un cancer du rein.

Bientôt les signes physiques apparaîtront, car la marche de l'affection est généralement très rapide.

En grossissant, les tumeurs du rein s'étendent plus souvent en avant ou en haut qu'en bas; mais cependant aussi quelquefois du côté du bassin, suivant qu'elles ont pour point de départ la face antérieure ou la partie supérieure ou inférieure du bord interne de l'organe. En même temps, elles deviennent mobiles, et si on n'a pas été appelé à les examiner dès le début de leur évolution, on court grandement le risque de les confondre soit avec une tumeur du foie ou de la rate, soit avec une tumeur du mésentère, de l'utérus ou de l'ovaire. Les signes fonctionnels spéciaux à cette dernière variété de lésions, leur début dans la région pelvienne, les modifications qu'elles déterminent dans les rapports des différents organes, modifications facilement appréciables au toucher et aux différents modes d'examen de l'utérus permettront le plus ordinairement d'éliminer cette cause d'erreur.

Voici comment on évitera de les confondre avec les tumeurs du foie :

Si le cancer du rein n'a qu'un moyen volume, on peut, avec la main portée à plat, reconnaître le bord inférieur du foie et découvrir, entre lui et le rein droit, l'interstice occupé par une anse intestinale, de même qu'en introduisant les doigts entre la tumeur rénale et les côtes, on trouve une dépression. Ce signe est d'une grande valeur.

La percussion, de même que le palper, fournit des renseignements précieux. En effet, le rein étant situé au-dessous du péritoine doit, quand une tumeur naît dans le rein droit et se développe d'arrière en avant, refouler à gauche les anses de l'intestin grêle qui lui sont antérieures et dévier à droite et en bas le cœcum. La percussion le démontre, de même qu'elle montre l'anse du côlon transverse refoulée en haut et en avant entre la partie supérieure de la tumeur et le bord tranchant du foie. Toutes ces anses intestinales se distinguent en effet par leur sonorité. Par contre, la percussion pratiquée dans le flanc droit donne une matité en rapport avec l'étendue de la tumeur; celle-ci tranche, sur la périphérie, au niveau du côlon, du cœcum et de l'intestin grêle, avec la zone de sonorité dont nous venons de parler. Il peut

arriver pourtant que des adhérences solides s'établiss entre le foie et la partie supérieure de la tumeur, auquel la sonorité du côlon, non moins que la dépressibilité du sill intermédiaire, viendraient à disparaître. Il est vrai que ce disposition est rare lorsque la tumeur est peu volumineu

De même pour les tumeurs de la rate dont on s'efforc d'isoler les bords par le palper. Que si la tumeur rén beaucoup plus volumineuse est adhérente aux organes v sins, il n'y a même plus à compter sur la sonorité du côl Mais alors particulièrement du côté gauche l'intestin ap et vide de gaz forme une corde solide reconnaissable palper abdominal. Cette fixité est même un des caractè distinctifs des tumeurs du rein.

Avons-nous besoin d'ajouter que dans les cas de lési du foie ou de la rate, on constate généralement des syn tômes fonctionnels et des antécédents particuliers et car téristiques (ictère, douleur après le repas, etc., pour le f impaludisme, anémie spéciale pour la rate)?

Les chirurgiens allemands ont proposé, Messieurs, d les cas douteux, d'endormir les malades et de pratiquer l' ploration directe de la face inférieure du foie avec la m introduite par le rectum. Ces moyens dangereux et, som toute, infidèles n'ont pas trouvé crédit auprès des chirurgi français.

L'hydronéphrose présente une fluctuation plus franche ; elle a presque toujours été précédée de coliques néphrétiques; elle ne cause pas de cachexie.

Dans les kystes hydatiques, les douleurs du début ne se sont pas produites; il n'y a pas eu de colique néphrétique, à moins qu'une vésicule n'ait été évacuée avec l'urine ; cette vésicule a été le plus souvent vue par le malade; la fluctuation est nette et il peut y avoir le frémissement caractéristique. En cas de doute avec l'hydronéphrose, on arriverait à la certitude en recourant à une ponction capillaire.

La pyélite chronique est plus difficile à distinguer lorsqu'elle n'est pas accompagnée de phénomènes fébriles. Mais la tumeur qu'elle forme est douloureuse à la pression et a été précédée d'une altération de l'urine, qui contenait du mucus ou du pus; en outre, il suffit que le cours de l'urine se rétablisse pour que la tumeur disparaisse au moins momentanément.

La pyélite aiguë, les abcès du rein et la périnéphrite pourront être écartés d'emblée, par ce seul fait que le cancer n'est jamais précédé de symptômes inflammatoires, comme cela a lieu dans les suppurations aiguës ou chroniques.

Mais, Messieurs, la question la plus difficile à résoudre est celle de savoir si l'on a affaire à une tumeur rénale ou mésentérique. Ici, les différences physiques sont très peu sensibles, et un examen des plus attentifs sera nécessaire pour établir un diagnostic.

C'est ainsi que, récemment, vous avez pu voir dans nos salles une femme atteinte d'une tumeur du ventre, chez laquelle nous étions assez disposé à admettre un cancer du rein, lorsqu'un examen attentif et souvent répété nous permit enfin de découvrir la véritable nature de l'affection. Aussi haut que le doigt pouvait remonter dans le rectum, nous reconnûmes l'existence d'un point d'ailleurs très restreint d'épithélioma. Dès lors, il était certain pour nous que nous étions en présence de ganglions mésentériques dégénérés.

J'ai insisté longuement, Messieurs, sur toutes ces considérations de diagnostic. Vous comprenez qu'il était très impor-

tant de les bien poser avant d'aborder la question de la néphrectomie. Ai-je besoin de vous dire que le pronostic d'une grande tumeur du rein reconnue est fatal, absolument fatal? Que la mort arrive par suite du progrès de la cachexie comme dans le cancer proprement dit, qu'elle soit l'effet de la compression des organes voisins, ce qui est moins fréquent, mais ce que l'on peut observer néanmoins quelquefois, par exemple dans le *sarcome*, il est certain qu'elle est la conséquence nécessaire et souvent très prochaine de l'évolution normale de la lésion. De cette donnée positive, Messieurs, et que je tiens à bien affirmer, découle toute une série de considérations que je vais vous exposer.

1° Si la tumeur est reconnue d'une façon positive et assez tôt pour qu'il y ait lieu de penser que l'organisme entier n'est pas atteint, que l'autre rein est indemne, et nous vous avons dit tout à l'heure que les tumeurs du rein demeurent circonscrites plus longtemps que l'on ne serait tenté de le supposer, le chirurgien n'a pas le droit d'hésiter. La néphrectomie non seulement peut, mais aussi doit être pratiquée. En refuser au malade le bénéfice serait coupable : à ce point de vue les statistiques ne permettent pas de garder le moindre doute.

2° Si le cancer est seulement probable, si les symptômes physiques et fonctionnels permettent de diagnostiquer une tumeur du rein, mais une tumeur de nature indéterminée,

fecté? La question est beaucoup plus difficile à résoudre. 'un côté, en effet, nous avons en perspective une mort cer-ıine plus ou moins éloignée et sans grande douleur, il est rai. De l'autre, des chances plus ou moins nombreuses de ›mber sur une lésion circonscrite, partant de sauver la vie ıe l'opéré. C'est en définitive sur le nombre de ces chances ıeureuses que le chirurgien se décidera. Nous n'avons pas ›esoin d'ajouter que du moment où les probabilités sont :ontre l'hypothèse d'une lésion développée dans un seul or-gane, l'opération doit être rejetée de la façon la plus absolue, la plus formelle.

4° Enfin, et cette quatrième proposition découle également de nos considérations générales, on pratiquera la néphrectomie dans une quatrième circonstance qu'il faut savoir prévoir: à la suite d'une erreur de diagnostic.

Le chirurgien a pris toutes ses précautions pour éviter cette erreur; il a exploré son malade avec le soin qu'on apporte généralement à explorer la région sur laquelle on doit intervenir, et malgré ce soin, malgré ces précautions, il a commis une erreur. Le ventre est ouvert, la tumeur mise à nu. Et c'est alors seulement que l'opérateur reconnaît la situation et s'aperçoit qu'il a devant lui une grande tumeur du rein.

Dans ces cas, Messieurs, l'hésitation n'est pas possible. L'opération doit être continuée et l'extirpation pratiquée suivant les préceptes que je vous indiquerai au chapitre du manuel opératoire. Une seule circonstance nous obligerait à ne pas pousser plus loin nos investigations, et à refermer immédiatement le ventre: celle d'une généralisation évidente de la tumeur.

Il ne faudrait pas croire, Messieurs, que le cancer du rein ait toujours une marche aussi lente que la tumeur que nous avons opérée. Nous avons eu l'occasion de voir des malades chez lesquels le néoplasme avait suivi une marche bien autrement rapide et dont le diagnostic n'était pas douteux puisque la nécropsie est venue le confirmer. En voici un exemple tiré de notre pratique et dont l'observation sera publiée en détail dans notre prochain volume de cliniques.

Obs. II. — Il y a environ deux ans entrait dans notre servic une malade portant dans le rein gauche une tumeur du volum d'une tête d'enfant à terme. En raison des signes locaux et de l marche rapide de la tumeur, j'avais diagnostiqué une tumeur encé phaloïde et proposé l'ablation qui fut repoussée par la malade

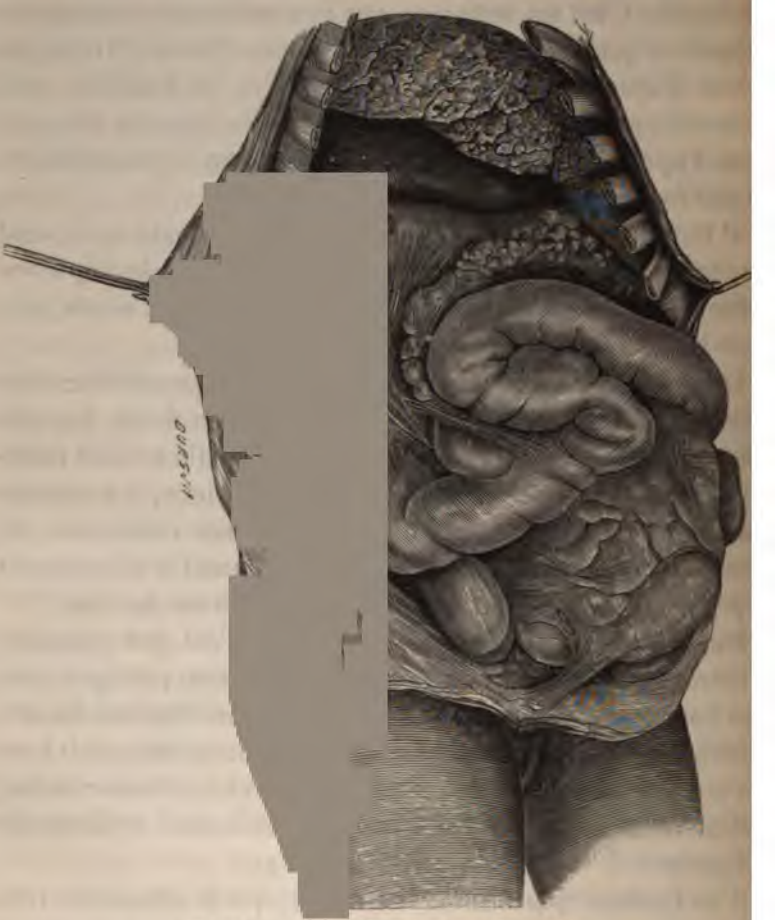

Fig. 14. — Cancer du rein à marche rapide.

Sur ces entrefaites, je m'absentai six semaines — vacances d'hô tal. — A mon retour, je fus étonné de voir la malade mourante, suite de l'augmentation de volume de la production et des désord qu'elle avait produits dans les fonctions digestives. La masse morb s'était accrue au point de remplir totalement la cavité abdomina les intestins disséminés à la surface donnaient des îlots de sonor

Quelques jours après, la malade succomba, et l'autopsie nous permit de constater qu'il s'agissait d'une tumeur maligne limitée au rein gauche et ayant suivi une marche foudroyante. Le dessin ci-dessus montre mieux que toute autre description les rapports de la tumeur qui, remarque importante, n'offrait aucun point de crétification, et qui avait peut-être suivi une marche si rapide à cause même de son peu de tendance à prendre cet état. Il n'est pas douteux que, dans ce cas, l'ablation aurait dû être tentée beaucoup plus rapidement que chez l'autre malade dont nous rapportons plus haut l'observation.

La néphrectomie peut être pratiquée par deux voies sur la valeur desquelles il nous reste maintenant à dire quelques mots.

Le rein peut être enlevé par la voie *lombaire* ou par la voie *abdominale*.

Si l'on ne considère que les statistiques, la première est de beaucoup préférable à la seconde, puisque 8 cas de néphrectomie lombaire donnent seulement 2 morts, soit 25 p. 100 ; tandis que nous avons 9 morts sur 13 opérés par la voie abdominale, un peu plus de 69 p. 100 par conséquent. Malheureusement les déductions tirées des statistiques ne sauraient avoir la précision d'un axiome mathématique. Aussi n'admettons-nous la néphrectomie lombaire pour l'extraction des grandes tumeurs rénales que dans les cas exceptionnels. En voici les raisons :

Les observations inscrites dans notre tableau sous les numéros 1, 2 et 4, doivent d'abord être mises de côté. Dans ces trois cas, en effet, les opérateurs ont enlevé le rein à la suite d'une erreur de diagnostic, c'est-à-dire la main forcée, malgré eux et avec la certitude presque absolue d'un insuccès. Je n'ai pas besoin de dire que dans ces cas l'opération est mal réglée, l'hémostase incomplètement faite, la suture péritonéale placée hâtivement et sans méthode. Première cause d'insuccès que l'avenir nous permettra d'éviter en nous conformant à la règle absolue que j'ai indiquée : le diagnostic étant reconnu faux après l'ouverture du ventre, changer immédiatement ses plans opératoires et retirer l'organe suivant le procédé que je vais minutieusement vous décrire.

D'autre part, si l'on met encore de côté le fait de Cre (n° 9) qui dut lier l'aorte(!!) pour arrêter l'hémorrhagie, absolument exceptionnel par conséquent ; si l'on ajoute e nos propres observations à ce tableau statistique, on voit la proportion des mauvais cas se trouve considérablem abaissée (27 p. 100 environ).

Maintenant, vous direz que même avec ces modification tableau demeure favorable à l'opération lombaire. Je n crois pas, et vous serez de mon avis quand vous songerez à détail important : que les faits ne présentaient pas la mê gravité.

L'opérateur en effet qui, de propos délibéré, attaque tumeur rénale par l'abdomen, en apprécie le volume co dérable. Au contraire le chirurgien qui enlève le rein pa région lombaire, sait que le volume de la tumeur ne s'op sera pas à son extraction par la petite fenêtre que donne l' cision de Linser. En un mot ce sont les volumineuses tume rénales qui ont été traitées par la première méthode, ce les cas relativement bénins que l'on a attaqués par la secon On ne saurait donc admettre, les faits n'étant pas comparal comme gravité, la supériorité de l'incision lombaire l'incision de la ligne blanche quand la statistique donne à près une différence de 2 p. 100 dans les résultats. D'aille l'objection la plus sérieuse que nous faisons à la voie l

troduire toute la main. Aussi doit-on tenir compte de cette disposition habituelle des parties molles.

Avec l'incision abdominale, au contraire, rien de semblable ; les intestins écartés, le feuillet postérieur du péritoine incisé, la tumeur est largement découverte et, comme dans l'extraction des cancers du sein, le chirurgien n'a qu'à y regarder un peu de près pour pratiquer une extirpation complète. La ligature des vaisseaux, ce temps difficile de la néphrectomie lombaire, est absolument simple avec l'incision abdominale.

Dans la science, Messieurs, il n'existe qu'un cas de récidive de tumeur du rein après la néphrectomie, celui de Jessop (de Leeds). Cette tumeur fut retirée par la voie lombaire.

Certes, je n'ai pas la prétention d'attaquer la néphrectomie lombaire, par exemple, dans les cas de fistules de l'uretère ; je la crois même indiquée dans le cancer quand la tumeur, peu volumineuse d'ailleurs, est circonscrite et douée d'une certaine mobilité ; quand il n'y a pas d'empâtement inflammatoire de la région, permettant de faire craindre une adhérence des tissus dégénérés aux parties ambiantes. Mais dans les grosses tumeurs du rein, particulièrement chez les enfants, dans les cancers déjà anciens et capables d'avoir déterminé une dégénérescence ganglionnaire, je conseille bien plutôt la voie abdominale qui n'expose pas à l'ouverture de la plèvre et qui permet sûrement de faire une opération complète.

Je n'ai pas besoin d'ajouter après cela que les erreurs de diagnostic n'étant jamais commises que dans les cas de grosses tumeurs, le chirurgien n'a à se reprocher aucune faute opératoire quand, reconnaissant la nature de la tumeur, il découvre à la fois et son erreur et la nécessité de continuer l'opération et d'enlever entièrement le rein.

Je me place, vous le voyez, Messieurs, sur le terrain de la néphrectomie pour dégénérescence cancéreuse exclusivement. Certains chirurgiens, tels que Baker, demeurant sur le terrain plus général de la néphrectomie dans tous les cas possibles, sont cependant partisans du procédé abdominal. De même Knowsley Thornston, qui fait son incision sur une ligne semi-lunaire du côté correspondant au rein à enlever.

Pour toutes ces raisons, Messieurs, vous me permettrez d'insister beaucoup plus particulièrement sur le manuel opératoire de la néphrectomie par la voie abdominale qui n'est d'ailleurs exposé nulle part d'une façon complète. Cependant, tenant à ne rien omettre, je vous ferai connaître rapidement le manuel opératoire de l'extirpation du rein par la voie lombaire.

Manuel opératoire : néphrectomie lombaire. — Je ne décris pas, Messieurs, l'anatomie de la région sur laquelle vous allez opérer.

Vous trouverez dans les travaux spéciaux tout ce qui peut vous intéresser à ce point de vue. Qu'il me suffise de vous indiquer les différentes couches que vous allez successivement rencontrer avant d'arriver sur l'organe malade.

Vous trouvez d'abord la peau doublée de son tissu cellulo-graisseux et d'une mince couche musculaire, puis l'aponévrose lombaire qui est extrêmement résistante.

Laissant en dedans le bord externe de la masse sacro-lombaire, vous arrivez ensuite sur le feuillet moyen de l'aponévrose du transverse, le carré des lombes, le feuillet du transverse, puis l'enveloppe cellulo-graisseuse du rein.

On est à la couche que Tillaux appelle couche viscérale parce qu'elle se compose du rein et du côlon accolés. L'organe occupe la partie supérieure de la région ; « la portion

traction de tous les points dégénérés doit être absolument impossible par la même voie dans les cas où l'organe est très élevé. Encore un argument, vous le voyez, à l'appui de l'incision abdominale. Ajoutons-y celui que l'on peut tirer du voisinage de la plèvre.

Un prosecteur de Vienne, Holl, a étudié, à propos de la néphrectomie, les anomalies de la douzième côte et il a trouvé que « la limite de la cavité pleurale est représentée par une ligne partant du bord supérieur de la première vertèbre lombaire, pour atteindre l'extrémité de la onzième côte. Cette ligne coupe la douzième côte, quand celle-ci est normale, à 3 centimètres environ de son cartilage. Donc, la plus grande partie de la face antérieure de la côte est tapissée par la plèvre. Si la douzième manque, il existe à sa place un tractus ligamenteux qu'on incise fatalement en prenant la onzième pour la douzième ».

Encore un danger, Messieurs, que vous n'avez pas à redouter avec la néphrectomie abdominale. Il est vrai que dans celle-ci l'on doit traverser le péritoine. Mais cet organe n'est-il pas aussi menacé lorsque l'on enlève le rein pour une dégénérescence un peu étendue ?

Je me hâte d'ajouter, pour en finir avec les considérations anatomiques exposées par Holl, qu'il est toujours très important de s'assurer de l'existence de la douzième côte avant de commencer l'incision.

J'arrive maintenant à l'exposition du manuel opératoire proprement dit de la néphrectomie lombaire.

On fait dans le sillon latéral des lombes, à 8 centimètres en dehors des apophyses épineuses des vertèbres lombaires, une incision rectiligne étendue de la onzième côte à la crête iliaque et comprenant la couche graisseuse sous-cutanée et le fascia superficialis (incision de Linser). Simon commence son incision à la onzième côte et la termine à égale distance de la douzième et de la crête iliaque.

L'aponévrose lombaire est ensuite elle-même ouverte. On arrive ainsi sur le bord externe de la masse sacro-lombaire qui est écarté en dedans.

Inciser le feuillet moyen de l'aponévrose du transverse sur une sonde cannelée; certains auteurs recommandent de ne couper la première artère lombaire et la douzième intercostale, qui sont en avant de lui, qu'entre deux ligatures. Grâce aux méthodes générales de pincement que je vous ai indiquées, Messieurs, vous pouvez négliger ce temps et vous contenter de mettre une de mes pinces sur les deux extrémités ouvertes du vaisseau.

Après le feuillet moyen vous ouvrez le carré des lombes. Vous portant sur le bord externe du muscle, vous n'êtes plus séparé de l'atmosphère cellulo-graisseuse du rein que par la couche celluleuse qui constitue le feuillet antérieur du transverse et que l'on peut déchirer avec le doigt.

Je vous ai déjà dit, Messieurs, que ces couches constantes sur le cadavre et sur les sujets sains ne se retrouvent pas facilement lorsque vous intervenez; les tissus enflammés et infiltrés ne forment plus qu'une couche lardacée dans laquelle il est difficile de se reconnaître. J'ajoute pourtant que cette difficulté n'est presque jamais capable d'entraver sérieusement votre action et de vous empêcher d'arriver sur le rein. Je n'en dirai plus autant de l'isolement de l'organe par la voie lombaire.

Ce temps est incontestablement le plus difficile, et dans plusieurs opérations il est qualifié de très laborieux, l'inflammation ayant modifié complètement l'état de la couche cel-

Quoi qu'il en soit, on devra toujours laisser au moins le quart du hile dans la plaie afin d'empêcher que la ligature ne glisse. Nous ne dirons rien des instruments spéciaux inventés pour faciliter le dégagement du rein. Bons sur le cadavre, ils détermineraient sur le vivant une altération presque inévitable du rein.

Si l'incision de Linser est insuffisante, on peut se donner du jeu en ajoutant une incision horizontale parallèle à la crête iliaque. Czerny a, dans un cas, réséqué la douzième côte. Nous recommandons à ceux qui seraient tentés de l'imiter de se rappeler les considérations anatomiques que nous avons exposées plus haut.

Néphrectomie par la voie abdominale. — Je vous ai déjà dit, Messieurs, que Knowsley Thornston préconise l'ouverture du ventre pour la plupart des cas et fait son incision sur une ligne semi-lunaire du côté correspondant au rein à enlever. Je ne saurais approuver cette façon de pratiquer la gastrotomie, et cela pour plusieurs raisons. Si le siège de la tumeur est variable suivant l'organe attaqué, il l'est aussi suivant le point primitivement lésé de cet organe. C'est ainsi que, chez notre malade, la tumeur appartenant au rein droit occupait plutôt la ligne médiane et même la région latérale gauche que la région latérale droite. Ajoutons, puisque nous sommes sur ce chapitre du siège des tumeurs rénales, que, développées à gauche, elles s'étendent plus facilement qu'à droite, le côlon descendant et iliaque ne s'opposant pas à leur évolution en raison de la grande laxité du tissu cellulaire du mésentère.

Une autre raison pour laquelle je préconise exclusivement l'incision médiane sus-pubienne, c'est que, moins vasculaire et recevant seulement la partie terminale des nerfs, la ligne blanche est à ce double point de vue beaucoup plus indiquée. On peut étendre la section autant qu'on le juge utile, et, comme toute, une large fenêtre située même à quelques centimètres en dehors de la tumeur à enlever donne au chirurgien de bien plus grandes facilités qu'une ouverture directe mais circonscrite et peu étendue. Dans un cas, Kocher commença son incision à l'appendice xiphoïde et la prolongea

jusqu'au-dessous de l'ombilic. Dans un autre, Martin dut faire remonter sa section à 5 centimètres au-dessus de l'ombilic, et cela sans inconvénient pour le malade.

Naturellement, les vaisseaux sont aussitôt pincés que sectionnés et, comme dans l'ovariotomie, le péritoine est ouvert sur une sonde cannelée.

Je ne saurais trop vous recommander, Messieurs, une précaution particulière à ce moment de l'opération. La tumeur rénale s'étant développée en arrière du plan intestinal, les viscères font saillie en avant de la cavité et ont la plus grande tendance à sortir au moment où l'on en pratique l'ouverture. Il faut, à ce moment, veiller avec le plus grand soin à la sortie des intestins. Leur séjour prolongé en dehors de la cavité abdominale présente un grave inconvénient. Dans l'observation de Kocher, par exemple, je lui attribue, pour une grande part, l'insuccès opératoire.

La cavité abdominale ouverte, une dernière exploration faite qui vous permette de reconnaître exactement et l'existence réelle de la tumeur, et son siège et sa nature, vous passez au second temps de l'opération, à celui de l'isolement du rein. Détachant de la tumeur les portions d'intestin ou d'épiploon qui lui adhèrent, on incise le péritoine qui tapisse la face antérieure du rein. Kocher ne put un jour achever une opération, parce qu'il fit, dit-il, cette incision au-dessous du côlon transverse. Aussi recommande-t-il

conduite est alors bien simple. S'il y a des parties liquides vous en pratiquez d'abord la ponction, pour morceller ensuite, sinon vous commencez par le morcellement. Je puis même dire en passant que l'extirpation des grosses tumeurs du rein est un des triomphes de cette méthode générale que j'ai eu l'honneur de vous exposer autrefois. Naturellement vous commencez par les parties les plus volumineuses, ce n'est qu'ensuite qu'il vous est loisible d'enlever les diverticules de la tumeur. Je n'ai pas besoin de dire que ces parties sont enlevées avec le plus grand soin, surtout s'il s'agit d'une tumeur franchement maligne, d'un encéphaloïde par exemple, et que vous n'avez pas le droit d'en laisser la moindre portion dans l'organisme. L'hémostasie est faite suivant la méthode que je vous ai mille fois indiquée, c'est-à-dire que vous placez un fil de soie phéniquée sur les vaisseaux dont le pincement n'a pas pu déterminer la complète fermeture. Je ne parle pas de la ligature du pédicule qui est ici beaucoup plus simple que dans la néphrectomie lombaire, ni de la suture au fil de soie du péritoine incisé, suivant les procédés généraux que je recommande pour le rapprochement des plaies des séreuses.

L'opération enfin se termine comme toutes les gastrotomies.

Quelques auteurs attachent une certaine importance à la ligature du bout inférieur de l'uretère : Billroth attribue en partie la mort d'une de ses malades (1879) à l'absence de la ligature du bout inférieur de l'uretère, qui aurait permis, suivant lui, à l'urine de refluer de la vessie dans la cavité péritonéale. Nous croyons, tout en admettant qu'il n'y a qu'avantage à pratiquer cette ligature, que cette crainte est très exagérée et que si on a vu refluer l'urine de la vessie dans l'uretère, c'était dans des cas où la vessie était malade et dilatée de longue date, et où la disposition de l'embouchure de l'uretère dans la vessie avait disparu.

Je ne dirai rien du pansement qui sera exactement le même que dans l'ovariotomie.

En ce qui concerne les suites de l'opération, je vous

signalerai seulement la diminution dans la sécrétion u naire, plusieurs fois notée pendant les premiers jours. l quantité d'urine redevient d'ailleurs bientôt normale. E. Bo lay croit, dans ces cas, à l'action du travail d'hypertropl compensatrice que subit le rein respecté. Cette action n' pas discutable dans beaucoup de cas; mais l'auteur a pe être le tort de trop la généraliser. Nous croyons volontie quant à nous, dans beaucoup de cas, à l'influence du traun tisme sur la fonction faible de l'organisme, à quelque ch d'analogue aux coups de fouet imprimés par exemple a néphrites sous l'influence de la kélotomie.

Dans certains cas (Simon, le Fort, Martin), les malad sont pris de vomissements incoercibles pendant les deux trois premiers jours. Ces cas sont graves car ils relèvent l'urémie. Vous les traiterez, Messieurs, par des révuls locaux sur la région lombaire saine et par le régime lac

Quant aux autres complications, nous ne les signalons mê pas, ces complications se retrouvant dans toutes les gastr tomies, et ayant été comme telles, exposées et décrites r nutieusement dans nos travaux antérieurs.

(Les urines de notre malade, analysées à l'époque où elle fut p sentée à l'Académie, c'est-à-dire quatorze mois après l'opération, présentaient rien de particulier.)

SEPTIÈME LEÇON

MALADIE KYSTIQUE DE L'ÉPIPLOON, DU MÉSENTÈRE, DU PÉRITOINE VISCÉRAL DE L'ABDOMEN ET DU BASSIN.

MESSIEURS,

Je viens vous entretenir aujourd'hui d'un fait remarquable à plus d'un titre, comme vous allez le voir, et qui s'est récemment présenté à mon observation. Je commence par l'exposition du cas.

Au mois de mars 1884, je fus consulté par Mme X... âgée de trente-deux ans, mariée à vingt-cinq ans, mère de trois enfants bien portants, dont la santé était chancelante à peu près depuis l'époque de son mariage. Le ventre avait peu à peu acquis un développement assez considérable. L'affection avait mis environ six ans à se développer. Sujette aux névralgies céphaliques la malade en avait eu de si considérables qu'il en était résulté des troubles cérébraux. Elle était enfin excessivement anémique, et présentait même de la bronchite chronique. J'avais diagnostiqué un grand kyste aréolaire de l'ovaire. Mon examen avait été d'autant plus approfondi que les symptômes, mal caractérisés, me paraissaient peu nets et que j'avais la crainte de quelque anomalie. Convaincu néanmoins de l'existence d'un kyste, pressé par la malade dont la vie était très prochainement menacée, je commençai la gastrotomie suivant les procédés ordinaires. Le ventre

incisé sur la ligne blanche, les vaisseaux pincés, j'arrivai non sur un kyste, mais sur une tumeur plutôt enveloppée dans une

Fig. 15. — Maladie kystique de l'épiploon, du mésentère, du péritoine viscéral de l'abdomen et du bassin.

trame formée d'exsudats inflammatoires que dans une vé ritable paroi. Cette trame enveloppait une quantité innom

brable de petits kystes transparents à liquide clair, limpide, à parois minces à peine visibles, parcourues par de fins capillaires, séparées par des cloisons formées de longs et minces faisceaux celluleux et vasculaires spécialement veineux, saignant peu cependant à l'arrachement et même à la section. (fig. 15).

Je cherchai d'abord à isoler la masse, en séparant avec les doigts, des parties ambiantes, l'enveloppe dont je viens de parler. Malheureusement la chose était extrêmement difficile, ces adhérences étant très irrégulières. Par places même elles n'existaient pas. Alors on retrouvait des débris de capsules cellulo-vasculaires.

Devant l'impossibilité de trouver une enveloppe commune à tous les kystes, je renonçai au décollement.

Deux façons de procéder seulement me restaient : fermer le ventre comme certains chirurgiens conseillent de le faire et le font réellement lorsqu'ils tombent sur une tumeur insolite, ou continuer l'opération en procédant à l'ablation de la masse kystique par la méthode de morcellement que je vous ai autrefois exposée.

Ma détermination fut rapidement prise pour terminer l'opération.

Je plongeai largement la main dans le ventre, et je ne trouvai partout que la même masse aréolaire kystique à petits grains.

Comme je vous l'ai dit, les cloisons enlevées ne donnaient presque pas de sang; pendant vingt minutes, je ne parvins qu'à écraser d'innombrables poches en même temps que les cloisons qui les séparaient. Tout le liquide s'écoulait à peine teinté de sang, et je pus ainsi en recueillir dix litres. Ceci fait, la masse étant assez réduite de volume pour me permettre l'exploration de son intérieur, je constatai qu'elle était traversée dans divers sens par plusieurs anses d'intestin et je reconnus que tout l'épiploon entrait dans la structure de la tumeur.

Le tissu qui le composait descendait à la manière des fils d'un épervier dans l'épaisseur de la masse, et chaque fibre

servait de support à une quantité considérable de kystes de toute dimensions, du volume d'un grain de riz à celui d'un petit œuf. J'isolai alors les anses intestinales en écrasant et en arrachant tous les kystes qui les entouraient. Inutile d'ajouter que ce temps de l'opération fut exécuté avec douceur et en m'entourant des précautions recommandées lorsque l'on agit sur des organes aussi délicats que les viscères.

Je saisis dans les mors de mes longues pinces tous les filaments épiploïques en dessous du gros intestin et je coupai successivement tout l'épiploon en mettant soixante pinces à demeure sur les petits vaisseaux pour ne pas perdre une goutte de sang. Les anses d'intestin isolées, l'épiploon réséqué, je reconnus que la face inférieure du foie et de la vésicule biliaire était couverte également de kystes adhérents. Je les écrasai d'abord, et je les arrachai ensuite avec douceur. Mais dans cette manœuvre, malgré mes précautions, je déchirai le bord du foie près de la vésicule sur la profondeur de 3 centimètres. Bien que cette déchirure ne donnât pas autant de sang que nous aurions pu le craindre, j'appliquai sur les lèvres de la division une pince hémostatique à mors longs qui fut laissée jusqu'à la fin de l'opération.

Je m'empressai d'arracher avec la main de grandes quantités des mêmes petits kystes développés, ceux-ci, dans le mésentère, les fosses iliaques et le bassin. Ce temps de l'opé-

à demeure un tube de caoutchouc à la partie inférieure de l'incision abdominale; je fis pendant le même espace de temps une forte compression ouatée.

Je serai bref, Messieurs, sur l'histoire ultérieure de mon opérée. Froide, comme exsangue à la suite du traumatisme, elle fut relevée avec des piqûres d'éther. Je prescrivis en même temps une préparation à la strychnine pour exagérer encore l'effet excitant du premier médicament, estimant que la dépression considérable sous l'influence de laquelle elle se trouvait, ne dépendait pas tant de l'hémorrhagie, celle-ci ayant été aussi faible que possible, que du choc consécutif à la grande durée de l'opération et à l'action déprimante du chloroforme.

Par le tube laissé à demeure je retirai plusieurs fois pendant la première heure environ 200 grammes de sérosité sanguinolente. Deux vomissements verts probablement déterminés par l'absorption du chloroforme furent observés la nuit suivante. Le quinzième jour nous eûmes à combattre un peu de paresse intestinale; ce fut la seule complication de la convalescence.

Les forces se relevèrent immédiatement après l'opération. Le pouls, qui d'ailleurs n'était pas monté au-dessus de 100 pulsations par minute, redevint normal. La température enfin, un moment à 38°, reprit bientôt son chiffre ordinaire.

Telle est, Messieurs, l'observation que je voulais vous présenter. Je dois vous dire immédiatement que dans toutes les publications françaises et étrangères il m'a été absolument impossible de retrouver un cas analogue à celui-ci. J'ai bien dans mes notes deux autres observations qui offrent quelques ressemblances avec celle que je viens de rapporter, mais chez les malades qui en font l'objet, la maladie kystique occupait exclusivement le mésentère. L'épiploon n'était pas pris, le foie était indemne de toute affection kystique.

Il n'existe donc que des rapports lointains avec l'affection qui nous occupe; aussi, je serai obligé de ne vous citer dans l'historique de cette question que des observations ayant avec la mienne une analogie plus ou moins grande.

La lésion dont je viens de vous exposer un exemple présente, au point de vue symptomatique, une grande ressemblance avec les kystes hydatiques de l'épiploon et de la cavité abdominale. Leur nombre est quelquefois prodigieux (V. à ce sujet, *Traité des tumeurs de l'abdomen et du bassin*). Guillet rapporte l'observation d'un malade chez lequel tous les organes de la cavité abdominale, reins, rate, foie, en étaient farcis en même temps que l'épiploon. Tous ces kystes, reliés entre eux par des adhérences celluleuses, remplissaient toute la cavité abdominale et envoyaient des prolongements jusque dans le bassin (*Bull. Soc. anat.*, 1852).

Pinault a vu un épiploon contenant dans son épaisseur plus de cinquante kystes hydatiques, dont le volume variait depuis celui d'une noix jusqu'à celui des deux poings, et qui formaient une sorte de chapelet étendu de la face concave du foie au petit bassin (*Bull. Soc. anat.*, 1825).

A l'ouverture de la cavité abdominale, plusieurs kystes apparaissent pressés les uns contre les autres, semblables comme aspect à des grains de raisin enfermés dans une boîte (Budd); les uns sont entièrement contenus dans l'épaisseur de l'épiploon, d'autres sont refoulés sur les kystes voisins, ou même, par le seul fait de l'accroissement de leur volume, s'isolent peu à peu de l'organe qui leur a donné

d'une suite de corps ovoïdes, lesquels parvenaient à se séparer les uns des autres. Ceux qui ont proposé et embrassé cette singulière opinion ne devaient cependant pas ignorer que Tyson avait autrefois reconnu que les hydatides, très fréquentes dans les brebis malades et hydropiques et dans d'autres quadrupèdes, et sans doute analogues à celles de l'homme, étaient des vers d'une espèce particulière, qu'il avait désignés sous le nom de lumbrici hydropicorum (1). »

Enfin pour en finir avec la question de similitude des kystes hydatiques de l'épiploon avec la lésion dont je vous entretiens aujourd'hui, citons encore un cas emprunté à la pratique de notre ami Spencer Wells.

Il s'agit d'une femme qui entra à Samaritan hospital en 1870. « Son abdomen, dit l'auteur, présentait tout à fait l'aspect d'un kyste ovarien multiloculaire. La fluctuation était très distincte; mais ce qu'il y avait surtout de particulier c'était l'existence d'un grand nombre de nodules disséminés sur les différents points de la paroi abdominale. Ils étaient évidemment attachés à la paroi abdominale ou en faisaient partie intégrante, et l'on pensa tout d'abord que ce devait être un semis de nodules cancéreux. Ils en présentaient la même dureté, et la demi-résonnance de certains d'entre eux fit craindre qu'ils ne se fussent développés dans la paroi intestinale.

Mais ce fait, que la maladie durait depuis près de douze ans ; que, pendant ce temps, la mère avait accouché d'enfants bien portants ; que l'émaciation n'était pas considérable ; qu'il n'y avait ni vomissements, ni diarrhée, ni sensibilité, ni douleur de l'abdomen, prouvait que l'on pouvait presque tout à fait exclure du diagnostic toute idée de cancer, même sans que l'on ait encore perçu de frémissement hydatique. Celui-ci devint très distinct et le diagnostic fut confirmé par la ponction de l'un des nodules, faite avec un trocart capillaire.

(1) *De la médecine opératoire, ou des opérations de chirurgie qui se pratiquent le plus fréquemment*, par Sabatier, chirurgien en chef à la Maison nationale des Invalides, professeur à l'Ecole de santé. et membre de l'Institut national, tome Ier.

On retira un peu de liquide clair, dans lequel on distingua des crochets d'échinocoques. Comme l'affection ne présentait aucun symptôme d'urgence, on s'abstint de toute intervention et l'on renvoya la malade chez elle. Dans la suite, elle entra à Middlesex hospital, dans le service du Dr Murchison, qui constata également le frémissement hydatique. On la renvoya une seconde fois chez elle, et plus tard l'augmentation de volume de l'abdomen s'accentuant et des signes de péritonite chronique étant apparus, on la reçut de nouveau à Samaritan hospital, et je me décidai à tenter l'enlèvement des hydatides.

Après avoir fait une incision de 8 à 10 centimètres sur la ligne médiane, au-dessous de l'ombilic, il s'écoula un peu de liquide péritonéal avec un grand nombre de kystes hydatiques de diverses dimensions, les uns libres, les autres adhérents à l'épiploon ou au mésentère. Un certain nombre d'entre eux furent enlevés avec leurs adhérences mésentériques. On retira trois ou quatre livres de ces hydatides, dont le volume variait de celui d'un pois à celui d'une pomme. Ceux qui se trouvaient dans la paroi abdominale ne purent en être séparés ; mais j'en ponctionnai plusieurs parmi les plus volumineux, et il en restait encore des centaines auxquelles je ne touchai pas. La plaie fut réunie à l'aide de sutures. L'opération fut suivie d'une grande amélioration. La malade retourna

De même l'hypothèse longtemps en faveur, s'il faut en croire Sabatier, d'une dilatation de vaisseaux lymphatiques remplis d'une quantité excessive de liquide entre leurs valvules ne tient pas devant l'examen histologique.

Rien, dans la trame des kystes retirés ne ressemble ni de près ni de loin, quant à la structure, aux vaisseaux lymphatiques. Si je rappelle pour la réfuter cette idée ancienne, c'est que je l'ai entendu soutenir, récemment encore, par un histologiste contemporain.

Dans l'article *Ovaire* du dictionnaire de Jaccoud, Kœberlé l'admettait implicitement. « Ces kystes séreux, péritonéaux, dit-il, sont parfois déterminés par une ectasie lymphatique. » C'est là, vous le voyez, une simple vue de l'esprit renouvelée de l'anatomie pathologique grossière du siècle dernier, et qui tombe devant l'observation la plus superficielle.

Peut-on confondre la maladie kystique de l'épiploon, du mésentère, du péritoine viscéral de l'abdomen et du bassin avec la péritonite enkystée? Cette affection, si peu connue des auteurs que Nélaton n'en parle même pas dans son remarquable traité, que Spencer Wells et tant d'autres y consacrent à peine quelques lignes, a été, de ma part, l'objet d'intéressantes études dont vous trouverez, Messieurs, une longue et complète description dans mon *Traité des tumeurs du ventre et du bassin*. Elle est caractérisée par une inflammation ancienne de la séreuse que limitent de toutes parts des adhérences pseudo-membraneuses, qui tapissent les viscères et les parois des cavités abdominales ou pelviennes, et qui forment un sac accidentel, clos, dans lequel on trouve le plus ordinairement du liquide de nouvelle formation. Elle apparaît spontanément ou à la suite de traumatisme.

Cette dernière forme, facile à reconnaître à sa cause (coup de pied dans le ventre, coup d'épée, passage d'une roue de voiture), à ses symptômes plus circonscrits que ceux de la maladie kystique de l'épiploon, du mésentère, du péritoine viscéral de l'abdomen et du bassin; au liquide sero-sanguin que donne la ponction; à sa marche enfin, ne saurait donner lieu à des erreurs sérieuses.

Il n'en est pas de même dans la péritonite enkystée d'origine spontanée — non pas telle que l'entendait Boyer, pour lequel, on le sait, l'hydropisie enkystée du péritoine est une collection séreuse ou sero-purulente qui se développe entre le péritoine et les muscles abdominaux, — mais telle que la définissent les auteurs modernes, c'est-à-dire une péritonite le plus souvent partielle, limitée de toutes parts par des adhérences, des exsudations qui la circonscrivent et divisent souvent la loge principale en loges secondaires multiples et de volume variable. Le point de départ de la lésion, les douleurs à la pression, la forme du ventre, la distribution irrégulière des parties sonores et des parties mates, les symptômes indiquant une lésion du péritoine, etc., permettront le plus ordinairement d'isoler cette affection ; mais il faut reconnaître que dans certains cas le diagnostic présente de véritables difficultés : avant l'opération, comment distinguer par exemple, même anatomiquement, la maladie kystique de l'épiploon, du mésentère, du péritoine viscéral de l'abdomen et du bassin, du cas suivant que nous avons eu l'occasion d'observer.

Obs. — *Tumeur abdominale, constituée par des anses intestinales adhérentes et agglomérées. Petits kystes remplis de liquide citrin entre les anses intestinales. Mort. Autopsie.* — La nommée Anduse (Thérèse-Sophie), trente-quatre ans, ménagère, entra mourante le 4 janvier 1877, salle

ıeur deux fois plus volumineuse que la tête d'un adulte, présentant sept ou huit bosselures inégales, séparées entre des sillons superficiels. Les bosselures sont constituées par ı de l'intestin grêle agglomérées et adhérentes entre elles.
ıeur est donc formée d'un paquet d'anses intestinales. Libre adhérence avec la paroi abdominale antérieure, cette masse ıue par des lames fibreuses, en haut avec le foie, l'estomac on transverse, en bas avec l'utérus et les organes contenus petit bassin, sur les côtés avec le cœcum, le côlon ascendant, descendant, l'S iliaque et les parties latérales de la paroi ıale.
ant d'elle, à sa partie inférieure, on voit quatre ou cinq petits remplis de liquide citrin, logés entre deux anses intestinales, vus d'une membrane enveloppante très mince. Le plus gros ystes offre le volume d'un œuf. Ils paraissent de formation à cause de la minceur de leurs parois et de la mollesse des fibrineux qui les entourent.
ratiquant une coupe verticale dans la tumeur, on voit une de d'ouvertures béantes, qui représentent autant de coupes estin grêle dont les parois sont très épaissies. La tunique à elle seule est aussi épaisse que les autres tuniques réunies. seur totale varie entre 4 et 8 millimètres. De même la tunique éale du gros intestin (cœcum et côlon dans ses trois portions) e un épaississement notable; elle est rugueuse et dépolie. omac, au niveau de sa grande courbure, paraît soudé au côlon rse; il est impossible de les détacher l'un de l'autre. Le mésen- t raccourci. Rien à noter dans les ganglions mésentériques.
ce convexe du foie présente à sa surface des dépôts fibrineux

L'utérus, par son fond, a contracté des adhérences avec les anses intestinales. Les organes qui lui sont annexés sont normaux. Rien dans les ovaires.

Sur une coupe antéro-postérieure, on reconnaît que le corps de l'utérus est absolument sain, que sa cavité est normale, et que le col réduit en bouillie brunâtre a disparu presque complètement dans sa partie inférieure.

Cependant on aperçoit bien la limite entre la cavité du col et la cavité du corps. Le ramollissement pultacé est limité au col. Rien de semblable dans le rectum, ni sur les parois du vagin.

Dans la cavité thoracique, le poumon gauche est fixé à la paroi dans presque toute son étendue par des adhérences fibreuses, anciennes. La plèvre droite contient environ un demi-litre de liquide légèrement sanguinolent. Le cœur petit a des parois très résistantes. Les valvules et les orifices sont normaux.

Nous pourrions multiplier les exemples. Qu'il nous suffise d'avoir montré par celui que nous venons de rappeler, combien ces cas sont parfois difficiles et obscurs, combien le chirurgien qui se consacre plus particulièrement à la thérapeutique des affections de l'abdomen peut, à un moment donné, rencontrer des causes d'erreur, avoir à lutter contre des cas extraordinaires d'autant plus difficiles à reconnaître que les symptômes de toutes ces affections abdominales se confinent de très près et ne sont pas encore

leur, je pensais qu'elle pouvait être atteinte de péritonite tuberculeuse subaiguë. Haden, qui avait ponctionné la malade six semaines auparavant, fut de mon avis, et alors on institua une médication tonique, jointe à des diurétiques. L'état s'améliora pendant quelque temps, mais à l'automne tous les symptômes s'aggravèrent, et je me retrouvai avec Haden le 3 novembre. Nous vîmes un grand changement. L'abdomen était devenu proéminent et plus bombé que précédemment; on constatait de la matité antérieure dans toutes les positions que prenait la malade et de la sonorité dans les deux flancs, quand elle était couchée sur le dos. De plus, en lui faisant faire une profonde inspiration, on distinguait la forme d'un kyste qui était repoussé vers le pubis. La fluctuation était nette dans toutes les directions. Je commençai à douter de l'exactitude de mon premier diagnostic et l'on convint de faire une nouvelle ponction, autant pour soulager la malade que pour nous éclairer. Le 12 novembre, Haden retira neuf litres d'un liquide ambré, qui laissa déposer des flocons mucoïdes, comme ceux que l'on trouve dans les kystes de l'ovaire.

Le 19 novembre, nous fîmes un nouvel examen très attentif, afin de chercher à reconnaître si nous avions affaire à une péritonite tuberculeuse ou à un kyste ovarien uniloculaire non adhérent. Il nous fut impossible d'arriver à résoudre la question; mais tandis que Haden penchait vers l'idée d'une péritonite, j'avais de la tendance à croire plutôt à un kyste. En présence de cette incertitude et comprenant l'inutilité de ponctions répétées, l'on décida de faire une petite incision; si l'on trouvait un kyste, on l'enlèverait, et s'il n'y en avait pas, l'incision servirait de ponction.

Le 24 décembre 1862, Clover administra le chloroforme, et avec l'aide de Haden et Sauvage, je fis, avec beaucoup de précautions, une petite incision au-dessous de l'ombilic et j'ouvris le péritoine. Il n'y avait pas trace de kyste. Il s'écoula une grande quantité de liquide opalescent, et l'on vit un semis de granulations tuberculeuses qui recouvrait toute la surface du péritoine. Quelques anses intesti-

nales flottaient, mais la plupart formaient avec le côlon l'épiploon une masse de granulations tuberculeuses, vers l parties postérieure et supérieure de l'abdomen. L'utérus les ovaires avaient conservé leurs dimensions normales, ma leur tunique séreuse était rugueuse. Tout le liquide fut so gneusement évacué à l'aide d'un tube en caoutchouc, o sutura la plaie et l'on traita la malade comme après l'ovari tomie. Elle eut une poussée de péritonite aiguë, mais au bou de deux ou trois jours, les douleurs étaient à peine plus forte qu'après la ponction. La sécrétion urinaire était très abon dante ; on pensa que c'était l'usage du cathéter qui provoqua cette diurèse, et c'est pourquoi Haden l'employait encor longtemps après la cicatrisation de la plaie.

Mais ce qu'il y eut de plus remarquable, c'est que la ma lade guérit, se maria et s'est toujours bien portée depui Que la péritonite aiguë, qui s'est développée, ait détermin ou non des adhérences, ce qu'il y a de certain c'est que l liquide ne se reproduisit plus, que l'état général s'amélio et que la malade reprit ses forces. Cette observation vie drait confirmer le travail curieux de Martin sur le traiteme chirurgical de la péritonite.

Dans une note qu'il m'envoya le 1er novembre 186 Haden dit : « J'ai rencontré notre malade par hasard hier da la rue, elle se porte très bien. »

énuité extrême, comme celle d'une toile d'araignée.
: lésion, je vous l'ai dit autrefois, peut présenter plu-
variétés qui semblent établir une sorte de transition
:s kystes et les cancers. Une première variété consiste
organisation plus avancée, la vascularisation plus
de la membrane qui enveloppe la production mor-
n voit alors la masse principale entourée d'une série
s kystes à parois minces, molles, transparentes, dont
:ule plus ou moins large est mobile au milieu de la
: colloïde. Dans la seconde variété, les kystes sont
tincts et forment une masse multiloculaire composée
nfinité de kystes plus petits qui diffèrent des kystes
ou ordinaires en ce que leur contenu est en tout
ble au liquide colloïde dont nous avons parlé. Leur
ane d'enveloppe est également cellulo-fibreuse, mince,
peu vasculaire, rompue par places, adhérente aux
oisins avec lesquels elle se confond si bien qu'elle
it presque inaperçue si l'on n'était pas habitué à la
aître au cours de l'opération. Sur les cinq cancers col-
lont nous avons publié la relation dans nos cliniques
6, deux cas rentraient dans la première variété, et
ns la seconde.

Enfin les kystes uniloculaires ou multiloculaires du mésen tère doivent-ils être considérés comme de même nature qu ceux qui nous occupent? Nous le pensons volontiers pou certains d'entre eux qui sont multiloculaires et ont absolu ment le même aspect bien que leur marche soit différent et qu'ils aient plutôt de la tendance à s'étendre au-dessous du paquet intestinal jusqu'au fond du bassin, qu'à flotter dan le péritoine. Nous avons opéré plusieurs cas de ce genr dont deux ont été exposés dans notre *Traité des tumeurs du ventre*. Nous ne les rapprochons de la maladie kystique d l'épiploon, du mésentère, du péritoine viscéral de l'abdome et du bassin que parce qu'ils constituent réellement une de variétés de kystes de cette région.

Je ne voudrais pas, Messieurs, m'appesantir plus longtemp sur ce cas absolument particulier puisqu'il constitue en réa lité un type qui n'a pas encore été décrit et que nous ne po sédons dans la science qu'un seul fait, celui que je vien de vous exposer.

J'en ai fini, Messieurs, avec les considérations générale que mon sujet soulève sur l'historique des tumeurs intra abdominales.

Si maintenant nous passons, non pas à l'étiologie su laquelle il n'y a rien à dire, mais, à la symptomatologie, no

disposition aréolaire de la tumeur perceptible au trocart. Mais à la période où il m'a été donné de l'observer, on la prendra toujours fatalement pour un kyste de l'ovaire. Je vous renvoie d'ailleurs à mon traité, Messieurs, pour les développements que comporte le diagnostic.

Maintenant, quelle est la nature intime de la maladie kystique de l'épiploon, du mésentère, du péritoine viscéral de l'abdomen et du bassin?

Il nous serait difficile de le dire. Doit-on, avec Conheim, voir dans ces kystes le développement pathologique de petits résidus de tissus embryonnaires demeurés dans la région? Doit-on plutôt croire à la migration d'un ou de plusieurs ovules, et admettre la transplantation des tissus embryonnaires? (*Archives de Virchow*, août 1881.) Nous laisserons aux anatomistes de l'avenir le soin de trancher cette question assurément fort intéressante.

Traitement. — Je serai bref, Messieurs, pour la thérapeutique de la lésion dont je vous expose la symptomatologie. Et cependant, je dois vous faire remarquer que tout ce que je viens de dire a surtout pour but de vous amener à imiter ma conduite et à faire entrer dans la pratique une opération jusqu'ici réputée impossible, partant à étendre le champ de la chirurgie.

Il y a quelques années, j'aurais moi-même hésité à poursuivre un travail d'exerèse aussi difficile, aussi dangereux. Mais la méthode de morcellement, que j'ai imaginée il y a longues années, a simplifié le manuel opératoire et supprimé le danger. Je me garderai bien d'insister sur la méthode antiseptique; elle est utile, mais moins qu'on pourrait le croire.

Notre méthode de morcellement est d'ailleurs adoptée aujourd'hui par tous les chirurgiens exercés. Aussi n'est-ce pas sans étonnement que nous avons lu dans la préface de M. Duplay, à la traduction française du travail de Spencer Wells, le passage suivant : « Je ne saurais approuver une pratique conseillée par le gynécologiste anglais dans les cas de kystes multiloculaires, composés d'une masse quelquefois énorme,

constituée par une infinité de petits kystes, masse que les ponctions sont incapables de diminuer. En pareil cas, Spencer Wells conseille d'ouvrir un des gros kystes, et avec la main introduite dans la cavité de celui-ci, de dilacérer à l'intérieur la masse aréolaire. J'ai plusieurs fois essayé de cette pratique, et je m'en suis mal trouvé. Un de ses plus grands inconvénients est de donner lieu assez fréquemment à des hémorrhagies capables d'épuiser les malades. »

Sans entrer dans la discussion de tous les points que ce paragraphe soulève, je vous ferai, Messieurs, simplement deux remarques. La première, c'est que Spencer Well dont vous connaissez la grande expérience, la haute valeu scientifique, accepte et défend ma méthode. La second c'est que, dans l'espèce, il était absolument impossible d pratiquer l'ablation de la tumeur en ne procédant pas ain que je l'ai fait. Or, l'abstention était-elle supérieure à l'abl tion des kystes? Laissant de côté mon opérée, bien entend je ne crains pas de répondre par la négative.

Dans les cas de ce genre, en effet, les malades so vouées à une mort certaine et en même temps très rapid

Comme l'incision pratiquée offre par elle-même peu d danger, on ne doit pas hésiter. L'expérience nous mont que dans les cas du même genre, dans les kystes hydatiqu

et du bassin, il devra, sans hésiter, pratiquer l'ablation.

Ce n'est pas le lieu de vous répéter tous les soins qu'il est important de prendre dans une opération de ce genre. Qu'il me suffise de vous dire que l'ablation de la masse kystique doit être complète, et qu'il est très important de ne rien laisser d'anormal dans l'abdomen refermé.

Comme vous le voyez, Messieurs, j'ai voulu aujourd'hui appeler votre attention sur une affection qui était inconnue jusqu'à présent. Puisse cette étude, en montrant que l'art, même en des circonstances si graves, peut sauver la vie de bien des malades qui hier encore étaient voués à une mort certaine, vous apprendre à ne jamais trop tôt désespérer même dans les cas les plus difficiles.

HUITIÈME LEÇON

DE LA GRENOUILLETTE SUS-HYOIDIENNE

MESSIEURS,

Parmi les tumeurs du plancher de la bouche, il en est une que vous avez certainement vue bien souvent, soit dans nos salles, soit à notre consultation externe, je veux parler de la grenouillette sublinguale.

Par contre, il existe une variété de grenouillette qui siège non plus sur le plancher de la bouche, mais sous le rebord du maxillaire inférieur : c'est la grenouillette sus-hyoïdienne, aussi rare que l'autre est fréquente, et c'est sur elle que je

première fois, il y a cinq semaines; elle fut incisée avec le bistouri et récidiva aussitôt; la deuxième fois, on la traversa avec un fil, à la manière d'un séton; ce fil fut retiré au bout de huit jours. Ces deux opérations donnèrent issue à un liquide visqueux, manifestement salivaire. Pour prévenir une nouvelle récidive, voici comment nous procédâmes à l'opération à son entrée dans nos salles. Au moyen d'un trocart, nous traversâmes la tumeur de part en part transversalement, au niveau du plancher buccal, et nous remplaçâmes la canule par un tube élastique fenêtré dont nous nouâmes les deux extrémités libres avec un fil. Ce tube est destiné à vider la poche et à assurer l'écoulement ultérieur des liquides. Le malade retourna chez lui et revint chaque jour nous revoir pour que nous fîssions dans la poche une injection d'eau alcoolisée grâce aux trous dont le tube de caoutchouc est percé. Celui-ci, d'ailleurs, fit en outre office de corps étranger et détermina une inflammation suppurative qui ne tarda pas à amener la destruction de la tunique interne qui se remplit de bourgeons charnus. Ceux-ci activèrent à leur tour l'atrophie du kyste, et dès que la cavité de ce dernier fut complètement tarie et comblée, nous retirâmes le tube.

Ceci se faisait dans la première quinzaine de mars 1884. Le malade était parfaitement guéri de ce côté, quand, un mois après la disparition de la grenouillette sublinguale, il vit apparaître dans la région sous-maxillaire gauche une autre grosseur qui augmentait d'une façon manifeste au moment de la mastication. Un médecin de la ville fit prendre du sirop d'iodure de fer et appliquer sur la tumeur des pommades résolutives, le tout sans succès. Ce fut alors que notre homme revint nous trouver et entra au n° 29 de la salle Nélaton.

A cette époque, nous voyons dans la région sous-maxillaire du côté gauche, au-dessous de la branche horizontale du maxillaire inférieur, une tumeur arrondie, sans changement de couleur de la peau qui la recouvre, absolument indolente. Du volume d'un petit œuf, elle est d'une consistance mollasse donnant une sensation imparfaite de fluctuation. En

pressant avec un doigt sur la région sublinguale et en plaçant un autre doigt au niveau de la tumeur à la région sus-hyoïdienne, il semble qu'on peut faire refluer le liquide de dedans en dehors. La tumeur augmente de volume au moment de la mastication.

Le conduit de Wharton est perméable, ainsi qu'on peut s'en assurer en déposant sous la langue un grain de sel qui fait affluer la salive.

Telle est l'histoire de ce malade : il a donc eu une grenouil-

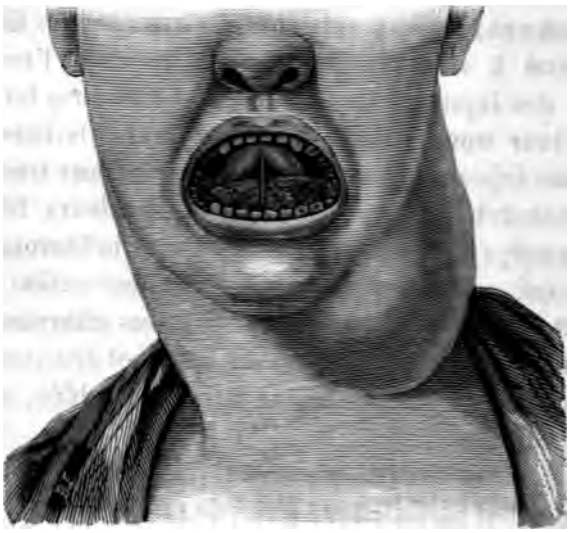

Fig. 16. — Grenouillette sus-hyoïdienne.

[redacted]

Les vaisseaux artériels ou veineux sont pincés à mesure qu'ils sont divisés, et l'hémostase étant bien faite, on arrive sur la glande sous-maxilaire. Celle-ci paraît saine, nullement kystique ; elle est soulevée par la tumeur. L'absence de sang dans le champ opératoire permet de bien délimiter la tumeur qui est couchée horizontalement sur le plancher buccal, accolée au muscle génio-glosse, en rapport en avant avec le nerf lingual.

La ponction donne issue à un liquide filant, visqueux, coloré en jaune. Ce liquide est recueilli en partie : il est tout à fait analogue à celui d'une grenouillette sublinguale. La viscosité du liquide indique du reste suffisamment l'origine salivaire de la tumeur.

Quant à son siège, la dissection pendant l'opération a montré qu'elle s'était développée aux dépens d'un canalicule excréteur de la glande sous-maxillaire accessoire.

L'opération fut terminée de la manière suivante : la glande sous-maxillaire fut énucléée et enlevée en totalité avec le kyste. Au bout de quelques instants, les pinces hémostatiques furent retirées, et les lèvres de l'incision une fois suturées à l'aide de fils d'argent, un tube à drainage fut placé à la partie inférieure de la plaie; application d'un pansement de Lister.

Les suites de l'opération furent très simples : réunion immédiate, fils d'argent enlevés le septième jour; le malade pouvait sortir dix jours après.

Il revient trois semaines après sa sortie, au mois de mai. La région sous-maxillaire gauche était un peu déprimée; la cicatrice commençait à se décolorer. Somme toute, la guérison était complète.

Depuis ce temps, le malade a été perdu de vue.

Cette observation est un nouveau cas de grenouillette sus-hyoïdienne développée après la disparition d'une grenouillette sublinguale. Elle est surtout intéressante en ce que, sur le vivant, on a pu en faire l'anatomie pathologique, et, grâce à l'ablation de la glande sous-maxillaire, voir quelle en était l'origine. Par l'examen, on savait qu'elle n'était pas

due à l'oblitération du canal de Wharton, puisqu'un grai de sel déposé sous la langue faisait affluer la salive pa l'orifice de ce canal. L'opération a montré qu'elle était dé veloppée aux dépens de la glande sous-maxillaire acces soire décrite par Nitot dans les *Archives de Physiologie* e mars et avril 1880.

Maintenant, Messieurs, que vous connaissez dans tous se détails l'histoire de notre malade, il vous sera facile de m suivre dans les développements auxquels va m'entraîne l'étude de la grenouillette sus-hyoïdienne que nous allon faire ensemble.

I. *Historique.* — Cette étude est de date récente. C'e à Denonvilliers et Gosselin (1) que revient le mérite d'avo établi pour la première fois entre les kystes buccaux une dis tinction importante fondée sur la proéminence de la tumeu dans la bouche seulement ou dans la bouche et à la régio sus-hyoïdienne en même temps.

Montrant que, dans quelques cas rares, les kystes qui on pris naissance sur le plancher de la bouche sont venus proé miner à la région sus-hyoïdienne, ils se demandent si ce kystes ont la même origine que ceux qui font seulement sailli sous la muqueuse buccale. Mais ils regrettent qu'aucun dissection n'ait fourni les moyens de savoir s'ils ne sont pa développés aux dépens de quelques unes des glandules d

sselin citent à ce propos une observation d'un malade
bert (de Lamballe), observation consignée dans la thèse
flaive, et rappellent une autre observation de Nélaton,
rtée dans le même travail.
nt eux, J.-L. Petit (1), Boyer (2), Dupuytren (3), en
t de l'extension de la grenouillette sublinguale, disent
tumeur, devenant très volumineuse, occupe non seu-
t une grande partie de la bouche, mais même que
oi inférieure de la bouche est abaissée et forme
aillie sous le menton. Mais pour eux, cette tumeur
naxillaire n'est qu'une dépendance de celle qui rem-
intérieur de la bouche. Toutefois, suivant Boyer, il
parfois que la tumeur, au lieu d'étendre ses pro-
ers cette cavité, se porte au-dessous de la mâchoire
la partie latérale et antérieure du cou où elle forme
illie qui peut devenir très considérable. Dans ce cas,
elle pourrait être prise pour un abcès froid ou pour
gorgement lymphatique, et si l'on en faisait l'ouverture
elle s'ouvrait d'elle-même, il en résulterait une fistule
erait peut-être impossible de guérir.
i qu'il en soit, ces auteurs ne soupçonnèrent nullement
ence d'une grenouillette différente de la grenouillette

comme tumeur de la région sous-maxillaire coïncidant avec la grenouillette sublinguale et insiste sur la communication des deux kystes qu'une seule incision a suffi à vider.

En 1852 et 1853, Leflaive et Benibard, dans leurs thèses inaugurales, citent chacun deux observations de grenouillette sus-hyoïdienne.

Un peu plus tard, Hubsch (1) relate le fait très intéressant d'un jeune Turc qui, guéri par lui d'une grenouillette sublinguale droite, vit quelque temps après apparaître sous le maxillaire, à droite, une tumeur molle, fluctuante, indolore, qui, augmentant peu à peu de volume, finit par envahir tout le côté droit du menton jusqu'au lobe inférieur de l'oreille. Cette tumeur fut ponctionnée dix fois : à chaque séance, il s'écoulait une humeur visqueuse. Voyant se reproduire sans cesse la tumeur, son malade alla retrouver Hubsch.

Celui-ci ne trouva rien du côté de la bouche, la grenouillette qu'il avait opérée ne s'était pas reproduite. Il vit seulement qu'en pressant fortement la tumeur extérieure, elle se vidait à son début dans la bouche par une ouverture imperceptible qui existait sous la langue. Mais depuis plusieurs mois, il ne parvenait plus à lui donner issue, et c'était depuis cette époque qu'elle avait pris un si grand accroissement. Hubsch incisa la grenouillette sus-hyoïdienne, et en faisant des injections de teinture d'iode, amena la guérison par suppuration.

élève de Gosselin, M. Cadiot (1). Pour lui, il existe deux variétés de grenouillette sus-hyoïdienne : l'une, développée dans la glande sous-maxillaire; l'autre, dans une glandule buccale. La dernière est toujours précédée d'une tumeur plus ou moins appréciable dans la région sublinguale; la première, la sous-maxillaire, est précédée aussi, dans un certain nombre de cas, de la dilatation du canal de Warthon, ou bien siège primitivement dans les acini glandulaires dont elle a amené l'ectasie.

En 1880, Gosselin consacre une clinique à la grenouillette sus-hyoïdienne (2).

Enfin, en 1881, Delens publie un travail complet sur la grenouillette sus-hyoïdienne. Il cite douze observations (huit prises dans les diverses publications antérieures, et quatre personnelles). S'appuyant sur ces douze cas, il discute et établit les causes, les symptômes, la pathogénie de cette affection dont il fait une véritable et intéressante monographie.

II. *Étiologie.* — Les causes de la grenouillette sus-hyoïdienne sont obscures : elles échappent le plus souvent. Dans un cas, Delens a trouvé chez une de ses malades un érysipèle de la face ayant précédé de quelques semaines le développement des grenouillettes; chez un autre, il y avait eu introduction d'une barbe d'épi de blé au-dessous de la langue. Chez le malade qui fait le sujet de notre observation, on pourrait peut-être tenir compte de l'irritation de la muqueuse buccale par le liseré plombique, le malade étant saturnin.

Mais c'est moins la connaissance des causes que la pathogénie et le traitement de la grenouillette sus-hyoïdienne qui ont exercé la sagacité des chirurgiens.

III. *Pathogénie.* — *Variétés.* — Pour tous les observateurs, les cas les plus ordinaires sont ceux où il y a coexistence ou succession des grenouillettes sublinguale et sus-hyoïdienne.

Souvent, en effet, il y a coexistence des deux tumeurs;

(1) *Étude sur la grenouillette sus-hyoïdienne*, thèse de Paris, 1879.
(2) *Gazette des hôpitaux*, 1880.

mais il faut distinguer plusieurs cas dans cette variété.

1° Quelquefois, ainsi que l'avaient vu les anciens chirurgiens, Dupuytren surtout, une grenouillette sublinguale, refoulant la langue en haut, peut en se développant refouler en même temps le plancher de la bouche et former une saillie sous le menton. Dans ces cas, il n'y a pas, à proprement parler, de grenouillette sus-hyoïdienne, car si l'on ponctionne la grenouillette sublinguale, la saillie sous le maxillaire disparaît en même temps.

2° D'autres fois, le cas est plus complexe : il y a bien deux grenouillettes. C'est ce que l'on voit dans l'observation de Gosselin où la tumeur, d'abord unique, s'était étranglée en passant à travers un interstice musculaire du plancher de la bouche, du muscle mylo-hyoïdien ou génio-glosse, et avait pris la forme en sablier. De sorte qu'en vidant la grenouillette sus-hyoïdienne, la sublinguale se vide aussi, grâce à l'orifice de communication qui les réunit.

3° Enfin, comme le fait remarquer Delens, « les deux tumeurs ont pu se développer séparément : l'une à la région sublinguale, l'autre à la région sus-hyoïdienne. Les parois des deux kystes arrivant au contact, qu'une érosion se fasse, et une communication permanente s'établit entre les deux cavités. » Cette explication est celle que Giraldès a adoptée

roi supérieure de la grenouillette, sclérosée en quelque rte par le tissu connectif cicatriciel qui s'y forme à chaque verture spontanée, ne lui permet plus de s'ouvrir du côté la cavité buccale, et d'autre part, le maxillaire inférieur opposant à ce qu'elle s'étende en avant ou latéralement, le ste salivaire n'a plus d'autre ressource que de s'insinuer tre les divers plans qui forment le plancher buccal pour étendre à la région sus-hyoïdienne.

Delens croit que dans bien des cas, la glande sous-maxilire accessoire, placée à mi-chemin, en quelque sorte, de région sous-maxillaire et de la région sublinguale, après oir fourni des kystes à la cavité buccale, en fournit de uveaux à la région sous-maxillaire lorsque les premiers ont détruits.

L'observation qui fait le sujet de cette clinique confirme bèrement cette opinion.

A côté de ces variétés de grenouillettes sus-hyoïdiennes, faut citer le fait rare, mais possible, qui a été observé illeurs, d'une grenouillette de la glande sous-maxillaire s coïncidence de grenouillette sublinguale. C'est dans ce que le diagnostic est difficile avec les kystes séreux sus-oïdiens : la ponction de la tumeur peut seule montrer d'une nière évidente, par l'analyse du liquide retiré, si le kyste d'origine salivaire ou non.

Si nous résumons les diverses variétés de grenouillette -hyoïdienne, nous voyons, Messieurs, qu'on peut en disguer trois :

1° Il existe une tumeur sus-hyoïdienne, sans coïncidence tumeur intra-buccale. Cette variété est rare.

2° Une tumeur primitivement sublinguale, par suite d'un veloppement excessif, vient faire saillie à la région sus-oïdienne. Cette variété est moins rare.

3° Le plus ordinairement, il a existé ou il existe encore tumeur sublinguale au moment où apparaît la tumeur -hyoïdienne. Ces deux tumeurs ne sont jamais distinctes, is réunies au contraire par un orifice de communication , dans quelques cas, succéderait à l'ulcération des

parois accolées des deux tumeurs primitivement séparées.

On pourrait, avec Delens, ajouter une quatrième variété qu'il appelle pseudo-grenouillette : ce sont les cas où, à côté d'une grenouillette sublinguale, il existe un kyste sus-hyoïdien dont le contenu est séreux.

Aussi, conclut-il que la grenouillette sus-hyoïdienne est « un groupe clinique constitué aussi bien par le développement de la grenouillette sous-maxillaire que par un accident dans l'évolution de la grenouillette sublinguale ».

IV. *Symptômes et marche.* — Les symptômes de la grenouillette sus-hyoïdienne diffèrent suivant qu'elle coexiste ou non avec une grenouillette sublinguale.

Dans le cas de coexistence des deux tumeurs, on trouve sous le maxillaire inférieur, dans la région sus-hyoïdienne, un gonflement plus ou moins considérable, et on constate la présence d'une tumeur arrondie, mollasse, qui est apparue après la tumeur sublinguale. Elle est fluctuante, et en cherchant si cette fluctuation se transmet de la région buccale à la région sus-hyoïdienne, on perçoit plus ou moins nettement que le liquide passe d'une tumeur dans l'autre.

Quand la tumeur sus-hyoïdienne s'est développée après la disparition de la grenouillette sublinguale, ou sans avoir été précédée d'aucune tumeur de la région sublinguale, on trouve

égion, en particulier des abcès froids, des kystes séreux, lermoïdes ou hydatiques.

Pour l'abcès froid, l'état général de l'individu, l'intégrité des ganglions sous-maxillaires, peuvent faciliter le diagnostic.

Dans les kystes séreux, Delens dit que la tumeur est presque latérale, circonscrite par l'arcade du maxillaire inférieur; elle ne présente pas la mollesse que l'on trouve dans la grenouillette sus-hyoïdienne.

Quoi qu'il en soit, une simple ponction montre, par l'examen du liquide, l'origine de la tumeur. Au lieu de pus ou d'un liquide séreux, on retire un liquide filant, visqueux, coloré en jaune, quelquefois brunâtre.

On devra d'ailleurs faire l'examen histologique et chimique du contenu du kyste, qui lèvera tous les doutes sur son origine.

VI. *Pronostic.* — Comme vous l'avez vu, Messieurs, le pronostic n'est pas grave ; il est même d'une extrême bénignité. I est vrai, par contre, que ces sortes de tumeurs récidivent ouvent après une ou plusieurs opérations : c'est là, Messieurs, ne éventualité qui, grâce aux méthodes opératoires emloyées de nos jours, tend à devenir de plus en plus rare.

VII. *Traitement.* — Le traitement le plus simple serait de ire, soit à la région sublinguale, soit à la région sus-hyoïienne, une ponction avec un trocart; on évacue le liquide, on ive la poche jusqu'à ce que l'eau ressorte claire, puis on fait ne injection iodée dans la poche si la ponction a été faite ans la région sus-hyoïdienne, ou une injection à l'alcool si a ponction a été faite par la bouche. Il se produit une inlammation qui oblitère le kyste.

Mais, que de fois, Messieurs, un pareil moyen reste insufisant et ne prévient pas la récidive! Dans ces cas de récidive u de grenouillette sus-hyoïdienne très volumineuse, Chasaignac préconisait le drainage et les injections iodées qui mènent la suppuration et la cicatrisation de la poche.

C'est là le traitement admis par tous les chirurgiens qui raignent, comme Nélaton et Gosselin, que si l'on se contente l'ouvrir avec le bistouri la tumeur de la région sus-hyoï-

dienne sans pratiquer le drainage, elle ne se ferme plus et persiste indéfiniment à l'état fistuleux.

Vous avez vu, Messieurs, que je suis allé plus loin et que je n'ai pas hésité à faire une incision cutanée et l'énucléation de la glande sous-maxillaire qui, en permettant d'étudier l'anatomie pathologique de l'affection, mettent entièrement à l'abri de toute récidive et ne laissent en somme qu'une cicatrice linéaire bien peu visible, si l'on veut obtenir une réunion immédiate, toujours possible dans cette région.

NEUVIÈME LEÇON

DES TUMEURS VÉGÉTANTES DU PÉRITOINE PELVIEN A FORME COLLOIDE OU MYXOMATEUSE

Messieurs,

Nous décrirons sous ce titre un groupe de tumeurs qui nous paraissent particulières au péritoine pelvien. Elles sont constituées par la production, à la surface de ce feuillet séreux, de végétations multiples, mollasses, assez analogues à du frai de grenouille, susceptibles de prendre la disposition arborescente. Ces productions envahissent de préférence les annexes de l'utérus, montrent peu de tendance à se propager au péritoine viscéral et aux viscères abdominaux, peuvent envahir, au contraire, le mésentère ou l'épiploon; finalement, elles entraînent la mort, moins par leur tendance à la généralisation que par la production rapide et incessante d'une ascite caractéristique qui épuise vite les malades.

Cette description s'applique à un groupe de tumeurs que nous avons observées fréquemment et qui se distinguent assez nettement de toutes celles qui peuvent les simuler. Si une telle distinctien n'a pas été faite jusqu'ici, cela tient sans doute à deux motifs d'ordre différent : le premier, c'est que lorsque les chirurgiens les ont vues, sur le vivant, au cours d'une opération, ils les ont prises pour du cancer et s'en sont tenus à l'incision exploratrice; le second est que, lorsqu'ils ont eu l'occasion de les rencontrer à la nécropsie, ces tumeurs, par le fait même de la

décomposition cadavérique, avaient subi, dans leur aspect, des modifications profondes qui en faisaient méconnaître la nature.

Anatomie pathologique. — Leur étude anatomo-pathologique nous a porté à croire, comme nous l'avons dit déjà, que ces tumeurs prennent naissance dans le péritoine plutôt que dans les viscères du bassin. En effet, lorsque nous avons vu la maladie à la première période, elle était plus spécialement caractérisée par l'apparition, dans le feuillet séreux, de saillies nombreuses, petites, d'aspect verruqueux, de coloration jaune grisâtre, peu vasculaires, en apparence.

Fig. 17. — Un type de végétation du péritoine pelvien (1er type) (faible grossissement).

Bientôt un certain nombre de ces saillies évoluent plus rapidement que les autres, deviennent végétantes, comme arborescentes, forment de petits groupes reliés l'un à l'autre par des vaisseaux artériels et veineux.

Toutes les masses végétantes sont reliées l'une à l'autre par des pédicules composés de vaisseaux, artère et veine, longs et fins qui partent du centre et se ramifient comme les branches des arbres. La plupart de ces végétations imitent la surface du chou-fleur; il en est qui sont couvertes de graisse, de cholestérine; ce sont les plus molles, les plus grises, les plus transparentes; d'autres sont dures, fibreuses, cartilagineuses, calcaires.

Lorsque la maladie continue à évoluer en conservant cette forme, elle peut recouvrir une très grande étendue du péritoine pelvien sans envahir les tissus sous-jacents; c'est *le premier type.*

Chez d'autres malades, au contraire, en même temps que les saillies intra-péritonéales augmentent de volume, elles se propagent au tissu des ovaires pour lequel elles paraissent

avoir une affinité spéciale, pénètrent dans cet organe, y déterminent la formation de végétations d'aspect analogue à celles du péritoine; favorisent l'apparition de cavités kystiques, les unes petites, à peine apparentes, les autres assez grandes pour loger quelquefois des masses considérables de ces végétations. Elles finissent par perforer la tunique propre de l'organe, si bien que ces productions, qui paraissent être internes, continuent à se développer à l'extérieur, comme celles qui étaient primitivement externes. Le stroma de l'ovaire se trouve ainsi profondément modifié et sa coque,

Fig 18. — Deuxième type des tumeurs végétantes du péritoine pelvien.

amincie et perforée par places, semble être, au contraire, hypertrophiée dans d'autres.

Quant à l'utérus et aux autres parties de ses annexes, leur feuillet péritonéal peut être complètement recouvert de ces végétations sans que, pour cela, leurs autres tuniques se laissent envahir.

Ils n'en subissent pas moins, au contact de la tumeur, des modifications importantes, telles que vascularisation, atrophie, et, pour ce qui concerne les trompes, une tendance à l'oblitération du pavillon et à la formation de cavités kystiques : c'est *le deuxième type*.

Cette description permet déjà de se faire une idée de ce qui doit se passer dans l'esprit du chirurgien qu'une opération met en présence de l'une ou de l'autre de ces variétés d'accidents, alors qu'il n'est pas encore renseigné sur le lien qui existe entre elles. Rencontre-t-il le premier type, il sera tenté de croire qu'il a affaire à une dégénérescence cancéreuse du péritoine pelvien, et si c'est le second, surtout si ces végétations ovariennes sont déjà considérablement développées et qu'elles aient donné lieu à des tumeurs du volume du poing, par exemple, il inclinera encore à croire qu'il s'agit d'une production maligne localisée sur l'un ou même les deux ovaires.

Mais ce n'est là que l'effet d'une observation trop superficielle.

En examinant soigneusement l'aspect de ces tumeurs, l'observateur averti ne tarde pas à reconnaître qu'il s'agit d'une affection totalement différente du cancer du péritoine ou des ovaires. En effet, il remarque que toutes ces végétations qui font saillie sur le péritoine offrent les mêmes caractères : même disposition arborescente, même teinte d'un jaune grisâtre, même surface gluante, mêmes vaisseaux reliant entre eux des groupes comme acineux.

Quelques-uns, cependant, de ces groupes se distinguent des autres par une consistance plus ferme, par un aspe

les autres, au contraire, s'accumulent dans les cavités kystiques et semblent prendre naissance sur un des points de ses parois. Quand, au niveau de ces points, plusieurs grappes sont juxtaposées, la surface de ces végétations semble séparée du reste de la paroi kystique par des intervalles qui sont

Fig. 19. — Troisième type des tumeurs végétantes du péritoine pelvien.

remplis de mucus, de telle sorte que l'intérieur de la tumeur ressemble à un kyste à parois à la fois végétantes et sécrétantes. Les masses qui en résultent présentent un volume très différent suivant les malades : chez les unes, au moment de l'opération, l'ovaire altéré n'a que le volume d'une châtai-

gne, d'un œuf de poule ; chez d'autres, celui d'une orang d'un œuf d'autruche.

Dans ces cas, que nous avons pris pour modèle de not description, la tumeur ovarienne se range naturelleme

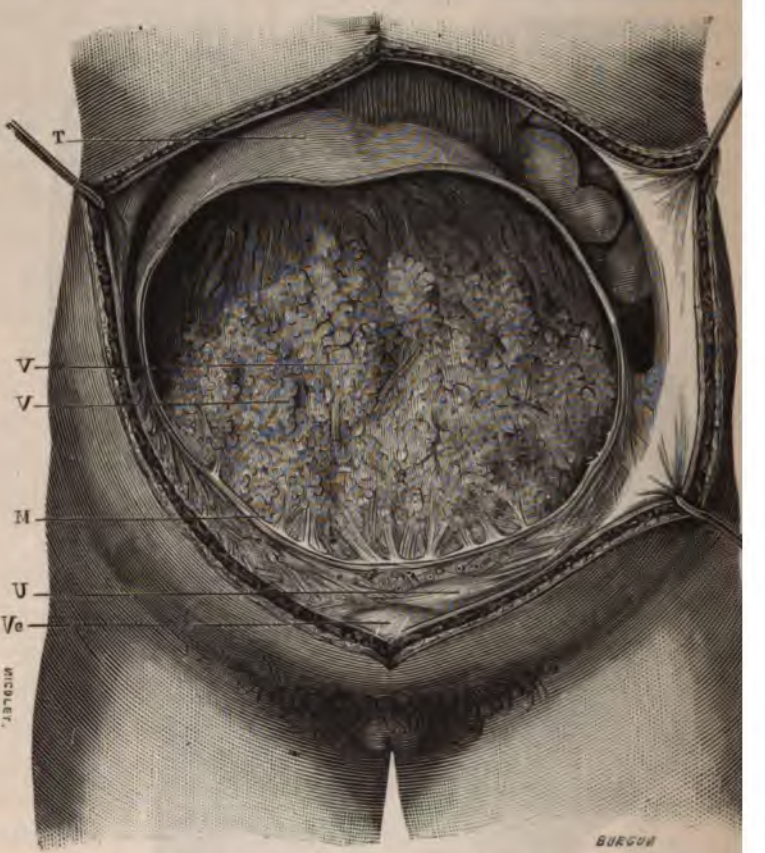

Fig. 20. — Troisième type des tumeurs végétantes du péritoine pelvien

parmi les tumeurs solides ; ce sont celles-là spécialement q nous avons en vue dans notre travail.

Mais nous pouvons en décrire un *troisième type*. Da celui-ci les végétations favorisent la formation de kys multiloculaires de l'un ou des deux ovaires ; on acquiert certitude qu'ils appartiennent bien à ce même groupe de meurs parce que l'on reconnaît la présence de végétations

grappes analogues à celles que nous avons décrites. Ces végétations se montrent disséminées irrégulièrement à l'intérieur et même à la surface de la tumeur. Ce troisième type, le seul qui nous paraît avoir été entrevu par quelques auteurs et aux végétations duquel on a donné le nom de dendritiques, papilliformes, peut se rencontrer sans qu'il y ait aucune végétation apparente sur les autres points du péritoine pelvien, ou bien coexiste avec quelques végétations disséminées.

Pour les tumeurs qui rentrent dans ce troisième type, tant que les végétations restent internes, il y a peu de tendance à la formation d'ascite, tandis que celle-ci apparaît dans les kystes à végétations extérieures. L'abondance de cette ascite a frappé plusieurs chirurgiens ; elle n'égale plus cependant, toutes proportions gardées, celle qui se produit avec les tumeurs des deux premiers types.

Histologie. — Au point de vue histologique, nous ne connaissons rien dans les auteurs qui se rattache aux groupes de tumeurs que nous avons classées dans les deux premiers types. Aussi, pour savoir à quelle classe de néoplasmes il fallait les rattacher, n'avons-nous rien négligé pour en déterminer la nature histologique. Ce sont surtout les recherches de Ch. Robin auquel Cherbuliez a bien voulu soumettre nos pièces qui nous ont servi de base. Tout d'abord cet habile histologiste n'a pas hésité à nous affirmer que ces tumeurs devaient être rangées parmi celles qui prennent naissance dans le péritoine et que les végétations intra-ovariennes lui paraissaient être secondaires et dues à une simple propagation. Quant à leur nature, tout en la déterminant aussi exactement que possible, comme nous allons le montrer, elle ne lui a pas paru présenter assez d'analogie avec les autres variétés de tumeurs bénignes ou malignes de la région qui sont plus communes pour pouvoir les y rattacher ; et il a conclu qu'elles constituaient un groupe absolument indépendant. D'autres histologistes auxquels nos préparations ont été également soumises n'avaient pas hésité à en faire des myxomes. Robin a combattu cette manière de voir en pré-

tendant que cette détermination n'était pas parfaitement appropriée et que le mot de colloïde ajouté à celui de végétation lui paraîtrait préférable, parce qu'il indique suffisamment la facilité avec laquelle la production morbide sécrète une matière visqueuse. Sans avoir la prétention de comparer celle-ci à du mucus, nous pensons que le mieux, au lieu d'entrer dans de longues considérations à ce sujet, sera de donner la description microscopique et histologique de deux pièces semblables telle qu'elle a été faite par Robin en l'accompagnant des belles figures qui ont été faites par Cherbuliez. Nous donnerons ensuite le résultat de l'analyse chimique

Fig. 21. — Coupe d'un lobule isolé de la tumeur (grossissement : 12 diamètres).

faite par Méhu. Voici le résultat de l'analyse des pièces qui rentrent dans ces deux premier groupes :

Sur l'une d'elles que nous avons envoyée en 1884 à ces savants observateurs, et dont nous publierons plus loin l'observation, l'examen microscopique établissait que la tumeur occupait les ligaments larges, les ovaires, et plus spécialement le feuillet péritonéal qui recouvrait les organes. Le dessin figuré ci-contre montre que la masse morbide était composée de lobes en grappes, dont le pédicule est formé par un cordon vasculaire (2 veines et 1 artère).

es injections ont établi que cette disposition se reprodui-

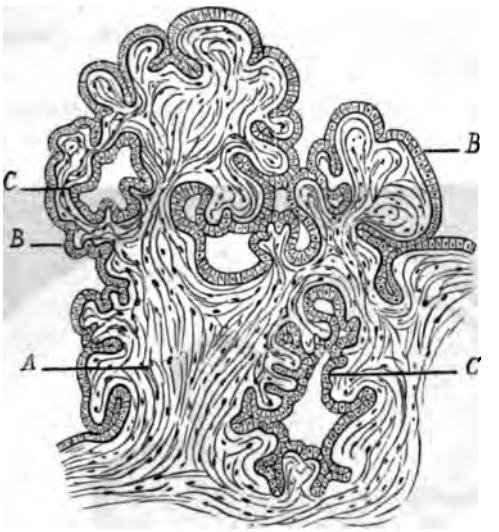

:. — Portion de la même coupe à un plus fort grossissement. — A, tissu mu-
ıx constituant la masse de la tumeur. — B, revêtement épithélial. — CC
tes cavités kystiques.

même pour les plus petits lobules qui constituent autant

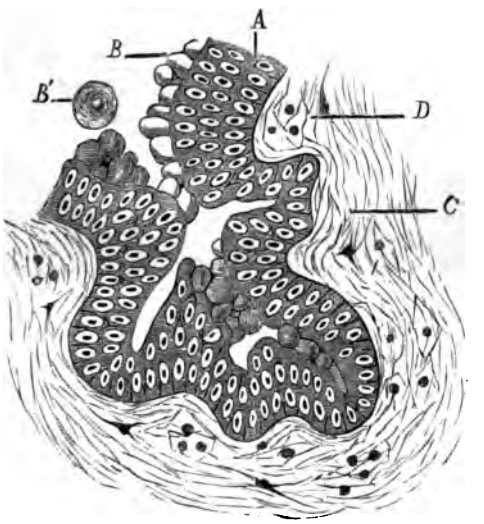

· 23. — Revêtement épithélial à un très fort grossissement. — A, couches strati-
ées de cellules polyédriques. BB', — cellules superficielles en fonte séreuses: —
D, — trame de la tumeur.

départements vasculaires indépendants. Le réseau lym-

phatique était peu riche ; il était facile de le constate comparaison avec les vaisseaux sanguins qui sont aisé observables, au milieu du tissu muqueux, transparent constitue la masse de la tumeur.

Les lobules étaient constitués par un tissu cellulair

Fig. 24. — Coupe d'ensemble d'un lobule de la tumeur. — EP, — revêtem thélial. — V*x*, vaisseaux. — FL, faisceaux fibrillaires en voie de développe TM*x*, tissu muqueux proprement dit.

ferme, embryonnaire, semblable à celui du cordon (gel Wharton) (fig. 22). On pouvait le considérer comme un i table retour à l'état fœtal du péritoine qui recouvre le ment large de l'ovaire et le repli de la trompe. Le revête épithélial qui recouvre tous les lobes et tous les lobules constitué par prolifération de l'épithélium péritonéal d

matique et atteignait jusqu'à cinq et six couches de cel-
s (fig. 23) ; sur la trompe et au-dessous d'elle on voyait un
ıd nombre de productions kystiques, qui proviennent des
s contournés de l'organe de Rosenmuller. Quel-
s lobules, au lieu d'être transparents, grisâtres, avaient la
ration du tissu cartilagineux et même du tissu osseux.
ne différaient des autres que par la présence d'une coque

75. — Aspect du tissu à la coupe et au n° 7 de Vérick ; fibrilles ; éléments embryo et fibro-plastiques.

aire, très dure, qui était déposée sur leur surface libre et
mment dans les lobules kystiques.

'analyse chimique faite par Méhu a donné les résultats
ants : Le liquide qui exsude de ces masses charnues,
os grains contient de l'albumine en grande quantité, une
proportion de matière grasse, fine, que l'on extrait par
ol bouillant.

s matières organiques, les sels minéraux anhydres,
natières fixes et l'eau qui entraient dans la composi-
des masses charnues présentaient les proportions sui-
s :

Matières organiques	132gr,6
Sels minéraux anhydres	12 ,161
Matières fixes à 100°	144 ,52
Eau	855 ,48
	1000gr,00

Certains lobules sont chargés de matières grasses, disposées sous forme de bandes qui leur donnent une teinte jaunâtre ; d'autres présentent des concrétions blanchâtres, qui se brisent sous les doigts comme les incrustations des artères. Une de ces concrétions pesait 82 centigrammes. L'analyse quantitative de ces concrétions minérales a donné :

Matières organiques	0,2362
Matières minérales anhydres	0,3634
Matières fixes à 100°	0,609756
Eau	0,390244
	1,000000

En dosant exactement la quantité d'acide phosphorique de cette concrétion, Méhu a reconnu qu'elle s'élevait

La composition chimique du liquide était la suivante :

Matières organiques albumineuses ou autres...	4gr,81
Sels minéraux anhydres.....	8 ,33
Matières fixes à 100°.....	13 ,14
Eau.....	986 ,86
	1000gr,00

En résumé, ce liquide était donc extrêmement pauvre en ıatières fixes, mais franchement albumineux.

Sur une autre pièce que nous avons envoyée en 1885 à ıobin et à Cherbuliez, et dont l'observation sera également pu-liée plus loin, l'examen microscopique a montré que la masse ıorbide, du volume du poing, était constituée par un nombre onsidérable de végétations molles, très riches en eau de onstitution, développées en lobes et en lobules disposés en rappes et reliés par un pédicule vasculaire propre : celui-ci tait réduit à une veine et une artère, rarement deux veines ıns tissu cellulaire accessoire. Toutes ces masses végétantes vaient envahi secondairement l'ovaire et le ligament large. u centre, on voyait un kyste central également rempli de es produits implantés sur la paroi.

A l'examen microscopique sur des coupes fines obtenues ır les procédés ordinaires, on reconnaît du tissu cellulaire ès jeune, *muqueux*, très abondant en substance fondamen-le amorphe, peu vasculaire et réduit en fait d'éléments gurés à des noyaux et à des corps fibro-plastiques étoilés anastomosés. Çà et là seulement il y a déjà quelques brilles conjonctives, montrant l'évolution régulière des cel-les conjonctives. Cette structure est uniforme pour tous les bules. Par places on voit que ceux-ci sont creusés de pe-s kystes reconnaissables à un grossissement de 12 dia-ètres. A un grossissement beaucoup plus fort on it que tous les lobules sont revêtus par un épithélium con-u qui masque leur surface libre (fig. 26). Enfin, en étudiant revêtement épithélial lui-même, on voit qu'il est constitué r plusieurs couches stratifiées de cellules vésiculeuses,

transparentes, qui subissent par place la fonte séreuse. C
à cette fonte qu'est due en grande partie l'ascite qui se fo
avec une si grande rapidité dans ces sortes d'affections.

En résumé, ces histologistes estiment que dans son
semble la tumeur doit être considérée comme une hyperpl

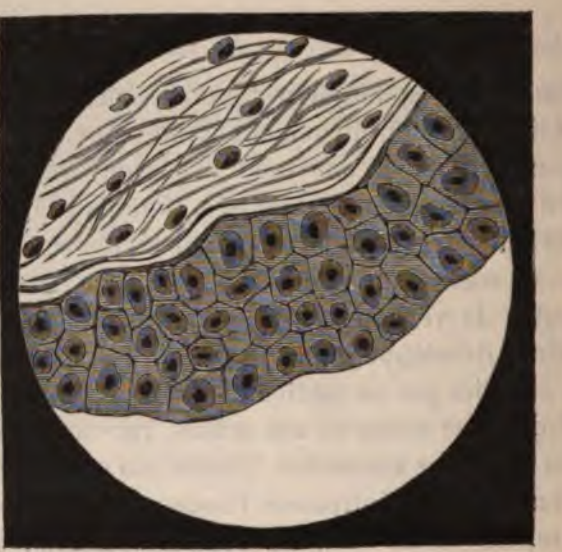

Fig. 26. — Revêtement épithélial avec basement membrane.

générale de la trame cellulaire du péritoine, plus spéci
ment au niveau du ligament large, avec hypertrophie cor
pondante et secondaire du revêtement épithélial qui conti
à jouer son rôle physiologique de protection et de sécré
comme à l'état normal. Il s'agit donc d'un myxome du
gament large propagé secondairement à l'ovaire.

Quant aux végétations dendritiques que l'on rencont
la surface des tumeurs du troisième groupe (kystes mul
culaires à parois résistantes), nous ne leur conserverons
le mot de papilliformes, parce qu'il est impropre autant
figuré, ces tumeurs étant en grappes et non en choux-fle
qu'au point de vue histologique, puisque l'examen mo
qu'il ne s'agit pas de papilles hypertrophiées, qui d'aill
font défaut dans le péritoine. Elles ont la même struc

que les précédentes. Quenu, qui les a étudiées dans sa thèse, suppose que la surface de ces végétations serait constituée par des bouches lymphatiques (?) béantes qui laisseraient en quelque sorte la lymphe (?) se déverser directement dans le péritoine. Il expliquerait ainsi la fréquence et l'abondance des ascites qui accompagnent ces productions.

Étiologie. — L'étiologie de ces tumeurs est mal connue. Nous n'avons pas eu l'occasion de les rencontrer chez des enfants ou des jeunes filles avant l'âge de vingt ans, ni chez des femmes arrivées à la soixantaine. La plupart des malades qui les portaient étaient adultes, entre vingt-cinq et cinquante ans. Nous n'avons pas noté l'influence de l'hérédité, ni des antécédents personnels. Toutes les causes morales nous ont paru avoir une véritable influence, ce qui est une ressemblance avec ce que l'on observe journellement pour les tumeurs malignes.

La menstruation, la grossesse et l'accouchement nous ont paru devoir être mis hors de cause; notons que presque toutes les malades que nous avons opérées n'avaient pas eu d'enfants.

Symptomatologie. — La séméiologie présente un plus grand intérêt, et nous ne craignons pas d'avancer que dans la majorité des cas, les symptômes et la marche sont assez caractéristiques pour permettre à l'avenir d'asseoir le diagnostic.

Au début, les malades ne se plaignent guère que d'un peu de gêne et de pesanteur du côté du bassin. Ce n'est qu'un peu plus tard, lorsque l'ascite se produit et que, par cela même, le ventre augmente de volume, que l'attention des malades est éveillée. A ce moment elles éprouvent du côté du bassin des souffrances qui s'irradient vers les régions lombaire, vaginale et iliaque. Ces douleurs sont parfois très vives et seules appellent l'attention des malades. Malgré cela, leur point de départ peut rester longtemps méconnu, puisque, chez une de nos malades, elles duraient depuis quatre années lorsque nous avons été consulté.

Les malades éprouvent en même temps des troubles diges-

tifs et un peu de dyspnée; elles se fatiguent facilement, maigrissent, deviennent pâles, anémiées, cachectiques. Mais la teinte cachectique présente ceci de particulier, qu'elle est plutôt blanche que jaune paille comme dans le cancer. Ces troubles fonctionnels offrent une grande analogie avec ceux de la plupart des affections utéro-ovariques de longue durée.

Les signes physiques sont plus caractéristiques à cette époque; en effet, l'attention du médecin est attirée du côté des viscères pelvi-abdominaux. Il reconnaît par le palper et la percussion que la distension de l'abdomen est due à la présence d'une quantité plus ou moins considérable d'ascite et, en pratiquant le toucher vaginal et le toucher rectal combinés, il constate de bonne heure, du côté du péritoine pelvien, la présence de masses indurées irrégulières, dépourvues de toute espèce de mobilité et qui semblent faire corps avec l'utérus ou ses annexes. La sensation spéciale qu'il éprouve est différente de celle des phlegmons, en ce qu'elle n'est pas chaude, pulsatile, diffuse, douloureuse. Elle est différente également de celle de l'hématocèle, qui est fluctuante; de celle des tumeurs fibreuses et des sarcomes utérins, qui est plus résistante. Tout en étant solides, les masses dont nous parlons sont molles, pâteuses, parfois crépitantes, assez homogènes, mais cependant pas assez pour être absolument caractéristiques; elles sont loin dans tous

montre, dans les deux premières variétés, que l'ascite formait à elle seule la presque totalité de la tumeur et que le liquide évacué offre des caractères spéciaux. En effet, ce liquide limpide n'est pas citrin, comme celui des ascites essentielles ou symptomatiques des affections cardiaques, hépatiques ou rénales ou des ascites qui accompagnent les affections malignes du péritoine. Tantôt il est louche, légèrement grisâtre, un peu brûnatre, visqueux ; tantôt il est séreux au début, légèrement sanguin à la fin. Dans un cas nous eûmes successivement un liquide séreux, un liquide chargé de cholestérine et un liquide purulent, manifestement contenus dans trois loges différentes. En raison de la variété, l'analyse chimique et histologique ne donne pas toujours les mêmes résultats, chez les malades que nous avons examinées. Méhu, qui voulut bien en faire l'analyse, prouve qu'il présentait des caractères particuliers, assez différents de ceux que l'on rencontre dans les autres variétés d'ascite. Voici le résultat des analyses qu'il nous a transmis et qui se rapportent aux trois types que nous avons décrits.

1er *et* 2e *types.* — Le liquide est louche, de couleur jaune ordinaire des liquides ascitiques; il est fluide, ni visqueux, ni filant; il est légèrement alcalin, non putride et tout récemment extrait, sa densité = 1,023 à la température de 15° centigr. Il se coagule par la chaleur seule; il est abondamment précipité par l'acide azotique pur, par la solution acétique d'iodure de mercure et de potassium et par les divers réactifs qui précipitent l'albumine. Il est absolument précipité par le sulfate de magnésie ajouté jusqu'à saturation. Il ne donne spontanément que de très minimes flocons de fibrine et, par une addition d'acide acétique ou d'alcool, il ne dépose que des flocons de fibrine très molle et en petites quantités. L'évaporation de 15 grammes de ce liquide dans une capsule de platine à fond plat, dans une étuve à eau bouillante, jusqu'à cessation de perte de poids, a donné un résidu sec dont le poids a été noté et qui a été incinéré pour avoir le poids des sels minéraux; voici le résultat qui a été obtenu :

Matières albumineuses desséchées à 100°.....	62gr,53
Sels minéraux anhydres.....	8 ,41
Matières fixes à 100°.....	70 ,94
Eau.....	929 ,06
	1000gr,00

Une deuxième opération a donné 70gr,88 de matières fixes à 100° par kilog. de liquide.

Le liquide acidulé par l'acide acétique a lentement verdi, ce qui indique la présence de traces de pigment biliaire; l'examen microscopique a montré que le sédiment contient: 1° des hématies, les unes sphériques, d'autres en forme de disques, souvent décolorées et à dépression centrale peu marquée ; 2° des leucocytes peu nombreux ; 3° un très grand nombre de cellules volumineuses, dont la plupart sont presque dépourvues de granulations graisseuses, dont les autres, en petit nombre, en sont plus chargées.

En résumé la composition histologique et chimique de ce liquide se rapproche aussi bien de celui qui provient des kystes ovariens que de celui qui est sécrété par la cavité péritonéale : dans ce dernier cas, il indiquerait sûrement la présence d'une tumeur. En effet, 2 fois seulement Méhu a vu le poids des matières fixes des liquides ascitiques dépasser 70 grammes par kilog. et c'était précisément dans deux cas

:t peut être compté goutte à goutte. Additionné d'une
e quantité d'acide acétique, il ne donne pas de flocons
ine. Sa densité égale 1,0205 à la température de 15°
:.

ide n° 2. — Ce liquide a un aspect très notablement
nt du précédent. Il a une teinte verte, qui devient plus
par l'addition de quelques gouttes d'acide acétique
0 grammes : cette teinte verte est l'indice de la pré-
d'une petite quantité de pigment biliaire que j'ai pu
r par l'alcool. Il est franchement alcalin, mais non
ni ammoniacal. Il n'est pas filant, mais il est vis-
; on peut le verser goutte à goutte. Il est coagulable
chaleur ; il est abondamment précipité par le sulfate
nésie. L'acide azotique, la solution acétique d'iodure
cure, de potassium le précipitent. Sa densité égale 1,0345
mpérature 15° C. Il doit son aspect nébuleux à de la
e grasse très divisée. La filtration ne l'éclaircit qu'im-
ement lorsqu'il n'a pas été préalablement acidulé très
nent.

ide n° 3. — Ce liquide ressemble beaucoup au liquide
omme celui-ci, il dépose quelques traces de fibrine et
ules rouges du sang ; mais ces derniers sont en bien

ne diminuât plus. Cette dessication parfaite a exigé onze heures, le liquide de l'étuve étant constamment maintenu en ébullition.

Les résidus secs ont été pesés, puis incinérés pour avoir le poids des sels minéraux anhydres. Par le calcul, dans le tableau suivant, voici comment se rapportent à 1000 parties les nombres trouvés.

Composition générale.

	N° 1. Densité = 1,0205.	N° 2. Densité = 1,0345.	N° 3. Densité = 1,0285.
	Gr.	Gr.	Gr.
Matières albumineuses diverses.	54 90	114.1	88.05
Sels minéraux anhydres.....	8.61	9.1	8.77
Matières fixes à 100°...	63.51	123.2	96.82
Eau....	936.49	876.8	903.18
Total.....	1000.00	1000.0	1000.00

Examen microscopique. — Le sédiment contient :

N° 1. — Le sédiment du n° 1 est d'un rouge vif, il contient : 1° une immense quantité d'hématies, de formes très

2° quelques rares globules rouges du sang ou hématies, en trop petit nombre pour communiquer une teinte rosée, même légère au sédiment ; 3° de très nombreuses granulations graisseuses, les unes très fines, d'autres sous la forme de sphères d'un volume assez considérable, enfin de nombreuses boules chargées de granulations graisseuses ; 4° des aiguilles de matières grasses saponifiées.

Aucune trace de cholestérine dans ces trois liquides. Aucun dépôt de phosphates cristallisés.

En résumé on est tenté de conclure de ces analyses que les trois liquides proviennent d'un kyste ovarique multiloculaire. C'est la poche de formation la plus ancienne qui a fourni le liquide n° 2, qui est verdâtre, chargé de granulations graisseuses.

Les raisons qui portent à croire que le liquide est ovarien sont les suivantes : Les liquides n° 2 et n° 3 laissent par l'évaporation à 100° des poids de matières fixes très supérieurs à ceux que laissent les liquides d'ascites les plus chargés. Tous trois n'ont pas pu fournir, après filtration, la moindre trace de fibrine coagulable en flocons, quand on les a additionnés d'acide acétique en quantité suffisante pour rougir le papier de tournesol, comme le font les liquides d'ascite, surtout en présence de tumeurs solides. Tous trois ne contiennent pas de paralbumine, aussi ne sont-ils pas filants; on peut les verser goutte à goutte, même le n° 1. Les trois liquides ne contiennent qu'une fort minime quantité de leucocytes. D'autre part la faible quantité de sang des liquides 1 et 3 me paraît due à la ponction elle-même, car les globules rouges ont tous les caractères des hématies récemment sorties de leurs vaisseaux.

Après l'évacuation du liquide, il devient plus facile de reconnaître la tumeur et de déterminer sous quel type elle se présente.

Avec les tumeurs du premier type, après la ponction et l'évacuation complète de liquide, c'est à peine si on constate, chez quelques malades, au fond du bassin, la présence de productions suspectes dont il serait téméraire encore de

vouloir déterminer la nature bien que le péritoine pelvien soit déjà largement recouvert. Seules la formation de l'ascite, sa rapide reproduction, certains caractères qu'elle présente, peuvent donner l'éveil et il n'y a que l'incision exploratrice

Fig. 27. — Tumeur végétante du péritoine pelvien 2e type, réduction au 3/5.

qui puisse alors conduire à la certitude et donner le moyen de reconnaître à quel genre de maladie on a affaire.

Avec les tumeurs du deuxième type, au contraire, lorsque la cavité péritonéale a été débarrassée de son liquide, il est facile, en s'aidant du toucher vaginal, du toucher rectal et

ıper abdominal, de reconnaître la présence des tu-
s et d'apprécier leur siège sur divers points du péri-
pelvien, leur forme inégale, irrégulière, leur multi-
ɔ, leur consistance plutôt solide que liquide, bien que
et demi-fluctuante, parfois, en certains points, leur
ité, leur fixité ; dans d'autres, leurs rapports avec les
ı et les viscères du bassin qu'elles recouvrent sur une
ıu moins grande étendue. Ces manœuvres s'accompa-
généralement d'un peu de douleur, mais elles sont
dant assez bien tolérées pour qu'il soit inutile de
rir à l'anesthésie. Tous ces caractères sont suffisam-
nets pour mettre le chirurgien sur la voie du diagnos-
ais, même dans ces cas, l'incision exploratrice est in-
ısable pour donner la certitude.

ıs le troisième type, lorsque l'ascite, toujours beaucoup
abondante, est évacuée, il reste une tumeur, qui est
ılement volumineuse, — elle peut remplir presque la to-
le la cavité abdominale, — et qui ne diffère en rien, en
ınce, des kystes multiloculaires ou aréolaires de l'ovaire
ın a décrits sous les noms de cysto-épithéliomes et de
sarcomes. Ce n'est donc pas le lieu d'insister ici sur
ractères que présente la tumeur; c'est seulement au
de l'opération, lorsque la tumeur est mise à nu et
ı mieux, lorsque après avoir été enlevée, elle est divisée
yen du couteau, que l'on peut reconnaître la présence
gétations internes ou externes dont nous avons parlé.

s ces symptômes vont en s'aggravant, si le chirurgien
vient pas : les parois abdominales se distendent de plus
s; elles s'amincissent, prennent la forme en crapaud
ı que n'étant pas aussi distendue que dans les kystes
ɔculaires de l'ovaire, la peau devient terne et grisâtre;
ments ne semblent pas hypertrophiés. La circulation
se sous-cutanée est peu augmentée.

toucher, les parois donnent une sensation de mollesse
accidité particulière. Plus tard elles s'œdématient et se
ıt infiltrer en même temps que les membres inférieurs,
tient à la gêne de la circulation intra-abdominale. A

cette période les troubles digestifs s'aggravent de plus en plus, les malades tolèrent à peine quelques aliments, en quantité insuffisante pour subvenir aux besoins de la nutrition. La dyspnée devient de plus en plus menaçante, les urines se suppriment et les malades ne tardent pas à succomber.

Marche. — Le début, très insidieux de cette affection, passe le plus souvent inaperçu ou est alors méconnu. Ce n'est qu'à partir du moment où l'ascite prend de l'abondance que le chirurgien est ordinairement appelé ; or, chez toutes les malades, à partir de ce moment, l'évolution est rapide.

Dans le *premier type*, c'est l'ascite seule qui paraît provoquer tous les désordres dont nous avons parlé tout à l'heure et il est vraiment incroyable, lorsqu'on l'a évacuée, de voir qu'elle ait pu être produite aussi rapidement et en aussi grande quantité par des tumeurs aussi peu volumineuses. Sa reproduction se fait avec une telle rapidité que, souvent, au bout de huit à quinze jours, elle réapparaît en ajoutant encore à l'anémie et à l'épuisement.

Dans le *second type*, c'est encore l'ascite qui paraît dominer la scène, mais déjà la tumeur est capable d'exercer mécaniquement une compression fâcheuse sur les viscères voisins, en particulier sur l'utérus et ses annexes, les ure-

-ci et les viscères abdominaux les plus rapprochés ou les parois abdominales. De là, des phénomènes d'ob-tion intestinale que l'on voit quelquefois apparaître à intervalles plus ou moins rapprochés, et qui aggravent ilièrement le pronostic.

ıns les tumeurs du *troisième type*, outre ces accidents, n voit d'autres qui tiennent à ce que la gêne mécanique uite par la tumeur ne se limite plus seulement aux vis-ı pelviens. En prenant un grand volume, celle-ci remplit ı tour l'abdomen, contracte des adhérences bien autre-t nombreuses et importantes avec les viscères qui s'y ontrent, ne tarde pas à refouler le diaphragme et les or-s thoraciques et à produire des désordres graves de ce , d'autant plus facilement et d'autant plus vite que l'as-vient participer à l'augmentation des troubles.

est à remarquer que, dans tous les cas, quelle que soit la ité de l'affection, les malades sont grandement soulagées la ponction de l'ascite. Il ne faut pas compter sur son uation par les trompes devenues kystiques ou qui, en se ant, faciliteraient l'évacuation spontanée du liquide par oie utéro-vaginale. Malheureusement, le soulagement uit n'est pas de longue durée, car la reproduction de ite est d'autant plus rapide que les ponctions ont été plus ıbreuses et, bien que les malades, à la suite de celles-ci, ennent immédiatement des forces parce qu'elles peuvent menter, respirer, et même retrouver un certain calme ystème nerveux, cette amélioration devient de si courte e qu'elle ne suffit bientôt plus à compenser le déchet forces qui est dû à la reproduction incessante de ce li-le. Aussi le chirurgien ne doit-il pas compter sur ce mode traitement qui, purement palliatif, finirait par le priver ne ressource précieuse, la possibilité d'enlever la tumeur.

Diagnostic. — Le diagnostic doit être étudié pour chacun types que nous venons de passer en revue.

Dans les tumeurs qui forment le premier type, avant qu'il it une assez grande quantité d'ascite pour être reconnais-le, le chirurgien pourrait être tenté de rapporter les dou-

leurs qu'éprouve la malade à quelque inflammation de l'utérus ou de ses annexes, qui peuvent d'ailleurs être parfois altérés. A cette période, l'erreur ne tire pas à conséquence, puisqu'il n'y a pas lieu d'intervenir. Mais dès que l'ascite est assez abondante pour être facilement reconnaissable aux signes physiques et fonctionnels qui lui sont habituels, c'est elle qui domine la scène et fixe surtout l'attention du chirurgien, et alors, comme la tumeur qu'on rencontre par le toucher vaginal et par le toucher rectal est souvent peu appréciable, on pourrait supposer qu'on se trouve seulement en présence de cette collection liquide intra-péritonéale. Un peu d'attention suffira pour reconnaître que cette ascite n'est pas due à une des affections cardiaque, hépatique ou rénale qui sont extrêmement fréquentes, ni même qu'elle n'est pas essentielle, comme celles qui sont produites *a frigore* ou de cause rhumatismale, et qui sont si rares qu'elles ont été contestées. D'ailleurs en cas de doute, la ponction, qui est inoffensive, ne tarderait pas à dissiper l'incertitude.

Le liquide de ces sortes d'ascites a, en effet, des caractères trop connus pour qu'il soit nécessaire d'y insister.

On serait plutôt tenté de confondre cette ascite avec le liquide de certains kystes uniloculaires de l'ovaire, les produits de la maladie gélatineuse ou du cancer colloïde du

[redacted]

tion chimique et histologique du liquide qu'ils renferment.

La maladie gélatineuse et le cancer colloïde du péritoine donnent lieu à une déformation de la cavité pelvi-abdominale et à des troubles de la santé qui pourraient en imposer au premier abord, d'autant plus que leur évolution est également rapide et inquiétante ; mais outre que la consistance n'est pas la même et que le flot fait défaut, il suffit de faire la ponction pour reconnaître que la matière qu'ils contiennent est tellement visqueuse, épaisse, que c'est à peine si, dans bon nombre de cas, on peut en recueillir quelques parcelles par la canule d'un gros trocart. Il suffit au reste d'avoir vu cette substance, d'en avoir constaté une seule fois la coloration, l'aspect et la consistance pour qu'il n'y ait pas lieu de les confondre, ni de songer à recourir à une incision exploratrice pour compléter le diagnostic.

La péritonite tuberculeuse, qu'elle soit limitée au péritoine du bassin ou généralisée au péritoine et aux viscères de l'abdomen, ne peut guère en imposer pour l'affection que nous décrivons aujourd'hui, lors même qu'elle donne lieu à une assez grande quantité d'ascite, ce qui d'ailleurs n'est pas constant. En effet, outre que l'on trouve presque toujours, en même temps, les traces de la tuberculose dans les viscères éloignés, on trouve, presque toujours aussi, dans l'abdomen et dans le bassin, des masses solides formées par les viscères agglomérés ou par les ganglions mésentériques dégénérés qui n'autorisent pas à les confondre.

Le cancer du péritoine, surtout lorsqu'il est primitif, diffus, limité à la séreuse, donne également naissance à une ascite et à des troubles de la santé qui peuvent en imposer. La ponction exploratrice elle-même ne suffit que rarement pour lever les doutes, à moins qu'elle ne donne, comme cela a lieu chez quelques malades, issue à un liquide sanguinolent, couleur groseille, assez caractéristique pour mettre sur la voie Mais chez bon nombre d'autres malades, le liquide offre des caractères tellement analogues à ceux de la maladie que nous décrivons, même à l'analyse histologique et chimique, que le chirurgien n'est véritablement en droit de

se prononcer d'une façon absolue sur le diagnostic qu'après l'incision exploratrice. Celle-ci permet d'assurer le diagnostic en montrant, à la vue et à la main, qu'il s'agit franchement de nodosités nombreuses, disséminées, jaunâtres, blanchâtres, indurées, qui occupent souvent, indistinctement, toute la surface des parois et des viscères; qui, d'autres fois au contraire, sont peu importantes dans certains points, nombreuses, saillantes, accumulées et vascularisées dans d'autres, comme si, en ces points, elles tendaient à se grouper pour mieux attaquer les tissus sous-jacents.

Dans le deuxième type de tumeurs, on pourrait être tenté, *à priori*, avant la ponction faite, de croire également qu'il s'agit d'affections malignes. Toutefois, après la ponction, la scène change un peu de physionomie. La tumeur pelvienne devient, d'ordinaire, assez facilement reconnaissable, par le palper abdominal combiné aux touchers vaginal et rectal, et attire fortement l'attention de l'observateur. Celui-ci ne manque pas d'être frappé du volume relativement peu considérable de la tumeur comparé à l'abondance de l'ascite. Or, parmi les tumeurs qui sont susceptibles de donner naissance à une aussi grande quantité de liquide dans le péritoine et auxquelles on est tout d'abord tenté de songer, viennent en tête certaines variétés de tumeurs solides de l'ovaire et de l'utérus, et parmi celle-ci, plus spécialement, les tumeurs en-

Les tumeurs de l'utérus qui, bien qu'étant peu volumineu-es, peuvent donner naissance à une quantité d'ascite assez onsidérable pour en imposer, sont les sarcomes et les fibro-ıes enflammés. Il est vraiment singulier de voir, en pareil ıs, avec quelle facilité, sous l'influence de semblables tu-eurs, l'ascite se produit et se reproduit, après la ponction, ıez certaines malades. Dernièrement encore, chez une mme âgée d'une cinquantaine d'années, nous enlevions une meur fibreuse qui avait pris naissance dans la corne gauche l'utérus. Elle avait nécessité depuis dix mois 23 ponctions. mme la malade était mourante au moment où nous la ıes, nous nous trouvâmes dans l'obligation de faire, dans ıpace de dix jours, 3 ponctions de 10 litres chacune, avant pouvoir pratiquer l'opération, qui fut suivie de succès. ıs ce cas, la ponction, pas plus que l'analyse histologique vaient suffi à résoudre le diagnostic. Bien que nous ıns reconnu la tumeur, qui était dure et bombée, et que le-ci nous ait paru unique et limitée par des bords nets, ɔosition qui fut montrée exacte par l'opération et qui tait plus, par conséquent, en rapport avec ce que l'on ;erve pour les tumeurs végétantes, nous avions cru devoir blir une réserve à cause de la rapidité de reproduction et l'abondance de l'ascite qui ne nous paraissait pas offrir caractères qu'elle a dans le cancer, et qui se comportait, revanche, comme on le voit avec les tumeurs végétantes xomateuses. En pareil cas, il ne faut pas trop longtemps siter à faire l'incision exploratrice, qui est d'ailleurs indi-ée, et qui vient donner au diagnostic la précision désirable. Pour ne rien omettre de ce qui concerne le diagnostic des ıeurs qui constituent notre deuxième type, nous ferons ıerver qu'elles peuvent se rencontrer avec des tumeurs ıtiques de l'ovaire ou des tumeurs fibreuses de l'utérus de ıne nature, et que, dans ce cas, c'est encore l'incision ex-ratrice qui seule pourra révéler la coexistence de ces ıx sortes de tumeurs.

Les tumeurs végétantes du troisième type offrent tellement ıalogie avec les cysto-épithéliomes et les cysto-sarcomes

multiloculaires et aréolaires de l'ovaire et du ligament large, que même après avoir extrait par la ponction le liquide ascitique dont elles favorisent l'hypersécrétion, il ne faut pas se contenter de l'examen et de l'analyse de ce liquide pour se prononcer sur leur nature. L'incision exploratrice est tout au moins indispensable pour être affirmatif, et comme l'ablation est indiquée aussi bien pour l'une que pour l'autre de ces tumeurs, il ne faut pas craindre d'y recourir puisqu'elle en constitue le premier temps.

Pronostic. — Le *pronostic* des tumeurs végétantes est à peu près aussi fâcheux dans les trois types que nous venons de passer en revue; lors même que les productions néoplasiques sont en apparence encore peu volumineuses, comme dans la première variété, par exemple, la mort survient fatalement dans un temps plus ou moins rapproché si l'on n'intervient pas d'une manière efficace. Les ponctions répétées, même aussi fréquemment qu'il est nécessaire, si elles apportent un soulagement passager, ne sauraient entraver la marche de la maladie ; d'ailleurs, la reproduction incessante et rapide du liquide suffirait à entraîner la mort quand même la tumeur, peu volumineuse, n'aurait pas encore envahi les annexes de l'utérus, et ne se serait pas accompagnée des complications que nous avons signalées plus haut. Toutefois, nous pouvons affirmer avec satisfaction que le pronostic est devenu beau-

affection ; il n'en est pas de même du traitement chirurgical.

La première chose à faire pour le chirurgien appelé auprès d'une malade dans de telles circonstances, c'est de pratiquer une ponction qui, en même temps qu'elle donnera au diagnostic toute la précision désirable, sera pour la malade de la plus grande utilité, surtout si l'ascite est un peu considérable ; en effet, elle amène un soulagement qui permet de relever les forces et place par conséquent la patiente dans des conditions plus favorables pour une intervention radicale. A ce point de vue, nous dirons qu'il ne faut pas craindre de répéter plusieurs fois cette ponction si, l'état général étant très affaibli, il est nécessaire de gagner du temps pour permettre à la malade de s'alimenter et la mettre en état de résister au choc opératoire.

Ces ponctions, inoffensives par elles-mêmes, sont malheureusement incapables de procurer la guérison, et répétées fréquemment, elles contribueraient à leur tour à un rapide épuisement. On ne doit donc y recourir que lorsqu'elles sont absolument indispensables.

L'incision exploratrice est bien autrement utile ; non pas qu'elle puisse remplacer la ponction en favorisant l'issue du liquide ascitique, mais parce que, seule, elle permet de reconnaître clairement la nature du mal en mettant à nu la tumeur.

Elle est d'ailleurs le premier temps obligatoire de l'opération qui, bien qu'elle offre des difficultés plus grandes que l'ablation d'une tumeur pédiculée soit de l'ovaire, soit de l'utérus, est, en réalité, le seul mode de traitement rationnel.

L'opération se pratique de la façon suivante :

Le premier temps consiste à ouvrir le ventre sur la ligne médiane à l'hypogastre, suivant les règles ordinaires, sans crainte de pincer tous les vaisseaux, s'il y de l'hémophilie comme on le voit chez bon nombre de malades. Cette ouverture doit être assez grande pour permettre au regard et à la main du chirurgien de bien explorer le fond du bassin et l'agir sur tous les points où cela est nécessaire.

Le second temps consiste à donner issue aussi complète-

ment que possible au liquide ascitique en s'aidant d'éponges et de serviettes douces pour bien voir le péritoine, et pour apprécier le nombre et l'implantation des tumeurs. Ceci fait, on pince et on lie ces dernières le plus près possible de leur implantation, en commençant par les plus volumineuses; au besoin on les arrache avec l'ongle, qu'elles soient ou non enkystées. Il faut avoir soin, en procédant de la sorte, de ne rien laisser des végétations et des kystes. Le pincement de la base ne doit avoir d'autre but que de permettre cette décortication sans provoquer d'hémorrhagie. Pour les plus petites végétations, il n'est pas nécessaire, avant de les arracher, de pincer les vaisseaux qui s'y rendent, la compression avec des éponges suffisant pour arrêter le sang; mais pour les grosses tumeurs, avant d'enlever les pinces il est bon de les lier au ras du péritoine sous-jacent au moyen de fils de soie qui sont ensuite perdus.

Il ne faut pas oublier, en plaçant ces ligatures, qu'à ce niveau le péritoine doit être ménagé et qu'il est presque toujours à l'avance éraillé et un peu ramolli au niveau de la tumeur, de telle sorte que ces ligatures doivent être faites avec soin pour ne pas couper. Il ne faut pas craindre, lorsqu'on enlève la tumeur, de réséquer complètement les annexes de l'utérus s'ils sont eux-mêmes malades et trop altérés;

foyers hémorrhagiques ou inflammatoires qui auraient pu se produire dans la cavité, puis, lorsque le sang est complètement arrêté, on procède à la fermeture de la plaie pariétale et au pansement. La fermeture de la plaie se fait au moyen de sutures de soie à anses séparées, superficielles et profondes. Les points de suture profonde doivent comprendre le moins possible du feuillet péritonéal pour ne pas entraîner la formation de fistules, qui seraient facilement entretenues par la reproduction de l'ascite et favoriseraient la suppuration du péritoine. On peut, à la rigueur, laisser à l'angle inférieur de la plaie, pendant un temps très court, un tube de caoutchouc fenêtré, destiné à faire le drainage de la cavité péritonéale au cas où l'on craindrait qu'un épanchement sanguin vînt à se former au fond du bassin dans les heures qui suivent l'opération. En le maintenant trop longtemps, ce tube laisserait à sa place une ouverture fistuleuse. Le pansement doit être fait avec des pièces antiseptiques et avec une couche de sparadrap et d'ouate disposée de façon à assurer l'occlusion de la plaie et la compression de l'abdomen.

L'opération ainsi conduite est nécessairement longue, minutieuse; il ne faut pas craindre cependant de lui consacrer tout le temps nécessaire. Il faut aussi ne pas fermer la plaie pariétale avant de s'être bien assuré que le bassin est exsangue, et si cela était nécessaire, on pourrait laisser une ou plusieurs de nos pinces hémostatiques longues sur quelques points saignants de l'utérus, par exemple, si les ligatures perdues étaient insuffisantes pour assurer l'hémostase.

Lorsqu'elle a été bien conduite, l'opération a généralement des suites favorables, et même dans les cas les plus graves en apparence, nous avons été frappé du succès qu'elle nous a permis d'obtenir. Dans les premiers jours surtout, c'est à peine s'il y a de la réaction. Toutefois, passé ce temps, la plupart de nos malades ont présenté des accidents spéciaux qui, sans compromettre le résultat final, n'en ont pas moins inspiré d'assez sérieuses inquiétudes. Chez quelques-unes, malgré tout le soin que nous avions mis à bien suturer la plaie pariétale, au moyen de fils de soie phéni-

qués, suffisamment rapprochés, d'enlever ces fils au bout de quelques jours dès que la plaie était cicatrisée, de les remplacer par des fils collodionnés appliqués à la surface du ventre et convenablement noués pour empêcher l'écartement des lèvres de la plaie, nous avons vu sur un ou deux points de celle-ci, là où, en apparence, il étaient eux-mêmes cicatrisés, le liquide de l'ascite qui s'était en partie reproduite, se faire jour au dehors et entretenir l'écoulement d'un liquide clair et visqueux d'abord, purulent ensuite, qui minait sourdement les forces de la malade; dans un cas nous avons même vu celle-ci succomber à une sorte de fièvre hectique qui en fut la conséquence ; chez les autres cet écoulement finit par se tarir, non sans s'être accompagné de tympanisme, de diarrhée, de fièvre qu'il fallut combattre par une médication et une alimentation toniques, bismuth, aconit, quinquina, laitage, jus et poudre de viande, viande crue, etc. Au bout de quinze ou vingt jours, la suppuration s'étant tarie, la diarrhée, l'incontinence de l'urine et des matières fécales, la fièvre, l'inappétence, la faiblesse disparurent, et il suffit de soins hygiéniques, méthodiques, pour voir promptement se relever les forces.

Chez d'autres, il n'y eut pas de fistules semblables. Mais nous vîmes, au moment de la convalescence, apparaître des

ıous-même surpris pendant un certain temps, croyant
ı affections étaient de nature maligne; or nous avons
rs de ces malades chez lesquelles la guérison se main-
ɔpuis deux, trois ans et même depuis dix ans, et qui
ıt d'une santé des plus satisfaisantes. Ces faits sont de
ı légitimer le procédé opératoire que nous avons appli-
ı encourager ceux qui voudront nous imiter.

ıut ce qui précède, Messieurs, nous sommes aujour-
ı droit de conclure :

existe un groupe de tumeurs particulières au péri-
elvien constituées par la production à la surface de
let séreux, de végétations multiples, mollasses, assez
es à du frai de grenouille, susceptibles de prendre
sition arborescente.

s tumeurs peuvent se présenter sous trois types : le
, caractérisé par des masses disséminées sur le péri-
lvien; le deuxième, sous forme de tumeurs solides ou
[uides bien circonscrites qui occupent à la fois le péri-
lvien et les annexes de l'utérus; le troisième, remar-
par la formation de masses kystiques volumineuses
à la fois aréolaire et végétante.

ces trois types, la présence et la prompte reproduc-
n liquide ascitique offrant des caractères spéciaux,
ent un phénomène concomitant de premier ordre.

ı tumeurs ont été confondues à tort jusqu'ici avec cer-
ıriétés d'affections malignes du péritoine, de l'utérus,
res et des ligaments larges, dont elles se distinguent
é par leurs caractères anatomiques, leur marche et
ıstic qui leur est applicable.

ɔs sont susceptibles d'être traitées et guéries par un
d'intervention chirurgicale qui nous est propre.

z les malades que nous avons opérées, et le nombre
ɔjà grand, nous n'avons pas jusqu'ici observé de ré-
ien que chez quelques-unes notre intervention re-
un assez grand nombre d'années.

PREMIER TYPE.

OBS. I. — Mlle Cavenne, couturière, âgée de vingt-deux ans, blonde, pâle, bien réglée depuis l'âge de treize ans, se plaignait depuis quatre années de douleurs abdominales intenses, et depuis une année d'un tampanisme considérable dont la cause avait échappé à plusieurs confrères, lorsque je fus appelé auprès d'elle par le Dr Darses. A cette époque, la malade était épuisée par les souffrances et par l'inanition. Je constatai que la distension extrême de l'abdomen était due à la présence d'une ascite symptomatique d'une petite tumeur accolée à l'utérus et reconnaissable par le toucher vaginal et le palper hypogastrique combinés. Il fut convenu que l'incision exploratoire serait faite pour donner au diagnostic la précision désirable et pour procéder à l'ablation de la tumeur.

1er *mars* 1885. — Cette incision est faite sur la ligne médiane, du pubis à l'ombilic. Elle donne aussitôt issue à 20 litres de liquide péritonéal, séreux d'abord, sanguinolent ensuite, et permet d'introduire aisément la main au fond du bassin. Je reconnais ainsi que les ligaments larges, l'utérus, les ovaires, les trompes et l'intestin sont couverts de fausses membranes et de brides péritonéales qui les font adhérer entre eux et aux parois latérales du bassin. Je romps ces adhérences avec la main et je reconnais qu'elles sont fibreuses, vasculaires, par conséquent anciennes, comme le prouve le mélange subit du sang au reste du liquide ascitique contenu dans le bassin. J'arrête ce sang par la pression avec de grosses éponges qui servent en même temps à enlever le liquide et les fausses mem-

un jet qui vient de plusieurs artérioles et que j'arrête par
ent des vaisseaux. Je reconnais alors que l'ovaire droit et
. adjacente sont en grande partie détruits par les végé-
grappe et je l'enlève après avoir mis au-dessous de lui
res de soie. Celles-ci montrent que le tissu des ligaments
friable et se laisserait aisément couper au niveau des végé-
il supporte : aussi pour mettre la malade plus sûrement
s hémorrhagies, après avoir enlevé toutes les petites tu-
raclage, je place deux pinces à longs mors le long du
de l'utérus, je place des ligatures de soie à anses sépa-
elles et cet organe au niveau des parties saines et je ré-
les tissus qui avaient été éraillés par le raclage. Restait
l'intestin grêle des végétations qui l'entouraient. Ce temps
ion est rendu laborieux par la résistance et surtout par
ité des brides cicatricielles : aussi, malgré le temps et
j'y apportai, il nécessita des manœuvres qui aggravèrent
ient le pronostic de l'opération; il ne fallut rien moins
ni-heure pour l'exécuter, et dix ligatures perdues à la
l'intestin pour arrêter le sang qui coulait des nombreux
Je procédai ensuite à la toilette du péritoine, au drainage
vité avec un tube de caoutchouc dont l'extrémité libre
l'angle inférieur de la plaie et à la fermeture des parois
s. L'opération avait duré près d'une heure. Malgré ces
isolites, malgré l'état d'inanition volontaire qui avait épuisé
de la malade, nous avions lieu d'espérer une prompte

s immédiates furent en effet des plus heureuses : pendant
niers jours l'état local et l'état général furent des plus
s ; l'appétit et le calme reparurent, le pouls ne s'éleva pas
100° et la température au delà de 38°. Mais le onzième
vîmes s'écouler par l'angle inférieur de la plaie une grande
liquide ascitique qui, les jours suivants, devint puru-
le. En même temps nous vîmes se déclarer du tympa-
la diarrhée, du délire, de l'inappétence et un état fébrile
en quelques jours sans avoir pu modérer ces accidents
ens médicaux.

Deuxième type.

— Mme Testu, âgée de cinquante-huit ans, vient nous con-
octobre 1884, pour une énorme exomphale et pour une
on considérable du ventre. Elle est pâle, bouffie, épuisée
rins de ménage qui l'ont accablée depuis plusieurs années

et par les souffrances qu'elle a ressenties depuis plusieurs mois. Elle ignore le début de l'affection. Le palper abdominal combiné au toucher vaginal et au toucher rectal reconnaît une ascite abondante et quelques parties solides, mobiles du côté des annexes de l'utérus. La ponction, faite d'urgence, donne issue à 15 litres de liquide que Méhu rattache à un kyste ovarique, à contenu insolite et permet de sentir au niveau de l'utérus, de ses annexes et du péritoine pelvien, des masses végétantes, fermes, crépitantes, inégales, qui sont manifestement la cause de l'ascite et qui semblent de nature maligne.

20 *novembre* 1884. — Le liquide s'étant reproduit et le ventre étant aussi volumineux qu'au moment de la ponction, l'ouverture du ventre et l'ablation de la tumeur sont pratiquées. J'incise les parois abdominales depuis le pubis jusqu'à l'épigastre en passant à travers la hernie dont nous excisons le sac et les téguments qui l'enveloppent. Je donne de la sorte issue à 20 litres de liquide ascitique, sale et jaunâtre. Je reconnais alors que le péritoine est recouvert d'un enduit visqueux et noirâtre et que l'épiploon adhère à son feuillet pariétal sur une grande étendue. J'engage ensuite la main du côté du bassin et je constate autour de l'utérus, au niveau des ligaments larges, une masse du volume d'une tête de fœtus à terme, plus grosse du côté gauche. Je l'attire avec la main (fig. 27). Cette manœuvre arrache un grand nombre des lobes végétants qui la composent et provoque un suintement sanguin que je taris avec de grosses éponges qui me servent à retirer le reste de l'ascite contenue dans le bassin. Je saisis alors la tumeur avec des pinces longues, à mors courbes, et je diminue successivement son volume par un morcellement. Je reconnais qu'elle est implantée sur le ligament large gauche; je saisis alors celui-ci entre des pinces, je le lie sur trois points, je l'excise et je réduis les ligatures dont deux sont par-

globés dans les groupes de végétations que nous avons
, et qu'il y a au milieu d'elles un corps solide qui, par sa
a coloration et sa consistance ressemble à un testicule nor-
ı ovaires ne sont plus reconnaissables; il n'en est pas de
les trompes qui sont hypertrophiées, oblitérées, dilatées,
s : l'une d'elles a le volume d'une grosse noix. Tous les lobes
es qui entrent dans la composition de ces grappes sont
ın à l'autre par des pédicules longs, grêles, colorés, com-
ıne artère et d'une ou de deux veines qui se ramifient de plus
et se rendent au centre de chaque lobule pour se ramifier
épaisseur à la manière des branches des arbres. La plupart
'égétations sont rosées, jaunâtres, mollasses, translucides,
lu frai de grenouille; mais un certain nombre d'entre elles
par leur coloration, leur consistance, leur opacité et sem-
ıisseuses, fibreuses, cartilagineuses, osseuses.
ites de l'opération furent des plus favorables; la réaction fut
, le pouls ne s'éleva pas au-dessus de 90; la température de
y eut pas d'agitation, pas d'insomnie, pas de troubles diges-
ouzième jour il y eut un œdème des membres inférieurs, qui
complètement et spontanément le seizième, et n'empêcha
alade de se lever et de retourner chez elle le dix-huitième
puis lors la santé ne s'est pas démentie et demeure excep-
ment satisfaisante.
I. — Mme Caillat, âgée de vingt-cinq ans, mère de deux en-
ıst aperçue pour la première fois, il y a six mois, d'un gon-
insolite du ventre. A cette époque elle n'éprouvait aucune
ce, mais elle était pâle, blanche, cachectique. L'augmenta-
volume du ventre fit des progrès si rapides qu'une ponction
ıientôt nécessaire: elle donna issue à 12 litres de liquide
e. L'ascite elle-même se reproduisit si promptement qu'il
ratiquer cinq nouvelles ponctions; la dernière fut faite par
y a huit jours, à Saint-Louis, où elle m'avait été adressée par
llègue Siredey. Le liquide extrait, le palper hypogastrique
it sur la ligne médiane une tumeur bosselée, grosse comme
'un fœtus à terme, dure, bosselée, intimement adhérente à
, et le toucher vaginal découvrit un léger épaississement du
péritonéal à la surface de cet organe, du côté du péritoine
Ces caractères étant communs au sarcôme du corps de
et aux tumeurs végétantes du péritoine pelvien, il fut décidé
s ferions l'incision exploratrice pour compléter le diagnostic
procéder à l'ablation de la tumeur.
embre 1885. — L'incision est faite à l'hypogastre, sur la
ıdiane, du pubis à l'ombilic; elle montre que la malade est
ile et que les veines sont dilatées; elle nécessite l'applica-

tion de vingt pinces hémostatiques. Elle intéresse successivement la peau et les couches sous-jacentes jusqu'au péritoine. Dès que celui-ci est ouvert, 8 litres de liquide jaunâtre, ascitique, sale, épais, peu visqueux, s'échappent brusquement et tendent à entraîner au dehors les intestins dont la surface est blanchâtre, vascularisée par places, couverte dans d'autres d'un enduit légèrement visqueux ou pseudo-membraneux. Ceux-ci sont écartés doucement de même que les lèvres de la plaie faite à la paroi abdominale. Nous découvrons alors une masse kystique à parois blanchâtres, doublée de fausses membranes et qui, suivant les points, est mince ou épaisse, lisse ou bosselée, ferme ou mollasse, couverte de grappes jaunâtres, végétantes ou d'ulcérations rougeâtres entourant des saillies petites, inégales, myxomateuses. J'introduis doucement la main autour d'elle pour explorer son siège et ses rapports. Je constate, ce que la vue m'avait fait prévoir, qu'il s'agit d'une masse végétante, implantée largement sur les deux faces du ligament large droit, sur le fond de l'utérus et sur le péritoine qui tapisse le sommet de la vessie : en outre, je découvre deux masses végétantes, en grappe, du volume d'une pomme sur le péritoine pariétal, au côté droit du bassin. Je détache tout d'abord ces deux masses avec l'ongle et je taris le sang qui s'écoule pendant cette manœuvre au moyen de grosses éponges montées sur de longues pinces à arrêt. Ces éponges servent en même temps à extraire le reste de l'ascite, colorée par le sang, qui occupe le fond du bassin. J'attaque ensuite de la même façon la masse principale, d'aspect kystique et dont l'implantation est large, sessile. Une traction légère, faite avec les doigts, montre que la coque est friable ; elle se rompt aussitôt dans son tiers inférieur. Pour éviter la perte de sang, je l'enlève par morcellement avec de longues pinces courbes, hémostatiques, que je place successivement à travers la tumeur. Je parviens ainsi, sans perdre de sang, à mettre à

Les suites de l'opération furent assez pénibles pendant le premier septenaire. Bien qu'il n'y eut pas de troubles digestifs et d'insomnie, il y eut des accès fébriles ; le pouls s'éleva jusqu'à 108 et la température à 38°, et la malade prit peu d'aliments. Le drain fut retiré le deuxième jour. A partir du huitième jour, elle prit volontiers des substances liquides nutritives. Le onzième jour, du pus s'écoula en abondance par l'angle inférieur de la plaie en même temps qu'il y eut un peu de tympanisme et de diarrhée. Ces accidents diminuèrent considérablement à partir du vingtième jour. A cette époque, le ventre se déprima, la malade put prendre des aliments solides et quitter la maison des Dames de la rue de la Santé chez lesquelles je l'avais opérée à mes frais. Six semaines plus tard, la suppuration était à peu près nulle, et la santé ne laissait rien à désirer.

Troisième type.

Obs. IV. — Mme Lecamus, âgée de trente-neuf ans, sans enfants, réglée à douze ans, mariée à dix-sept, avait joui d'une santé exceptionnellement bonne, lorsqu'à la suite de causes morales, perte de fortune et d'affections chères, elle tomba dans un état d'anémie qui inspira au Dr Gratiot, son médecin traitant, d'assez vives inquiétudes. Malgré ses soins éclairés, il vit apparaître, il y a cinq mois, des douleurs et un gonflement insolite du côté de l'abdomen qui attirèrent son attention et celle du professeur Peter appelé en consultation. Tous deux reconnurent alors la présence d'une tumeur solide à l'hypogastre et d'une ascite, et proposèrent l'opération. La malade effrayée s'adresse à notre collègue Hardy qui méconnut complètement la nature de l'affection et conclut à une mort prompte qu'aucune intervention ne saurait enrayer. Ce fut alors que Mme Lecamus me fit appeler en même temps que les confrères éclairés qui avaient donné les premiers soins, réclamant l'opération qui était l'unique chance de salut. L'état général s'était tellement détérioré depuis plusieurs semaines, qu'il n'y avait pas à songer à la gastrotomie. Nous fîmes tout d'abord la paracenthèse qui donna issue à 15 litres de liquide qui provenaient manifestement de trois loges, puisque dans l'une il était clair, dans l'autre il était chargé de cholestérine, dans l'autre purulent. Ce liquide fut analysé avec soin par Méhu, qui reconnut ses caractères différents de ceux des kystes ovariens et de l'ascite ordinaires. L'évacuation de ce liquide montra que la portion solide de la tumeur pelvienne était relativement peu volumineuse, et permit à la malade de prendre quelques aliments, ce qu'elle n'avait pu faire depuis plusieurs semaines. Au bout d'un mois, ce liquide s'étant reproduit, la malade retomba à nouveau dans un état d'é-

puisement complet, pâleur cachectique de la face, nausées, pouls filiforme = 123, température axillaire = 36, et nous fûmes contraint de hâter l'opération.

12 *décembre* 1883. — Celle-ci fut faite avec le concours de nos aides ordinaires, en présence des confrères qui nous avaient appelé. L'incision faite du pubis à l'ombilic montra que la paroi abdominale était grasse, hémophilique et nécessita le pincement de douze vaisseaux artériels et veineux. Elle donna issue à 12 litres de liquide ascitique, clair et citrin et nous permit de reconnaître du côté du bassin une tumeur en partie solide, en partie liquide, à parois friables, riches en vaisseaux sanguins et en végétations dendritiques translucides qui se déchiraient à la moindre pression. Je ponctionnai ensuite la portion de la tumeur qui était fluctuante, et je retirai 6 litres d'un liquide séro-sanguin, chargé de dépôts fibrineux, anciens, jaunâtres. J'ouvris ensuite cette poche et je reconnus qu'elle était remplie de végétations en grappe, semblables à celles qui entouraient la tumeur. Je vidai quelques poches, beaucoup plus petites, et je reconnus qu'elles contenaient un liquide et des végétations analogues. Restait à enlever la portion solide de cette tumeur, ce qui eût été impossible, à cause du nombre des vaisseaux sanguins et lymphatiques, variqueux, qui entraient dans sa composition si nous n'avions eu recours à notre procédé de pincement et de morcellement avec les longues pinces courbes de notre modèle. Ce temps de l'opération fut facilité par le détachement de deux fortes brides formées par des adhérences qui reliaient le péritoine pariétal à la tumeur. Dès que cette masse fut enlevée, je reconnus qu'elle était entourée de beaucoup d'autres plus petites, qui comme elle s'étaient développées aux dépens du feuillet péritonéal qui recouvrait l'utérus, les ovaires, les trompes, les ligaments larges et le fond du bassin. Je les morcelai à leur tour, et je

alors duré une heure et demie. Nous fermâmes ensuite la plaie ninale par des points de suture de soie à anses séparées, super- s et profondes, et nous fîmes le pansement iodoformé, phé- et ouaté compressif.

suites de l'opération furent bien moins graves que nous s supposé. Grâce aux boissons stimulantes, au sulfate de e, à une alimentation variée, progressive, la faiblesse et les s digestifs disparurent promptement; le pouls tomba à 108, 100, devint plus fort; la température s'éleva à 38° pour re- à 37 le huitième jour, et la malade put retourner en province ième jour. Quelques mois après elle fut prise d'un abcès qui se vida spontanément par l'angle inférieur de la plaie et rut plus; actuellement, plus de deux ans après l'opération, néral ne laisse rien à désirer, et il n'y a dans le bassin d'autres ue celles déjà anciennes de la pelvi-péritonite.

DIXIÈME LEÇON

DU LYMPHANGIOME

MESSIEURS,

La jeune malade que nous avons opérée dans notre dernière séance, et qui présentait un lymphangiome sous-cutané de la face, va nous fournir l'occasion de revenir sur un sujet que j'ai déjà eu l'occasion d'aborder avec vous à propos de différentes régions, sujet important s'il en fut pour le chirurgien : *la pathologie du système lymphatique*. Vous savez qu'elle remonte au dix-septième siècle ; que les premières observations sur les maladies de ses vaisseaux furent contempo-

de vous dire, Messieurs, qu'avant d'arriver à un diagnostic, nous formulâmes tous des hypothèses plus ou moins éloignées de la vérité. Nélaton songea à une mamelle surnuméraire et sécrétante. Pour savoir s'il en était réellement ainsi, après avoir fait dessiner la pièce d'après nature par Lackerbauer, je portai le liquide chez Ch. Robin qui le soumit à l'examen microscopique. Le savant histologiste reconnut d'emblée qu'il était constitué par de la lymphe et non par du *lait*; ce fut un trait de lumière. Le professeur Sappey fit l'injection de la tumeur et nous montra que nous étions en présence de dilatations portant sur toutes les voies lymphatiques

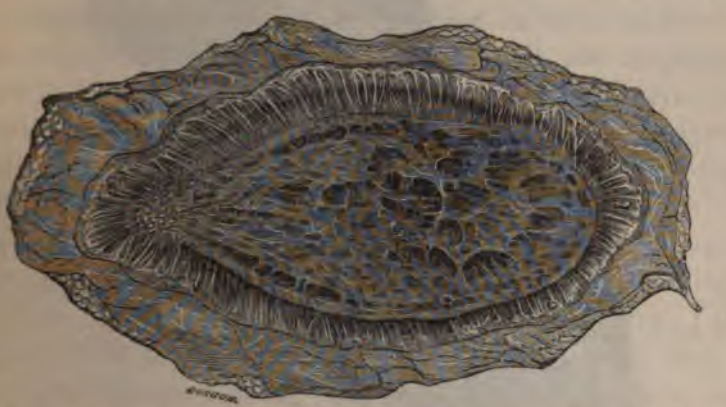

Fig. 28. — Coupe du lymphangiome ganglionnaire de la région inguinale que j'ai enlevé en 1858 avec Nélaton.

qui constituent les ganglions inguinaux-cruraux (voy. fig. 28). Les pièces injectées ont été déposées au musée Dupuytren et ont servi, comme les miennes, à toutes les figures qui ont été reproduites par les auteurs qui ont traité la question.

Nous interrogeâmes avec soin la littérature médicale et nous reconnûmes que ce cas n'était pas le premier, qu'un autre analogue avait été observé en 1837 à Paris par Amussat. Avant l'opération personne (et la chose se comprend) n'avait été chercher dans une thèse de concours à peu près oubliée la relation d'un fait analogue à celui qui se présentait. Si donc l'observation de Nélaton n'est pas la première dans le

sens chronologique du mot, ce n'en est pas moins elle qui aser de point de départ à tous les travaux ultérieurs. Les tumeu analogues à celle qu'il avait opérée ont été appelées s adénolymphomes, soit lymphadénectasies ; je n'ai pas l'i tention de m'y limiter dans la leçon d'aujourd'hui ni d celles qui suivront ; il y a tnat de ressemblances cliniques anatomo-pathologiques entre les néoplasmes constitués s tout par les vaisseaux lymphatiques, qu'il ne me paraît

Fig. 29. — Aspect général de la tumeur précédente à la partie inféro-exter section d'un ganglion.

facile ni logique de décrire les uns en passant les autres silence.

Entendons-nous, Messieurs : je ne parle que des altéra vasculaires primitives ; nous avons vu naguère, en étudia affections ganglionnaires de la région cervicale, que les sions consécutives à la propagation d'un cancer du terri organique dont les vaisseaux aboutissent au ganglion ét aussi fréquentes que les autres ; on pourrait en dire a pour les lymphangiomes : des maladies étrangères à gine au système lymphatique retentissent sur les résea

même sur les gros troncs de voisinage, à tel point que ceux-ci prennent parfois plus d'importance que le reste et passent du second au premier plan.

Un homme de cinquante ans, vu par M. Engel Reimers, meurt d'hématémèse foudroyante dans le cours d'un ulcère simple de l'estomac. A l'autopsie, l'attention fut attirée surtout par un lymphangiome siégeant au voisinage de l'ulcère à la surface duquel s'était faite l'hémorragie (1). Peu s'en fallut qu'on ne fît graviter tout le processus autour de lui, mais quand on eut découvert les cicatrices d'ulcères anciens, on se dit qu'il s'agissait d'une dilatation secondaire des troncs déterminée par la rétraction du tissu inodulaire.

Je n'ai point l'intention de m'occuper de ces épiphénomènes ; les tumeurs dont je vous entretiendrai intéressent primitivement les vaisseaux lymphatiques ; je n'essayerai point non plus d'enrichir notre nomenclature d'expressions nouvelles à physionomie grecque, car enrichir dans ce cas 'est nullement synonyme d'éclaircir : dilatations simples vec flexuosités des réseaux, varices des gros troncs, modications morbides des canaux intra-ganglionnaires, j'apellerai tout des lymphangiomes, parce que, selon moi, il est pas légitime d'établir des subdivisions précises pour des sions qui presque toujours se combinent et se compliquent.

I

CLASSIFICATION

On a tenté des classifications diverses ; la plus simple et meilleure est artificielle, en apparence ; elle est basée sur siège des tumeurs et le volume des vaisseaux. Adoptée 'abord par Follin, elle l'a été par la plupart de ceux qui 'ont suivi, entre autres M. Wladan Georgievicz, l'auteur l'un excellent mémoire dont j'aurai souvent à vous entre-

(1) *Deutsch Archiv f. klin. Medicin*, XXXIII Bd, p. 632.

tenir (1) : il y a en effet une différence radicale, au point de vue clinique et thérapeutique, entre les lymphangiomes de réseaux de la peau, les dilatations variqueuses des troncs, et les altérations similaires des canaux intra-ganglionnaires; avant d'étudier la physionomie de ces variétés, jetons un coup d'œil d'ensemble sur les lésions qui les caractérisent et, sans traiter à fond la question d'anatomie morbide, indiquons les altérations morphologiques que subissent à la longue les lymphatiques.

1° Division anatomo-pathologique. — M. Wegner a divisé les tumeurs que nous étudions en trois groupes : les lymphangiomes *simples*, *kystiques*, *caverneux*.

Dans le premier, les vaisseaux conservent leur forme et leurs caractères; les néoplasmes sont formés de véritables pelotons lymphatiques. Les choses se passent d'une façon moins régulière dans le second groupe; nous verrons quelque chose d'analogue à ce qui se passe dans le cours des anciennes varices veineuses : la dilatation n'est pas la même sur toute l'étendue du vaisseau; il se forme une ampoule. Qu'une phlébite ultérieure l'oblitère ou l'isole, et l'on se trouvera en présence d'un kyste sanguin sans communication avec les vaisseaux aux dépens desquels il s'est développé. De cette manière se produisent sur le parcours des lympha-

naguère des hypertrophies totales, anomalies le plus souvent congénitales appelées parfois éléphantiasis, parfois macroglossie. Otto Weber les croyait musculaires (1), Hecker et Buhl montrèrent qu'elles renfermaient des vaisseaux et des gaines nerveuses (2). Busch crut voir dans les langues éléphantiasiques autant d'hyperplasie conjonctive que d'hyperplasie musculaire (3).

Wegner, ayant eu l'occasion d'observer deux faits lui-même et d'examiner des pièces appartenant à MM. Gies et Maas, reconnut que dans presque tous ces cas la macroglossie était le résultat d'un trouble de la circulation lymphatique de la langue ; qu'elle n'était point constituée par une augmentation des fibres musculaires ou conjonctives, mais par une élongation des vaisseaux avec accumulation de lymphe. Cette notion était extrêmement intéressante pour l'étude des lymphangiomes. Par ses examens l'auteur put reconstituer le processus, montrer par quels échelons on arrive de la lésion simple aux formes plus avancées sur lesquelles on discute.

Fig. 30. — Lymphe.

On trouve d'abord, à défaut d'augmentation du nombre des vaisseaux, un allongement, des thromboses consécutives à la stagnation de la lymphe : il est aisé de prévoir qu'il y aura des phénomènes de compression, des changements de structure. Cette élongation produit une raréfaction de l'épithélium ; à un certain moment les cellules sont tellement écartées que toute la couche interne semble avoir disparu et que le liquide est contenu dans les lacunes du tissu conjonctif : l'atrophie des fibres musculaires, la compression des veines s'expliquent de la même manière. Maas ayant trouvé des espaces remplis de sang crut à un angiome veineux. Un examen plus attentif de la pièce fit supposer à

(1) *Virchow's Archiv*, Bd. VII, p. 115.
(2) *Hecker u. Bühl. Klin. d. Geburtskunde*, Leipzig, 1861, p. 333.
(3) *Chirurg. Beobachtungen*, 1854, p. 35.

Wegner que les vaisseaux lymphatiques étaient primitivement en cause : il expliqua d'une manière ingénieuse et plausible l'extravasation sanguine finale. La stase lymphatique crée un obstacle au cours du sang dans les veines de la région, qui se dilatent ; leurs parois sont en contact direct avec un sac lymphatique, la pression devient de plus en plus forte, la paroi éprouve une véritable usure et il se fait une communication entre des cavités d'ordre différent, de telle sorte que, à un moment donné, leur contenu présente plutôt les caractères du sang que ceux de la lymphe.

A défaut d'autre intérêt, les recherches de Wegner ont eu celui de démontrer la véritable nature de vices de conformation de la langue mal connus avant lui, de permettre l'étude des lymphangiomes simples dans une région où elle est plus facile que partout ailleurs. J'insisterai peu, Messieurs, sur les conséquences qu'en a tirées l'auteur au point de vue de l'étiologie de la maladie, sur la généralisation un peu hâtive qu'il a faite. Dès l'instant où les réseaux lymphatiques sont les premiers et souvent seuls intéressés, c'est dans leur territoire ou en aval qu'il faut chercher l'obstacle au cours de la lymphe, la raison de son accumulation dans les ramuscules périphériques. Nous avons vu un lymphangiome développé sur la paroi gastrique après la compression par

ıostic est exact — et tout permet de croire qu'il
s'agit encore ici d'une stase par compression
fférents ; il s'en faut de beaucoup que le même
ıit existé dans tous les cas ; souvent même on
cune cause : les lymphangiomes sont congéni-
noins on s'est aperçu de leur existence à une
ɔrécoce de la vie. Wegner croit qu'il faut alors
sur une anomalie de développement, sur une
troncs d'un certain volume. Son opinion lui a
par une observation d'anatomie comparée déjà
professeur Virchow. Ce savant eut l'occasion
chez un veau nouveau-né une oblitération du ca-
ıe, avec dilatation de tous les lymphatiques. Des
analogues avaient été faites chez l'homme par
rswell. Le cas observé par ce dernier était par-
démonstratif : une femme de quarante-trois
l'hôpital pour une affection organique du cœur,
du côté gauche une tumeur du volume d'une
n eût prise pour une hernie si elle n'eût pré-
ıher la consistance d'un peloton rubanné. Cette
urut peu de temps après son entrée ; voici ce que
l'autopsie. Les ganglions de l'aine, gros comme
ɜs, étaient transformés en kystes remplis de sé-
coloration rouge vineuse, et reliés les uns aux
ɜs cordons cylindriques creux dont le diamètre
elui d'une plume de corbeau ; tous les lympha-
ıont étaient dilatés, de même que le canal tho-

il, à la suite d'une étude soigneuse des lymphan-
ıine, est arrivé à une opinion analogue : « La
asie spontanée, dit-il, débute par les vaisseaux
l'abdomen. Elle dilate successivement de haut
ymphatiques iliaques, puis les intra-ganglion-
es et inguinaux, enfin les vaisseaux efférents
ces ganglions. Dans cet état, à cette période,

ıt. of hypertrophy, pl. IV, fig. 4.

il y a tumeur variqueuse profonde, sous-aponévrotique. C'est la troisième forme.

« L'affection s'accroît toujours dans le même sens; l'ectasie envahit les gros lymphatiques sous-cutanés. Deuxième forme, varices cylindriques sus-aponévrotiques. Le progrès continue, la dilatation se propage aux réseaux des lymphatiques plus superficiels. Première forme, varices dermiques (1). »

b. *Lymphangiome kystique.* — Un fait de Winiwarter va nous fournir la transition entre la forme simple et la forme kystique : un enfant de quatorze mois est apporté à la clinique de Billroth le 16 mai 1872 ; il présente une hypertrophie congénitale de toute la langue et une de ces tumeurs que les Allemands appellent *hygromas kystiques* du cou : on enleva de la langue une portion suffisante pour qu'on pût nourrir l'enfant sans trop de peine; il mourut dix jours après. La portion enlevée est formée par un conglomérat de kystes, dont le plus gros a le volume d'une petite pomme : le contenu est en partie jaune clair, en partie brun; ces kystes s'étendent entre les muscles du plancher de la bouche, entourent complètement le larynx et la trachée, et se perdent dans les tissus caverneux de la langue (2).

Voilà, il nous semble, un cas bien net de dilatation kystique des lymphatiques : la même modification s'observe aussi souvent dans d'autres régions, mais à un degré moindre

l'état normal. On pouvait suivre les vaisseaux superficiels
u'aux vésicules cutanées, dilatations ampullaires de leurs
mités (1).

encore la pathologie expérimentale a donné des résul-
onfirmant ceux qu'on avait obtenus par d'autres voies :
aintenant l'abdomen des lapins distendu pendant quinze
ou trois semaines par de l'air à une haute pression,
ier a eu des dilatations kystiques des lymphatiques de

Fig. 31. — Vésicules simples.

tin et même du péritoine : par quel mécanisme s'étaient-
formées? Y avait-il eu pénétration à l'intérieur des
aux de bulles gazeuses, ou tout résultait-il de la com-
on? c'est ce que je n'ai pas l'intention de discuter.

ui qu'il en soit, les faits que nous venons de passer en
me paraissent tous contribuer à démontrer la même

n Fall von Lymphangiectasia in : *Einige Fälle aus der chirurgischen
ung des Reichshospitales zu Christiania.* Zeitschrift f. klin. Medicin,
nsburg. VI Jahrg. Breslau, 18[illegible]6.

chose : que la formation d'ampoules aux extrémités lymphatiques est une conséquence de leur distension ; que le lymphangiome kystique dérive naturellement de l'ectasie simple.

c. *Lymphangiome caverneux.* — J'arrive à la dernière et à la plus compliquée des modalités anatomo-pathologiques.

Le 14 janvier 1869, on présentait au Dr Fischer une petite fille de trois ans et demi, atteinte d'une tumeur singulière. Elle avait à peine trois mois lorsque sa mère remarqua qu'il existait une asymétrie frappante entre la région fessière du côté gauche et celle du côté droit : c'était depuis un an surtout que la difformité avait progressé. De temps en temps les téguments devenaient chauds, douloureux, se couvraient de taches rouges; la tumeur avait le volume du poing d'un adulte ; elle siégeait en arrière au-dessous de la tubérosité de l'ischion. Pas de pulsations, pas de gonflement; peau de coloration normale, on trouvait simplement une consistance un peu calleuse aux points qui portaient lorsque l'enfant était assise.

L'intéressant dans l'espèce c'est que la tumeur, nettement limitée à sa base, ou plutôt pédiculée, avait tout l'aspect d'un polype ; à la palpation des muscles voisins on trouvait des cordons durs rayonnants qui venaient se perdre au niveau du pédicule. On enleva le tout, la production était fer-

ganglions lymphatiques : impossible de trouver une communication avec les vaisseaux : il n'est pas douteux que cette tumeur ne soit un lymphangiome caverneux (1).

Une autre de même nature fut enlevée à la clinique de Langenbeck le 9 août 1874. Le sujet était un enfant de neuf mois, bien constitué. Le néoplasme, siégeant dans la région mammaire, était formé par une série de petits kystes enclavés dans une base dure plus ou moins rénitente, à tel point qu'on pensa à un cysto-sarcome. On fit l'ablation ; l'enfant mourut. A l'autopsie, on trouva au voisinage du coude et entre les muscles de l'avant-bras du côté droit des tumeurs constituées par des masses lacunaires présentant les caractères d'un lymphangiome caverneux ; la structure spongieuse était plus prononcée que d'habitude.

Un autre malade, un jeune homme de vingt-cinq ans, présente dans la région sous-claviculaire gauche une tumeur dont la forme et la constitution font songer à un lipome kystique. Des examens soigneusement faits démontrèrent qu'on avait eu affaire à un lymphangiome. Nous avons indiqué le mécanisme de ces productions : il y a stase, thrombose, oblitération, hypernutrition de la région ; c'est ainsi que Thilesen avait déjà compris les choses.

Si j'ai tant insisté sur ces points d'anatomie pathologique, c'est afin de n'avoir point à y revenir, afin que vous sachiez bien, quand nous allons parler des réseaux, des troncs ou des ganglions, quels caractères présentent les tumeurs que nous y rencontrerons, à quels types nous pourrons les ramener, lorsque, comme c'est la règle, elles ont une structure mal définie ou mixte.

Je vous ai dit, Messieurs, que cette classification anatomique ne suffisait point pour l'exposition : qu'il était possible de grouper autrement des productions présentant au point de vue clinique une frappante analogie ; il suffit pour cela de suivre la méthode de Follin et tenir compte du siège.

On sait, depuis les recherches de Blandin, que le derme

(1) *Virchow's Archiv*, Bd. XLVIII, p. 497.

se trouve emprisonné entre deux réseaux lymphatiques; un superficiel correspond à sa couche la plus externe au-dessous de l'épiderme; des troncules passent entre les fibres dermiques, s'anastomosent à la surface du pannicule adipeux sous-cutané et y forment un autre réseau aussi riche, aussi important que le premier.

Le chirurgien peut donc se trouver en présence de lymphangiomes de différentes formes siégeant :

Fig. 32. — Angiome du réseau sous-épidermique.

1, vésicules en voie d'organisation papillaire; 2, vésic. mil. aux végétations; 3, papillons; 4, vésicules isolés.

1° Au-dessous de l'épiderme ;

2° Sous le derme ;

3° Sur le parcours des gros troncs lymphatiques ;

4° Dans l'épaisseur des ganglions.

2° Division clinique. — J'avoue, Messieurs, que je ne m'engage point sans une certaine hésitation dans la voie que je viens d'indiquer : les classifications les mieux faites, si avantageuses pour un exposé didactique, ont malheureusement toujours un côté artificiel ; on dirait que la nature prend plaisir à sortir des limites que nous essayons de lui tracer. Je ne vou-

s donc point que, prenant ces divisions au pied de la lettre, puissiez supposer que le lymphangiome du réseau sous-ermique est toujours distinct de celui du réseau sous-nique ; qu'il n'y ait entre l'un et l'autre ni ressemblance oint de contact. Ce serait vous faire une idée essentiel-nt fausse des choses ; on ne trouverait peut-être pas un l'intégrité absolue des vaisseaux profonds, lorsque les

— Vésicules en voie de transformation et d'organisation vasculaire et papillaire.

eaux superficiels sont dilatés, lorsqu'ils ont éprouvé quel-unes des altérations constituant les différentes formes ymphangiomes. Je vais plus loin : l'intégrité des troncs hose problématique ; vous verrez, lorsque nous en se-aux ganglions, que souvent les dilatations de leurs ux lymphatiques s'accompagnent de flexuosités des ré-x. Donc les types que nous prendrons sont des types je rai pas conventionnels, car ils existent, mais des spéci-s que nous isolerons de lésions moins importantes pou-les accompagner. Comme toujours, je commencerai par

un exemple, et cette fois c'est à ma pratique que je
prunte.

a. *Lymphangiome du réseau sous-épidermique.* — L
sin que je vous présente a été pris chez une fillette de
ans traitée en ville par deux de mes élèves, MM.
grueber et André; cette enfant portait depuis l'enfanc
partie supérieure interne de la cuisse droite une sé

Fig. 34. — Vésicules mélangées aux végétations.

petites élévations verruqueuses, peu nombreuses a
but (voy. fig. 32 et 33).

Dans ces derniers temps elles s'étaient étendues et p
saient une gêne locale assez marquée pour que la r
désirât en être débarrassée. Lors de notre premier exam
trouva au siège indiqué une saillie constituée par des vé
conglomérées, transparentes, élevées au-dessus des
ments voisins de 12 millimètres à 1 centimètre; la col
rappelle par places celle des angiomes veineux (voy. fig.
pour augmenter la ressemblance, il existe dans le voi

a phlébectasie cutanée sur une certaine étendue. A côté et
re les vésicules, on voit d'autres saillies pleines, consti-
es par les papilles du derme hypertrophiées (voy. fig. 35);
glandes sébacées et sudoripares semblent un peu plus
mineuses qu'à l'état normal. Des pipûres d'épingle faites
surface des vésicules donnent issue à un liquide incolore
s lequel on découvre au microscope quelques globules de

Fig. 35. — Papillome complet. Dilatation veineuse environnante.

he. Il existe de petites fistules anciennes par lesquelles
it un suintement léger, suffisant néanmoins pour entre
une humidité constante dans la région. Le mal, limité
ord à la cuisse, s'est étendu peu à peu aux téguments de
lomen sur lesquels on voit des plaques transparentes,
rement proéminentes; les vésicules ont apparu les pre-
es; l'hypertrophie papillaire a été plus tardive.
était difficile de pouvoir agir directement sur les lym-
iques. Nous essayâmes d'obtenir l'oblitération par l'in-
médiaire des veines dilatées du voisinage; nous fîmes des

injections intraveineuses de la solution de perchlorure de fer au 30e ; ce traitement ne fut suivi d'aucune amélioration; on appliqua ensuite de nombreux vésicatoires, on fit des badigeonnages au nitrate d'argent et à la teinture d'iode; on mit des pointes de feu dans l'aire de l'angiome : tout fut inutile.

Il me paraît difficile, étant donnés les caractères principaux de la maladie, de ne pas songer exclusivement au réseau sous-épidermique : ce cas nous offrait en quelque sorte un abrégé des symptômes classiques des lymphangiomes de toute nature. Nous avions les élevures kystiques, les troubles locaux de nutrition, caractérisés par l'hypertrophie du corps papillaire et des glandes cutanées; la compression de voisinage avec dilatation du réseau veineux; enfin comme dernier trait une lymphorragie trop rudimentaire pour produire autre chose que de la moiteur. J'ai mis le réseau sous-épidermique seul en cause, et voici pourquoi : nous avions une plaque plutôt qu'une tumeur. Les vésicules lymphoïdes ne reposent point sur une zone d'empâtement ou d'infiltration œdémateuse; le membre a exactement le même volume que l'autre et l'extension de la maladie s'est faite en surface; il me semble que ce sont là d'excellentes raisons pour laisser au second plan les vaisseaux sous-dermiques. Nous pouvons trouver

s pays tropicaux et l'extrême Orient que chez nous. ssion *lymphoscrotum* est entrée définitivement dans nclature nosologique des médecins de l'Asie anglaise. l, un praticien de l'Indoustan, Ardaseer Jamsetjee, la première fois une communication à la Société de ie de Bombay sur ce sujet ; M. Patrick Manson l'a reprise depuis à un autre point de vue. Après émontré que la chylurie comme le lymphoscrotum la conséquence de la présence de la filaire du sang individus, il a essayé d'établir une relation pathogé- ntre les productions que nous étudions et l'éléphan- ious ne voyons nulle absurdité dans cette idée, mais nous manquons d'éléments pour la discuter, nous rnerons à remarquer que plusieurs cas de Manson lent à celui de Lebert et au mien. Chez un com- t très vigoureux, tout débute par une éruption vési- du scrotum; les petits kystes se rompent et donnent une lymphorragie abondante. Au bout de dix-sept mal s'était un peu étendu, et avait conservé son e primitif. « C'était, dit l'auteur, grâce à la lym- ie » (1). Ne peut-on pas conclure également que die était restée localisée aux lymphatiques sous- iques? La chose fut démontrée dans un cas décrit rer, et pourtant il y avait une hypertrophie telle uments des bourses, que l'auteur a publié son obser- ous le titre d'éléphantiasis nævoïde. Immédiatement ous de l'épiderme on trouvait une masse cellulo- et de nombreux sinus communiquaient comme les s avec les lymphatiques profonds (2).

une malade de Peeters, âgée de 23 ans, un lym- me qui n'a même pas la forme kystique semble er exclusivement le réseau superficiel. A la sur- la grande lèvre gauche, on trouve une tumeur de saillies verruqueuses conglomérées. Nulle part

ervations on lymphoscrotum and allied diseases. Med. Times and 5, t. II, p. 542.
ical surgery in India, 1866.

rien qui présente l'apparence d'une vésicule : un écoulement abondant de lymphe a lieu au sommet des papilles. La tumeur enlevée est examinée au microscope par Klebs. Il trouve que ces noyaux qui, lorsqu'ils étaient en place, paraissaient durs et solides, sont de simples vésicules sans relation avec les follicules pileux ou sébacés : elles s'enfoncent dans la peau par un prolongement punctiforme et communiquent avec les lymphatiques sous-jacents (1). Ce cas est intéressant par sa complexité : il y avait une hypertrophie de la cuisse et une altération des ganglions de l'aine correspondants. C'était une réunion, chez un même sujet, du lymphangiome kystique, de la dilatation des lymphatiques profonds d'un membre, et de ce lymphangiome sous-cutané dont j'essaye de caractériser la physionomie propre.

Si nous sortons de la région génito-crurale, nous trouvons encore des exemples nombreux. Monod l'a noté au voisinage de la malléole externe; une des plus anciennes observations, celle de Fetzer, publiée en 1849, est, autant qu'on peut le supposer, relative à un lymphangiome sous-épidermique. Il fut observé chez une jeune fille de 16 ans affectée d'une double hernie crurale. Deux ans avant de consulter l'auteur, elle avait sur le ventre quelques élevures verruqueuses. Bientôt la maladie s'étendit : au moment où Fetzer la vit, elle

bien de la lymphe (1). Il reste pourtant des doutes sur le siège : la tumeur présentait, outre la tendance à gagner en surface, le caractère verruqueux que nous avons vu dans la plupart des autres ; il n'y avait ni induration ni empâtement du voisinage indiquant que le réseau sous-dermique était intéressé, mais la dernière inconnue du problème ne fut pas éliminée, puisqu'on n'enleva aucune des saillies.

Une observation de Popelov est plus démonstrative : il s'agissait d'une forme bizarre qu'on pourrait appeler traçante en empruntant un terme de comparaison aux botanistes : une personne de 22 ans entre à l'hôpital pour des papillomes multiples des organes génitaux. Sur la face, le tronc et les membres, la peau, qui présente une teinte jaune pâle, est sillonnée de vésicules pigmentées par places, surtout au-dessous de la mamelle gauche; à ce niveau, elle a l'aspect d'une véritable carte géographique. Sur les limites de la glande se trouve une tumeur ovale du volume d'un œuf de pigeon recouverte par les téguments violacés; elle présente à sa surface plusieurs saillies limitées, grosses comme des cerises. Quand on presse avec la pointe du doigt de haut en bas et de dehors en dedans, chacune de ces élevures donne la sensation d'un petit ballon de caoutchouc distendu par l'air. On trouve des productions analogues sur le dos, la poitrine, le cou, la face, les membres. Une d'elles est enlevée, et voici ce que montre l'examen microscopique : un tissu lacunaire; des canalicules lymphatiques dilatés, à contours irréguliers, qui s'étendent dans différentes directions. A un fort grossissement il est facile de voir que vaisseaux et espaces contiennent une masse de globules lymphatiques et quelques hématies ayant probablement pénétré à la suite de la section. Les vaisseaux *et les fentes ont écarté les papilles du derme et les ont atrophiées* (2). Il me paraît difficile de ne point supposer que le réseau sous-épidermique a été seul en cause au

(1) *Ein Fall von eigenthumlicher Erkrankung der Lymphgefässe* Archiv. physiol. Heilk., 1849, t. VIII, p. 128.
(2) *Ein Fall von Lymphangioma tuberosum cutis multiplex.* Vierteljahrschrift r Dermatologie und Syphilis, 1879, p. 521.

début et y est presque toujours resté; nous allons étudier maintenant les lymphangiomes des vaisseaux plus profonds.

b. *Lymphangiomes du réseau sous-dermique.* — Ces tumeurs présentent des caractères que nous avons déjà rencontrés dans les précédentes; le plus frappant est la tendance à l'augmentation constante de volume; seulement au lieu de gagner en surface, de s'élargir, d'offrir à la fin l'aspect d'une vaste plaque vésiculaire, elles marchent vers la profondeur, se comportent plutôt comme des tumeurs véritables que comme des dilatations kystiques et s'accompagnent de troubles de nutrition profonds. Au-dessous de l'épiderme, le lymphangiome kystique prédomine, tandis que pour le réseau sous-dermique la forme caverneuse est de règle. Nous avons rencontré des productions de la première variété un peu partout; peut-être sont-elles plus fréquentes qu'ailleurs sur les téguments de l'abdomen et du membre inférieur, particulièrement à la région génito-crurale. C'est au contraire à la face et sur le thorax que s'observe de préférence la tumeur caverneuse sous-dermique. J'en ai opéré une il y a quelques années dans la région du nez et du front; le moule que voici vous montre l'état de la malade au moment où je l'examinai pour la première fois (fig. 36); permettez-moi de vous relater son histoire avec quelques détails et d'insister sur le procédé opératoire que j'ai été, je crois, l'un des premiers, sinon le

le dos du nez et les deux paupières (voir fig. 36). Étant donnés les caractères du lymphangiome, nous réglâmes notre intervention de la manière suivante : une incision transversale fut faite du sillon orbito-nasal du côté droit à celui du côté gauche ; puis deux autres verticales, allant du sillon orbito-nasal à l'aile du nez ; puis quatre autres également verticales, deux dans les paupières supérieures et deux dans les paupières inférieures. Enfin une dernière verticale du côté du nez, depuis le lobe médian jusqu'à la première incision transversale. Nous mobilisâmes plusieurs lambeaux recouvrant un tissu réti-

Fig. 36. — Lymphangiome sous-cutané de la face.

culé à mailles serrées qui s'étendait presque jusqu'au périoste ; les muscles étaient intéressés comme la peau elle-même, très amincie au niveau de la production morbide. Ce réticulum renfermait un liquide clair, peu opalescent, qui se coagula immédiatement à l'air. Après les premières ponctions le liquide sortit en filet pendant assez longtemps ; plus tard il ne sortit plus que goutte à goutte. Tout le tissu envahi fut enlevé ; nous ne ménageâmes que la peau.

Nous revîmes cette malade le 13 mai 1881 ; la tumeur avait récidivé en deux points situés l'un sur le dos du nez, l'autre sur la paupière inférieure du côté droit ; nous fîmes des débridements dans les cicatrices des anciennes incisions, et nous enlevâmes très largement

tout le tissu morbide; la malade paraissait complètement guérie à la fin de juin 1881.

Au mois de juillet 1883, nouvelle récidive : nous trouvons un point bleuâtre à l'extrémité de l'incision de la paupière supérieure droite et une saillie à l'extrémité externe de la cicatrice de la paupière inférieure du même côté. Nous ouvrons de nouveau les incisions et nous enlevons gros comme un pois de tissu réticulé. Il existe sur la partie moyenne du front un point qu'on sent au toucher et qui répond à l'extrémité supérieure de la cicatrice. Après cette opération, il ne reste qu'un peu d'encanthus.

Je ne crois pas que le dos du nez et le front soient les seuls points de la face où l'on trouve ces tumeurs; des auteurs parlent de variétés observées aux joues et aux lèvres; il n'est même pas rare que leur hypertrophie soit accompagnée de dilatations superficielles, de petites productions kystiques isolées ou conglomérées.

Une malade de Volkmann, âgée de 43 ans, avait eu à 29 ans une affection eczémateuse du voisinage de la commissure labiale gauche, suivie d'une tuméfaction de la lèvre supérieure; de temps en temps surviennent des poussées aiguës et il se forme à la surface des espèces d'excoriations, d'ulcérations superficielles, à la suite desquelles l'hypertrophie et l'induration du tissu conjonctif sont de plus en plus marquées. Au moment où Volkmann vit cette malade, la lèvre supérieure tombait comme un rideau en avant de la lèvre

douleur, chaleur de la lèvre et des joues, mouvement fébrile intense. L'aspect était comparable, autant qu'on en peut juger par la description qu'en a donnée l'auteur, à celui que nous avons noté chez notre malade : « La lèvre du côté droit présente un volume triple de celui qu'elle aurait à l'état normal : elle est large, fait saillie sur l'arcade dentaire et la lèvre inférieure. Quand on veut la déplacer et la délimiter en haut, ce qui est difficile à cause de l'état des parties, on reconnaît que l'arcade alvéolaire du côté droit est un peu déviée vers la gauche, les incisives comme les canines sont à un demi-centimètre environ des dents correspondantes. L'angle de la bouche est plus bas à droite qu'à gauche, le sillon naso-labial a tout à fait disparu. La muqueuse est un peu épaissie, l'épithélium présente çà et là des excoriations, de la commissure labiale droite à la racine du nez où on voit une véritable tumeur qui se perd sur la face latérale du nez et la moitié externe de la joue droite; elle commence à la lèvre par une base relativement large, s'étend sur la face interne de la joue droite et finit en pointe vers l'angle de l'œil. A ce niveau comme vers la lèvre, la peau n'est pas mobile, elle est, au contraire, très adhérente; coloration des téguments normale; pas d'œdème.

Voici une observation analogue que nous avons rencontrée à la région thoraco-axillaire.

Obs. II. — *Lymphangiome de la paroi thoraco-axillaire. Énucléation par dissection. Guérison.* — St. (H.), femme de ménage, âgée de 21 ans, entre à l'hôpital le 13 avril 1880. Cette personne a eu la fièvre typhoïde à l'âge de dix-sept ans, des fluxions de poitrine à 18, 19 et 20 ans. Réglée pour la première fois à 16 ans, quatre grossesses; trois enfants vivants. Il y a deux ans et demi, elle sentit une tumeur mollasse, du volume d'une noisette, sur la paroi interne de l'aisselle droite; survinrent ensuite des douleurs sourdes, légères d'abord, intermittentes, limitées à la région, puis vives, continues, exacerbantes, irradiées au bras et à la paroi thoracique du même côté. Elles devinrent si violentes, par suite de l'augmentation de volume de la tumeur, que la malade cessa de pouvoir travailler.

Au moment de son entrée à l'hôpital, la paroi antéro-interne de l'aisselle est déformée par une tumeur qui recouvre en avant la

moitié externe du grand pectoral et se prolonge en arrière jusqu'aux muscles grand rond et grand dorsal. La partie antérieure, arrondie, globuleuse, du volume d'une tête de fœtus au septième mois, offre l'aspect d'une mamelle surnuméraire; la partie postérieure est la plus étalée. La masse totale mesure 15 centimètres dans le sens vertical et 29 centimètres dans le sens antéro-postérieur. La peau qui la recouvre est lisse, de coloration normale, sans trace de bosselures et de sillons; elle est un peu tendue; de nombreuses vésicules dilatées lui donnent une teinte bleuâtre. Pas de symptômes inflammatoires ni d'œdème. On ne peut, par la pression, ni réduire la tumeur ni diminuer son volume; elle n'est le siège de battements d'aucune sorte. Mobile sous la peau et les couches profondes, elle est bien limitée partout, sauf en arrière où elle envoie un prolongement au-dessous du grand dorsal. La partie profonde est mal circonscrite, diffuse, rien dans les ganglions ni les organes voisins.

On fait l'ablation le 17 avril 1880. Après l'anesthésie par le chloroforme, la malade est couchée sur le côté gauche; le bras est mis dans l'abduction. Incision cruciale sur la peau et le tissu cellulaire sous-cutané. On dissèque ensuite les angles de la plaie à la surface de la tumeur et, selon notre habitude, nous faisons placer sur les vaisseaux saignants des pinces hémostatiques, qui servent en même temps de rétracteurs. La paroi propre de la tumeur, extrêmement mince, est d'un gris bleuâtre; elle est formée d'un tissu cellulaire feutré, parcouru par de petits vaisseaux et laissant voir par transparence un liquide jaunâtre. Les enveloppes adhèrent au tissu cellulo-adipeux sous-cutané, les vaisseaux et les nerfs de la région pénètrent dans son épaisseur en suivant les plans fibreux qui la

men de la tumeur à l'œil nu que nous nous sommes trouvés en présence d'un kyste multiloculaire à masse centrale et de grappes périphériques à parois minces translucides, à contenu séreux gris jaunâtre. Au bout d'une demi-heure une partie du liquide a déjà transsudé à travers la membrane d'enveloppe, qui a pris une teinte rougeâtre.

Suture de la plaie avec 20 fils métalliques isolés et entortillés : tube à drainage. Compresses de tarlatane imbibée d'eau alcoolisée et phéniquée, compression ouatée. TV = 37°,8 ; P = 70.

18 *avril :* — TM = 38°,2 ; TV = 39° ; P = 96. On enlève 6 pinces hémostatiques qu'on avait laissées sur les vaisseaux saignants. Injection d'eau alcoolisée et phéniquée. Œdème de tout le membre supérieur correspondant. On exerce une compression méthodique de la racine des doigts à l'aisselle et on maintient le membre dans une position élevée.

19. — TM = 38°,6 ; TV = 39° ; P = 98, nuit agitée ; soif vive. Inappétence, même pansement.

20 — TM = 38°, 4 ; TV = 38°, 2. Enlèvement de la moitié des fils qu'on remplace par des bandelettes de tarlatane collodionnée. Réunion par première intention, sauf à l'angle supérieur, de la plaie où il se fait une suppuration très modérée. La compression et l'élévation du membre sont maintenues.

21 — TM = 37°,6 ; TV = 38° ; P = 84. On enlève les derniers fils ; bandelettes collodionnées, nuit plus calme.

L'appétit revient ; bouillon, rôti. A partir de ce moment, la température reste normale. La cicatrisation de l'angle supérieur de la plaie s'effectue lentement, mais régulièrement. Le huitième jour, on enlève le drain, devenu inutile. Le douzième, on cesse la compression ouatée ; le membre a repris son volume, il n'y a plus d'œdème ; le quinzième jour, la cicatrisation étant complète, la malade retourne chez elle.

Les faits analogues ne sont pas rares ; je me bornerai à vous en rappeler deux : un de Wegner et un autre de Pinner. Le premier est relatif à un jeune homme de 25 ans opéré par Langenbeck : les caractères de sa tumeur, qui siégeait dans la région sus-claviculaire, rappelaient ceux que nous venons de voir ; elle avait le volume d'une orange, était mal limitée, présentait plusieurs cicatrices au sommet, adhérait à la peau mobile seulement à la périphérie ; allait en haut et en arrière jusqu'au niveau du trapèze, en bas jusqu'au-dessous de la clavicule gauche ; sa consistance rappe-

lait celle du lipome. Cette tumeur n'était le siège d'aucune douleur, elle produisait seulement de la gêne lorsque le malade mettait ses bretelles ; on finit par croire qu'on avait affaire à un lipome mélangé de portions kystiques et myxomateuses. L'extirpation fut laborieuse : après avoir mis la tumeur à nu par deux incisions courbes, on arriva dans des cavités kystiques donnant lieu à un écoulement abondant de sérosité lactescente. Cette tumeur adhérait étroitement à la jugulaire commune et à la sous-clavière gauche ; il fallut isoler ces vaisseaux sur une grande étendue ; on apercevait au-dessous du sterno-mastoïdien une masse considérable de la tumeur qui s'étendait en suivant la jugulaire jusque dans le médiastin. Avec des tractions graduées on réussit à l'attirer ; elle était formée de kystes dont quelques-uns avaient le volume d'une cerise. L'examen montra que c'était un lymphangiome, développé dans le réseau sous-dermique du creux sus-claviculaire et arrivé progressivement au volume actuel.

Le cas de Pinner est relatif à un enfant de quatre ans qui fut amené à la clinique de Maas, à Fribourg en Brisgaw. Sa tumeur partait du creux de l'aisselle, s'étendait en bas vers la deuxième côte et jusqu'à 2 centimètres en avant de la ligne du mamelon : elle avait la forme d'un ovale à petite extrémité supérieure. Les caractères étaient ceux que nous

peine visibles et enclavées dans un stroma spécial. Le trouble de nutrition domine; il y a hypertrophie et substitution d'un tissu caverneux au tissu normal; le lymphangiome atrophie les éléments voisins et prend leur place. Passons à l'étude des varices lymphatiques. Ici encore l'isolement est chose conventionnelle, car souvent, lorsque les réseaux sont sinueux ou dilatés, les troncs le sont eux-mêmes. Il existe pourtant des cas dans lesquels ceux-ci presque seuls en cause sont transformés en cordons sinueux à renflement terminal.

C. *Varices lymphatiques.* — En 1818 Meckel donnait ce nom aux lymphangiomes que nous avons étudiés et les comparait à de petites tumeurs hydatiques. Après avoir décrit minutieusement un cas d'ectasie du canal thoracique, il rapporte qu'il a trouvé, entre deux valvules, des renflements vésiculaires qu'il attribue à la dilatation du vaisseau (1); mais il ne songea point à établir une différence entre les varices d'un certain volume et celles des réseaux; Follin le premier trouva que ces variétés présentent des différences assez tranchées pour mériter une description séparée. Selon lui les varices sont plus fréquentes que les lymphangiomes superficiels; elles peuvent être divisées en ampullaires et en cylindroïdes : les premières circonscrites, les secondes non circonscrites. Il mentionne un cas qu'il a eu l'occasion d'observer : « le raphé médian du scrotum était parcouru par un vaisseau gros comme une plume de corbeau, moniliforme, dépressible, qui prenait naissance à la partie postérieure du scrotum et se perdait dans l'angle périnéo-scrotal; une ponction exploratrice permit de recueillir rapidement quelques gouttes d'un liquide transparent qui, au microscope, montra un grand nombre de globules de lymphe (2) ».

C'est du côté des organes génitaux de l'homme qu'on a eu l'occasion d'observer les faits les plus nets. Binet y a vu des varices assez volumineuses pour rendre les rapports

(1) *Handb. d path. Anat.*, t. II, p. 260.
(2) *Traité de pathologie externe*, t. II, p. 577.

sexuels difficiles (1). Dans trois cas Beau vit la dilatation variqueuse intéresser les lymphatiques de la face inférieure du gland; au voisinage du frein, il y avait des cordons durs, irréductibles, qui se perdaient sur la face dorsale du pénis (2). Gunsburg en a également rencontré au même niveau qui présentaient ces caractères, tandis que le réseau lymphatique superficiel de la base avait subi une dilatation kystique (3). Un malade de Friedrich présentait des varices lymphatiques marquées surtout près des limites du gland et s'étendant sur tout le dos de l'organe jusqu'à sa base.

L'isolement des troncs lymphatiques, qu'il est possible de suivre, ainsi que la rareté des dilatations kystiques donnent à ces tumeurs un aspect différent de celui des autres lymphangiomes. Nous n'avons plus de plaques, mais un cordon, parfois volumineux. Beau et Gunsburg comparaient les vaisseaux dilatés à des plumes de corbeau ou de pigeon. Dans des cas plus compliqués, les varicosités formaient des indurations [Verneuil (4), Dufour (5), Huguier (6)].

Lorsque des varices isolées ont été observées ailleurs qu'au scrotum ou au pénis, c'est d'après les mêmes caractères qu'on a fait le diagnostic. Ainsi, tout récemment, Lemonnier publiait un cas qu'il avait eu l'occasion de voir :

s'étendant du bord du grand pectoral à la neuvième

nphangiomes intra-ganglionnaires. — Comme je
isais entrevoir au début, cette variété, la moins
de toutes, dont la connaissance est récente, est
lus importantes pour nous.

2 Georgiewicz n'en connaissait que quinze cas, et
x trois au moins se rattachaient aux tumeurs que
s déjà étudiées : l'un est un lymphangiome ayant
oint de départ le réseau sous-dermique de la lèvre
e; les deux autres, dont un appartient à Vir-
sont des macroglossies. Si vous le voulez bien,
sterons un peu plus sur l'historique ? La pre-
ervation précise fut publiée en 1836 dans la thèse
urs de Breschet pour la chaire de clinique chirur-
le appartenait à Amussat. En 1826, ce chirurgien
lé près d'un jeune homme récemment débarqué de
bon à cause d'accidents aigus qui eurent du reste
inaison funeste. L'année précédente une tumeur
veloppée sans cause connue dans le côté droit. Un
n de Saint-Malo la prit pour une hernie et prescrivit
ge. Arrivé à Paris, ce jeune homme fait de longues
pied et se fatigue. Le 6 décembre au soir, il se
core bien; le 7, des douleurs vives se font sentir
ein droit et dans le pli de l'aine; la respiration
ile, la toux sèche, la face injectée; il y a de la cé-
, de la fièvre et des élancements dans les tumeurs.
général s'aggrave, la langue pâlit, se dessèche;
é épigastrique; pas de nausées, de hoquet ni d'éva-
alvines; respiration anxieuse, saccadée, difficulté
ticulation des sons pendant l'expiration; le point
presque disparu. Matité du côté droit en bas, sen-
quise des tumeurs, rougeur du côté gauche à l'en-
upé par la pelote; les urines sont rouge brique;

ur lymphatique de la paroi du creux axillaire. Varice lymphatique
evue mensuelle des maladies de l'enfance, octobre 1884.
Macroglossie. Arch. f. pathol. Anatomiè, VII, p. 126.

conservation de l'intelligence, mais, parfois, délire léger, dilatations des pupilles. Pendant la nuit, le malade veut se lever, frappe sa garde. Le matin, rougeur de la peau des tumeurs : on y sent de la fluctuation : ballonnement du ventre, le corps devient livide et conserve l'empreinte des doigts. Amussat est appelé à dix heures du matin ; le malade est alors dans une prostration extrême. Couché sur le dos, la bouche béante, la face violacée, il se plaint de douleurs atroces dans le ventre, et respire difficilement ; ses idées sont incohérentes et il répond avec peine aux questions qui lui sont adressées. Le ventre est très sensible et même plus douloureux au toucher que la tumeur ; meurt au moment où l'on allait agir.

A l'autopsie, on trouve que les ganglions inguinaux ont disparu et sont remplacés par des sacs lymphatiques qui se prolongent assez loin en suivant le trajet de l'artère fémorale. Tous les vaisseaux en avant, y compris le canal thoracique, avaient subi une dilatation considérable (voy. fig. 37). La cause des accidents ultimes était une inflammation suppurée, ayant probablement pour point de départ le lymphangiome inguinal et qui s'étendait avec une rapidité presque foudroyante à tous les troncs de l'abdomen et du thorax (1).

Il est rare, Messieurs, que les choses prennent une tour-

supérieure et inguinale enleva ce jeune homme en
jours. Le côté intéressant de l'observation est relatif
nostic anatomo-pathologique. L'autopsie montra qu'il
deux tumeurs ingui-
on put enlever en en-
le de droite qui n'avait
é touchée. Je portai moi-
comme je vous l'ai dit,
à M. Sappey, qui l'in-
mercure, elle fut dé-
nsuite au musée Dupuy-
t cataloguée sous le
L'examen montre que
eur, qui présente à la
de nombreuses lacunes
. 38 et 39), est formée
ilatation variqueuse des
ux qui entrent dans la
ition du ganglion lym-
e. Ils sont flexueux,
plusieurs fois sur eux-
ont de 2 à 3 millimè-
diamètre ; quelques-uns
dans la masse; d'autres
ent pour aller se perdre
chaîne des ganglions
urs. Nélaton, frappé de
uccès, déclara que le
ngiome ganglionnaire
tumeur qu'il n'est pas
l'opérer.

Fig. 37. — Tumeur variqueuse des ganglions lymphatiques pelviens, abdominaux et thoraciques (d'après Breschet).

formule fut considérée
ps comme un apho-
eu sujet à contradiction. Trois ans après, Nélaton eut
n de rencontrer un cas analogue : il n'eut garde d'y
(1). Dans une communication faite à la Société de

(1) ...bry, *Th. de Paris*, 1866.

chirurgie à la séance du 22 juin 1864, Trélat rapporta une observation capable de confirmer la contre-indication donnée par lui : cette fois encore il s'agissait d'un jeune homme arrivant de l'île Bourbon et chez lequel était apparue peu de temps auparavant, à la suite d'exercices énergiques presque violents, une tumeur inguinale droite que l'on prit pour une hernie ; au-dessous et dans le triangle de Scarpa, il en existait une autre, puis une autre encore du côté gauche. Tous les membres de la Société furent d'accord pour conseiller à Trélat de s'abstenir et l'observation en serait probablement

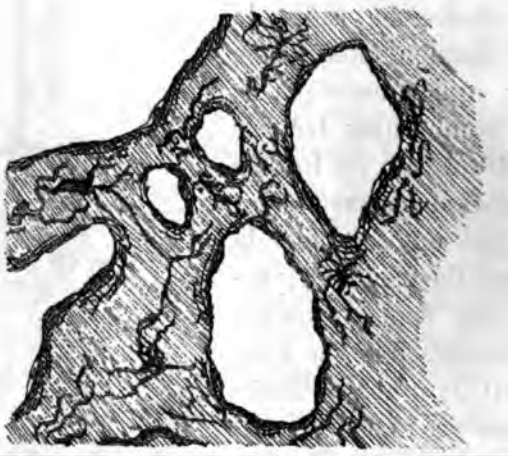

renferme, outre les cas que nous venons de citer, une observation intéressante dans laquelle il existait des lymphangiomes multiples à la gorge, au périnée, aux deux aines.

Voici ce que l'on savait : les tumeurs formées par la dilatation des voies lymphatiques intra-ganglionnaires peuvent se rencontrer partout, mais de préférence aux aines: elles débutent brusquement, présentent des caractères tels qu'on a pu les confondre avec les hernies : il ne faut pas se fier à leur apparente bénignité : les ganglions, altérés, ressentent

Fig. 39. — Coupe d'un ganglion isolé dans la tumeur enlevée par Nélaton (fig. 28 et 29).

plus vite que dans l'état normal le contre-coup des irritations de toute nature. La règle fondamentale du traitement est la prudence : pas d'interventions intempestives; pas de médications irritantes; pas d'opérations de voisinage; pas d'ablation surtout : en faire une ce serait courir volontairement au-devant d'un désastre.

Depuis cette époque nos connaissances et nos doctrines se sont légèrement modifiées. On a trouvé des lymphangiomes ganglionnaires ailleurs qu'à l'aine : on a même mis à l'actif de ces productions un certain nombre de faits passés inaperçus ou publiés sous des titres variés.

Busch vit une jeune fille de 14 ans qui se plaignait, depuis

2 ans 1/2, de crampes dans les muscles du mollet et de la hanche, de céphalalgie. Elle avait en outre du côté droit du cou une tumeur qu'on prit pour un ganglion enflammé. On fit une ponction avec le bistouri, il s'écoula environ une cuillerée de sérosité limpide. On vit alors que la tumeur était constituée par un sac rempli de liquide et que tout autour se trouvaient des ganglions légèrement augmentés de volume. Ce liquide se reproduisit; on lui donna de nouveau issue, il avait les mêmes caractères que la première fois. Pourtant la tumeur diminua et finit par disparaître (1). Busch supposant que la sérosité était de la lymphe appela la production un anévrysme lymphatique.

Il me paraît difficile de ne pas rattacher aux ganglions mésentériques un lymphangiome intra-abdominal décrit par Weichselbaum qui l'a cru consécutif au développement d'une quantité considérable de vaisseaux lymphatiques dans une tumeur graisseuse préexistante; il la trouva à l'autopsie d'un homme de 80 ans, mort du scorbut. Le mésentère de l'iléon supérieur renfermait un néoplasme ressemblant par ses caractères extérieurs à un lipome : à la coupe, on en voyait sourdre, comme des lacunes d'une éponge, un liquide blanc laiteux. L'examen soigneusement fait montra qu'à sa périphérie la tumeur était en effet composée à peu près exclusi-

Tous ces faits, on ne saurait le nier, Messieurs, sont intéressants; c'est en rapprochant et comparant des observations ses de divers côtés, relatives à différentes régions, qu'on ive à constituer les entités morbides, à dégager un type nique ou anatomique; en revanche ce que nous avons depuis Anger n'a guère modifié nos données pratiques. lymphangiome ganglionnaire est une tumeur qu'on ne t pas enlever, c'est la règle générale; mais ce n'est plus règle absolue : depuis dix ans de tels progrès ont été lisés dans nos méthodes, qu'ils ont modifié du tout au le pronostic des grandes opérations, qu'ils ont ouvert oie à des indications légitimes là où l'on ne trouvait uère que des contre-indications. Un lymphangiome de la on inguinale a été opéré par Billroth en dépit de la gra- du pronostic. C'était une variété grave accompagnée e lymphorragie telle qu'elle épuisait la malade : le chi- ien se trouvait entre la menace d'une mort par épuise- t à plus ou moins longue échéance et les dangers d'une vention tentée une seule fois sans succès; il ne déses- point.

tte manière de faire était en opposition si formelle avec ctrine professée par l'école de Nélaton et sanctionnée par érience, que je vous demanderai la permission d'insister peu plus longtemps sur ce cas que je ne l'ai fait sur la art de ceux que je vous ai rappelés, et d'emprunter à gievicz un long résumé de son observation.

s. III. — *Lymphangiome ganglionnaire de l'aine. Lymphorragie. ées inflammatoires graves. Cautérisations infructueuses. Extirpation partie de la tumeur. Guérison.* — Fille de dix-neuf ans, de Bla- en Galicie. Dix ans auparavant elle éprouva en jouant de vio- douleurs dans l'aine gauche. Rougeur, vomissements et fris- garde le lit pendant huit jours. Les mêmes phénomènes se nt à des intervalles plus ou moins longs jusqu'au mois de 1869, les rémissions duraient cinq à six mois; l'exacerbation uitaine de jours. Depuis quatre ans, sur la face interne de la gauche, petites vésicules transparentes qui laissent écouler aces une sérosité claire. A l'entrée de la malade à la clinique de sérosité dure depuis quelque temps. On trouve au côté

interne de la cuisse gauche, au-dessous de l'arcade crurale, une tumeur molle, mal limitée, pas tout à fait du volume du poing. La plaie est parcourue par quelques veines dilatées et pourvues de deux ouvertures du volume du chas d'une aiguille d'où l'on peut faire sortir une once de sérosité claire qui se coagule bientôt en gélatine transparente. Le professeur Billroth croit avoir affaire à un trajet fistuleux consécutif à un abcès froid ; il fait une incision longue de deux lignes. On tombe non dans une cavité, mais sur un réticulum d'où la sérosité sort comme d'une éponge. On porte le diagnostic de tumeur caverneuse. L'analyse chimique fut faite et montra que c'était de la lymphe ; on fit également celle du sang.

Lymphorrée jusqu'au 4 août, puis la région inguinale devient tuméfiée, rouge, chaude et douloureuse ; céphalalgie et vomissements. On donne à l'intérieur : acide phosphorique et sirop de roses d'Ida. Frictions à l'onguent napolitain. Deux jours plus tard, la rougeur et la douleur cessent, et la lymphorrée recommence. Nouvelles attaques les 13, 15 et 26 août. La dernière fois, les accidents durent huit jours et disparaissent quand la lymphorrée revient.

27 *octobre*. — Enduit blanchâtre sur la plaie, grattage et cautérisation à l'acide nitrique fumant. Au bout de sept jours l'eschare se détache, mais on voit un nouvel enduit, qu'on cautérise de la même manière. Cette cautérisation est insuffisante ; on en essaye une autre à l'acide nitrique. Infiltration dure, rougeur du voisinage de la plaie, qui est très douloureuse ; sachet de glace. L'enduit s'est reformé, bien que la plaie n'ait pas été cautérisée. On se sert d'acide phénique concentré : suppuration abondante, qui dure trois jours et disparaît. La plaie diminue, la lymphorrée reste aussi abondante. Au début on a des doutes sur la nature de l'exsudation. Sa dureté et celle du

dessous de la pelote, la lymphe sort comme d'une éponge; parfois en jet, les orifices par où elle sort ont le volume des collatérales des doigts.

30. — On recueille la lymphe qui sort de onze heures à une heure; il y en a 81gr,674.

Pansement à la créosote; suppuration abondante et diminution de la lymphorragie. Petites vésicules plus abondantes; il s'écoule, après la ponction de l'une d'elles, 56 centimètres cubes de lymphe. Impossible de pénétrer à l'aide d'une sonde introduite à l'intérieur de ces ampoules dans un lymphatique dilaté. La malade dit qu'elle sent, lorsque la lymphorrée est très abondante, le liquide venir non pas de la surface du membre inférieur, mais de la profondeur de la cuisse.

11 *février*. — Plaie cicatrisée; de nouvelles vésicules se forment; on cesse la créosote; compression à l'aide d'un instrument approprié; elle porte au-dessous de la partie malade et de l'aréole rouge, sur la face interne de la cuisse. On doit cesser la pression au bout de trois jours à cause des douleurs insupportables qu'elle cause.

22. — Pour obtenir une guérison radicale, on fait l'extirpation de tout le tissu caverneux : la partie de la peau malade est circonscrite par deux incisions elliptiques. La tumeur pénètre dans la profondeur jusqu'au-dessous des aponévroses de la cuisse; en dessous, jusque sous le couturier; là ses limites sont irrégulières; en dedans, elle va jusqu'à la grande saphène; en haut, elle se perd dans la fosse ovale; en bas, elle s'étend à 3 pouces le long de la saphène, repose en dedans si près des veines que celles-ci doivent être séparées sur toute la longueur de la plaie. On voit pendant l'opération certaines veines transformées en un cordon solide. On doit, pour ne pas s'exposer à blesser les gros vaisseaux de la cuisse, laisser en place une petite partie de la tumeur caverneuse qui, comme nous l'avons dit, accompagne la saphène dans la fosse ovale. En enlevant la tumeur de sa base, on enlève avec elle un fragment de l'aponévrose fémorale et on ouvre la gaine du couturier. L'hémorragie des artères cutanées et musculaires est arrêtée par ligature.

Toute la plaie, dont le diamètre longitudinal est de 4 à 5 pouces, le diamètre transverse 3 pouces, est badigeonnée avec une solution de sesquichlorure de fer, et pour éviter que l'inflammation ne se transmette aux gaines cellulaires de la cuisse, on panse avec de la charpie trempée dans l'huile phéniquée.

Examen microscopique fait par Czerny :

Masse formée d'un réseau cellulaire renfermant de la lymphe dans ses interstices. Les parois sont revêtues d'endothélium. Par places, surtout vers la périphérie, le tissu conjonctif est infiltré de cellules, et des tractus de jeunes cellules en forme de réseau s'étendent dans le tissu conjonctif avoisinant; vraisemblablement ils viennent des

vaisseaux lymphatiques. On a réussi à injecter ceux qui se trouvaient dans les cordons conjonctifs du tissu caverneux. L'auteur a employé la méthode suivante :

Toute la tumeur fut recouverte de paraffine liquide de manière à ce que l'on eût à sa surface une couche de 2 lignes d'épaisseur. Quand la paraffine fut durcie, on gratta légèrement en un point où l'on fit l'injection. La paraffine environnante empêcha l'issue au dehors de la masse du liquide; de plus elle est assez extensible pour permettre l'augmentation de volume nécessitée par la pénétration de la masse d'injection. Par suite de l'amas de cellules, au voisinage des lymphatiques sur la circonférence de la tumeur, celle-ci paraît s'être développée de la façon suivante : une sorte de tissu de granulation se serait formé autour des vaisseaux lymphatiques et, par la rétraction cicatricielle, aurait donné lieu à leur ectasie et à la formation d'une tumeur caverneuse. C'est une explication que Rindfleisch a déjà donnée à propos des angiomes sanguins caverneux.

Les trois jours qui suivent l'opération, douleurs violentes au voisinage de la plaie rendant nécessaires les injections sous-cutanées de morphine; phénomènes généraux alarmants. Vomissements verdâtres, douleur de l'abdomen puissamment distendu. La malade, anxieuse, veut retourner chez elle. Ces accidents tiennent à la menstruation, qui eut lieu le lendemain de l'opération. A vomi une fois à la suite de l'injection de morphine.

Le 25 février tous les phénomènes généraux ont disparu ; seulement l'opérée ressent dans la plaie et son voisinage une douleur analogue à celle qu'elle ressentait auparavant, lors des stases lymphatiques. La première sécrétion à la suite de la chute de l'eschare était rougeâtre, de très mauvaise odeur; on fait deux injections par jour de solution

'. Anesthésie de la jambe tenant probablement à ce qu'on a avec la tumeur une partie du nerf correspondant.
ırface granuleuse s'élève de la profondeur jusqu'au niveau ·ds de la plaie et diminue rapidement. La quantité de lymphe coule devient moindre et l'exsudat blanchâtre des bords it également.
éveloppement du tissu des granulations a atrophié ce qui le la tumeur.
la fin de février les bords de la cicatrice s'étendent assez s le centre. Pour hâter la guérison, on les rapproche avec des ttes de diachylon. Les granulations se développent si vite ıt les toucher tous les deux jours avec le nitrate d'argent. La rrée cesse et la malade sort guérie le 3 mai.

ıit est à coup sûr encourageant : les conditions sont ıeut plus mauvaises; la malade a des poussées aiguës ques comme le jeune homme d'Amussat : tout fait e que l'intervention ne les provoque, et en fait, cautérisation est suivie de phénomènes sérieux; en ıir de cause on porte le bistouri sur un tissu lacunaire, de gros vaisseaux habitués à réagir sous l'influence ıdre insultus: les probabilités étaient en faveur d'une ıphe; il y avait lieu de craindre que tout se terminât lymphangite purulente, comme dans les cas d'Amus- e Nélaton : rien de pareil n'arriva : on enleva impu- le tissu érectile. C'est, je vous le répète, un encourage- ur nous, encouragement d'autant plus vif que Billroth en 1870, c'est-à-dire à une époque où l'on n'avait pas ı sa disposition les moyens dont nous disposons pour la septicémie. Vous avez vu que j'ai enlevé moi-même ıhangiome de la paroi thoraco-axillaire assez volumi- ısez rapproché des ganglions pour donner lieu à des nsions sérieuses; depuis j'ai même été plus loin, ısi à extirper une grosse tumeur de même nature ɜait dans la profondeur du mésentère et la malade

II

COUP D'ŒIL D'ENSEMBLE SUR LES LYMPHANGIOMES

J'en ai presque fini avec l'exposé didactique ; résumons-nous d'après un ordre inverse à celui que nous avons suivi. Les caractères cliniques des lymphangiomes varient selon le volume des vaisseaux intéressés et leur siège. On peut les diviser en lymphangiomes : 1° du réseau sous-épidermique ; 2° du réseau sous-dermique ; 3° des gros troncs lymphatiques; 4° des ganglions. Ces variétés, sauf la troisième, se présentent avec les caractères anatomiques suivants : la tumeur est un véritable écheveau vasculaire (lymphangiome simple), les vaisseaux présentent à leurs extrémités des dilatations vésiculeuses (l. kystique); ils sont compris dans un tissu lacunaire et une grande partie d'entre eux ont perdu leurs caractères et sont transformés en simples fentes (l. caverneux).

Il sera bon, je crois, Messieurs, avant de terminer notre étude, de jeter un coup d'œil d'ensemble sur les phénomènes communs que peuvent présenter les lymphangiomes ; nous avons vu les variétés se combiner de telle sorte qu'on trouvait,

nollasses, la peau qui les recouvre est saine, fine, de colo-
ation normale ; elle peut tout au plus prendre par transpa-
ence un reflet bleuâtre.

3° Nous avons divisé les *varices lymphatiques* avec Follin
n ampullaires et cylindroïdes, ces deux mots indiquent les
iractères qu'elles présentent ordinairement.

4° Enfin les lymphangiomes ganglionnaires sont des néo-
asmes bien limités, ressemblant, suivant la région, soit à des
lénopathies d'une autre nature, à des lipomes, à des hernies;
s'accompagnent d'altérations du côté du réseau sous-
tané des troncs afférents devenus variqueux.

Voyons maintenant quelques modifications portant : 1° sur
forme de l'excrétion lymphoïde : un malade observé par
marquay avait sur la face interne de la cuisse une série
vésicules dont beaucoup étaient indépendantes (1) ; la sé-
ité trouble qu'elles contenaient leur donnait une coloration
e qu'on eût dit une éruption confluente d'ecthyma. On a
nparé d'autres lymphangiomes à l'aréole du mamelon. Dans
cas donné plus haut les téguments hypertrophiés avaient le
me aspect que dans l'acné rosacée de la face. Chez la malade
Fetzer, il y avait une vingtaine de tumeurs verruqueuses,
it quelques-unes avaient un volume presque égal à celui
mamelon.

La *coloration* est variable : ou bien elle est blanchâtre et
nche à peine sur celle des téguments ordinaires, ou bien
est rosée, violacée, analogue à celle des angiomes san-
ns; tout cela dépend de la manière dont les veinules
s-cutanées ont été intéressées; dans le cas de Popelov,
taines parties de la peau présentaient l'aspect d'une carte
graphique. Chez un malade de Sydney Jones, la jambe
t œdématiée et surmontée de place en place de petites
nences dont la coloration pâle tranchait sur celle de
ibreuses stries rougeâtres, douloureuses à la pression
ime dans la lymphangite ordinaire. Le lymphangiome
vaisseaux volumineux prend de plus en plus le caractère

Recherches sur la lymphorrée et les dilatations des vaisseaux lymphati-
Mém. Soc. de chirugie, 1853, t. III, p. 139.

d'un néoplasme. Encore y a-t-il des variantes nombreuses suivant la région : à la langue, la maladie constitue une difformité comme au scrotum ou au pénis. A la fesse nous en avons vu un pédiculé à son origine ; un autre de la paroi thoracique était divisé en moitiés égales par un sillon à direction transverse ; la partie supérieure, longue de 8 centimètres et large de 9, présentait plusieurs élévations fluctuantes; la peau rouge, parcourue par quelques veinules, était tendue et difficile à plisser. Sa partie inférieure avait au contraire une teinte bleuâtre; les segments parcourus par des veines volumineuses étaient plus lâches que dans la partie supérieure; à ce niveau on trouvait de la fluctuation, de la douleur au toucher. A l'aine, on put chez le malade de Nélaton songer à un angiome veineux, à une hernie épiploïque. Les caractères étaient les mêmes dans le cas observé par Trélat : « On reconnaît, disait-il lorsqu'il rapporta pour la première fois l'histoire de son malade à la Société de chirurgie, au côté droit une hernie inguinale scrotale... Indépendamment de la hernie, le triangle de Scarpa de chaque côté est occupé par une tumeur allongée de haut en bas; celle de droite, qui a 12 centimètres de hauteur sur 7 de large, descend un peu plus bas que celle de gauche, qui a 13 centimètres sur 8, cette dernière remontant quelque peu en avant de l'arcade crurale

vent tout se borne à un suintement comme chez un individu dont Van Dyke Carter a rapporté l'observation : à des intervalles irréguliers, le scrotum était humecté par un liquide séreux ou lactescent. Le liquide avait un caractère analogue chez la jeune fille au lymphangiome abdominal observée par Fetzer; elle en rendit une fois, dans le cours d'une promenade, une quantité que sa mère estimait à 125 grammes. Cette déperdition est une cause d'épuisement; le malade de Thilesen mourut tuberculeux : il est difficile de ne pas incriminer la production primitive, de ne pas voir dans les accidents terminaux un des résultats de l'affaissement qu'elle avait contribué à créer : « L'écoulement durait plusieurs jours et donnait jusqu'à 125 grammes environ de lymphe ; alors l'enfant devenait pâle, abattu, triste, faible; néanmoins il conservait son appétit et ne tardait pas à reprendre sa santé. Les lymphorragies considérables se produisirent quatre ou cinq fois par an, les écoulements légers étaient plus fréquents. »

Nous avons vu l'abondance de la lymphorragie constituer pour Billroth une indication formelle et le déterminer à entreprendre une opération grave. L'expectation résignée n'est guère de mise : les lymphangiomes qui ont donné lieu pendant longtemps à des pertes liquides ont presque toujours eu une terminaison funeste : la malade chez laquelle Petters décrit une tumeur de cette nature siégeant sur la grande vre gauche et qui perdit en dix-huit jours 1225 grammes e lymphe mourut d'accidents aigus.

Les troubles de nutrition sont fréquents : nous les avons otés dans nos deux cas : l'hypertrophie du membre inférieur, de la lèvre, de la paroi abdominale, etc., a été indiquée par Patrick Manson, comme par sir John Fayrer. La lupart des observateurs des pays tropicaux ont essayé établir entre le développement de l'éléphantiasis et les anomalies du système lymphatique, les dilatations simultanées es gros troncs en particulier, une relation de causalité. Le imat constitue une prédisposition; les premiers individus iez lesquels on a observé des lymphangiomes ganglionaires venaient de Maurice et de la Réunion. Thilesen, Pet-

ters, Pinner, etc., ont noté une hypertrophie du membre abdominal du côté malade. Dans une observation relative à un homme de 31 ans, rapportée par Sydney Jones, et que les détails donnés permettent de rattacher à la variété sous-dermique, il y avait, outre une hypertrophie des orteils, des nodosités nombreuses au niveau du tiers inférieur de la cuisse; plus tard ce malade eut un œdème généralisé du membre inférieur du scrotum et du pénis (1). On peut donc dire que les lymphangiomes de n'importe quel siège, de n'importe quelle forme, retentissent sur la nutrition : tantôt ils ne produisent qu'une espèce d'irritation locale et limitée, d'autres fois ils aboutissent à l'induration des tissus voisins.

Il nous reste à parler des *accidents éloignés* ou *généraux*. Certaines tumeurs peuvent, sous l'influence d'une cause presque banale, s'enflammer, donner lieu à une lymphangite suraiguë; tel fut le cas pour le malade de Trélat. Le jeune homme d'Amussat n'avait fait qu'un exercice exagéré. Il se réveille avec de violentes douleurs dans toute la moitié droite du ventre et la région inguinale correspondante. La respiration est difficile, le facies est abattu, il y a de la céphalalgie, des élancements au niveau de la tumeur : l'état général devient mauvais, la langue est blanche et sèche; la mort eut lieu moins de vingt-quatre heures après. Des complications heureusement moins graves furent notées par Nepveu dans un cas dont il communiqua la relation à la So-

re à 39°,5; ces accidents continuèrent pendant plus d'une maine à présenter un caractère de gravité inquiétant.

Le même auteur en a vu d'analogues chez une fillette de x ans qui portait à l'aine droite un lymphangiome pris our une hernie; la cause des accidents inflammatoires fut application d'un bandage un peu serré (1). Ces phénomènes e paraissent guère se montrer que dans les dilatations por- nt sur les vaisseaux intra-ganglionnaires. Je ne voudrais s dire toutefois que les varices ou les lymphangiomes su- erficiels en soient exempts; les phénomènes sont moins ai- s, ont moins de tendance à se généraliser, voilà tout.

Lorsqu'il existe depuis longtemps une lymphorragie abon- nte, sa suppression n'est jamais insignifiante. Nous avons comment se passaient les choses dans le cas observé par eorgiewicz : la suspension de l'écoulement était suivie d'in- ration douloureuse dans le voisinage. Les cautérisations nnèrent lieu à la production, à la surface de la plaie, d'un ipôt ressemblant aux fausses membranes de la diphtérie. ez l'individu observé par van Dyke Carter, il y avait d'abord s symptômes inflammatoires assez énergiques, tuméfac- on, rougeur, endolorissement du scrotum, puis une lym- horragie abondante; il perdait parfois une pinte de liquide n vingt-quatre heures; lorsque celle-ci avait cessé, l'urine evenait chyleuse.

Dans un cas rapporté par Anders, il y eut également des ymptômes inflammatoires locaux très intenses; ils abouti- ent à un résultat inattendu, la guérison de la tumeur.

Elle occupait la moitié droite du thorax d'un enfant de deux ns et demi : dans les premiers mois qui suivirent la nais- ance, elle avait le volume d'un œuf de pigeon; elle se déve- oppa très vite, plus tard il y eut de l'infiltration de voisinage, la peau rougit, la consistance devint plus ferme, enfin elle donna lieu à l'issue de sérosité jaunâtre; l'écoulement dura quelques jours, puis cessa. On fit des frictions à l'onguent mercuriel sur la tumeur, qui diminua les mois suivants;

(1) De *l'inflammation des lymphangiectasies ganglionnaires.* Bulletin de la Société de chirurgie, 1876, n° 8.

l'enfant, qui avait quitté l'hôpital, dut y rentrer plus tard.

Voici ce que racontèrent les parents du malade : il serait survenu une tuméfaction inflammatoire suivie d'ouverture spontanée donnant issue pendant quelque temps à une substance jaunâtre coagulable, la tumeur diminua graduellement, et en fin de compte, il ne resta à sa place qu'un repli cutané (1).

Diagnostic. — Les questions que le clinicien peut avoir à résoudre sont très simples et se présentent spontanément, pour ainsi dire, à l'esprit. Une affection d'une région donnée rappelle, par quelques-uns de ses caractères, celles que nous venons de passer en revue. Nous nous demanderons : 1° si nous avons affaire à une production développée aux dépens des vaisseaux lymphatiques; 2° à quelle variété nous devons la rattacher. Les chances d'erreur sont variables. Les lymphangiomes se sont présentés à notre observation avec les caractères suivants :

1° Éruption vésiculeuse, tumeurs verruqueuses, avec épaississement de voisinage et changement de couleur des téguments ;

2° Cordons durs, sinueux, rayonnés ;

3° Tumeurs de consistance molle ou rénitente, plus ou moins réductibles;

4° Quelques-unes donnent lieu à un écoulement de lymphe parfois abondant.

ruption cutanée vésiculaire, et quand la lymphorragie surient, le doute n'est plus permis. »

En revanche, lorsqu'il s'agit de tumeurs volumineuses, il st nécessaire de faire un diagnostic plus minutieux. Aubry a tabli dans sa thèse inaugurale une division d'une véritable vaeur clinique. Il les divise en *réductibles* et *irréductibles* (1). Lorsqu'on est en présence d'une appartenant à la seconde rariété, on est tenté de croire à un abcès froid, à un kyste, à n lipome, si elles ne se développaient lentement, sans phénomènes inflammatoires. Ce caractère leur est commun avec les roductions lymphatiques; mais dans la plupart des cas, on istingue le kyste à sa transparence, à sa fluctuation franche. e lipome n'est jamais réductible, il est rarement symétrique. els sont les principes généraux du diagnostic; notons toutefois u'on peut rencontrer pour chaque variété anatomique des fficultés insolubles. Comment savoir lorsque l'on a affaire à n cas de macroglossie analogue à ceux qu'a étudiés Wegner, il y a des thromboses lymphatiques, des dilatations varieuses, ou si, au contraire, on est en présence d'une simple ypertrophie musculaire ou conjonctive? Nous n'avons aum moyen pour résoudre le problème avant l'examen histogique. A l'aine, les difficultés sont moins ardues : mais elles ont cependant plus considérables qu'à la face, au cou, u thorax. La réductibilité qui nous a tant servi n'a plus la même valeur, car on trouve précisément des tumeurs réductibles dans la partie de la région inguinale où le lymphanjome a son siège de prédilection. Dans le cas de Trélat 'erreur fut commise; une de même ordre fut en grande artie cause de la complication survenue chez un de ceux e Nepveu; on crut à une hernie, on prescrivit un bandage ui détermina des accidents inflammatoires. « On éviterait es écueils, dit Follin, en recherchant la forme, le trajet endu, la complication d'autres varices vésiculaires ou de etits anneaux lymphatiques dilatés. »

La première question est résolue : nous sommes en pré-

(1) *Des dilatations des ganglions lymphatiques.* Paris, 1865.

sence d'une tumeur formée par une altération des vaisseaux lymphatiques. Reste à savoir lesquels sont intéressés : sont-ce les lymphatiques sous-épidermiques, sous-dermiques, les gros troncs ou les canaux intra-ganglionnaires? On peut éliminer de prime abord les deux dernières variétés, le cordon dur, sinueux, formé par un vaisseau d'un certain volume ne ressemble pas plus au lymphangiome ganglionnaire dont le type le plus frappant se trouve à l'aine, que celui-ci ne ressemble aux dilatations kystiques des réseaux. La difficulté est limitée à ces dernières. Rappelons-nous ce que nous avons vu : les petites éruptions kystiformes irrégulières et qui s'étendent en surface ; les saillies verruqueuses, au sommet desquelles suinte de la lymphe, et qui semblent plutôt surajoutées à la peau qu'élevées de la profondeur du derme, correspondent à la première variété. Pas de troubles, de la tendance à gagner en surface, tel est le caractère pathognomonique. C'est assez dire que les lymphangiomes caverneux ressemblant aux tumeurs érectiles sanguines ont tous pour point de départ le réseau sous-cutané.

Pronostic. — Quelle que soit sa forme, le lymphangiome mérite d'être pris en considération, je ne parle pas du lymphangiome simple de Wegner, sur lequel nous ne savons à peu près rien. Les variétés kystiques ou caverneuses ne sauraient être mises sur le même pied que certains nævi materni regardés par tout le monde comme insignifiants et auxquels on

graves, au moins les plus désagréables du lymphangiome. C'est une cause de macération de la couche superficielle de l'épiderme, d'hypertrophie inflammatoire des papilles sous-jacentes ; puis le pronostic est encore modifié par le siège ; la macroglossie est une difformité dangereuse qui réclame l'intervention chirurgicale ; les lymphangiomes superficiels de la vulve, les varices lymphatiques péniennes donnent presque toujours lieu à des fistules intarissables. Poussons un peu plus loin : supposons que les vaisseaux sous-dermiques soient intéressés ; aux inconvénients habituels s'ajoutent une altération nutritive de toute la région, substitution à ses tissus normaux d'une sorte de réticulum caverneux distendu par la lymphe, formation d'une tumeur vraie envahissante. Celle qu'enleva Langenbeck, adhérant aux gros vaisseaux du cou, pénétrait jusque dans le thorax et avait contracté des adhérences avec le sommet du poumon.

Le lymphangiome ganglionnaire est le plus grave de tous, c'est dans cette variété qu'on a observé des lymphorragies exténuantes dans lesquelles les malades perdent pendant des mois parfois plusieurs litres de liquide par jour. A cela, il faut joindre la menace incessante de complications, de ces lymphangites qui apparaissent comme un coup de foudre, marchent trop vite pour permettre une intervention efficace, se comportent comme les maladies infectieuses les plus terribles.

Ce pronostic est assez grave pour encourager les chirurgiens à intervenir, à chercher par tous les moyens possibles à guérir les lymphangiomes.

Traitement. — Follin voulait qu'on se préoccupât des tumeurs en question seulement dans les cas de lymphorragie, ce que nous avons dit jusqu'ici montre que nous ne sommes pas tout à fait partisan de cette expectation résignée. Pourquoi attendre qu'il se soit fait une fistule ? il y a toute sorte de chances qu'elle arrive un jour ou l'autre : bien souvent alors nous n'avons plus le choix du moment ni du procédé, il faut une intervention d'urgence. Les lymphangiomes

même bénins ne restent pas stationnaires; s'ils n'ont pas de tendance à gagner en profondeur, en revanche, ils s'étendent en surface. Nous avons vu chez une de nos malades qu'une petite éruption vésiculaire primitivement limitée aux téguments du triangle de Scarpa s'était étendue assez vite à l'aine, puis à la paroi abdominale; elle donnait lieu à une incommodité telle que la malade désirait vivement en être débarrassée.

Malheureusement, les méthodes que nous possédons sont plutôt palliatives que curatives, toutes ont à leur actif des succès et des insuccès.

M. Dérest insiste beaucoup sur le traitement médical et le changement de climat. Il est certain que le séjour dans les pays chauds est la source d'affections nombreuses du système lymphatique, que les circonstances telluriques, climatologiques surtout entrent pour une grande part dans l'étiologie. Nous ne connaissons dans nos contrées rien qui ressemble au *lymph scrotum* endémique de certaines contrées de l'Inde anglaise et de la Chine. Je vous ai fait remarquer également que les premiers individus chez lesquels on observa les lymphangiomes ganglionnaires de l'aine venaient des colonies.

Sous ce rapport M. Dérest, fait une réflexion qui me paraît juste : « Le médecin ne doit jamais oublier de conseiller à son malade le changement de climat. Il est incontestable,

epveu présenter, en France, des poussées inflamma-
s formidables : il est peu probable que la prolongation
séjour ait modifié leur état ; puis le lymphangiome est
l'être propre aux pays chauds. Dépouillant les observa-
publiées iusqu'à ce jour, on trouverait probablement
le cas chez des Européens qui n'avaient jamais voyagé
hez les individus, créoles ou non, ayant fait un séjour
ou moins long dans les latitudes tropicales.
dministration à l'intérieur des médicaments reconsti-
s, tels que l'huile de foie de morue, les préparations
ales peuvent être impérieusement indiquées si l'indi-
est anémié, affaibli par des déperditions lymphatiques
ées. C'est le préliminaire et l'adjuvant d'un traitement
ue ; il est inutile d'en attendre une guérison complète,
méthodes chirurgicales seules appliquées à propos per-
ont de l'espérer.
a employé jusqu'ici la compression : elle n'a presque
is donné de résultats satisfaisants : Fetzer ayant une
horrhagie assez abondante y eut recours, il n'obtint

pplication locale de révulsifs et les cautérisations va-
nieux. Dans un cas de lymphangiome, nous fîmes met-
la surface des vésicatoires répétés, nous espérions que
mite provoquée par eux amènerait une oblitération des
hatiques. On peut faire dans le même but des applica-
locales de nitrate d'argent et de teinture d'iode, re-
r aux cautérisations locales par le cautère actuel, le
io-cautère et le galvano-cautère. Tous ces procédés sont
mes, car tous ont été suivis de guérison. On en a eu éga-
nt par les injections coagulantes intra-veineuses du voi-
e. Dans un de nos cas, nous fîmes une solution de
lorure de fer au 30e ; nous n'obtînmes rien. Beau con-
le séton qu'il a vu réussir : ce procédé n'est applicable
ix vaisseaux qu'il avait lui-même en vue, les gros
s lymphatiques du prépuce.
crois, Messieurs, qu'il est bon de nous rappeler ici ce
nous avons vu dans les chapitres précédents : je crois

que tous es procédés en question peuvent être utiles dans les lymphangiomes simples ou kystiques du réseau sous-épidermique, mais qu'ils sont inutiles ou nuisibles dans les lymphangiomes plus profonds, surtout les lymphangiomes à forme caverneuse ; enfin, ils peuvent être dangereux dans la dilatation des lymphatiques intra-ganglionnaires.

Pour toutes ces variétés, la discussion des procédés de traitement doit porter sur un seul, l'extirpation : c'est à elle que je rattache l'enlèvement du tissu caverneux, tel que je l'ai pratiqué.

Dans les lymphangiomes non ganglionnaires agglomérés, ce procédé ne compte guère que des succès à son actif. Nous avons obtenu une guérison radicale chez la malade qui présentait une tumeur de la paroi thoracique étendue presque jusqu'à l'aisselle, Langenbeck a enlevé avec le même résultat, dans des conditions peut-être plus mauvaises, un lymphangiome du creux sus-claviculaire.

Il s'agissait dans les deux cas de néoplasmes, mais qu'il était possible de limiter. Les conditions ne sont plus tout à fait les mêmes lorsque la maladie intéresse les vaisseaux du derme et donne lieu à une de ces productions hybrides qui tiennent le milieu entre l'éléphantiasis cutané et les tumeurs proprement dites. On peut à la rigueur faire l'ablation

ts liquides étaient renfermés dans une trame cel-
s'étendait jusqu'au périoste du front ou de l'or-
mailles semblaient parcourues par des vaisseaux
t le réticulum avait le même aspect que dans les
rectiles sanguines. L'enlèvement de cette trame
aborieux par l'amincissement de la peau que nous
tout prix conserver, pour ne pas laisser de cica-
euses. Grâce à nos pinces hémostatiques la dissec-
re faite sans trop de difficultés et presque sans
ng; les lèvres des plaies furent suturées avec des
e très fins. Pansement antiseptique et bandage
pressif.

ne, les difficultés ont été faciles à surmonter, les
ssez satisfaisants pour que je puisse vous recom-
procédé; je vous conseille même, lorsque vous au-
le diagnostic *lymphangiome caverneux* intra-der-
recourir de bonne heure; tous les autres moyens
qu'augmenter la stase lymphatique, la production
m et partant la tumeur.

ais bien pouvoir vous en dire autant au sujet des
mes ganglionnaires, revenir sur le jugement
Nélaton, Trélat, Théophile Anger et ceux qui se
és du sujet immédiatement après eux. Je vous ai
à quelle évolution s'était accomplie dans l'étude
estion : une lacune sérieuse serait remplie si le
pouvait dire aujourd'hui : opérez ces tumeurs,
utres, avec des précautions convenablement pri-
ouvez espérer un succès. Georgiewicz, qui a com-
mémoire par la relation d'un fait heureux, le
formulant une contre-indication absolue. « Les
eurs lymphadénectasiques publiés jusqu'à ce jour,
trop peu nombreux pour qu'on puisse formuler des
ises de traitement. Une seule est bien établie,
ne doit point penser à l'extirpation radicale de
s; qu'on doit, au contraire, chez les individus qui
ints, éviter avec soin toute opération capable d'in-
s lymphatiques en connexion avec la tumeur.

Quand les malades insistent, c'est au médecin de leur déclarer que, pour être débarrassés d'une infirmité, ils s'exposent à une mort à peu près certaine. »

Nous ne saurions qu'applaudir à ces idées que nous partagions entièrement. Je ne voudrais point cependant terminer par ce décourageant aveu d'impuissance. Autrefois, le lymphangiome ganglionnaire était un *noli me tangere*. Aujourd'hui, il existe dans la science au moins deux cas de guérison; espérons qu'ils ne resteront pas isolés, que des études ultérieures permettront à nos successeurs de réformer en partie notre sentence et de considérer comme des contre-indications relatives ce qui paraît aujourd'hui une contre-indication absolue.

ONZIÈME LEÇON

DU PINCEMENT PRÉVENTIF ET DU PINCEMENT DÉFINITIF DES VAISSEAUX DANS LES OPÉRATIONS CHIRURGICALES

MESSIEURS,

Lorsque, il y a douze ans, deux de mes internes les plus distingués, MM. Deny et Exchaquet, publièrent sous forme de monographie, reproduite dans le tome II de ces *Cliniques chirurgicales*, l'exposé de notre méthode de pincement des vaisseaux, ils montrèrent tout le parti que nous en avions tiré depuis une dizaine d'années pour obtenir non seulement l'hémostasie temporaire, mais encore l'hémostasie préventive et l'hémostasie définitive.

A cette époque, c'est à peine s'ils avaient trouvé dans la science quelques observations où le pincement des vaisseaux avait été fait par nécessité, soit à titre temporaire, soit à titre définitif. Les nombreuses observations qu'ils recueillirent à cette époque dans notre pratique suffisaient pour attester tout le parti que les chirurgiens pourraient tirer de cette méthode d'hémostasie le jour où ils voudraient l'appliquer. Depuis lors nous n'avons cessé, dans nos leçons cliniques, dont quelques-unes ont été publiées, d'insister sur les ressources qu'elle peut donner, et nous ne craignons pas de dire que, grâce aux faits que nous avons exposés sous les yeux d'un nombre considérable de médecins français et

étrangers, le pincement est devenu une méthode courante. Nous ne parlerons aujourd'hui que des services que celle-ci a rendus pour le pincement préventif et pour le pincement définitif au cours et à la suite des opérations.

Comme l'ont fait observer Deny et Exchaquet, pour pratiquer ce double mode de pincement, il faut se servir d'instruments dont la longueur, la forme, la courbure, la disposition des mors soient appropriées à la région ou à l'organe sur lesquels on opère. Il en résulte que nous avons été obligés de faire construire par nos plus habiles fabricants d'instruments de chirurgie, Mathieu et Mariaud en particulier, un nombre presque infini de modèles de pinces dont les plus usuels sont figurés, sous notre nom, dans leurs catalogues. C'est ainsi, par exemple, que pour le pincement préventif des régions membraneuses qui peuvent être aisément saisies sur les deux faces, telles que les paupières, les ailes et la cloison du nez, les joues, les lèvres, le palais, la langue, le pharynx, l'œsophage, le rectum, la vulve, le vagin, l'utérus, l'urèthre, les ligaments larges, l'intestin, l'estomac, la rate, en général toutes les tumeurs pédiculées ou susceptibles d'être pédiculisées doivent être saisies avec des pinces droites ou courbes sur le plat ou sur le champ. Le volume de ces pinces, la longueur et la forme de leurs mors doivent être natu-

n'avions pas pris soin de les construire en conséquence.

Les avantages du pincement préventif, dans ces sortes de as, ont été singulièrement appréciés par les opérateurs fran- ais et étrangers depuis quelques années. Ils ont vu qu'en mpêchant le sang d'arriver aux tissus qu'il s'agit d'inciser u d'exciser, ils parvenaient non seulement à économiser ce récieux liquide, mais encore à abréger la durée des opéra- ons et pouvaient en maintes circonstances les terminer à ec, ce qui est non moins précieux. C'est ainsi que pour une pération qui nécessite l'avivement ou l'excision des lèvres, es joues, des paupières, de l'intestin, de l'estomac, des ystes traités par suppuration, on peut, avant de retirer les inces, fermer la plaie par suture et obtenir ainsi un affron- ment direct et régulier qui devient à son tour hémostatique.

en est de même pour la langue : lorsque l'on se contente enlever une portion dégénérée de cet organe, il suffit de lacer convenablement les pinces suivant les règles que nous ons tracées; on peut ainsi non seulement enlever la portion alade sans crainte d'hémorrhagie, mais encore suturer les ords opposés de la plaie, de façon à permettre ensuite de etirer les pinces; car la suture, si les anses sont bien dis- osées, est à son tour suffisante pour assurer l'hémostase, omme nous l'avons montré par un très grand nombre de its (V. à ce sujet p. 77 de ce volume).

S'agit-il de réséquer une portion plus ou moins étendue u vagin, d'enlever l'utérus, d'exciser une tumeur plus ou oins pédiculée, développée à l'intérieur ou à l'extérieur de et organe, de saisir l'épiploon adhérent, le pédicule d'un yste de l'ovaire, du ligament large ou d'un autre organe elvi-abdominal, il faut se servir de pinces à branches plus ngues, plus fortes, à crémaillère longue, puissante, à mors alement longs, droits ou courbes sur le plat, souvent urbes sur le côté. Ces pinces doivent être naturellement acées immédiatement au-dessous ou en dehors des tissus e l'on veut enlever; il est vraiment remarquable, comme us l'avons autrefois indiqué, de voir avec quelle rapidité peut, de la sorte, exciser la totalité du vagin ou du rec-

tum, le col ou le corps de l'utérus, les kystes de l'ovaire ou des ligaments larges et des autres viscères, sans crainte que le pédicule n'échappe ni ne saigne.

Les pinces, appliquées sur les ligaments larges par la plaie péritonéale postérieure, outre qu'elles sont excellentes pour l'hémostasie préventive, constituent un point d'appui pour attirer le corps de l'utérus au dehors en le faisant pivoter sur lui-même. A ce moment il faut les remplacer par d'autres pinces semblables, à mors longs et courbes, qui servent soit à faire le pincement définitif, soit à mettre des ligatures perdues. Nous ne laissons ces pinces en place que si l'intestin ne tend pas à faire hernie par la plaie péritonéale ou si la surface d'implantation de la tumeur utérine est large, profonde, difficile à lier; dans le cas contraire, nous préférons lier séparément en deux moitiés chaque ligament et fermer avec soin la plaie péritonéale avec des anses métalliques qui comprennent à la fois les tuniques et les ligaments divisés. Grâce à ces précautions, nous n'avons jamais eu d'hémorrha-

avoir besoin de changer les pinces de place; toutefois, lorsqu'il s'agit d'enlever l'utérus en partie ou en totalité, il est bon de se servir des pinces courbes sur le champ, que nous avons fait construire, il y a quelques années, par M. Mathieu à cet effet; ces pinces, dont nous reproduisons la figure ci-dessus, doivent avoir la branche postérieure un peu plus longue afin qu'elles conservent leur parallélisme une fois qu'elles ont fortement pincé le ligament large. S'il s'agit de tumeurs superficielles ou d'organes minces, comme le cordon ou le hile du rein par exemple, on peut se servir des pinces hémostatiques droites ou courbes du petit modèle.

Si, au contraire, le pédicule de la tumeur offre un volume important, ou si l'organe à enlever est épais, comme la langue, ces pinces seraient insuffisantes; aussi, lorsqu'on veut enlever cet organe en totalité, il faut avoir soin, pour se mettre à l'abri de l'hémorrhagie, de se servir de celles qui sont garnies de dents, afin qu'elles ne s'échappent pas.

L'utilité de cette méthode, qui avait été si froidement accueillie il y a une vingtaine d'années, a été si bien démontrée depuis nos publications que, chaque jour, les chirurgiens nous font connaître les bons résultats qu'ils en obtiennent, et nous sommes heureux de voir qu'ils parviennent à compter des succès de plus en plus nombreux en se servant de nos instruments et en vulgarisant notre méthode. Quelques-uns même, insouciants du respect qu'ils doivent à la science, seraient tentés de se l'approprier, oubliant que c'est exclusivement dans les leçons que nous avons professées dans cet hôpital et qui ont été vulgarisées par nos élèves, qu'ils ont appris à la connaître.

DOUZIÈME LEÇON

DU MORCELLEMENT APPLIQUÉ A L'ABLATION TOTALE DE L'UTÉRUS DANS CERTAINS CAS DE TUMEURS FIBREUSES ET CANCÉREUSES

MESSIEURS,

L'ablation totale de l'utérus par la voie vaginale, qui av
donné des résultats peu avantageux, entre décidément
jourd'hui dans la pratique courante. Vous savez, je vous
dit dans une précédente leçon, que, abandonnée en Franc
la suite des insuccès de Récamier, nous sommes parvenu
premier, dans ces dernières années, à la pratiquer avec suc

ceux qui donnent lieu à des hémorrhagies menaçantes, ont placés dans l'épaisseur de cet organe et plus spécia- nt dans son tiers supérieur. S'ils sont petits, ils ne pré- nt pas un grand obstacle à l'extirpation de l'organe dans sseur duquel ils sont logés. Mais, pour peu qu'ils soient qu'ils atteignent le volume d'une tête de fœtus à terme, temple, surtout si les malades ont un vagin étroit, pro- résistant, ils ne peuvent être extraits en masse par cette En pareil cas il faut avoir recours au morcellement que avons imaginé et décrit (2) pour l'ablation de toutes les ars qui sont côtoyées par des organes importants.

ce qui concerne les fibromes, voici comment nous pra- ns ce morcellement :

malade étant endormie et couchée sur le côté gauche, lve rasée, le vagin étant bien lavé à l'aide de liquides ptiques, ses parois maintenues rétractées par des , nous commençons par détacher le col de l'utérus toute sa hauteur, puis nous le coupons latéralement; saisissons chacune de ses moitiés avec des crochets ou inces de Museux et nous l'attirons le plus près possible vulve.

le plus tôt possible en avant et en arrière dans les culs-de-sac péritonéaux. Cette dissection facilite évidemment la mobilité de l'utérus; mais comme la tumeur logée dans son épaisseur l'empêche de s'abaisser, nous n'hésitons pas à le couper de chaque côté et à en écarter les deux moitiés. Dès que nous apercevons la tumeur, nous la morcelons avec le bistouri et les ciseaux jusqu'à ce que l'utérus soit assez réduit de volume pour pouvoir être entraîné en arrière du côté du vagin. Il ne nous reste plus qu'à détacher la portion restante des ligaments larges, à les lier ou à les pincer en même temps que les vaisseaux contenus dans leur épaisseur et, dès que l'organe est complètement exsangue, à l'extraire.

On pourrait être tenté de croire que le morcellement de semblables tumeurs est dangereux, surtout à cause de la possibilité d'hémorrhagies d'autant plus à redouter que les malades sont plus anémiques. Il n'en est rien, et il suffit d'être bien exercé à la manœuvre de nos pinces hémostatiques pour n'avoir rien à craindre de semblable.

C'est ce qui nous est arrivé récemment, chez une malade vierge, âgée de cinquante-cinq ans, dont la santé avait été très éprouvée par une paraplégie de cause vertébrale qui l'avait retenue au lit pendant plusieurs années et qui était

patience, nous finîmes par la morceler avec de fortes
s construites sur nos indications et des ciseaux courbes,
nous parvînmes à attirer le reste en même temps que
us. Ceci fait, nous pinçâmes les ovaires, les trompes,
gaments larges, et les excisâmes. Comme une artère
ovarique très dilatée saignait et était très difficile à
r, je la saisis avec une longue pince hémostatique :
ci fut laissée à demeure jusqu'au lendemain, ainsi que
qui étaient appliquées sur les ligaments larges, comme
vais fait déjà plusieurs fois dans des cas semblables.
ration avait présenté des difficultés très grandes, pour
ers motifs que nous venons d'expliquer; aussi avait-elle
quatre heures. Mais pendant ce temps, la malade n'avait
erdu de sang. La guérison fut prompte.
tumeurs cancéreuses qui sont passibles de l'ablation
de l'utérus sont relativement rares, les malades con-
t presque toujours le chirurgien à l'époque où le col et
ps sont en grande partie détruits ou infiltrés par le tissu
ide, ainsi que nous l'avons fait observer dans une des
ques précédentes.
rsque le cancer est limité au col ou à la muqueuse du
s, l'ablation totale de l'utérus ne présente pas de diffi-
ès spéciales. Malheureusement le diagnostic n'est pas
ours facile et maintes fois il arrive que le chirurgien se
t en présence d'une affection de ce genre, alors que déjà
tuniques musculaires sont épaissies et rendues friables
les dépôts néoplasiques. En pareil cas, lorsque le chirur-
n entreprend la dissection, il se trouve surpris au cours de
ération, d'une part, par la friabilité de la tumeur qui se
hire sous la pression des pinces, d'autre part, par le
ume de l'organe qui est quelquefois trop considérable
ir pouvoir être extrait d'une seule pièce. Dans ces cas
ficiles, c'est encore le morcellement qui seul peut per-
ttre de conduire à bonne fin l'opération. Pour le pra-
ner, nous avons recours soit à l'instrument tranchant,
t au cautère actuel à extrémité terminale en cuiller
à bords tranchants que nous avons fait construire,

il y a plus de vingt ans, dans ce but, par Mathieu père.

Le morcellement avec le bistouri et les ciseaux présente alors de véritables difficultés, en raison de la facilité avec laquelle le col et le corps de l'utérus se rompent sous les mors, et l'opération ne pourrait être terminée si l'on ne se servait pas des longues pinces hémostatiques que nous avons fait construire à cet effet. Il ne faut pas craindre de multiplier ces pinces; car il n'est pas rare de voir le tissu morbide pénétrer dans la base des ligaments larges. Or, comme l'utérus est volumineux, et comme il importe de dépasser les limites du mal dans tous les sens, la perte de sang gênerait la manœuvre et serait menaçante si l'on n'avait pas recours à l'hémostasie temporaire et définitive. C'est dans ces sortes de cas que le morcellement par le cautère tranchant nous a rendu les plus grands services; aussi ne saurions-nous trop en conseiller l'emploi toutes les fois que l'opérateur, après avoir disséqué le col, reconnaîtra que le reste de l'utérus est trop friable, trop volumineux pour pouvoir être extrait sans être considérablement gêné par le sang.

Le chirurgien doit alors être muni de deux cautères qu'il porte successivement au rouge blanc afin de pratiquer, sans interruption, le morcellement. Grâce à la forme des cuillers il enlève par fragments la totalité du tissu morbide, du col et du corps de l'utérus, jusqu'au péritoine, sans avoir d'hé-

nents antiseptiques, ainsi que nous l'avons prouvé
s leçons cliniques qui ont été recueillies dans cet
par Deny et Exchaquet (voy. t. I). Il n'est donc pas
térêt de savoir que ce procédé d'ablation totale de
, appliqué au cancer, est bien autrement inoffensif
lui qui est fait avec le bistouri. Pour ces motifs, nous
ions trop le recommander

une prochaine leçon, nous montrerons le parti que
ut retirer de l'hystérectomie vaginale dans le traite-
es autres tumeurs de l'utérus, les kystes et les sar-
par exemple, et même dans ses déplacements et
litérations, lorsqu'ils sont compliqués de tumeurs de
exes ou de phlegmons, hématocèles, pelvi-péritonites
ques qui résistent à tout autre mode de traitement et
ident la vie intolérable.

TREIZIÈME LEÇON

ABLATION DES TUMEURS FIBREUSES OU MYOMES DU CORPS DE L'UTÉRUS PAR LA VOIE VAGINALE

Messieurs,

Il est généralement admis que les tumeurs fibreuses d
l'utérus sont compatibles avec l'existence et qu'il n'y fa
toucher que lorsqu'elles produisent des désordres graves
surtout lorsqu'elles atteignent un volume considérable. Cett

dangers, rendrait plus de services à l'humanité que ıs ceux qui s'ingénient à perfectionner les méthodes ératoires qui leur sont applicables lorsqu'elles ont atnt un grand volume. Depuis quelques années déjà nous nmes entré résolument dans cette voie en n'abordant, n entendu, en raison de la responsabilité qui nous inıbait, que les tumeurs qui produisaient des troubles ctionnels de nature à abréger l'existence à bref délai. Nos rts ont été couronnés de succès qui ont dépassé nos espéces et nous ferons connaître aujourd'hui les résultats que s avons obtenus de l'ablation de ces tumeurs par la voie nale.

ous ne parlerons pas des tumeurs qui sont petites, ı-muqueuses, pédiculées. Celles-ci, en effet, favorisent verture spontanée du col de l'utérus, l'introduction du ;t et du cathéter explorateurs et l'application de la liga- ou de l'excision après pincement, suivant les règles que s avons souvent posées dans nos cliniques.

a plupart des tumeurs fibreuses, qui prennent naissance ; le corps de l'utérus passent inaperçues pendant leur nière période. Ce n'est qu'au moment où elles font ie au-dessus du pubis qu'elles sont reconnues. Mais il st un certain nombre qui, sans être volumineuses, donnent ısance à des douleurs, des hémorrhagies et des symptômes compression, du côté de la vessie ou du rectum, tellement ınses qu'elles compromettent l'existence. En pareil cas, s appellent de bonne heure l'attention du chirurgien qui, enant compte de leur siège, de leur forme et de leur conance, en fait le diagnostic avec précision. Il commence s par prescrire les moyens médicaux les plus propres à ıbattre les symptômes fâcheux et à enrayer les progrès de umeur. Mais s'il n'y parvient pas et si ces symptômes ennent menaçants, il procède à leur ablation par la rotomie.

orsque les tumeurs fibreuses interstitielles font assez de ie dans la cavité de l'utérus, voici comment nous les

morcelons. Par l'ouverture du col dilaté naturellement ou artificiellement, ou incisé, nous saisissons la surface de la tumeur avec les pinces que nous avons fait construire dans ce but par Mathieu. Ces pinces la saisissent aussi près que possible de la tunique musculaire. Elles compriment les vaisseaux qui, de cette tunique, se rendent à la tumeur et à la muqueuse qui la recouvre; dès que la première pince est appliquée, on procède au morcellement et à l'énucléation des parties qu'elle a saisies; ceci fait, on met une autre pince semblable au-dessus de la précédente, pour enlever une seconde portion de la tumeur, puis successivement une troisième et ainsi de suite jusqu'à ce que toute la masse morbide ait pu être énucléée par fragments. Au besoin, une ou deux de ces pinces restent en place, si cela est nécessaire, pendant quelques heures, pour assurer l'hémostase. Grâce à ce procédé, nous avons pu enlever, à maintes reprises, dans notre pratique de l'hôpital et de la ville, des tumeurs qui remontaient jusqu'au-dessus de l'ombilic. Mais, pour que ce procédé soit applicable, il faut que la tumeur fasse dans la cavité du corps de l'utérus une saillie assez nette pour que les pinces puissent aisément en saisir les contours.

Lorsque les tumeurs fibreuses interstitielles font dans la

:édé de morcellement. Il n'est donc pas nécessaire d'y
:nir ici. Mais on conçoit que toutes les fois que cela est
ible, il est plus avantageux d'enlever la tumeur seule ou
de n'enlever, en même temps qu'elle, qu'une portion de
rus, le col en particulier.

es procédés qui nous ont le mieux réussi pour atteindre ce
ont de deux ordres Dans l'un, après avoir disséqué le col
'utérus sur toute sa périphérie et l'avoir coupé latérale-
t de chaque côté, de façon à pénétrer sans obstacle dans
vité du corps, nous avons mis à nu la tumeur par l'inté-
r de l'organe et nous l'avons extraite par morceaux, sans
ger d'hémorrhagie, grâce au pincement des vaisseaux fait
nos longues pinces à pression. Dans l'autre procédé,
que la tumeur, au lieu de se porter du côté de la cavité
ine, se porte vers l'extérieur, dans les cloisons vésico ou
o-vaginales, ou même dans la cavité du péritoine à la
ière des fibromes sous-séreux, nous procédons autre-
it : après avoir disséqué circulairement le col de l'utérus
tout son parcours et l'avoir coupé sur les deux côtés, de
n à pouvoir mieux l'explorer et à pouvoir mieux le saisir
des pinces fortes pour l'abaisser, nous disséquons éga-
ent les tissus qui doublent la partie inférieure du corps
l'utérus, en ouvrant au besoin le péritoine du côté où
ibrome est le plus développé et le plus rapproché du
mp de l'opération. Il faut avoir soin, bien entendu, pen-
it ce temps, de s'aider de nos rétracteurs coudés, de
grandes pinces hémostatiques et de ménager le rec-
, les uretères et la vessie. Lorsque la surface inférieure
plus accessible de la tumeur fibreuse est ainsi mise à
, nous ne craignons pas de l'inciser profondément, puis
n abaisser les deux moitiés avec des pinces dentées. Les
ctions exercées sur le col de l'utérus facilitent la manœuvre.
que la tumeur est incisée, nous procédons à son évide-
nt par morcellement en nous aidant des pinces, du bistouri
les ciseaux. Nous sommes arrivé de la sorte à extraire des
gments dont l'ensemble dépassait le volume d'une tête de
us à terme. Lorsqu'une partie importante de l'intérieur de

la tumeur a été ainsi extraite, grâce aux pinces appliquées latéralement sur les enveloppes, la portion supérieure de la tumeur se laisse abaisser à son tour et finit par être attirée tout entière au dehors par énucléation. Chez certaines malades cette portion finale, que nous entraînons en quelque sorte en bloc, avait elle-même le volume de la masse précédente. Lorsque le fibro-myôme présente une pareille grosseur, presque toujours la loge intra-musculaire qui le contenait, se trouve largement ouverte, communique avec l'intérieur de l'utérus et du péritoine et saigne assez abondamment pour qu'il soit utile de pincer les vaisseaux importants. Ce temps de l'opération s'exécute assez bien, grâce à la dissection de toute la partie inférieure de l'utérus qui permet de mobiliser cet organe et de l'attirer près de la vulve. Au besoin, pour le faciliter, on excise les deux lèvres du col de l'utérus et on les suture ensuite aux lèvres de la plaie faite à la muqueuse des culs-de-sac vaginaux. Nous faisons cette suture avec des fils métalliques placés à l'aide de notre chasse-fil. Quant à la communication qui existe avec la cavité péritonéale, nous la laissons ouverte, si elle est trop contuse, quitte à la rétrécir par quelques points de suture à anses séparées. Si nous craignons que nos pinces appliquées sur les vaisseaux n'assurent pas suffisamment l'hémostase sur quelques points de la loge qui contenait la tumeur, nous laissons quelques pinces à demeure, pendant plusieurs heures.

nous font reconnaître que la tumeur est unique et remonte presque à l'ombilic et aux fosses illiaques. En raison de son siège, il eût été aussi difficile que périlleux de chercher à la mettre à nu par l'hypogastre en refoulant les intestins et de l'extraire par cette voie en même temps que le corps de l'utérus. Il était indiqué, au contraire, de tâcher de l'enlever par le vagin. Pour y parvenir, nous soumettons la malade à l'anesthésie ; puis, la plaçant dans le décubitus latéral gauche, nous faisons entre-bâiller le plus possible le vagin avec nos rétracteurs coudés, et nous le détachons sur tout le pourtour des faces postérieure et latérale du col jusqu'au cul-de-sac de Douglas, que nous ouvrons. Ce temps de l'opération aurait donné beaucoup de sang, si nous n'avions fait usage de nos longues pinces hémostatiques.

Comme la tumeur descendait dans l'épaisseur de la cloison recto-vaginale, sa partie inférieure se trouva mise à nu du même coup et nous reconnûmes qu'elle était trop solidement enclavée pour pouvoir s'abaisser. Plaçant donc la malade dans le décubitus dorsal, nous détachâmes le vagin de la partie antérieure du col et du corps de l'utérus jusqu'au niveau du cul-de-sac péritonéal antérieur que nous eûmes soin de ne pas ouvrir, puis nous fîmes la section bilatérale du col et du corps dans toute sa hauteur. La cavité utérine avait le double de sa longueur normale. Nous reconnûmes que cet allongement était dû à la présence du fibrome qui faisait cependant moins de saillie de ce côté que du côté du péritoine.

Lorsque l'utérus fut ainsi détaché, il nous fut possible de le mobiliser et de l'abaisser, en saisissant les lèvres dans toute leur épaisseur avec des pinces longues à mors arrondis et dentés. Nous vîmes alors la partie inférieure de la tumeur s'abaisser assez pour qu'il nous fût possible de la couper profondément avec le bistouri.

Dès que cette incision fut faite, je saisis chaque moitié de la tumeur avec mes fortes pinces à hystérectomie, à mors carrés et dentés ; à l'aide de ces pinces, j'abaissai encore plus la tumeur dont j'évidai l'intérieur sans avoir de sang, avec des ciseaux, des bistouris et des pinces fenêtrées à bords dentés de mon modèle.

J'enlevai ainsi par morcellement la moitié de la tumeur, non sans peine, car ce temps de l'opération exigea une heure de travail ; ceci fait, j'excisai la moitié inférieure de la capsule d'enveloppe et je saisis avec les pinces les portions sus-jacentes ; à l'aide de tractions bien combinées je finis par énucléer et par attirer en dehors la moitié supérieure de la tumeur qui vint en entier et qui avait le volume d'une tête de fœtus à terme. Dès que cette tumeur fut extraite, je vis que, non seulement elle s'était creusé une vaste loge dans l'épaisseur de la paroi postérieure de l'utérus hypertrophié autour d'elle, mais encore qu'elle remplissait le cul-de-sac de Dou-

glas qui se trouvait ainsi largement ouvert. Nous vîmes aussi qu'elle faisait saillie dans la cavité utérine dont la muqueuse était amincie et ulcérée par places. La loge musculaire qui la contenait revint brusquement sur elle-même ; elle aurait donné beaucoup de sang par de nombreux vaisseaux sanguins, surtout veineux, dont quelques-uns avaient un volume considérable, si je ne m'étais hâté de les pincer. Pour mieux faire ce pincement, j'excisai le col de l'utérus dont les deux moitiés d'ailleurs avaient été violentées par les tractions, puis je les suturai aux lèvres de la plaie vaginale au moyen d'anses métalliques séparées conduites avec notre chasse-fil. Je liai ensuite toutes les grosses veines que j'avais saisies avec les pinces, sans trop de difficultés, et j'eus soin, en terminant les sutures, de laisser au fond du vagin un orifice suffisant pour permettre aux liquides du péritoine de s'écouler. Le vagin fut ensuite lavé avec le sublimé, comme nous avions eu soin de le faire avant de commencer l'opération, puis bourré avec des éponges iodoformées.

Les suites de l'opération furent des plus satisfaisantes ; il n'y eut pas de fièvre, pas de troubles digestifs. Les jours suivants, la température ne s'éleva pas au delà de 37 degrés et le pouls au delà de 80. Le douzième jour, nous retirions les fils métalliques et, le quinzième, la malade pouvait retourner chez elle.

Cette opération, à moins que la tumeur soit trop volumineuse et qu'il ne faille, pour la compléter, la faire suivre de l'hystérectomie sus-pubienne, est peu dangereuse, malgré sa durée qui est nécessairement un peu longue en raison du peu d'espace par lequel il faut agir.

[redacted]

Aussi croyons-nous que cette méthode est appelée, comme l'hystérectomie totale, que nous avons appliquée le premier à l'ablation des petites tumeurs de l'utérus, à rendre de grands services. Nous ne craignons même pas d'ajouter qu'elle finira peut-être par renverser les données du problème posé par bon nombre de chirurgiens qui estiment qu'on ne doit entreprendre l'ablation des tumeurs interstitielles et sous-séreuses du corps de l'utérus que lorsqu'elles sont extrêmement volumineuses; cette opinion tient sans nul doute à ce qu'ils ne connaissent que l'ablation de ces tumeurs par la voie abdominale, que nous avons mise en vogue un des premiers : aussi invoquent-ils avec raison les dangers que fait courir cette méthode, malgré les nombreux perfectionnements des dernières années et préfèrent-ils abandonner les malades, au risque de les laisser exposées à des souffrances vives, à des inflammations ou à des hémorrhagies inquiétantes. Pour combattre ces dernières, quelques-uns d'entre eux n'ont-ils pas été jusqu'à conseiller et même jusqu'à pratiquer la castration double des malheureuses femmes affectées de tumeurs semblables, aveu pénible de leur impuissance! Or que de fois déjà nous avons guéri, en enlevant uniquement le myome, des femmes auxquelles cette opération avait été proposée comme étant l'unique ressource! que de fois, chez d'autres auxquelles nous avions enlevé un ou deux ovaires kystiques, n'avons-nous pas vu l'utérus, sain au moment de l'opération, devenir le point de départ de fibromes à marche rapide! que de fois n'avons-nous pas vu des fibromes stationnaires s'accroître d'une façon inquiétante après la ménopause! Les faits ne démontrent-ils pas, après la ménopause artificielle, que certains myomes ont continué à s'accroître et que les hémorrhagies n'ont pas cédé! D'ailleurs la castration n'est pas applicable aux grandes tumeurs fibreuses; elle ne l'est qu'à celles qui sont de petit et de moyen volume, c'est-à-dire à celles qu'il est possible d'enlever sans danger par la voie vaginale, en respectant les ovaires, les ligaments larges et presque toujours l'utérus.

Si donc nous sommes parvenu à démontrer, et nous croyons l'avoir fait, que l'ablation par le vagin des petits fibromes qui rendent la vie intolérable peut être faite de bonne heure et presque sans danger par un chirurgien exercé, nous croyons qu'il y aura lieu de nous imiter.

QUATORZIÈME LEÇON

DE L'ABLATION DES TUMEURS RÉNALES PAR LA NÉPHRECTOMIE LOMBAIRE, EN PARTICULIER PAR LE MORCELLEMENT.

MESSIEURS,

Dans une clinique précédente nous faisions observer que les tumeurs du rein doivent être enlevées par la voie abdominale toutes les fois qu'elles ont acquis un volume un peu considérable. A ce sujet, j'insistais sur les avantages que l'on peut retirer du morcellement de ces tumeurs.

Aujourd'hui je veux appeler également votre attention sur les avantages de cette méthode lorsqu'on veut enlever par la voie lombaire des tumeurs dont le volume est relativement grand. A vrai dire, lorsqu'il s'agit simplement d'ouvrir un abcès ou un kyste du rein, ou bien lorsqu'il s'agit d'enlever cet organe quand il est petit et mobile, le morcellement est rarement utile; mais, par contre, en raison du peu d'espace que l'incision préliminaire crée pour mettre le rein à nu, pour le disséquer et pour l'enlever, pour peu qu'il soit gros ou adhérent aux tissus voisins, le morcellement peut être d'un grand secours. Il l'est surtout si on est comme nous peu partisan, pour augmenter l'espace étroit qui sépare la crête iliaque des fausses côtes au niveau ou en avant du carré lombaire, de réséquer une portion de ces dernières, ainsi que plusieurs chirurgiens l'ont proposé, cette résection étant d'ailleurs loin d'être toujours inoffensive.

Et d'abord, disons que dans toutes nos néphrectomies lombaires, lorsqu'il n'y a pas eu une collection purulente nous obligeant à reporter en avant l'incision verticale de la paroi du ventre, nous avons donné la préférence à l'incision faite au niveau du bord antérieur du carré lombaire. Or, comme en ce point l'intervalle qui sépare la crête iliaque des dernières côtes est restreint, même en élargissant la région par la position donnée au malade (décubitus latéral sur le côté opposé, la tête penchée vers les genoux), nous avons soin, même chez les sujets qui ne sont pas obèses, de prolonger l'incision de la peau et de la couche sous-cutanée à la surface des côtes et de la fesse sur une longueur de 5 à 6 centimètres. Nous nous conformons d'ailleurs en cela à ce principe que nous avons depuis longtemps posé dans les opérations, qu'il ne faut pas craindre de prolonger les incisions préliminaires quand elles sont nécessaires pour bien découvrir des organes profonds et délicats.

Lorsque l'aponévrose superficielle est mise à nu, nous coupons les muscles qui recouvrent les dernières côtes et nous passons le long de la cloison qui sépare le carré lombaire des muscles antérieurs de l'abdomen. Ce temps n'expose pas, comme on le voit, à blesser les muscles intercostaux ou la plèvre et conduit directement sur la couche graisseuse moyenne sous-musculaire.

Pour faciliter la mise à nu de cette couche, nous cou-

la couche adipeuse moyenne de la couche adipeuse profonde que forme l'atmosphère graisseuse du rein. Nous incisons ensuite cette dernière au fond de la plaie, non seulement de façon à bien distinguer le rein, mais encore à reconnaître si cet organe est altéré, enflammé, rempli ou non d'une collection liquide. Ce temps de l'opération est facile à exécuter lorsque la couche graisseuse glisse un peu à la surface de cet organe ou lorsqu'elle a été détruite par la suppuration. Mais il n'en est pas de même lorsqu'une périnéphrite l'a infiltrée de lymphe plastique et rendue blanchâtre. Dans ce dernier cas, s'il y a un abcès ou un kyste, il importe tout d'abord de les vider pour diminuer le volume du rein et pour mieux en apprécier l'étendue, les rapports et par suite pour savoir s'il sera préférable de l'enlever d'une pièce ou de le morceler pour l'extraire. A ce moment de l'opération, comme il importe de laisser la plaie aussi aseptique que possible, si l'on craint qu'il y ait du pus collecté, il est bon de ponctionner avec un long trocart qui le conduit à distance dans un vase et de protéger le fond de la plaie avec des éponges.

Si alors le rein reste volumineux et surtout si le tissu propre adhère à la capsule et celle-ci aux organes ambiants, il faut chercher à l'énucléer avec les doigts ou la spatule et, si cela est impossible, à le morceler; on le saisit ensuite avec de grosses pinces à mors longs, droits ou courbes, dentés ou non, qui servent à exciser successivement les diverses portions de l'organe. Ces pinces doivent être tout d'abord appliquées vers celle des extrémités du rein qui est la plus facile à saisir. Les mors doivent être assez larges pour ne pas broyer trop facilement le tissu de l'organe, s'il est ramolli ou friable. Elles doivent être disposées de façon à faire l'hémostasie préventive aussi complète que possible dans chacune des portions à exciser et doivent être appliquées en aussi grand nombre qu'il convient pour assurer la rapidité de l'opération. Grâce à elles, l'opérateur parvient ainsi peu à peu de la périphérie de l'organe jusqu'au hile qui est à son tour saisi entre des pinces analogues aux précédentes de façon à fixer le reste de l'organe, à le lier en deux moitiés et

à l'exciser. Si le hile lui-même est épais, gros, entouré de couches plastiques, fermes, adhérentes, ce temps de l'opération exige quelques précautions. Mais avec un peu d'habitude, grâce au morcellement, il devient d'une exécution facile.

Lorsqu'une tumeur volumineuse a été enlevée par ce procédé de pincement et de morcellement, on est étonné de voir les dimensions de la cavité laissée par le rein extrait. Il ne faut pas s'en effrayer, malgré sa profondeur, malgré ses rapports avec le péritoine et les gros vaisseaux. Il ne faut pas s'inquiéter davantage des hémorrhagies qui pourraient provenir des organes voisins, en particulier de l'artère surrénale facile à pincer et à lier. Il faut nettoyer convenablement cette cavité avec des éponges phéniquées et placer à la partie inférieure et à la partie supérieure un gros tube de caoutchouc destiné à conduire au dehors les liquides des premiers jours. Cette précaution n'est pas indispensable lorsque le rein à extraire est peu volumineux. La fermeture de la plaie est faite avec des fils d'argent ou de soie superficiels et profonds.

L'opération terminée, nous faisons les lavages au sublimé et le pansement iodoformé, phéniqué, ouaté, compressif, comme pour toutes les gastrotomies : nous obtenons toujours la réunion immédiate.

Le premier pansement est fait le sixième jour. A ce moment nous retirons les tubes et la plupart des fils. Quelques

DEUXIÈME PARTIE

CHAPITRE Ier

PLAIES. — CONTUSIONS

Ce quatrième volume comprenant les années 1879 et 1880 renferme 41 observations de plaies et contusions qui doivent être réparties de la façon suivante :

Plaies par instruments tranchants ou piquants.....	10
— par armes à feu.....	7
Contusions et plaies contuses.....	24

L'une des observations de plaie par armes à feu (obs. X) appartient à la clinique de la ville. Nous avons reporté à la fin du chapitre deux cas de plaies par fragments de verre, à cause de l'analogie et de la rareté des accidents qui se sont produits (obs. XLII et XLIII).

§ I

PLAIES PAR INSTRUMENTS TRANCHANTS OU PIQUANTS

10 *cas.* — Sur ce nombre, trois ont été faites par des corps à la fois piquants et tranchants, tels que : pointe de couteau, tiers-point aiguisé, éclat de bois ; une par un couteau ; trois par des éclats de verre (fragments de vitres ou de bouteille) ; deux par la scie mécanique et une par des morceaux de tôle. Au point de vue du siège, ces plaies occupaient : une la

tête, région mastoïdienne; deux, la paroi antérieure du thorax, l'une pénétrant dans la région du cœur, l'autre au niveau du troisième espace intercostal droit; deux, la face antérieure de l'avant-bras; une, la face palmaire de la main; trois, les doigts, faces palmaires du pouce et de l'auriculaire, bord externe de l'annulaire; une enfin, le bord externe du pied. Toutes présentèrent des accidents primitifs ou donnèrent lieu à des complications qui nécessitèrent un traitement spécial. Chez la jeune malade qui fait le sujet de l'observation I, une pointe de couteau de boucher longue de 2 centimètres 1/2 put séjourner pendant six semaines dans l'épaisseur de l'apophyse mastoïde, sans déterminer d'autres troubles qu'une otorrhée profuse, alors que le voisinage du sinus caverneux, de l'appareil auditif et des méninges aurait pu faire craindre des complications redoutables. Le corps étranger était si bien enclavé dans le tissu osseux qu'il fallut pratiquer une sorte d'évidement, avec la gouge et le maillet, pour en dégager une partie et l'extraire avec de fortes pinces. Il n'y eut pas d'accidents consécutifs à l'opération. Nous avons, d'ailleurs, eu plusieurs fois l'occasion d'observer que les plaies des parois du crâne produites par des instruments tranchants ou par des projectiles et compliquées de la présence de corps étrangers restent dépourvues de gravité tant que les méninges et le cerveau ne sont pas inté-

ıèvre, perforée en quatre endroits, était remplie de gaz fétides. En un point le poumon était dilacéré comme si l'instrument vulnérant avait été retourné dans la plaie; une ıronche du volume d'une plume de corbeau était largement ıuverte à ce niveau; enfin la 5e côte gauche avait été brisée ıar l'instrument. Le cœur était intact.

Dans l'observation suivante il s'agit encore d'une plaie de ıoitrine, mais non pénétrante. Une hémorrhagie primitive ıssez abondante pour déterminer une syncope de deux ıeures de durée et une anémie rapide fut le seul accident véitablement sérieux. Un pansement par occlusion avec la ıaudruche collodionnée permit au malade de quitter le serice le sixième jour.

Les observations IV et V méritent d'être rapprochées. Dans ıs deux cas la plaie portait sur l'avant-bras, à deux et trois ıavers de doigt au-dessus de l'interligne radio-carpien. ans l'observation IV un fragment de vitre avait sectionné le ındon du fléchisseur propre du petit doigt, l'artère cubitale le nerf du même nom. Il en était résulté une hémorrhagie térielle, l'abolition des mouvements de flexion de l'auricuire et l'insensibilité des régions innervées par les branches rminales du nerf cubital. On fit la ligature des deux bouts l'artère et la suture métallique du tendon et du nerf, en ssant les fils au dehors. La simple position donnée à la ain suffit pour rapprocher les lèvres de la plaie. Dans bservation V, une scie mécanique avait sectionné le tendon grand palmaire. On fit de même la suture métallique tendon, mais il fallut en outre suturer les bords de la plaie ur les maintenir en contact. Les membres furent immobiés à l'aide de gouttières plâtrées et les plaies pansées l'eau alcoolisée phéniquée. Succès complet dans les deux s. Chez le premier malade, la sensibilité reparut totament du dix-neuvième au vingt et unième jour, les deux outs du tendon se réunirent dans le même temps; chez le econd, le fil tomba seize jours après l'opération. Le dixıeuvième jour, on put constater la réunion des deux bouts du tendon. Les malades sortirent guéris.

Des plaies insignifiantes de la main, produites par de la tôle, et un durillon forcé guéris au moment où le malade vint nous trouver, déterminèrent une traînée de lymphangite et un phlegmon du bras. L'évacuation du pus par le drainage et les cataplasmes procura la guérison au bout de dix-huit jours (obs. VI). Dans un cas de plaie du petit doigt, par scie circulaire, le tendon de l'extenseur était coupé, l'articulation de la première phalange avec la seconde ouverte, la première phalange presque complètement sectionnée : nous fîmes la désarticulation métacarpo-phalangienne et nous eûmes la satisfaction de voir le malade guérir au bout de trente jours, en évitant le tétanos. Cette complication redoutable, si fréquente à la suite de plaie des doigts, causa en 1875 la mort d'un de nos malades, atteint de plaie de l'index par scie mécanique (Voir tome I des cliniques, obs. XII, p. 190). Nous l'observâmes de nouveau, en 1876, chez un malade atteint d'une plaie de l'annulaire produite par le même instrument et qui eut le bonheur de guérir (Voir tome II, obs. XIII, p. 369). Ce sont d'ailleurs les deux seuls cas que nous ayons eu à noter. Une plaie du bord externe du pied par un éclat de bois, compliquée de la présence du corps étranger, ne s'accompagna d'aucun accident. Huit jours après l'ablation de l'écharde, le malade pouvait quitter le service. Ainsi,

Le docteur Pargaine, appelé sur-le-champ, essaya d'arracher le corps étranger avec de fortes pinces. Après plusieurs tentatives, il parvint le vingt-deuxième jour, la malade étant sous l'influence du chloroforme, à en extraire un fragment. Il se proposait de compléter l'opération, lorsque la malade fut prise d'accidents chloroformiques (vomissements opiniâtres pendant trois jours, amaigrissement rapide) qui effrayèrent les parents et les déterminèrent à reculer l'opération. Quand notre confrère voulut faire une seconde séance, il reconnut que la portion d'instrument restée dans l'os avait basculé dans le vide laissé par la portion enlevée, et que l'emploi d'instruments spéciaux devenait nécessaire. C'est alors qu'il nous adressa la petite malade. Pendant les cinq premiers jours qui suivirent l'accident, la malade éprouva une douleur assez vive, irradiée au conduit auditif externe, et une diminution notable de l'acuité de l'ouïe. Ces phénomènes s'amendèrent par la suite. Il n'y eut pas d'hémorrhagie immédiate ou consécutive, mais une otorrhée abondante s'établit et persista.

Etat actuel. — La région mastoïdienne gauche est recouverte, au niveau de la grande cellule, de croûtes sèches, épaisses, colorées en brun par du sang. Ces croûtes masquent une plaie fistuleuse, verticale, linéaire, haute de 1 centimètre, tapissée de petits bourgeons charnus. Au pourtour, les parties molles ne présentent pas de tuméfaction ou de changement de coloration appréciables. Le toucher ne fournit aucun renseignement sur l'état de l'os et des tissus qui le recouvrent. Le conduit auditif externe laisse continuellement écouler une certaine quantité de pus séreux, jaunâtre, qui a déterminé de l'érythème de la peau. Pas de troubles fonctionnels notables. La malade n'éprouve ni douleurs, ni bourdonnements, ni vertiges. Pas de céphalalgie. Pas de paralysie faciale. Aucun bruit de souffle ou de frémissement anormal à l'auscultation. Apyréxie complète. Simple diminution de l'acuité auditive.

4 *janvier* 1879. — Chloroforme. Après avoir incisé les téguments avec le bistouri et légèrement décollé le périoste avec la rugine, nous voyons une ligne noirâtre, métallique, répondant au corps étranger, là où il avait été fracturé, mais nous ne pouvons dire dans quelle direction il est engagé. Il est implanté à l'union de la portion écailleuse et de la portion mastoïdienne de l'os temporal. N'ayant aucune prise pour le saisir avec des pinces, nous nous servons d'une gouge et d'un maillet pour enlever petit à petit sur chacune des faces de cette lame la portion d'os qui l'enclave. Nous prenons la précaution de ne pas faire éclater le corps étranger. Arrivé à 1 centimètre de profondeur, bien que celui-ci soit encore fixe, nous le saisissons avec de fortes pinces à mors plats, nous l'ébranlons latéralement avec précaution et nous finissons par l'arracher tout d'une pièce. Pendant

cette manœuvre, nous reconnaissons que la pointe de la lame était saillante dans la direction du sinus latéral dont la blessure était à redouter, en raison de la longueur du corps étranger qui était de 2 centimètres et demi. Néanmoins, nous n'avons pas eu d'accidents de ce côté. (Voir le couteau et le fragment extrait de l'apophyse mastoïde dans notre musée particulier de l'hôpital Saint-Louis. Pièce n° 397, vitrine VIII.) Pas de réaction fébrile. La température prise pendant les cinq premiers jours ne dépassa pas 37°,4. Pansement simple alcoolisé phéniqué. Injections d'eau de sureau par le conduit auditif externe. Le 14 janvier, la malade quitte le service complètement guérie.

B. — Tronc.

Obs. II. — *Plaies pénétrantes de poitrine avec lésion pulmonaire. Hémo-pneumothorax. Empyème. Mort. Autopsie.* — Janny (Paul), âgé de trente-six ans, ciseleur, entre le 5 mars 1879, salle Sainte-Marthe, n° 31, pour plusieurs plaies de poitrine qu'il s'est faites volontairement dans la région mammaire gauche. Depuis plusieurs mois sa femme a remarqué chez lui certains troubles intellectuels : hallucinations, caractère triste, fantasque ; il parlait souvent de mettre fin à sa vie qui lui était devenue insupportable. Ces accès de désespoir étaient intermittents ; l'hérédité et l'alcoolisme paraissent devoir être mis hors de cause.

Dans la soirée du 4 mars, il avait caché sous son oreiller deux tiers-points aiguisés dont il se sert pour son travail (Voir ces instruments dans notre musée, vitrine n° 8). Au milieu de la nuit, sans réveiller sa femme, il mit à exécution son projet de suicide en se faisant dans

bord gauche du sternum en avant et s'étendant en arrière à deux vers de doigts en dehors de l'épine dorsale. Pâleur des téguments, itesse et accélération du pouls qui est à 111, refroidissement des rémités. Dyspnée très forte obligeant le blessé à s'asseoir dans son Respiration précipitée, courte et laborieuse. Le malade rend par bouche du sang rosé, spumeux, aéré. La quantité qu'il a rendue si peut être évaluée à un quart de litre. L'inspection de la itrine du côté blessé permet de reconnaître une dilatation de la roi, avec élargissement des espaces intercostaux et immobilité sque complète des côtes. La percussion donne une matité absolue ns la partie déclive, matité s'élevant à la hauteur de quatre travers doigt et permettant d'estimer à un verre la quantité de sang épan-é. Les vibrations thoraciques ne sont pas transmises. Tympanisme -dessus de la matité, bruit d'airain. L'auscultation dénote l'absence nplète du murmure vésiculaire. Bruit amphorique de la toux, de roix et de la respiration. Tintement métallique, succussion hippo-tique ; en un mot, on reconnaît tous les symptômes d'un hémo-umo thorax. Le cœur et le péricarde semblent avoir été respectés. applique sur les plaies un pansement par occlusion, et comme deux plaies qui donnaient le plus de sang et livraient passage à r étaient grandes, on passe une épingle dans les tissus avec suture ortillée. On soutient le malade avec de l'alcool.

6. — Même état. Dyspnée toujours très grande. P = 110. T = 38° pectoration sanguinolente pouvant être évaluée encore à un quart litre. Dans les efforts de toux, le pansement par occlusion s'est ar-hé, les épingles ont cédé. L'épanchement pleural semble augmen-. La plaie principale a donné dans la nuit deux verres de sang uide, aéré, d'une teinte et d'une odeur particulières. Diachylon les plaies pour refaire l'occlusion.

7. — Dyspnée aussi prononcée. Crachats rouillés fibrineux, abon-nts. T = 39°. P = 120. L'épanchement s'élève à 5 travers de doigt. remarque à la région lombaire, vers l'angle des fausses côtes, une chymose de la grandeur de la paume de la main, d'un vio-clair.

8. — Même état. T = 39°,5. P = 130, petit, faible, onduleux. pratique l'empyème. Une incision longue de 6 centimètres est ite dans le 8e espace intercostal en avant du bord antérieur du rand dorsal. On retire deux bassins de sang. On introduit par les vres de la plaie deux drains adossés comme les canons d'un fusil pour faire des lavages de la plèvre. Les lavages se font deux fois par jour avec de l'eau phéniquée.

9. — T = 39°,8. P = 130. Le malade s'affaiblit. Il meurt à 5 heures.

Autopsie. — L'autopsie pratiquée le 11 au matin montre toutes les altérations de l'hémo-pneumothorax. Poumon gauche rétracté, ra-

tatiné, cavité pleurale remplie d'un gaz fétide. Epanchement nul. La plèvre est perforée en quatre endroits (il y avait 6 plaies), avec déchirure du tissu pulmonaire. Vers la partie moyenne du lobe antérieur, à 5 centimètres en dehors du hile, existe une plaie plus grande, un foyer rempli par un caillot du volume d'un œuf de poule. En cet endroit le tissu pulmonaire a été dilacéré comme si l'instrument avait été tourné et retourné dans la plaie. Au même niveau et donnant dans le foyer, on voit l'orifice béant d'une bronche du volume d'une plume de corbeau. On remarque en outre une fracture de la 5e côte produite par l'instrument.

Obs. III. — *Plaie de poitrine. Occlusion. Guérison.* — Dennelle (Charles), vingt ans, journalier, entre le 15 février 1880, salle Saint-Augustin, n° 2. La veille, dans une rixe, il a reçu dans la poitrine un coup de couteau. Écoulement par la plaie d'une quantité de sang évaluée par le malade à un litre. Il put marcher pendant dix minutes, mais dut entrer dans une pharmacie où il eut une syncope de deux heures.

État actuel. — Au moment de l'entrée, pâleur, refroidissement, dyspnée. A la visite du lendemain, on nous dit que le malade a eu de la fièvre, du délire pendant la nuit. La dyspnée est toujours très grande. Pas d'épanchement, rien à l'auscultation.

T = 39°. P = 102.

Le malade se plaint d'un engourdissement de tout le membre supérieur gauche. La sensibilité est conservée. On enlève le pansement posé par le pharmacien et qui consiste en rondelles d'amadou maintenues par du diachylon. On voit alors une plaie à bords nets située à deux travers de doigt du mamelon, un peu en dehors et correspondant au troisième espace intercostal droit. L'hémor-

er, entre le 7 février 1877, salle Sainte-Marthe, n° 11. En nettoyant ne fenêtre, il a passé le bras à travers un carreau et s'est fait une aie profonde au-dessus du poignet. L'hémorrhagie a été arrêtée ı ville.

Etat actuel. — Plaie transversale de 3 centimètres de long, à la ce antérieure de l'avant-bras gauche, à deux travers de doigt au-ssus de l'articulation du poignet. Les bords sont nettement coupés. ı voit au fond de la plaie les deux bouts du tendon du fléchisseur opre du petit doigt, de l'artère cubitale et du nerf correspondant. hémorrhagie se renouvelle pendant l'exploration par les deux bouts l'artère. On en pratique immédiatement la ligature. Insensibilité de région innervée par les deux branches terminales du cubital. La ıie est en effet située au-dessus du point où le tronc principal se ise en branches antérieure et postérieure. Les faces dorsales des is derniers doigts présentent une anesthésie complète. La partie ex-ne de l'éminence hypothénar, la face palmaire du petit doigt et l'es-ce interdigital séparant le petit doigt de l'annulaire sont de même ensibles. Suture des deux bouts du tendon et du nerf cubital avec fil métallique. La main est maintenue fléchie sur l'avant-bras par appareil plâtré composé de deux attelles, l'une postérieure, l'autre térieure. Cette dernière ne descend pas plus bas que la plaie. Les ıx fils de suture sont laissés au dehors. Pansement simple de la ıie dont les deux bords sont maintenus en contact par la seule xion de la main sur l'avant-bras.

14 *février.* — Les fils à ligature de l'artère tombent. La plaie se unit par première intention. Les troubles de la sensibilité sont stés les mêmes. Les fils du nerf et du tendon tiennent toujours.

26. — Le dix-neuvième jour, la sensibilité est en partie revenue ır tous les points où elle avait disparu. La face dorsale des trois erniers doigts a été la première à recouvrer la sensibilité. Les fils ennent toujours. La plaie est presque réunie.

28. — La sensibilité est revenu dans toutes les parties où elle avait isparu. Les fils sont toujours en place. Plaie marchant vers une icatrisation rapide.

2 *mars.* — Le malade quitte le service avec son appareil. Les fils ont tombés.

Obs. V. — *Plaie de la face antérieure du poignet droit par une scie ırculaire. Section du tendon du muscle grand palmaire. Suture du ten-lon suivie de guérison.* — Lalanne (Victor), seize ans et demi, serru-ier, entre le 26 mars 1877, salle Sainte-Marthe, n° 4, pour une plaie le la face antérieure du poignet par une scie circulaire.

Etat actuel. — Plaie transversale longue de 4 centimètres, située à trois travers de doigt au-dessus de l'articulation radio-carpienne. La plaie est peu profonde, les bords sont un peu déchiquetés, comme

arrachés. Au fond de la plaie, vers son angle externe, on aperçoit les deux extrémités du tendon du grand palmaire complètement séparées, un peu rétractées dans leur gaîne ouverte, et distantes l'une de l'autre de 1 centimètre 1/2 environ. On reconnaît ce tendon à sa couleur nacrée et aux mouvements qu'il exécute quand le malade fléchit la main sur l'avant-bras. Au-dessous et en dedans on aperçoit le jeu des fléchisseurs des doigts qui sont restés intacts. Hémorrhagie légère.

Lavage de la plaie qui contient quelques parcelles de sciure. On fait la suture du tendon au moyen d'un fil métallique. Réunion de la plaie à l'aide de trois épingles. Appareil plâtré formant gouttière postérieure et maintenant la main dans une flexion forcée sur l'avant-bras. Pansement simple avec l'eau phéniquée. Les lèvres de la plaie ne se réunissent qu'incomplètement par première intention. Néanmoins suppuration peu abondante. Les épingles sont retirées le quatrième jour. Suppuration entretenue par le fil placé sur le tendon. Il tombe le seizième jour. Trois jours après, cicatrisation complète. La réunion du tendon s'est maintenue, ce qu'il est facile de constater par les mouvements de flexion et d'extension de la main sur l'avant-bras. Le malade sort guéri le 17 avril.

D. — Main.

Obs. VI. — *Plaies et durillon forcé de la face palmaire de la main. Phlegmon du bras consécutif. Drainage. Guérison.* Lequin (Adolphe), vingt et un ans, fumiste, entre le 19 février 1879, salle Sainte-Marthe, n° 17. Il y a quinze jours, il se fit avec de la tôle tranchante plusieurs plaies à la main qu'il négligea de soigner. A la

ulation métacarpo-phalangienne. Guérison. — Kuenty (Georges), vingt-ix ans, menuisier, entre le 18 avril 1879, salle Sainte-Marthe, n° 30. I a eu le petit doigt pris et à moitié détaché par une scie circulaire.

Etat actuel. — On constate une plaie linéaire, à bords déchiquetés, le la face dorsale et du bord cubital du petit doigt, longue de trois centimètres de haut en bas et de dehors en dedans. La première phalange présente une solution de continuité intéressant presque toute l'épaisseur de l'os. La scie a ouvert l'articulation de la première avec la seconde phalange. Le tendon de l'extenseur propre du petit doigt est entièrement coupé.

19 avril. — Désarticulation métacarpo-phalangienne. Réunion immédiate par trois points de suture métallique.

23. — On enlève les fils de suture. Suppuration modérée. État général bon. Pansement simple avec l'eau phéniquée alcoolisée. Guérison complète au bout de trente jours.

E. — Pied.

Obs. VIII. — *Plaie du bord externe du pied droit par un fragment de bois. Contre-ouverture. Ablation du corps étranger. Guérison.* — Dorniche (Charles), employé à l'hôpital Saint-Louis, vingt-sept ans, entre le 1er juillet 1879, salle Saint-Augustin, n° 2. En frottant le parquet, son pied a glissé, un éclat de bois lui est entré sur le bord externe du cinquième métatarsien.

Etat actuel. — Orifice d'entrée de 1 centimètre, à bords contus. Inflammation de voisinage. Douleur très vive, exagérée par la pression. Le surlendemain, contre-ouverture pour agrandir l'orifice. On extrait un éclat de bois mesurant 2 centimètres 1/2 de longueur sur 1 de largeur, dans sa partie la plus large. Cataplasmes. Repos.

6 juillet. — Pansement avec l'eau alcoolisée phéniquée. Le malade souffre peu et demande à se lever.

8. — Il quitte le service et viendra se faire panser.

§ II

PLAIES PAR ARMES A FEU.

7 *Cas.* — Tous appartiennent à la clinique de l'hôpital, sauf l'observation X. Dans 4 cas, les plaies ont été produites par des balles de révolver de petit calibre, projectile cylindro-conique de 7 millimètres; dans 2 cas, par des projectiles de

même forme, mais plus volumineux, 9 et 10 millimètres; enfin, dans un cas, il s'agit d'un projectile de guerre de gros calibre, balle de fusil Dreyse. Toutes, à l'exception de la plaie de guerre, ont été faites dans un but de suicide. L'un des malades (obs. XIII), craignant d'échapper à la mort, avait mis dans un pistolet une forte charge de poudre, et avait glissé sur elle une cartouche de révolver dont il avait coupé le percuteur, espérant que cette cartouche ferait explosion dans les tissus. Ses prévisions ne furent pas réalisées.

D'après leur siège, ces plaies doivent être divisées en : *Plaies de tête*, 6 : moitié gauche de la région frontale, région temporale droite, région temporo-pariétale gauche, région auriculaire droite, portion basilaire de l'occipital, plancher de la bouche; *Plaies de poitrine*, 1 : région cardiaque. Parmi les plaies de tête, deux étaient pénétrantes par rapport au crâne; elles avaient déterminé des fractures esquilleuses, étoilées et se compliquaient de la présence de fragments de plomb, au contact des méninges. Dans un cas, le projectile s'incrusta dans l'épaisseur de l'apophyse basilaire sans déterminer de fracture appréciable (obs. XIII). Chez les autres malades, la balle déviée de sa direction première, s'arrêta dans les parties molles ou à la surface des os.

Il est commun de voir échouer les tentatives de suicide par armes à feu, lorsque le coup est tiré à bout portant. Ordinaire-

sectionné une artère assez importante et déterminé une fracture du frontal. Une hémorrhagie artérielle arrêtée par compression fut le seul accident primitif, et l'on se contenta d'abord d'appliquer des pinces hémostatiques sur les deux bouts de l'artère et d'enlever les esquilles après avoir incisé le trajet parcouru par le projectile; mais dès le troisième jour se manifestèrent les phénomènes d'encéphalite avec hémiplégie droite qui nous conduisirent à appliquer une couronne de trépan. Cette opération nous permit d'extraire une nouvelle esquille et un fragment de balle enclavé au centre du foyer de la fracture. Néanmoins l'encéphalite continua son évolution et le malade mourut dans le coma le huitième jour. La pièce anatomique a été dessinée et fait partie de notre collection.

Dans l'observation XI, plaie pénétrante de la région pariéto-temporale gauche par une balle de fusil Dreyse tirée à 100 mètres de distance, les accidents et complications évoluèrent de la façon suivante: immédiatement après le traumatisme, état semi-comateux qui dura 3 jours; début d'une méningo-encéphalite avec délire et agitation le quatrième jour; coma profond, hémiplégie droite complète et paralysie du membre inférieur gauche le dixième jour. Les premiers accidents furent combattus par l'application de sangsues aux apophyses mastoïdes et la glace en permanence sur le crâne. L'hémiplégie et le coma donnèrent lieu à une trépanation qui permit d'enlever de nombreux fragments de plomb logés entre la table interne et la dure-mère. Une incision de cette membrane donna issue à un flot de pus. Immédiatement le coma et la paralysie cessèrent. Il persista un peu d'embarras de la parole et de l'incoordination des mouvements des doigts de la main droite qui finirent par s'amender. Trois ans plus tard, à la suite d'un bain froid, mouvements convulsifs du membre supérieur droit et douleurs des doigts ; puis, consécutivement à un léger excès alcoolique, grande crise épileptiforme avec *aura* dans le bras droit. Les accès se reproduisirent et nous amenèrent le malade dix ans après l'accident. Nous fîmes une nouvelle trépa-

nation qui nous permit d'enlever une esquille de 1 centimètre implantée dans les méninges qu'elle traversait et auxquelles elle était adhérente, ainsi qu'un fragment de balle incrusté dans la dure-mère. Cette grave opération assura une guérison définitive. Dans ce cas intéressant, l'état semi-comateux du début doit être attribué à l'enfoncement des os du crâne et à la commotion cérébrale; le délire et l'agitation, puis le coma et la paralysie à la méningo-encéphalite et à la compression due à l'épanchement sanguin et purulent. Il est important de comparer la nature et l'étendue des accidents avec le siège topographique des lésions. Cette comparaison confirme en effet les recherches faites par Ferrier, Broca et les autres auteurs qui se sont occupés des localisations cérébrales. En remarquant que la fracture portait sur l'angle antérieur et inférieur du pariétal gauche, on comprend que les désordres méningo-encéphaliques se soient étendus aux circonvolutions pariétales et frontales qui renferment le centre des mouvements volontaires des membres supérieurs et inférieurs, du cou et de la tête et le centre du langage articulé. La compression de ces régions permet d'interpréter l'hémiplégie droite et l'aphasie, mais un fait plus difficile à expliquer est la paralysie du membre inférieur gauche (côté malade). Quant aux crises épileptiformes qui se sont produites ultérieurement, on les observe fréquemment dans le cas d'enfoncement

es régions temporale et auriculo-temporale (obs. X), présentaient beaucoup d'analogie. Chez le premier , l'orifice d'entrée siégeait à 3 centimètres au-dessus ıvant du conduit auditif, la balle s'était arrêtée sous le e, à l'extrémité antérieure de l'apophyse zygomatique. ımatisme détermina une tuméfaction notable des par- ılles et la production d'une collection purulente qui dé- ;s insertions supérieures du pavillon de l'oreille, se fit ır le conduit auditif et donna lieu à une suppuration pro- . La balle, aplatie et comme déchiquetée (voir la pièce ée, n° 397), fut enlevée à l'aide de pinces hémostatiques s après l'accident. Chez l'autre sujet, l'orifice d'entrée tué dans la cavité de la conque, au-devant du conduit ; le projectile s'était logé à 4 centimètres 1/2 de pro- r, dans la direction de la fosse ptérygo-maxillaire. Les nènes les plus intéressants furent : la tuméfaction de ıtide, le décollement du pavillon de l'oreille, le gonfle- le l'amygdale qui était en même temps le siège d'une nose. La balle fut extraite avec des pinces hémostati- uit jours après l'accident. Guérison dans les deux cas. ıalade qui fait le sujet de l'observation XIII introduisit ɔn du pistolet dans sa bouche, l'arme étant dirigée ıt et en arrière, vers la voûte palatine ; la balle (7 mil- ;s de diamètre) avec sa cartouche métallique, allèrent ster dans l'apophyse basilaire de l'occipital. Le ma- e perdit pas connaissance, mais resta pendant une ıeure dans un état de stupeur dû à la commotion ıle, et perdit une grande quantité de sang. Les autres ;s furent : des vomissements de sang introduit dans ıac par déglutition, la perte du goût et de l'odorat, 'oration du palais à l'union de la voûte et du voile. ɔration par la bouche permit de reconnaître la pré- du corps étranger, mais les tentatives d'extraction npossibles par cette voie, nous dûmes ouvrir largement ne gauche. Nous parvînmes alors à énucléer le corps ɜr, mais il tomba dans le pharynx et ne put être amené ıors. L'opération n'eut pas de suites fâcheuses. Le

malade élimina ultérieurement des eschares et des séquestres, sans que sa santé en fût autrement altérée. Un autre malade avait choisi la région sus-hyoïdienne, le canon de l'arme étant dirigé verticalement en haut. Nous n'eûmes pas à nous occuper du projectile, mais des délabrements produits par le coup de feu et l'élimination des eschares : destruction du plancher de la bouche et fracture du maxillaire inférieur non consolidée ; huit mois après l'accident, il restait dans la région sus-hyoïdienne, une perte de substance de 4 centimètres 1/2 sur 3 de diamètre, donnant accès dans la bouche et par laquelle la langue, déformée et adhérente, faisait saillie au dehors. L'insuffisance d'un appareil prothétique fabriqué par un dentiste nous décida à faire une opération autoplastique à deux lambeaux qui ne réussit qu'en partie par suite d'une pointe de sphacèle, et nous conseillâmes au malade de venir nous retrouver plus tard (V. au Musée, pièce n° 485).

Une dernière plaie par arme à feu, produite par un révolver de gros calibre et siégeant dans la région précordiale, donna lieu à des accidents de la plus haute gravité qui déterminèrent la mort. Le projectile après avoir traversé la poitrine de part en part était venu se placer sous la peau du dos, à quatre travers de doigts de la ligne médiane, à la

indications de l'exploration et de l'extraction se tirent principalement du siège du corps étranger et des accidents qui se développent. Mais on ne saurait formuler de règle générale à cet égard. Nous avons vu bien des malades chez lesquels le projectile s'était enkysté sans déterminer de troubles locaux et généraux, mais la série d'observations qui précède s'élève contre ceux qui voudraient établir le principe de la non-exploration. La recherche des corps étrangers est ordinairement facile, la sonde cannelée ou le stylet à bout de porcelaine de Nélaton suffisant presque toujours. Toutefois il est des cas où par suite de la profondeur de la balle, de l'irrégularité du trajet et de la tuméfaction des parties molles, ces instruments deviennent insuffisants. L'explorateur électrique de M. Trouvé rend alors de grands services: dès que la pointe de cet ingénieux appareil se met en contact avec le corps étranger, on entend un bruit qui en décèle la présence. On peut même, avec cet explorateur, distinguer le plomb du cuivre. Avec le premier métal le bruit est continu, il est intermittent avec le second. Chez le malade qui avait chargé son pistolet avec une cartouche complète, douille et balle, nous pûmes annoncer la présence des deux métaux avant les révélations du patient.

A. — Tête.

Obs. IX. — *Plaie par arme à feu. Fracture du frontal. Extraction de la balle. Trépanation. Mort.* — David (Auguste), trente-sept ans, monteur en bronze, entre le 5 juin 1879, n° 2, salle Sainte-Marthe. Le matin, il s'est tiré un coup de revolver du calibre de 9 millimètres, à bout portant, dans la partie gauche de la région frontale. La balle est arrivée obliquement de bas en haut, d'avant en arrière et de droite à gauche. Hémorrhagie primitive abondante arrêtée par la compression.

Etat actuel. — On constate un trajet présentant un orifice d'entrée et un de sortie, ayant à peu près les mêmes diamètres, et distants de 4 centimètres. Ces orifices sont légèrement noirâtres. La paupière supérieure renferme un grand nombre de grains de poudre. moment de l'examen, l'hémorrhagie se reproduit, elle est saccade et le sang ne s'échappe au dehors qu'après avoir distendu le trajet formé par la balle. L'artère frontale a été sectionnée. Une

incision pratiquée entre les deux orifices donne une plaie plate et permet l'application de deux pinces hémostatiques sur les deux bouts de l'artère. Arrêt immédiat de l'hémorrhagie. La section permet en outre de constater que la table externe du frontal est enfoncée en ce point, et contient de nombreuses esquilles que l'on extrait, séance tenante. Un pansement simple est fait ensuite et le malade se trouve bien.

7 *juin*. — Au matin le malade tient conversation avec ses voisins; le soir, fièvre et agitation.

8. — Fièvre peu intense. Symptômes d'encéphalite au début. Aphasie progressive, puis complète.

9. — Mêmes symptômes.

10. — Exagération des symptômes de l'encéphalite. Paralysie du sphincter vésical. Hémiplégie droite. Sensibilité conservée, et même exagérée.

11. — Mêmes phénomènes. Incision cruciale permettant d'enlever une esquille et un fragment de balle enclavé par une rainure dans le bord de l'os frontal brisé. Couronne de trépan. Après l'ablation de la rondelle osseuse, on distingue nettement les mouvements du cerveau.

12. — T=40°. Le malade qui répondait encore aux questions, le veille, par des mouvements de tête, est dans un coma profond. Roideur du tronc. Pas de selles, pas de vomissements.

13. — Insensibilité absolue, yeux fixes. Mort le soir à huit heures. L'autopsie et le dessin ont été faits.

Obs. X. — *Plaie par arme à feu de la région temporale droite. Extraction d'une balle de révolver logée entre le périoste et les parties molles.* — M. N..., quarante-cinq ans, employé, demeurant rue de l'Entrepôt,

au niveau de ses insertions supérieures et séparé de l'os par une collection purulente. La sonde cannelée introduite par la plaie se dirige vers l'extrémité antérieure de l'apophyse zygomatique et permet de reconnaître que la balle est arrêtée en ce point par l'angle de l'os malaire. Aussitôt nous procédons à l'extraction du corps étranger, sans soumettre le malade à l'influence du chloroforme. A cet effet, nous incisons les parties molles sur la sonde cannelée introduite dans la fistule, et, par la plaie ainsi élargie, nous introduisons des pinces hémostatiques avec lesquelles nous saisissons la balle et l'attirons au dehors. La balle est complètement aplatie, irrégulière et comme déchiquetée sur l'un de ses bords. (Voir cette pièce, vitrine VIII, de notre musée particulier.) Les pansements ont été faits avec succès par le Dr Gasselin.

Obs. XI. — *Plaie pénétrante, par une balle de gros calibre, de la région temporale gauche. Hémiplégie droite avec aphasie. Première trépanation donnant issue à du pus et suivie de la diminution des troubles nerveux. Accès épileptiformes consécutifs. Seconde trépanation. Ablation d'une esquille, longue de 1 centimètre 1/2, implantée perpendiculairement aux méninges et d'un fragment de balle incrusté dans la table interne du pariétal. Guérison.* — Brun (Ignace), vingt-sept ans, typographe, entre le 12 avril 1880, n° 80, salle Saint-Augustin. D'après les renseignements qui nous ont été fournis par le Dr Lombard, de Dôle, il reçut pendant la guerre 1870-71, dans la région temporo-pariétale gauche, une balle de fusil Dreyse, tirée à 100 mètres de distance, qui, après avoir frappé le crâne, serait allée perforer deux portes derrière le malade; elle n'a pu être retrouvée. Aussitôt après l'accident, état semi-comateux d'où sortait momentanément le malade lorsqu'on lui parlait. Application de sangsues aux apophyses mastoïdes et glace en permanence sur la tête. État stationnaire pendant 3 jours. Le quatrième jour, phénomènes de méningo-encéphalite : délire, agitation générale. 8 ou 10 jours après le malade tombe tout à coup dans le coma. Hémiplégie droite complète et paralysie du membre inférieur gauche (côté malade). Le Dr Lombard voyant les accidents s'aggraver, appela en consultation le Dr Dugast de Dijon, et appliqua, avec son concours, une couronne de trépan. Dans ce but il fit une incision de 6 centimètres qui lui permit de mettre à découvert une fracture étoilée, à la partie postérieure de laquelle la table externe de l'os était soulevée en écaille. La couronne du trépan fut appliquée au centre du foyer de la fracture et la rondelle osseuse enlevée, le chirurgien fit à la dure-mère une incision qui donna issue à un flot de pus. Le malade porta aussitôt la main à sa tête, reprit connaissance et parla. A l'aide d'un élévateur, le Dr Lombard rétablit autant que possible le parallélisme des os en soulevant les fragments enfoncés.

Il trouva sous le fragment soulevé en écaille, de nombreux petits

débris de plomb lamellaires, hachés et déchiquetés, et en retira ce qu'il put. Pansement à plat. L'hémiplégie droite et la paralysie du membre inférieur gauche cessèrent ; il resta un peu d'embarras de la parole qui disparut plus tard et une incoordination des mouvements des doigts fort gênante pour le malade qui était typographe. Ces accidents s'amendèrent aussi par la suite, mais le malade resta fort excitable. Il se plaignait de céphalalgie et de vertiges. En 1873, à la suite d'un bain froid, des mouvements convulsifs se produisirent dans le bras droit, en même temps que des douleurs dans les doigts. Consécutivement à un léger excès alcoolique, grand accès épileptiforme avec *aura* dans le bras droit. Plusieurs attaques se produisirent en l'espace de quelques mois. L'usage de bromure de potassium écarta les accès qui lui laissaient 4 et 5 mois de tranquillité. Le malade très impressionné de cet état vint à Paris et demanda à entrer à l'hôpital.

État actuel : Au niveau de l'angle antérieur et inférieur du pariétal gauche existe une dépression profonde, infundibuliforme, visible à travers les cheveux et contrastant avec les saillies des bosses frontale en avant et pariétale en arrière. Lorsque la région est rasée, on voit une cicatrice déprimée en ombilic et rayonnée dont le centre est occupé par un pertuis fistuleux qui donne issue à quelques gouttelettes du pus. Au toucher la consistance est dure, solide, osseuse, il n'est pas possible de déprimer nettement cette petite portion de la paroi crânienne. En aucun point on n'obtient la sensation de corps étranger. Pas de battements ou de mouvements d'expansion et d'affaissement visibles. Le malade n'éprouve ni douleur ni céphalalgie. Pas de troubles méningitiques ou cérébraux. Les fonctions intellectuelles sont intactes, à part un peu d'amnésie. Encore la mémoire est-

explorateur est arrêté par la résistance des os et ne donne aucun résultat.

2 *mai*. — La fistule donne issue à un fragment de plomb du volume et de la forme d'une graine de lin. Le malade s'affectant beaucoup de ses crises épileptiformes qui l'empêchent de trouver une occupation fixe, réclame avec instance l'intervention chirurgicale.

8. — Chloroforme. Le malade étant dans le décubitus dorsal, la tête soulevée par des coussins et la région rasée, nous faisons avec le bistouri une incision cruciale dont le centre répond à celui de l'ancienne blessure. Nous incisons couche par couche et avec précaution sans trouver trace de corps étranger. Nous disséquons alors les angles de la plaie et nous les faisons rétracter par des aides avec nos pinces, de manière à découvrir une surface osseuse de 4 centimètres de diamètre. Le centre de cette surface est formé par des lames osseuses assez minces, esquilleuses, vivaces, séparées par des cloisons fibreuses cicatricielles dures et vasculaires. A l'aide du polytrione que nous avons fait construire par Mathieu, nous appliquons successivement cinq couronnes de trépan de 1 centimètre 1/2 de iamètre, dans le but de soulever la portion osseuse enfoncée du côté u cerveau. En retirant les rondelles osseuses antérieures rendues obiles par le trépan, nous constatons que l'une d'elles porte à sa ce profonde une esquille large de 1 centimètre, dont l'extrémité re, dentelée, lamineuse, aplatie transversalement, haute de centimètre, adhère à la dure-mère qu'elle traverse, en même nps que l'arachnoïde et la pie-mère, dont il est difficile de la détaer. Au moment où nous retirons cette esquille, par une dissection ite et soignée, nous voyons s'échapper un petit jet de liquide aranoïdien. En retirant les rondelles osseuses postérieures, nous uvons au-dessous d'elles, dans l'épaisseur de la dure-mère, un rps noirâtre facilement reconnaissable, constitué par un fragment balle. Nous le saisissons avec des pinces dentées par sa face terne devenue libre et nous le retirons avec la plus grande précaun. L'ablation de ce corps étranger, de même que celle de l'esquille algré tous nos soins, donne lieu à un écoulement de sang abonnt, dû à l'ouverture des vaisseaux de la dure-mère. Les doigts d'un le appliqués pendant quelques minutes suffisent pour produire iémostasie définitive. L'opération terminée, nous rapprochons les vres de la plaie à l'aide de cinq fils métalliques, en ayant soin de isser à la partie déclive un orifice suffisant pour le passage d'un rain et l'écoulement des liquides. Pansement à plat, avec les compresses de tarlatane imbibées d'eau alcoolisée phéniquée.

Pas d'accidents consécutifs. Les quatre premiers jours, la température oscille entre 38° et 39°2, puis tout rentre dans l'ordre. On enève les fils, les quatrième et cinquième jours, et on les remplace par

des bandelettes de tarlatane collodionnée. Réunion par première intention, sauf à l'angle inférieur où reste une plaie de 2 centimètres, dont la cicatrisation s'effectue lentement et progressivement.

Le 10 *juin*, la suppuration est tarie, on enlève le drain.

Le 2 *juillet*, jour du départ du malade, guérison complète. Pendant l'année qui a suivi l'opération il n'y a pas eu de crises épileptiformes.

Obs. XII. — *Plaie par arme à feu de la région auriculo-temporale. Recherche du projectile avec l'appareil Trouvé. Extraction d'une balle de révolver de petit calibre avec des pinces hémostatiques. Guérison.* — Pelletier (Hippolyte), dix-huit ans, mécanicien, entre le 22 juin 1880, n° 8, salle Sainte-Marthe. Il y a huit jours, il s'est tiré au niveau de l'oreille droite un coup de révolver. Il n'a pas perdu connaissance. Consécutivement, tuméfaction considérable des régions auriculaire et parotidienne. Gêne de la déglutition. L'examen de la bouche démontra que la tuméfaction s'étendait à l'amygdale du côté malade et s'accompagnait d'une ecchymose de cette glande.

État actuel. — La tuméfaction de la parotide et de l'oreille persiste, le pavillon est décollé et soulevé. Au toucher, ces régions ont une consistance molle, pâteuse. Œdème inflammatoire. Le gonflement de l'amygdale a disparu et l'ecchymose est en voie de régression. Le palper le plus minutieux ne permet de découvrir la balle en aucun point. L'orifice d'entrée, en partie masqué par la tuméfaction est situé au fond de la conque, en avant de l'orifice externe du conduit auditif. L'exploration avec le stylet démontre qu'il donne accès dans un trajet fistuleux dirigé en haut et en dedans, vers la fosse ptérygo-maxillaire. L'instrument s'arrête à une profondeur de 4 centimètres sans rencontrer la balle. Le stylet de Nélaton ne donne pas plus

e canon était dirigé obliquement en haut et en arrière vers la voûte palatine. Au moment de l'accident, le malade a éprouvé la sensation d'un choc violent appliqué de bas en haut à la base du crâne et aussitôt après la sensation d'un nouveau choc appliqué de haut en bas du côté de la voûte. Il n'a pas perdu connaissance et a pu poser l'arme sur un meuble avant de tomber. Pendant une demi-heure il est resté dans une sorte de stupeur tout en conservant l'intelligence et les perceptions visuelles et auditives. Il a perdu par la bouche et par le nez une quantité de sang qu'il estime à plusieurs litres. Lorsqu'on l'a relevé pour l'apporter à l'hôpital, il a pu parler, mais d'une manière indistincte.

État actuel. — Le malade vomit une certaine quantité de sang qui s'est engagé dans les voies digestives. L'hémorrhagie par la bouche et par le nez continue. On l'arrête assez rapidement en donnant au malade de la glace qu'il conserve dans sa bouche. A part la perte du goût et de l'odorat, on ne constate aucun trouble nerveux. L'état du malade est celui qu'on remarque à la suite d'une violente commotion.

4 janvier. — La nuit a été calme, sommeil réparateur. L'examen de la bouche démontre que le projectile a perforé le palais à l'union du voile et de la voûte, un peu à gauche de la ligne médiane. L'exploration au stylet, faite avec beaucoup de ménagements, permet de sentir ers la partie gauche de l'apophyse basilaire une résistance anormale. a percussion avec le même instrument produit un bruit métallique. ette expérience répétée avec l'explorateur-extracteur électrique e M. Trouvé est encore plus démonstrative. Elle prouve, en effet, par bruit que produit l'appareil, et de la façon la plus manifeste, présence d'un corps métallique. Elle prouve, en outre, qu'il y a eux métaux, du plomb et du cuivre, en faisant entendre un bruit ntermittent quand on touche le cuivre et un bruit continu quand touche le plomb. Le malade interrogé à ce moment, révèle en ffet, qu'il a mis dans son pistolet une charge de poudre et qu'il a fait lisser sur celle-ci une cartouche de cuivre chargée, avec sa balle de lomb, après avoir coupé le percuteur. Il espérait que la cartouche rait explosion dans le crâne. Il s'agit d'un projectile cylindro-onique de 7 millimètres. On tente l'extraction avec la pince électrique de M. Trouvé qui, de même que l'explorateur, indique, par un uit particulier, si l'on saisit le corps étranger, ou seulement tissus anatomiques. Malheureusement le projectile est profondément enclavé dans la partie gauche de l'apophyse basilaire, et l'instrument en question n'est pas suffisamment fort pour l'énucléer. us répétons les tentatives d'extraction avec les instruments ordinaires, mais vu les difficultés du manuel opératoire, nous sommes traint d'ouvrir largement la narine gauche, comme dans les cas résection du maxillaire supérieur, c'est-à-dire que nous incisons

la lèvre supérieure sur la ligne médiane et que nous contournons l'aile gauche du nez en prolongeant notre incision dans le sillon naso-jugal correspondant jusqu'au bord adhérent de la paupière inférieure. Nous disséquons ensuite dans une petite étendue les parties molles de la joue afin de les rejeter en dehors. Des pinces hémostatiques sont placées sur les vaisseaux à mesure qu'ils sont sectionnés. Cette opération nous permet d'arriver facilement sur l'apophyse basilaire par la voie nasale. Nous parvenons ainsi à saisir solidement le projectile et à l'ébranler, mais nos pinces glissent sur le plomb et nous devons nous y prendre à plusieurs reprises. A un moment donné, il nous semble que nous l'avons énucléé et fait tomber dans l'arrière cavité des fosses nasales ; mais lorsque nous voulons le chercher avec des pinces, il nous est impossible de le retrouver. Il est évident que le malade l'aura avalé dans un mouvement de déglutition. L'exploration avec l'appareil électrique démontre que le projectile n'occupe plus la région basilaire, mais ne permet davantage de le retrouver. Suture des bords de la plaie à l'aide de huit fils métalliques isolés. Pansement simple alcoolisé phéniqué. Injections vineuses dans la bouche.

5. — T. M = 37°8. S = 38°6. Pas d'hémorrhagie. Alimentation liquide.

6. — T. M = 37°6. S = 38°. Pas d'accidents consécutifs. On enlève les fils le quatrième jour et on les remplace par des bandelettes de tarlatane collodionnée. Réunion par première intention. Suppuration modérée par les narines et la bouche. Pas de troubles nerveux.

Le 8 février, la plaie chirurgicale est guérie depuis longtemps, la suppuration par les fosses nasales et la bouche est tarie, le malade est assez bien pour aller à Vincennes.

Désiré), quarante-huit ans, entre le 7 juillet 1880, n° 22, salle Sainte-Marthe. Il y a huit mois, il s'est tiré un coup de révolver dans la région sus-hyoïdienne. Le canon de l'arme était dirigé verticalement. Il en résulta de grands délabrements des parties molles du plancher de la bouche que le projectile, de gros calibre, traversa de part en part, et une fracture du maxillaire inférieur au niveau de la symphyse. Après l'élimination des eschares et la cicatrisation des parties molles, persista dans la région sus-hyoïdienne une large perte de substance, mettant la cavité buccale en communication avec l'extérieur. La fracture du maxillaire ne se consolida pas. M. Crignier fit au malade un appareil prothétique destiné à fermer l'orifice sus-hyoïdien, à relever la langue et à empêcher l'écoulement continuel de la salive sur les téguments du cou. Malgré l'utilité de cet appareil, le malade vient aujourd'hui nous demander de combler la perte de substance.

État actuel. — La région sus-hyoïdienne présente une perte de substance régulièrement elliptique, à grand axe antéro-postérieur, comprenant la totalité du plancher de la bouche et mesurant 7 centimètres 1/2 d'avant en arrière, 3 centimètres transversalement. Cet orifice permet de voir l'intérieur de la cavité buccale. La langue, gonflée en massue à sa pointe, ratatinée, rétractée en arrière par suite des adhérences cicatricielles de sa face inférieure, saillit dans la région sus-hyoïdienne et comble en partie la solution de continuité. Les bords de celle-ci, formés de tissu inodulaire, inextensible, sont réguliers, légèrement taillés en biseau aux dépens de leur face cutanée, d'où l'aspect infundibuliforme de l'orifice qu'ils circonscrivent. Leur niveau, en effet, la peau se réfléchit pour se continuer avec la muqueuse buccale. En avant de cette perte de cette substance, les parties molles du menton qui ne sont plus soutenues par la symphyse du maxillaire et que la rétraction cicatricielle a attirées en bas et en arrière constituent une saillie difforme. En arrière, la face inférieure du cou présente une gouttière qui se continue avec le bord postérieur de l'orifice; au niveau de cette gouttière les téguments présentent un aspect lavé et macéré dû à l'écoulement continu de la salive, dès que l'appareil est enlevé. Au toucher, les branches du maxillaire inférieur sont mobiles isolément et totalement indépendantes l'une de l'autre. Toutes les fonctions mécaniques de l'appareil buccal : mastication, premier temps de la déglutition, articulation de certains mots, sont gravement compromises.

4 juillet 1880. — Chloroforme. Nous comblons la perte de substance par la méthode autoplastique de Denonvilliers, dite par échange de lambeaux. Pour cela, nous dessinons à l'encre, sur les parties antéro-latérales du cou de chaque côté de la solution de continuité, deux lambeaux triangulaires à bases supérieures et dont les sommets

qui sont inférieurs aboutissent à l'extrémité postérieure de la perte de substance. Le bord interne de chaque lambeau répond au bord correspondant de la solution de continuité. Le bord externe sera constitué par la lèvre interne de l'incision. Ces bords sont tous les deux légèrement concaves en dedans. Nous avons soin de leur donner des dimensions plus grandes d'un tiers que la perte de substance à combler, en tenant compte de la possibilité d'un sphacèle partiel. Nos précautions étant ainsi prises, nous faisons, à gauche d'abord, l'incision préalablement indiquée à l'encre. Nous faisons sur le bord gauche de la perte de substance une seconde incision concentrique à la première et de moindre étendue. Nous disséquons ensuite le lambeau compris entre ces deux incisions de la pointe à la base, en procédant avec le plus de rapidité possible. Nous taillons et disséquons de même le lambeau de droite. Ceci fait, nous portons le gauche au-devant de la partie supérieure de la solution de continuité, de manière à suturer avec le bord supérieur avivé de celle-ci le bord interne du lambeau devenu supérieur. Nous portons de même le lambeau de droite au-devant de la partie inférieure de la solution de continuité et nous suturons son bord interne devenu supérieur avec le bord inférieur du lambeau précédent et son bord inférieur avec le bord inférieur avivé de la perte de substance. L'opération terminée nous faisons un pansement alcoolisé phéniqué.

Pas de réaction fébrile. On alimente le malade avec des substances liquides, à l'aide d'un tube en caoutchouc. Le sixième jour, pointe de sphacèle à la partie moyenne de la plaie dans le point où les lambeaux ne sont pas soutenus. On enlève les fils du dixième au douzième jour et on les remplace par des bandelettes de tarlatane collodionnée. Le quinzième jour, élimination complète de l'eschare qui laisse à sa

Etat actuel. — On constate dans le cinquième espace intercostal gauche, à 2 centimètres en dedans et au-dessous du mamelon, l'orifice d'entrée du projectile, de un centimètre de diamètre, circulaire, à fond déprimé, à bords noircis par la déflagration de la poudre. A la palpation, les battements du cœur sont à peine perceptibles. A la percussion, la zone de matité cardiaque est plus étendue comme dans le cas d'épanchement péricardique. A l'auscultation, les battements du cœur sont sourds et lointains. Pas de souffle, pas de frottements. Il existe quelques râles sous-crépitants disséminés dans la partie moyenne du poumon gauche. Absence du murmure vésiculaire à la base, submatité à la percussion au même niveau. Hémoptysie peu abondante dans la matinée. Pouls petit, régulier. P = 84. T = 38°. Occlusion de la plaie avec de la ouate et du collodion.

16 *janvier.* — T. M. = 38°,5. S. = 38°,8. P = 104. Hémoptysie plus abondante ; un demi-verre de sang en caillots noirâtres, non spumeux. Dyspnée légère. Matité complète à la base du poumon gauche. Les bruits du cœur sont plus nets. En examinant le thorax, nous trouvons dans la région dorsale, à 4 travers de doigts en dehors et à gauche de la ligne médiane, au niveau de la sixième vertèbre dorsale, une tache ecchymotique de 2 centimètres de diamètre. Cette tache est soulevée par un corps dur, solide, dont la consistance, la forme et le volume nous donnent la certitude que c'est la balle.

17. — T. M = 38°,4. S = 39°. P = 110. Nouvelle hémoptysie, sang en caillots. La dypsnée persiste. Les phénomènes thoraciques ne sont pas modifiés.

18. — T. M = 38°,6. S = 39°,2. P = 112. Pas d'hémoptysie. Epanchement pleural à la base du poumon gauche.

19. — T. M = 38°,4. S = 39°,4. P = 113. Même état.

20. — T. M = 38°,2. S = 38°,8. P = 108. L'épanchement reste stationnaire.

21. — T. M = 37°,8. S = 38°,8. P = 102. Du 22 au 26 janvier, la température oscille entre 37°,6 et 39°,4. L'épanchement ne fait pas de progrès. Du 26 au 31, la température oscille entre 37°,6 et 38°. L'épanchement se résorbe en partie.

1er *février* 1880. — Pas de chloroforme. A l'aide du bistouri, nous faisons dans la région dorsale, au niveau du projectile, une incision verticale longue de 1 centimètre et nous trouvons dans le tissu cellulaire sous-cutané une balle cylindro-conique de 1 centimètre de diamètre que nous extrayons (Voir au Musée, vitrine VIII). Pansement de la plaie par occlusion, à l'aide de la baudruche collodionnée. T. S = 38°. P = 96. Pas d'accidents immédiats après l'opération, la température ne dépasse pas 38°.

5. — T. M = 37°,4. S = 38°,8. Frisson. Rougeur érythémateuse inquiétante autour de la plaie.

6. — T. M = 39°,4. S = 39°,4. P = 115. Poussée d'érysipèle. Badigeonnage avec le collodion térébenthiné. Transport au châlet d'isolement.

7. — T. M = 38°,8. S = 39°,6. L'érysipèle ne s'est pas étendu, mais le malade a eu, dans la journée, de petits frissons. Il se plaint d'un point de côté sous le mamelon droit. L'examen thoracique démontre qu'il existe de la pleurésie sèche, à la base, de ce côté. Du côté opposé, l'épanchement reste stationnaire.

8. — T. M = 38°,6. S = 39°,4. Epanchement pleural double, stationnaire à gauche, très léger à droite.

9. — T. M = 38°,6. S = 39°,4. Erysipèle et pleurésie double stationnaires. Dyspnée.

10. — T. M = 38°,2. S = 39°,4. La rougeur érysipélateuse et la tension diminuent.

11. — T. M = 38°. S = 39°,2. Fin de l'érysipèle. L'épanchement pleurétique a légèrement augmenté du côté droit.

12. — T. M = 38°,2. S = 39°,4. Phénomènes thoraciques stationnaires.

13. — Les plaies, orifices d'entrée et de sortie du projectile, sont actuellement guéries. Les phénomènes thoraciques, après être restés stationnaires jusqu'au 12 mars, s'aggravèrent à partir de ce moment. Le malade perdit l'appétit. Amaigrissement cachectique. Fièvre hectique. Mort le 6 avril. Opposition judiciaire à l'autopsie.

§ III

rtissent de la façon suivante : vaste épanchement séro-
ıguin de la cuisse (obs. XX, passage d'une roue de voiture
ıant 100 kilog^s) ; épanchement séro-sanguin péri-articulaire
s. XXI, chute sur une bielle de métier à tisser) ; abcès
legmoneux du bras (obs. XVIII). L'abcès du bras a nécessité
traitement particulier : ouverture de l'abcès par le bistouri,
aplasmes. Les autres cas ont cédé aux moyens ordinaires :
os, bonne position, immobilisation, liquides résolutifs, ven-
ses sèches, compression méthodique. Tous ces malades
guéri dans une période comprise entre 6 et 17 jours.

ans l'étiologie des plaies contuses, nous notons, à côté
causes que nous avons signalées à propos des contusions
ıte, compression, choc), des traumatismes plus spéciaux
que : broiement des tissus par des engrenages de ma-
ıes, 5 cas; par une roue de tramway, 1 cas; écrasement
un laminoir, 1 cas; ou par des agents vulnérants parti-
ers, bloc de fer, urinoir en fonte, malle pesant 70 kilog^s,
de wagon.

es régions intéressées sont les suivantes : *Tête*, 2 cas, ré-
s pariétales ; *membre supérieur*, 9 cas, se répartissant de
ıçon suivante : poignet, 1, main, 3, doigts, 5 ; *membre in-
eur*, 5 cas : genou, 1, jambe, 1, pied, 2, orteils, 1. Une
ıorrhagie abondante accompagnant une plaie de la région
étale avec dénudation de l'os constitue le seul accident
nitif signalé dans les observations.

es complications nombreuses et graves sont consécutives,
r la plupart, aux plaies produites par les engrenages. Ce
le de traumatisme a porté exclusivement sur le membre
érieur : le poignet a été intéressé une fois, la main une
et les doigts trois fois. A l'exception de la plaie du poi-
ıt, les délabrements produits par les machines ont néces-
l'amputation. Cette opération était en outre indiquée
s deux cas d'écrasement de l'index par des corps pesants,
c de fer et malle, et dans le cas d'écrasement du pied par
ıroue de tramway. Dans le cas de broiement du poignet par
engrenage (obs. XXVI), les tendons de l'extenseur com-
n avaient été divisés : fallut en pratiquer la suture. Cette

opération ne réussit qu'en partie, les fils ayant cédé dans un accès de délire du malade. Deux trajets fistuleux persistèrent, et quatre mois après l'accident, un phlegmon se développa au niveau du poignet et de l'éminence thénar. Nous fîmes le drainage et maintînmes le membre dans l'immobilité. Le malade guérit. Dans l'observation suivante, la main était tellement broyée, qu'un médecin jugea urgent de faire, séance tenante, l'amputation au-dessus du poignet. La guérison s'obtint en 20 jours. Une autre plaie par engrenage portant sur le médius entraîna la désarticulation métacarpo-phalangienne. Le onzième jour, apparut un phlegmon du dos de la main qui fut traité par les incisions et les cataplasmes. La guérison ne fut complète qu'au bout de 54 jours (obs. XXXII). C'est encore ce mode de traumatisme que nous observons chez le malade qui fait le sujet de l'observation XXXIII. Les parties molles et les os des deux dernières phalanges du médius étaient écrasés, l'ongle avait été arraché; il y eut une hémorrhagie abondante. Nous fîmes l'amputation du doigt le troisième jour. La guérison était assurée au bout de deux semaines.

Chez un autre malade (obs. XXXIV), l'annulaire fut pris dans la bielle d'une machine à vapeur et les deux dernières phalanges étaient tellement désorganisées qu'il fallut encore faire la désarticulation métacarpo-phalangienne. Le cinquième jour,

nplètement broyées. On dut encore recourir à l'amputa-
n, mais cette fois la première phalange put être conser-
). Guérison en 26 jours. Signalons encore, parmi les
nplications, un phlegmon prérotulien, sans communica-
n avec l'articulation, consécutif à une plaie du genou
duite par une chute sur l'angle d'un trottoir. Nous fîmes
lrainage de la collection ; une fusée purulente s'étant néan-
ins fait jour au côté externe de l'article, nous passâmes
second drain. Des lavages phéniqués, des cataplasmes,
nmobilisation de l'articulation à l'aide d'une gouttière mé-
lique suffirent ensuite pour amener la guérison le vingt-
quième jour. Dans les autres observations, l'attrition porta
llement sur les parties molles superficielles, peau, tissu
lulaire sous-cutané, aponévrose ; l'application de liquides
iphlogistiques et résolutifs suffit pour amener la guérison,
n qu'il y ait eu des décollements assez étendus dans la plu-
t des cas.

Nous eûmes l'occasion de faire la greffe épidermique dans
cas de plaie de l'avant-bras et de la main produite par un
ninoir. Sur 4 greffes maintenues en place pendant trois
rs, 3 réussirent, hâtèrent la cicatrisation de la plaie et con-
nuèrent en outre à prévenir la formation d'une cicatrice
ractile qui aurait pu entraîner des déformations.

L'observation XXXIX (écrasement du pied par une roue de
mway) mérite d'être signalée d'une façon spéciale. Depuis
vulgarisation de ce véhicule, nous sommes appelé à traiter
s traumatismes d'un ordre particulier, d'une gravité excep-
nnelle et d'un aspect différent de ceux qui sont occasionnés
r les diverses voitures, y compris les omnibus et les wagons.
En effet, les roues des tramways disposées de façon à
mboîter dans une gouttière agissent à la fois en coupant et
écrasant ; elles produisent des sections mousses que l'on
urrait comparer à celles que donne l'écraseur de Chassai-
ac, avec ces différences que la portion plane de la roue
sie les tissus voisins de ceux qui sont coupés par le bord
nchant, et que l'intensité d'action est en rapport avec
normité du poids.

Fréquemment, les parties constituantes du membre pris entre le rail et la roue, peau, muscles, tendons, os, sont complètement sectionnées et s'il reste quelques parties adhérentes au corps, elles sont dans un état d'attrition incompatible avec la vie. Si le chirurgien s'abstient de les détacher, elles se sphacèlent et se séparent d'elles-mêmes. Chez notre petite malade la section s'étendait obliquement de la malléole externe à l'extrémité postérieure du premier métatarsien et portait sur la peau, le pédieux et les tendons extenseurs. Les os du tarse étaient broyés et les articulations béantes. Les parties molles de la plante du pied semblaient avoir été épargnées et l'on aurait pu, au premier abord, songer à les conserver, soit dans l'espoir de voir la circulation se rétablir par cette voie, au cas où l'on aurait tenté la conservation, soit afin d'en faire un lambeau, dans le cas d'une désarticulation tibio-tarsienne, mais un examen plus attentif ne tardait pas à démontrer qu'elles étaient meurtries au point que la vitalité y était complètement éteinte.

Nous dûmes donc nous résoudre à pratiquer l'amputation sus-malléolaire, en taillant un lambeau aux dépens des parties molles situées en deçà de la plaie. Malgré cette précaution nous observâmes une pointe de sphacèle qui heureusement n'apporta qu'un léger retard à la guérison.

			Report.....	8
CONTUSES.	*Tête*....		simples.....	2
			avec complications.....	0
	Tronc.....			0
	Membres	supérieur	simples.....	2
			avec complications....	7
		inférieur	simples.....	3
			avec complications....	2
			Total.....	24

peut voir par ce tableau que les contusions simples
té rarement suivies d'accidents, tandis que pour les
contuses la proposition se trouve renversée.
tableau suivant renferme la statistique des accidents et
ications.

NTS DES CONTUSIONS.....	Perte de connaissance.....	1
	Dyspnée mécanique.....	1
CATIONS DES CONTUSIONS....	Phlegmon.....	1
	Épanchements séro-sanguins.	2
NTS DES PLAIES CONTUSES...	Hémorrhagie	1
CATIONS DES PLAIES CONTUSES.	Section des tendons.....	1
	Phlegmons.....	4
	Fractures ou broiement des os.	6
	Ouverture des articulations..	1

Contusions.

A. — Tronc.

XVI. — *Contusion du bassin et du flanc droit. Chute de la hauteur x étages sur un essieu de voiture. Pas de signes de fractures. Ven- Bandage de corps. Guérison.* — Gallot (Jean), quarante-trois ans, ier, entre le 16 février 1879, salle Sainte-Marthe, 4. Il y a heures, chute de la hauteur d'un deuxième étage sur un de voiture. Tout le côté droit, principalement le flanc droit et ion iliaque correspondante ont porté. Perte de connaissance nt deux heures. Le malade a pu cependant se relever et mar-

t *actuel.* — Au niveau des fausses côtes droites contusion au l degré ; ecchymose transversale, longue de 5 centimètres et le 2. C'est à ce niveau que le malade accuse le plus de douleur. ée extrême. Pas de fracture de côte. Rien à la palpation ni scultation.

douloureux.

19. — Amélioration. Le malade accuse toujours un peu
née et ne marche qu'avec une certaine difficulté.

25. — Le mieux continue. Les douleurs occasionnées par
vements respiratoires ont presque disparu par l'applicat
bandage de corps composé d'une large bande de diachylon.

1er *mars*. — Le malade quitte le service.

B. — Membre supérieur.

Obs. XVII. — *Contusion simple de l'épaule gauche. Immo
Guérison.* — Routier (Jean-Baptiste), trente et un ans, c
entre le 5 mai 1879, salle Sainte-Marthe, 22. La veille, il a e
fortement comprimée entre un mur et une roue de voiture.

État actuel. — Large ecchymose occupant toute la fosse
neuse, et se continuant vers l'aisselle pour descendre à deu
de doigt sur la face postérieure du bras.

Mouvements de l'épaule conservés mais douloureux. Pa
ture. L'abduction du bras et la rotation en dehors s'exécu
cilement. On immobilise le membre avec une écharpe de M
malade quitte le service le 20 mai, complètement guéri.

Obs. XVIII. — *Contusion du bras. Abcès phlegmoneux c
Ouverture avec le bistouri. Guérison.* — Fleurier (Louis), dix-
bombeur de verres, entre le 9 janvier 1879, salle Sainte
4. Il y a huit jours, il a eu le bras droit comprimé entre une
et un mur. Il a cependant continué à travailler, mais son ét

10. — Ouverture de l'abcès avec le bistouri. Le doigt introduit par plaie rencontre une cavité bien limitée, remontant vers le triceps. taplasmes. Repos jusqu'au 20 janvier.

21. — Suppuration tarie, plaie presque fermée.

24. — Le malade quitte le service complètement guéri.

Obs. XX. — *Contusion simple du coude gauche. Compresses résolutives. érison.* — Pierson (Alphonse), seize ans, charcutier, entre le 6 mai 79, salle Sainte-Marthe, 9. Il a été renversé la veille par une voiture à s dont la roue a passé sur l'extrémité inférieure de son bras gauche.

tat actuel. — La région du coude présente une ecchymose trans- sale avec léger gonflement des tissus s'étendant à trois travers doigt au-dessus de l'articulation. Douleur à la pression ; mouve- its conservés. Les surfaces articulaires ont gardé leurs rapports naux. L'empâtement est sous-cutané, l'articulation est libre ; pas ésions osseuses. Compresses résolutives.

e malade quitte le service le 18 mai, complètement guéri.

C. — Membre inférieur.

s. XX. — *Contusion de la cuisse droite. Vaste épanchement sous- é. Compresses résolutives. Guérison.* — Lévy (Louis), quarante- ans, camionneur, entre le 14 mars 1879, salle Sainte-Marthe, veille la roue d'une voiture pesant environ 500 kilogrammes sur la face externe de la cuisse droite.

at actuel. — Large ecchymose comprenant toute la face externe cuisse, depuis le grand trochanter jusqu'à quatre travers de doigt essus du condyle. La peau est violacée et a gardé l'empreinte de ie. Les téguments sont tendus, luisants, douloureux à la pression. ements volontaires conservés et s'exécutant sans douleur. Vaste chement sous-cutané occupant toute l'étendue de l'ecchymose, ant, donnant une crépitation sanguine. Pas de fracture. On que des compresses d'eau blanche et l'on exerce une certaine ression.

cinquième jour, les téguments sont devenus verdâtres. L'épan- ent a beaucoup diminué. Pas de douleurs.

25 mars, le malade peut marcher. Guérison complète le 7 avril.

s. XXI. — *Contusion du genou droit. Epanchement péri-articulaire. resses d'eau blanche. Repos. Guérison.* — Decker (André), trente- ans, fileur de coton, entre le 5 janvier 1879, salle Sainte- ie, 21. La veille, il est tombé de toute sa hauteur, et dans la , le genou a porté sur la bielle d'un métier à tisser. Douleur diate assez vive ; marche et mouvements de l'articulation possi- Trois heures environ après l'accident, gonflement peu ac- mais qui ne tarde pas à augmenter, ainsi que la dou-

leur. Le lendemain, le malade ne pouvant marcher entre à l'hôpital.

Etat actuel. — Augmentation du volume de l'articulation, surtout marqué en avant et au côté externe. Peau éraflée en avant de la rotule. Mouvements volontaires et provoqués très douloureux et limités, surtout celui de flexion. Fluctuation à la partie antérieure du genou. Aucun signe de fracture de la rotule. A la face externe de l'articulation, on sent une crépitation sanguine très limitée.

Traitement. — Repos absolu. Compresses d'eau blanche. Dès le lendemain, 7 janvier, le gonflement a beaucoup diminué, les mouvements sont plus étendus et moins douloureux. Même traitement.

8 *janvier.* — Le malade pouvant se soigner chez lui quitte l'hôpital.

11. — Il se présente le matin à la visite, complètement guéri.

Obs. XXII. — *Contusion simple du genou. Repos. Compresses résolutives. Guérison.* — Bolbore (Ludovic), vingt-sept ans, peintre, entre le 20 octobre 1879, salle Sainte-Marthe, 13. Un madrier pesant environ 20 kilogrammes est tombé la veille sur son genou.

Etat actuel. — A la face interne du genou gauche, on remarque une simple éraillure de la peau large de trois centimètres, n'intéressant que l'épiderme et entourée d'une ecchymose occupant toute la face interne du genou. Pas de gonflement, pas d'épanchement intra-articulaire. Les surfaces osseuses ont gardé leurs rapports normaux. Douleurs sourdes, vives à la pression, s'exaspérant par la marche et les mouvements. Mouvements de flexion et d'extension douloureux.

Repos. Compresses imbibées d'eau blanche. Le malade quitte le

Plaies contuses.

A. — Tête.

Obs. XXIV. — *Plaie contuse de la région pariétale droite avec dénudation de l'os. Réunion des lèvres de la plaie par suture métallique. Guérison.* — Petiot (Joseph), soixante-six ans, cocher, entre le 10 novembre 1879, salle Sainte-Marthe, 7. Chute de son siège. Le côté droit de la tête a porté sur le bord d'un trottoir. Hémorrhagie abondante. A son entrée, on constate une plaie de la région pariétale droite, de la grandeur de la paume de la main. La peau est détachée sous forme d'un lambeau adhérant par sa base au-dessus de l'oreille. Dénudation du pariétal. Réunion par six points de suture métallique. Compresses imbibées d'eau froide. La cicatrisation se fait sans accidents et le malade quitte le service le 29 décembre suivant.

Obs. XXV. — *Plaie de tête. Décollement peu considérable de la peau. Pansement simple. Guérison.* — Bavestre (François), trente-quatre ans, garçon de salle, entre le 27 juin 1879, salle Sainte-Augustin, 71. Il est tombé dans un escalier, de la hauteur de huit marches, sur la tête. Au niveau de la bosse pariétale droite, plaie oblique de 5 centimètres, dirigée d'avant en arrière et de haut en bas. Léger décollement. Pas de commotion cérébrale. On rase la région. Pansement simple. Pas d'accidents consécutifs.

5 *juillet.* — Le malade sort de l'hôpital complètement guéri.

B. — Membre supérieur.

Obs. XXVI. — *Plaie contuse du poignet. Phlegmon consécutif de l'avant-bras. Drainage. Guérison.* — Couasnon (Pierre), trente et un ans, apprêteur en cuivre, entre le 3 janvier 1879, salle Sainte-Marthe, 2. En septembre dernier, il eut le poignet gauche pris dans un engrenage. L'articulation a été respectée, mais on dut faire à cette époque, dans le service voisin, la suture des tendons extenseurs des trois derniers doigts. Le malade dit qu'il eut le délire et que dans ses mouvements les sutures furent arrachées. Il quitta l'hôpital avec deux petits trajets fistuleux situés sur la face dorsale du poignet et laissant suinter un peu de sérosité sanguinolente. Il y a quatre jours, gonflement douloureux du dos de la main et du poignet remontant un peu vers l'avant-bras.

Etat actuel. — Gonflement et rougeur de la peau s'étendant de l'articulation médio-carpienne à trois travers de doigt au-dessus de

l'articulation du poignet. Le gonflement intéresse l'éminence thénar et la face antérieure du poignet. Peau luisante tendue et chaude. Deux orifices fistuleux situés sur la face dorsale de la main, au niveau de l'articulation du poignet, se perdent dans les parties molles. Cicatrice linéaire à la place de la plaie. Fluctuation manifeste sur la face postérieure de l'articulation et en avant, un peu au-dessus de l'éminence thénar. Le malade peut cependant étendre et fléchir tous les doigts de la main. Douleurs aiguës, lancinantes, engourdissement des doigts. État général satisfaisant.

4 *janvier*. — On passe avec le trocart deux drains : l'un transversal sur la face postérieure du poignet; l'autre vertical allant de l'éminence thénar, à la face antérieure du poignet. Écoulement d'un pus bien lié, crémeux. L'articulation est indemne. Cataplasmes. Appareil plâtré composé de deux attelles latérales maintenant la main et l'avant-bras dans l'immobilité, tout en permettant le pansement.

10. — Même état. Suppuration peu abondante. On fait deux fois par jour des lavages alcoolisés par les drains.

20. — Amélioration. Suppuration presque tarie.

25. — Le malade quitte le service.

Obs. XXVII. — *Écrasement de la main par un engrenage. Amputation. Guérison.* — Chantrié (Victor), treize ans, briquetier, entre le 7 novembre 1879, salle Saint-Augustin, n° 8. Il a eu la main droite prise dans un engrenage. Un médecin de la ville appelé au moment de l'accident juge l'amputation urgente et la pratique à trois travers de doigt au-dessus de l'articulation radio-carpienne par le procédé à 2 lambeaux. Réunion des bords de la plaie par 6 points de suture. L'enfant est ensuite amené à l'hôpital.

de la plaie sont noirâtres et déchiquetés. Les tendons extenseurs sont intacts; pas d'hémorrhagie; état général bon. Pansement simple avec compresses imbibées d'eau alcoolisée phéniquée. La main et l'avant-bras sont immobilisés dans une gouttière.

2 *janvier* 1879. — Plaie bourgeonnante sur toute sa surface. Même pansement.

10. — On fait 4 greffes sur la plaie avec l'épiderme pris sur le bras du malade. Chaque greffe est maintenue en place pendant 3 jours à l'aide d'une bandelette de diachylon.

13. — 3 greffes sont prises et forment de petits îlots tendant à se réunir. Pansement alcoolisé phéniqué.

18. — Chacune des greffes présente une circonférence de 1 centimètre 1/2. La plaie marche vers une cicatrisation rapide. Le malade quitte le service pour aller à Vincennes. L'appareil inamovible est enlevé.

4 *février*. — Le malade revient à la consultation. La plaie est complétement cicatrisée. Pas de rétraction de la peau.

Obs. XXIX. — *Plaie contuse du dos de la main droite. Compresses d'eau froide. Bandelettes de diachylon. Guérison.* — Prioux (Louis), trente-huit ans, tourneur en cuivre, entre le 29 juin 1879, salle Saint-Augustin, n° 10. La veille au soir, le bord tranchant d'une plaque de tôle est venu heurter la face dorsale de sa main droite. La plaie est oblique de haut en bas et de dehors en dedans, longue de 5 centimètres et va du bord externe au bord interne de la face dorsale de la main. La peau seule a été intéressée, elle est décollée dans l'étendue de 3 centimètres. Gonflement de toute la main et des doigts. Douleurs vives. Compresses d'eau fraîche pendant 5 jours. Immobilisation de la main. Le sixième jour, le gonflement ayant presque totalement disparu, on rapproche les bords de la plaie au moyen de bandelettes de diachylon.

1er *juillet*. — Le malade sort en voie de guérison.

Obs. XXX. — *Écrasement de l'index droit. Phlegmon diffus de la main. Désarticulation de l'index. Guérison.* — Dauteur (Charles), vingt-sept ans, scieur à la mécanique, entre le 15 janvier 1879, salle Sainte-Marthe, n° 6. Le matin, l'index de sa main droite a été écrasé par la chute d'un bloc de fer.

Les parties molles de l'index sont broyées; la face palmaire du doigt présente dans toute la longueur de la première phalange une plaie longitudinale à bords déchiquetés, irréguliers, mâchonnés, au fond de laquelle on aperçoit le fléchisseur dans sa gaine ouverte. Fracture de la première phalange à sa partie moyenne, le fragment supérieur fait saillie à travers les lèvres de la plaie. La face dorsale est simplement contuse, sans plaie des téguments. Pansement par occlusion à l'aide de bandelettes de diachylon imbriquées.

19 *janvier*. — La peau de l'extrémité du doigt est chaude et sensible. On renouvelle le pansement.

25. — Douleurs lancinantes ; gonflement de toute la face dorsale de la main dont la peau est rouge et chaude. Le gonflement est moins prononcé à la face palmaire. Suppuration abondante de la plaie.

30. — Fièvre ; langue saburrale, pas d'appétit, pas de sommeil. Douleurs vives dans la main. Phlegmon de la face palmaire s'étendant vers la région de l'éminence thénar. Drainage.

6 *février*. — Les tissus de l'index se sphacèlent. Suppuration abondante.

10. — Même état de la plaie. Etat général meilleur.

15. — Le gonflement des tissus a beaucoup diminué. Les escharres de l'index se sont éliminées et ont mis à nu la moitié supérieure de la première phalange.

20. — Même état. Le phlegmon suppure moins abondamment.

25. — Désarticulation de l'index. 3 points de suture métallique. Drain entre les lèvres des lambeaux.

28. — On retire le drain placé dans la partie envahie par le phlegmon.

3 *mars*. — Suppuration presque insignifiante. Le dernier drain est ôté.

6. — La plaie se réunit sans accidents.

12. — Le malade quitte le service. La plaie est complètement fermée.

Obs. XXXI. — *Ecrasement des deux dernières phalanges de l'indicateur de la main droite. Désarticulation. Pansement phéniqué. Pansement au diachylon. Guérison.* – Bergeret (Jean), quarante-sept ans, journalier, entre le 4 décembre 1879, salle Saint-Augustin, n° 8. La

XXXII. — *Ecrasement du médius de la main droite dans un ge. Désarticulation métacarpo-phalangienne. Phlegmon de la cisions dorsales. Manuluves. Cataplasmes. Guérison.* — Godefroy dre), dix-sept ans, tourneur en fer, entre le 10 novembre lle Saint-Augustin, n° 75. Le matin, il a eu le médius pris ı engrenage. Toutes les parties constituant le doigt sont lit- ent broyées : on pratique la désarticulation métacarpo-pha- ıe. Réunion des bords de la plaie avec quatre points de suture ıue. Pansement simple.

ınt huit jours la plaie marche très bien. Le malade se levait deux jours, lorsqu'il ressentit des douleurs lancinantes du la main. Céphalalgie violente et fièvre dans la soirée. In- Rien du côté de la main ou de la plaie ne donne l'expli- e ces phénomènes. Potion calmante.

embre. — T. = 38°,4. — P. = 105. Appétit disparu, soif vive, ouge, sèche, pâteuse. Agitation. Frictions mercurielles sur Cataplasmes émollients. Manuluves.

État général mauvais. Agitation très grande. T. = 39°. — ı. Gonflement considérable de toute la main, chaleur, rougeur au. Douleurs violentes surtout à la pression. Le gonflement ıgeur dépassent à peine de 2 centimètres l'articulation radio- ıe. Manuluves, cataplasmes émollients arrosés de quelques de laudanum. Diète. Boisson vineuse. Potion calmante.

embre. — Fluctuation manifeste. On pratique des incisions s sur la face dorsale de la main. Écoulement d'un pus neux. Manuluves, cataplasmes.

Amélioration sensible. T. = 38°,4. — P. = 95. A partir de ce tous les phénomènes s'amendent, la cicatrisation marche ré- ıent. Elle est complète au moment de la sortie du malade le 1880.

XXXIII. — *Écrasement du médius gauche. Amputation. Ap- até. Guérison.* — Gubel (François), dix-neuf ans, imprimeur, 29 avril 1879, salle Saint-Augustin, 1. Le matin, il a eu le pris dans l'engrenage d'une machine à vapeur. Ce doigt, ısqu'à la partie inférieure de la première phalange, ne pré- us qu'une masse informe. Les parties molles sont broyées ı que les os des deux premières phalanges, dont on voit des ts disséminés au milieu des chairs. La peau de la face dor- la deuxième phalange est conservée, mais elle est violacée, L'ongle a été complètement arraché. Hémorrhagie abon- ouffrances très vives. Fièvre.

nt deux jours, compresses d'eau froide sans cesse renou- Le troisième jour après l'accident, amputation du doigt ticulation métacarpo-phalangienne. Appareil ouaté.

6 *mai*. — Le malade sort de l'hôpital ; pansement avec l'eau alcoolisée. Pendant onze jours, le malade vient au pansement. La cicatrisation marche rapidement.

12. — On place sur la plaie presque complètement fermée des bandelettes de diachylon.

Obs. XXXIV. — *Écrasement du petit doigt de la main droite. Phlegmon diffus de l'avant-bras. Incisions. Guérison.* — Puckowsky (Émile), trente ans, chauffeur, entre le 15 décembre 1879, salle Saint-Augustin, 4. La veille, il a eu le petit doigt de la main droite pris dans la bielle d'une machine à vapeur. La phalangette et la phalangine sont complètement détruites. Les parties molles sont réduites en bouillie et les os broyés. La phalange elle-même est fracturée, et les parties molles qui l'entourent sont contuses au point que sa conservation est impossible. On fait la désarticulation métacarpo-phalangienne. Suture des lambeaux au moyen de trois fils métalliques, petit drain à demeure pour l'écoulement du pus. Pansement avec l'eau phéniquée alcoolisée.

Pendant quatre jours, la marche de la plaie et l'état général du malade sont satisfaisants. Le cinquième jour, violente inflammation, accompagnée de vives douleurs. Toute la main, la moitié inférieure de l'avant-bras, surtout à la face antérieure, sont le siège d'un gonflement inflammatoire considérable avec rougeur assez marquée de la peau. Chaleur brûlante et douleur intense des parties atteintes. Fièvre, insomnie, soif ardente, inappétence, nausées, céphalalgie. Urines abondantes et sédimentaires ; constipation. T. = 38°,2. — P. = 98. On maintient le membre élevé au moyen d'un coussin, et on le recouvre de cataplasmes émollients. Boissons mucilagineuses. Potion calmante. Le lendemain, les symptômes géné-

2 *janvier*. — L'état général est sensiblement amélioré. Des bourgeons charnus commencent à apparaître sur les plaies.

5. — Les bourgeons charnus sont de plus en plus nombreux. Le malade se trouve bien; alimentation plus substantielle, viande blanche.

11. — Le malade se lève. Etat très satisfaisant. Les plaies sont en bonne voie de cicatrisation.

23. — Il part en convalescence.

C. — Membre inférieur.

Obs. XXXV. — *Plaie contuse du genou gauche. Phlegmon consécutif. Drainage. Guérison.* — Clausse (François), vingt-huit ans, journalier, entre le 15 novembre 1879, salle Sainte-Marthe, 9. La veille, chute de sa hauteur; le genou gauche a porté sur l'angle d'un trottoir.

Etat actuel. — Plaie contuse transversale de 4 centimètres, à la partie moyenne de la rotule, les bords sont écrasés, déchiquetés, décollés dans l'étendue de 4 centimètres supérieurement. Ecchymose et gonflement occupant la face antérieure de l'article et remontant à trois travers de doigt au-dessus. Peau chaude, rouge, tendue au-dessus de la plaie. Fluctuation manifeste à ce niveau. Rotule intacte. Pas d'épanchement intra-articulaire.

17 *novembre*. — On passe un drain par la plaie et on le fait ressortir par une contre-ouverture à 4 centimètres plus haut. Il s'échappe un demi-verre de pus bien lié. La poche phlegmoneuse semble sous-aponévrotique, sans rapport avec le cul-de-sac synovial. Cataplasmes.

18. — P. = 90. — T. = 37°,8. — Lavages phéniqués alcoolisés par le drain. A la partie déclive, du côté externe, en dehors du triceps, on remarque une fusée purulente. Ouverture avec le bistouri. Second drain communiquant avec le premier.

20. — P. = 80. T. = 37°,5. On continue les lavages. Cataplasmes. Immobilisation de l'articulation dans une gouttière en fil de fer.

25. — Suppuration modérée. État général bon.

30. — On retire les drains.

1er *décembre*. — Suppuration presque tarie. La plaie prérotulienne est fermée ainsi que l'orifice de sortie du premier drain.

10. — Le malade quitte le service complètement guéri.

Obs. XXXVI. — *Plaie contuse de la jambe. Décollement de la peau sur une étendue de cinq centimètres. Gonflement considérable. Gouttière métallique. Compresses d'alcool camphré. Appareil plâtré. Guérison.* — Diguet (Auguste), trente-trois ans, emballeur, entre le 3 mars 1879, salle Saint-Augustin, 1. La veille, un urinoir en fonte est tombé sur sa jambe gauche.

Etat actuel. — Plaie oblique de haut en bas et de dehors en dedans, s'étendant de l'épine du tibia à la face postérieure interne de la jambe et mesurant 12 centimètres de longueur. La peau a été refoulée en arrière du côté du bord interne des jumeaux ; de plus, elle est décollée sur une hauteur de 5 centimètres. Le périoste n'est pas intéressé. Gonflement léger au pourtour de l'articulation fémoro-tibiale, principalement en dedans. Souffrances très grandes. Mouvement fébrile. Inappétence. On immobilise le membre dans une gouttière. Compresses imbibées d'eau alcoolisée sur la plaie.

12 *mars.* — La fièvre a disparu, le gonflement est à peine apparent. Depuis trois jours, pansement alcoolisé phéniqué.

17. — Suppuration franche et modérée. Même pansement.

28. — Apparition des bourgeons charnus.

26 *avril.* — La cicatrisation s'est faite rapidement. Le malade part en convalescence, la plaie est presque complètement fermée.

Obs. XXXVII. — *Plaie contuse de la face dorsale du pied droit. Appareil ouaté. Diachylon. Guérison.* — Surcan (Simon), cinquante et un ans, charretier, entre le 13 janvier 1879, salle Sainte-Marthe, 26. Il a eu le pied pris entre deux roues et l'une d'elles a passé sur la face dorsale.

Etat actuel. — Plaie oblique d'arrière en avant et de dehors en dedans, étendue de la malléole péronière à 1 centimètre et demi de la tête du premier métacarpien. La peau a été décollée de haut en bas, sur une surface de 3 centimètres. Les bords de la plaie sont rectilignes. Au fond on voit à nu le tendon de l'extenseur commun des orteils. Gonflement de toute la face dorsale du pied, et du tiers moyen de la jambe ; teinte ecchymotique des téguments. Douleurs très vives. Marche impossible. Mouvements conservés mais fort

à bords irréguliers, de l'extrémité du gros orteil. L'ongle a été arraché. La peau des parties voisines est tuméfiée. Pas de fracture de la phalange. Pansement simple avec du coton phéniqué.

Le premier pansement est retiré au bout de 6 jours. Suppuration très modérée. Second appareil.

16 *mai*. — Cicatrisation complète.

Obs. XXXIX. — *Ecrasement du pied par une roue de tramway. Broiement des parties molles et des os. Ouverture des articulations. Amputation de jambe sus-malléolaire. Guérison.* — Delaroque (Henriette), 13 ans 1/2, écolière, entre le 14 mai 1880, salle Sainte-Marthe, n° 47. Enfant fortement constituée, sans antécédents pathologiques. Le matin la roue d'un tramway lui a passé sur le pied gauche ; elle est tombée, n'a pu se relever et a été transportée à l'hôpital.

Etat actuel. — Large plaie du dos du pied étendue obliquement d'arrière en avant et de dehors en dedans, du bord externe au bord interne, commençant immédiatement au devant de la malléole péronière pour se terminer à l'extrémité postérieure du métatarsien du gros orteil. La peau sectionnée dans toute cette étendue est contusionnée, mâchonnée, recoquillée. Tous les tendons extenseurs sont coupés, déchiquetés; le muscle pédieux réduit en bouillie est détaché de ses insertions ; le ligament dorsal du tarse est broyé ; les os du tarse sont réduits en petits fragments; les articulations des deux rangées du carpe entre elles et du carpe avec les métacarpiens sont largement ouvertes. La peau de la face plantaire paraît indemne. Tuméfaction considérable du tiers inférieur de la jambe. Au toucher les orteils sont refroidis, insensibles, la circulation ne s'y fait plus. T. = 37°,7. P. = 86. L'état général est satisfaisant. Vives douleurs au niveau de la plaie.

15 *mai* 1880. — Chloroforme. Après avoir reconnu que les parties molles de la plante du pied sont trop meurtries pour faire un lambeau, nous nous décidons à pratiquer l'amputation circulaire de la jambe à quatre travers de doigt au-dessus des malléoles.

Huit pinces hémostatiques ont été appliquées pendant l'opération. On les enlève toutes à la fin en plaçant sur les principaux vaisseaux des fils de catgut. Après avoir placé au fond de la plaie un drain transversal dont les extrémités sortent aux côtés interne et externe, nous suturons les lèvres des lambeaux avec dix fils métalliques isolés et entortillés. Pansement alcoolisé phéniqué.

Pendant les cinq premiers jours la température oscille entre 37°,8 et 39°. La petite malade souffre, a de l'insomnie et de l'anorexie, avec soif vive. A partir du sixième jour température et pouls normaux.

On enlève les fils les septième, huitième et dixième jours. Réunion par première intention, sauf aux angles de la plaie. Le douzième jour, pointe de sphacèle à la partie moyenne de la face postérieure

du lambeau; cet accident a coïncidé avec un léger mouvement fébrile passager. Deux abcès se forment également à la partie moyenne de la jambe qui sont rapidement guéris par le drainage.

4 *juin*. — Chute de l'eschare. Elle a 3 centimètres et demi de diamètre. Les os ne sont pas à nu.

La cicatrisation se fait comme pour une plaie simple et la guérison est complète le 2 juillet 1880.

§ IV

OBSERVATIONS PRÉSENTANT UN INTÉRÊT PARTICULIER.

PATHOLOGIE DES CICATRICES

Nous avons réuni dans ce paragraphe, immédiatement à la suite des plaies, des observations qui éclairent d'un jour nouveau la pathologie des cicatrices. Les unes ont trait à des ulcérations, les autres à des tumeurs.

Le tissu inodulaire peut être le siège de diverses lésions aujourd'hui bien connues, telles que : inflammation, hypertrophie, dégénérescence, dermatoses, difformités, etc. ; mais des points moins étudiés, par cela même qu'on a moins souvent occasion de les observer, sont : la destruction du tissu cicatriciel par le processus ulcératif et les néoplasmes qui

'oir *Thèses de Paris*, 1879, *Contribution à l'étude des cicatrices*, r le Dr *Crouzet*.)

En raison même de sa structure, le tissu de cicatrice a ıe vitalité inférieure, est un point moins résistant et plus ıte, par conséquent, à devenir le siège de phénomènes mor- des.

Sous l'action d'une cause occasionnelle, il s'enflamme et ılcère chez les sujets les mïeux constitués, mais c'est sur- ut sous l'influence de certaines maladies constitutionnelles, ı certaines diathèses, telles que : la scrofule, la syphilis, le ncer, la tuberculose, qu'il devient le point de départ du ocessus ulcératif.

En pareil cas, l'ulcération revêt les caractères propres aux ıions qu'engendre habituellement chacune de ces diathèses. est principalement sur l'état général qu'il faut se guider ur instituer un traitement approprié.

Nos observations viennent à l'appui de ces données. Dans trois cas, il s'agit de cicatrices de brûlures datant l'une vingt-six ans, l'autre de treize ans, la troisième seulement deux mois et produites, la première par des charbons ents, les autres par des liquides bouillants. L'une des lades n'avait pas d'antécédents diathésiques, les deux res étaient scrofuleuses. Chez la première, dont l'obser- on a été publiée dans le troisième volume des cliniques Saint-Louis (Obs. DXIII, p. 862), l'ulcération avait débuté ne façon assez singulière, quatre ans avant l'entrée à l'hô- l, par des pustules varioliques disséminées sur une vaste ıtrice de la fesse. La malade arracha les croûtes et il en ulta des ulcérations qui, au lieu de cicatriser, s'étendirent proche en proche et finirent par se confondre en une ge surface ulcérée, sur laquelle se développa un champi- ın fongueux. Cette tumeur fut enlevée un an et demi après ariole, mais la récidive s'effectua rapidement et l'ulcé- ion finit par envahir tout le tissu de cicatrice. Quand nous ıservâmes, elle mesurait 17 centimètres de hauteur sur de largeur et présentait tous les caractères de l'épithé- na. Nous fîmes l'ablation large de la tumeur et l'examen

histologique démontra qu'il s'agissait en effet d'un épithélioma offrant des traînées épithéliales au milieu d'un tissu conjonctif jeune et des globes caractéristiques. La cicatrisation de la perte de substance dura trois mois. La pièce moulée par Baretta, peut être examinée au musée de Saint-Louis, n° 383, de notre collection particulière.

La seconde observation se rapporte à un sujet manifestement scrofuleux; la cicatrice occupait toute la face externe du membre inférieur droit, depuis la fesse jusqu'à la malléole externe. Quelques jours avant l'entrée à l'hôpital, un furoncle apparut sur la partie inférieure de la cicatrice et devint le point de départ d'une première ulcération; un peu plus haut s'en produisit, en même temps, une seconde. Quand nous vîmes le malade, ces ulcérations isolées présentaient tous les caractères des ulcères scrofuleux et mesuraient 4 centim. sur 6.

Nous ordonnâmes un traitement général et les ulcères furent pansés à la glycérine, puis à l'alcool camphré. Le malade quitta le service avant que la cicatrisation fût complète et nous revint bientôt avec quatre ulcérations. Nous reprîmes le traitement et trois mois après le début des accidents il nous quitta très amélioré.

La troisième observation fut recueillie par M. Baronoff qui

constaté par plusieurs de nos collègues de Saint-Louis.

En résumé, l'ulcération était cancéreuse dans le premier cas, scrofuleuse dans le second et herpétique dans le troisième, suivant l'état constitutionnel des sujets. On peut rencontrer de même, sur les cicatrices, des ulcérations spécifiques chez les syphilitiques (Voir thèse citée, obs. XI) et très probablement chez les tuberculeux.

Obs. XL. — *Ulcérations scrofuleuses développées sur une ancienne cicatrice de brûlure.* — Palin (Auguste), âgé de dix-sept ans, cordonnier, entre à l'hôpital Saint-Louis, le 6 décembre 1878, salle Sainte-Marthe, n° 1. Pas d'antécédents scrofuleux, tuberculeux ou syphilitiques dans la famille. Le malade présente le facies ordinaire des scrofuleux, sa lèvre supérieure est épaisse, sa figure, rouge par places, est, au contraire, très pâle en certains points. Dans l'enfance il y a eu des gourmes et des ganglions suppurés attestés par la présence de deux cicatrices légèrement chéloïdiennes à la région sous-maxillaire droite. A l'âge de trois ans, le malade aurait eu une fièvre typhoïde à la suite de laquelle il aurait vu son bras gauche s'affaiblir. On peut constater actuellement une atrophie marquée de certains muscles du bras et de l'épaule du côté gauche, atrophie qui porte surtout sur le deltoïde et le biceps. A quatre ans, une certaine quantité de bouillon brûlant répandue sur le membre inférieur droit a déterminé une brûlure au 3e degré qui occupe toute la face externe de ce membre, depuis la fesse jusqu'à la malléole externe. Au moment de son entrée à l'hôpital le malade nous présente un ganglion induré gros comme une noix, situé un peu en arrière et au-dessous du lobule de l'oreille. Les ganglions de toutes les autres régions sont normaux. Le poumon et les autres viscères fonctionnent bien. On observe une étroitesse assez accusée de l'extrémité supérieure de la cage thoracique.

Dans les premiers jours de décembre, un petit furoncle s'est développé sur la cicatrice à 7 ou 8 centimètres au-dessus de la malléole externe. Ce clou a occasionné une inflammation assez vive qui a bientôt envahi toute la partie cicatricielle de la jambe jusqu'au creux poplité. Deux ulcérations n'ont pas tardé à se produire, l'une au niveau du furoncle, l'autre un peu plus haut. Ces deux ulcères forment actuellement chacun une ellipse dont le grand diamètre, vertical, est de 6 centimètres et le petit, horizontal, de 4 centimètres. L'un est situé à environ 6 centimètres au-dessus de la malléole externe et l'autre à la région postéro-externe et supérieure de la jambe, immédiatement au-dessous du creux poplité. Ces ulcérations

présentent des bords violacés et taillés comme à l'emporte-pièce. Leur profondeur est de 3 millimètres à peu près. Le fond est rouge et légèrement inégal, recouvert d'un peu de pus blanc-verdâtre. La sensibilité est très vive ; au moindre contact la surface ulcérée est le siége de douleurs atroces. La base de l'ulcération n'est pas indurée. Les bords sont mous et sans callosités.

Huile de foie de morue. Sirop d'iodure de fer.

On panse d'abord à la glycérine, puis à l'alcool camphré étendu d'eau. Le 24 décembre, la cicatrisation est presque complète et le malade part pour Vincennes.

Il rentre le 19 février 1879 à la même salle Sainte-Marthe où il occupe le lit n° 20.

Il nous raconte qu'à Vincennes ses ulcérations ont d'abord été pansées avec de la glycérine et du cérat, puis avec une pommade qu'il ne peut déterminer. Les ulcères ont commencé à s'agrandir de nouveau et le malade nous présente aujourd'hui, outre les deux ulcérations anciennes revenues à peu près à leur état primitif, deux érosions nouvelles de la grandeur d'une pièce de cinq francs en argent. Ces dernières sont placées sur une ligne verticale qui réunirait les deux premières. Ces quatre ulcérations présentent les caractères énumérés plus haut. Dans les derniers jours de février, on voit trois ganglions lymphatiques se tuméfier et devenir douloureux. Deux siègent en arrière de l'angle de la mâchoire du côté droit et un en dehors de la branche montante du maxillaire inférieur, un peu en avant du lobule de l'oreille.

Depuis le 19 février on panse à la glycérine.

Le 8 mars, la surface ulcérée a notablement diminué, et son fond s'est mis de niveau avec la peau environnante. En même temps les

le siège d'une exsudation liquide, séreuse, qui détermina en quatre jours le soulèvement et bientôt la chute de la croûte. Puis la plaie revêtit tous les caractères d'une ulcération, à bords taillés à pic, saillants, plus élevés que le fond. Celui-ci était masqué par un exsudat d'abord séro-purulent, puis purulent. Après avoir détaché cet exsudat par le lavage, on observait une surface bourgeonnante primitivement rougeâtre et qui prit par la suite une teinte vineuse.

L'ulcération s'étendit pendant six jours et envahit le tissu de cicatrice voisin, malgré les pansements à l'iodoforme, ensuite elle resta stationnaire et finit par cicatriser lentement.

Mais, avant que la cicatrisation fût complète, les cicatrices qui recouvraient la face externe de la jambe, au niveau du mollet, devinrent le siège d'un groupe de 25 à 30 vésicules, analogues aux boutons varioliques mais plus petites, formant un foyer circonscrit, allongé verticalement, à bords circulaires. Chacune de ces vésicules présentait à son sommet un point blanchâtre, soulevé par du liquide séreux. Il s'agissait, en un mot, d'une éruption d'herpès.

Au bout de six jours, ces vésicules se réunirent par leurs bords et donnèrent lieu à une ulcération analogue à la première, recouverte d'un pus d'abord de bonne nature, sans odeur spéciale, puis fluide, verdâtre, d'odeur fétide. L'ulcération du mollet passa par les mêmes phases que l'ulcération malléolaire et finit, comme elle, par cicatriser, pendant que de nouveaux groupes de vésicules évoluaient en d'autres points et déterminaient des accidents identiques.

Tout le tissu cicatriciel de la brûlure fut ainsi détruit et réparé par poussées successives.

Le 20 décembre 1878, deux mois après le début de ces accidents, une éruption de boutons se fit sur tout le corps, plus abondante sur le tronc et confluente au niveau de la paroi abdominale. Les caractères de cette éruption étaient forts différents de ceux de l'éruption observée sur le tissu de cicatrice. Les boutons étaient de simples élevures, des saillies cutanées, très petites et non vésiculeuses.

C'est dans cet état que la malade fut apportée à Saint-Louis où nous eûmes occasion de l'observer, le 6 janvier 1879. Diagnostic : *Eczéma impétigineux.*

On proposa aux parents de soigner la malade à l'hôpital, mais ils préférèrent continuer le traitement chez eux.

B. — Tumeurs des cicatrices.

Sous ce titre, nous avons rapproché deux observations rares présentant entre elles la plus grande analogie. Chez les deux malades, en effet, il s'agit de cicatrices douloureuses, consé-

cutives à des plaies par fragments de verre. L'une siégeait au niveau de la tête du premier métacarpien, l'autre sur le trajet du nerf collatéral externe de l'annulaire. Les sujets se présentèrent à notre observation le même jour : les accidents datent de 2 mois chez le premier malade ; de 10 mois chez le second. Au centre des cicatrices on sentait des noyaux indurés présentant, l'un, le volume d'un pois, l'autre, le volume d'un grain de chènevis. Les opérations que nous fîmes nous démontrèrent qu'il s'agissait dans un cas d'un petit fibrome kystique, dans l'autre d'un névrome. Les douleurs disparurent dans les deux cas, après l'ablation.

La pathogénie de la douleur dans les cicatrices n'est pas encore complètement élucidée. Les deux observations dont il s'agit éclairent dans une certaine mesure la question. La première idée qui vient à l'esprit du chirurgien dans le cas de cicatrice douloureuse, est qu'un corps étranger est demeuré dans la plaie et a été emprisonné au milieu du tissu inodulaire. Cette opinion s'appuie sur de nombreuses observations. Pour notre part, nous avons eu maintes fois occasion d'en vérifier l'exactitude, particulièrement dans des cas où les plaies avaient été produites par des fragments de verre (voir obs. IX, t. II des Cliniques de St-Louis). Le verre peut, en effet, siéger au sein des tissus sans déterminer d'accidents graves. Il est redevable de cette propriété à sa composition

duits de nouvelle formation engendrent et entretiennent des douleurs qui sont parfois assez intenses pour empêcher les malades de travailler; le traitement est le même, il faut faire l'ablation de la tumeur. Cette opération a en outre comme avantage de détacher la cicatrice lorsqu'elle est adhérente, et de la soustraire ainsi à des tiraillements toujours douloureux.

Obs. XLII. — *Cicatrice douloureuse de la face palmaire du pouce, consécutive à une plaie par fragments de verre. Développement d'une petite tumeur fibro-kystique au milieu du tissu de cicatrice. Ablation. Guérison.* — Weshoffer (Désiré), seize ans, tourneur en cuivre, se présente à notre clinique du 25 octobre 1879. Il y a deux mois, il fit une chute dans laquelle la paume de la main rencontra des fragments de verre. Plaie transversale de 3 centimètres au niveau de la tête du premier métacarpien. Pas d'accidents immédiats. Cicatrisation rapide. Depuis la guérison, le malade éprouve, au niveau de la cicatrice, des douleurs vives, continues, lancinantes, exagérées par la pression et les mouvements, et présentant des paroxysmes. Ces douleurs sont telles que le malade ne peut plus faire usage de sa main ; il a été obligé de suspendre son travail. Il vient aujourd'hui réclamer nos soins.

Etat actuel. — Au niveau de la tête du premier métacarpien, du côté de la flexion, on trouve une cicatrice transversalement dirigée, non exubérante, de coloration blanc-rosée. A ce niveau, la peau présente une desquamation sèche, de larges plaques épidermiques sur une étendue de 2 centimètres carrés. Le pouce a conservé sa direction normale, il jouit de tous ses mouvements. Le tendon fléchisseur n'est pas adhérent au tissu inodulaire, ainsi qu'on peut s'en convaincre en explorant la région pendant que le malade accomplit alternativement des mouvements de flexion et d'extension. Le toucher est douloureux, il permet de reconnaître que la cicatrice s'étend profondément et qu'elle présente vers sa partie moyenne un noyau plus dur, du volume d'un pois, donnant par sa forme et sa consistance l'idée d'un corps étranger ou d'un petit fibrome.

25 *octobre* 1879. — Chloroforme. Nous faisons avec le bistouri une incision cruciale dont chaque branche à une longueur de 1 centimètre. Les angles de la plaie sont rétractés à l'aide de pinces hémostatiques, et nous procédons à la recherche du noyau d'induration. Cette exploration nous conduit profondément jusqu'au voisinage de la synoviale et du tendon fléchisseur ; à cet endroit, nous trouvons à la partie profonde de la cicatrice un nodus fibreux du

volume d'un gros grain de blé. Après l'avoir isolé par voie de dissection, nous en pratiquons l'ablation et nous nous assurons qu'il n'existe plus de point induré. L'opération terminée, les lèvres de la plaie sont réunies par trois points de suture métallique. Pansement simple alcoolisé phéniqué.

La petite tumeur, essentiellement constituée par du tissu fibreux, renferme une cavité kystique, contenant un liquide transparent, incolore, d'aspect séreux.

Le malade retourne chez lui et vient se faire panser tous les deux jours. Pas d'accidents consécutifs. Cicatrisation simple de la plaie en quinze jours. Les douleurs n'ont pas reparu.

Obs. XLIII. — *Plaie de l'annulaire de la main droite par un fragment de verre. Développement d'un névrome sur le trajet du nerf collatéral externe. Cicatrice douloureuse. Ablation de la tumeur. Guérison.*—Joly (Alexandre), trente-trois ans, garçon marchand de vin, se présente à notre clinique du 25 octobre 1879. Il y a dix mois, il tomba sur une bouteille et se fit une plaie sur le trajet du nerf collatéral externe de l'annulaire de la main droite. La cicatrisation marcha rapidement, mais des douleurs persistèrent au niveau de la cicatrice. Ces douleurs sont intermittentes, apparaissent surtout le matin, s'exagèrent par la pression et les mouvements des doigts, s'irradient suivant le trajet du nerf, s'accompagnent de sensation de fourmillement, d'engourdissement et empêchent le malade de se servir de sa main. Désespérant de voir disparaître ces phénomènes douloureux, il se présente à l'hôpital.

Etat actuel. — On voit sur le côté externe de l'annulaire, au niveau de la seconde phalange, une cicatrice linéaire, longue de 2 centimètres, obliquement dirigée de haut en bas et d'arrière

une trace de corps étranger. Pansement simple alcoolisé phéqué.

Le malade vient se faire panser tous les deux jours. Pas d'accidents consécutifs. Cicatrisation comme dans le cas de plaie simple.

9 novembre. — Cicatrisation complète.

Les douleurs n'ont pas reparu.

CHAPITRE II

ACCIDENTS SYPHILITIQUES

Le nombre des malades qui entrent dans notre service pour des accidents syphilitiques est toujours peu considérable, parce que nous adressons, en règle générale, aux hôpitaux ou aux services spéciaux, ceux qui se présentent pour des accidents primitifs ou secondaires, et que, parmi les accidents tertiaires, nous choisissons, de préférence, ceux qui, en raison de leur siége, de leur étendue, de leur aspect ou de leur marche, offrent un intérêt particulier au point de vue du diagnostic, ou bien ceux qui, ayant abouti à quelque complication sérieuse, nécessitent une intervention chirurgicale active.

ant à la surface de la tumeur, l'intégrité de l'articulation
s os nous firent porter le diagnostic : gomme suppurée, et
aitement par les badigeonnages de teinture d'iode et
ıre de potassium, vint confirmer pleinement ce diagnos-
ıu bout de sept semaines, la guérison était obtenue.

seconde observation se rapporte à un malade atteint
écrose de la cloison des fosses nasales, avec élimination
elle de cette cloison, chez lequel nous dûmes pratiquer
noplastie, par la méthode indienne (Obs. XLV). — Voir
31 de notre musée particulier.

contagion, due à un chancre induré du gland, remontait
te ans; les accidents tertiaires du côté du nez s'étaient
oppés dix ans plus tard et avaient abouti à l'affaissement
let de la pyramide nasale. Il en résultait une difformité
nent considérable et des troubles fonctionnels tellement
les, que nous n'hésitâmes pas à faire l'autoplastie du nez.
tte opération présenta des particularités intéressantes.
reconnûmes, en effet, qu'un fragment important de la
supérieure de la cloison était resté dans la cavité nasale,
ié à plat, transversalement et adhérent à la muqueuse
aire.

us songeâmes immédiatement à l'utiliser pour servir de
de sustentation au lambeau frontal. Dans ce but, après
incisé le bas du nez et avivé largement les bords de
sion, nous disséquâmes la face adhérente de la lame car-
neuse, afin de la mobiliser et de la redresser, tout en
ervant ses insertions sur la muqueuse du plancher des
s nasales.

fallait, en outre, restaurer la sous-cloison réduite à un
le nodule cicatriciel. A cet effet, nous taillâmes, sur la
e médiane de la lèvre supérieure, un petit lambeau à
supérieure que nous renversâmes au devant des débris
sous-cloison avivée. Nous eûmes soin de conserver, au
e du lambeau frontal, une portion de périoste et après
fait pivoter ce lambeau autour de son pédicule, nous
liquâmes au devant de la perte de substance, de façon à
e la portion médiane, périostique, correspondît au bord

supérieur de la lame cartilagineuse redressée verticalement et les bords aux faces latérales avivées de la pyramide nasale.

A l'aide d'une douzaine de fils métalliques isolés, nous fîmes la suture, d'une part, du lambeau frontal, d'autre part, du lambeau labial. Au point de rencontre de ces deux lambeaux, au niveau du lobule médian du nez, nous passâmes un fil métallique, de façon à les unir l'un à l'autre et à leur rattacher la cloison cartilagineuse. Des plumes d'oie, placées dans les narines pour faciliter le passage de l'air, contribuèrent, en outre, à maintenir en place cette cloison. Grâce à ces dispositions, nous eûmes la satisfaction de voir la réunion de ces diverses parties s'effectuer sans accidents. Toutefois, quand nous enlevâmes les tuyaux de plume, la face latérale gauche du nez s'affaissa et détermina une déformation à laquelle nous nous proposâmes de remédier ultérieurement. Quoi qu'il en soit, les troubles fonctionnels disparurent complètement à la suite de l'opération.

Dans l'observation suivante, il s'agit d'une nécrose des deux dernières phalanges du médius, qui nécessita l'ablation des séquestres, sans amputation (Obs. XLVI). La syphilis remontait à dix ans et avait été contractée par un chancre du gland. Depuis, le malade avait eu des accidents spécifiques tels que : syphilides ulcéreuses, pemphigus, onyxis. Six mois avant l'entrée à l'hôpital, un abcès s'était développé au dos

econde grossesse il y a sept ans, troisième il y a six ans; les deux erniers enfants sont mort-nés. Il y a quatre ans, à la suite d'un vio-nt effort de traction, elle aurait entendu un craquement au niveau e l'articulation sterno-claviculaire gauche et senti une douleur à ce veau. Peu après une tumeur indolente, dure, du volume d'une osse noix, s'est développée en ce point, a progressivement augmenté e volume, s'est peu à peu ramollie et s'est ouverte spontanément en eux points, au-dessus et au-dessous de l'extrémité interne de la cla-cule, un an après le début. Évacuation d'une faible quantité d'un quide séro-purulent, roussâtre, finement granuleux, empesant le ge. Les orifices sont restés fistuleux et ont continué à laisser ouler un liquide de même nature. Badigeonnages et injections de inture d'iode dans les fistules. Sirop d'écorces d'oranges amères à odure de potassium. Les fistules se sont alternativement fermées rouvertes. La tumeur s'est étendue du côté des insertions clavi-laires du sterno-mastoïdien, elle a peu diminué de volume et bien 'elle n'occasionne ni gêne ni douleurs, la malade se décide à entrer l'hôpital.

État actuel. — Tuméfaction diffuse, mal limitée, de 6 centimètres diamètre dans tous les sens, convexe en verre de montre, occu-nt le tiers interne de la clavicule et l'articulation sterno-clavicu-ire, débordant inférieurement la clavicule de 2 centimètres et montant supérieurement vers les faisceaux sterno-claviculaires du uscle sterno-mastoïdien. La peau est lisse et unie, légèrement ten-e, d'une coloration brun-rougeâtre. Pas de vascularisation anor-ale ou de nouvelle formation. Il existe deux ulcérations, l'une à ux centimètres au-dessus, l'autre à un centimètre au-dessous de xtrémité interne de la clavicule. La supérieure de 2 centimètres de amètre, excavée, à bords taillés à pic est recouverte d'une pseudo-embrane grisâtre et de pus gommeux. L'exploration avec le stylet ontre qu'elle ne dépasse pas la profondeur du tissu cellulaire sous-tané et que ses parois ne communiquent avec aucun trajet fistu-nx. L'inférieure moins large, régulièrement circulaire, à bords tail-s à pic comme la précédente, offre un fond rouge-ocreux au centre uquel s'ouvre une fistule. L'exploration avec le stylet montre que le ajet s'enfonce dans les parties molles en haut et en arrière, dans la irection de la clavicule, pour se terminer en cul-de-sac à une pro-ndeur de 5 centimètres. En aucun point les os ne sont à découvert. u toucher, induration dans toute l'étendue de la tuméfaction, le pé-oste de l'extrémité interne de la clavicule paraît épaissi. Il n'existe mouvements anormaux, ni crépitation. Indolence. Pas de troubles nctionnels. Rien dans les autres régions. État général satisfaisant.

Diagnostic : Gomme syphilitique.

Nous soumettons la malade au traitement ioduré. Badigeonnages

et injections de teinture d'iode. Iodure de potassium 2 grammes par jour pendant huit jours, puis 4 grammes. Sous l'influence de ce traitement la tuméfaction diminue rapidement, la tumeur se ramollit et donne lieu à une suppuration abondante.

Au bout d'un mois la tuméfaction et l'induration ont disparu. Les ulcérations sont réduites dans tous leurs diamètres.

2 *avril.* — Guérison complète, la malade retourne chez elle.

Obs. XLV. — *Nécrose de la cloison des fosses nasales, élimination partielle de cette cloison. Affaissement de la pyramide nasale. Rhinoplastie par la méthode indienne. Amélioration.* — Tournel (Auguste), trente-huit ans, cartonnier, entre le 18 juin 1880, salle Saint-Augustin, n° 81. Pas d'hérédité, ni scrofule, ni tuberculose; syphilis : chancre induré en 1864, éruption cutanée, chute des cheveux et laryngite. Il y a dix ans, tuméfaction douloureuse et rougeur inflammatoire du nez et des parties voisines, suppuration par les narines et élimination d'une partie de la cloison des fosses nasales, au bout de trois semaines. Consécutivement le dos du nez s'est affaissé et il s'est produit un rétrécissement de la cavité nasale s'accentuant progressivement, comme la rétraction des parties molles. Il en est résulté une gêne de la respiration assez grande pour déterminer le malade à entrer à l'hôpital.

Etat actuel. — Le nez est complètement déformé par suite de l'affaissement et de la dépression des parties molles qui ne sont plus soutenues par la cloison. Il existe une dépression profonde des os du nez entre le bord inférieur des os propres et le lobule médian, les faces latérales et les ailes sont aplaties et étalées; les orifices antérieurs des narines sont réduits à deux petites fentes linéaires dirigées transversalement et séparées sur la ligne médiane par un nodule

juillet 1880. — Chloroforme. Hémostasie préventive avec des s appliquées sur la lèvre supérieure de chaque côté de la ligne ıne, sur les ailes du nez et sur la sous-cloison. A l'aide du bis- nous incisons le dos du nez jusqu'à sa racine, nous détachons ces latérales afin de les mobiliser et nous avivons les bords de ion aussi largement que possible, ainsi que ce qui reste de ıs-cloison. Après avoir de même mobilisé et redressé ce qui de la cloison et qui adhère à la muqueuse pituitaire du plan- les fosses nasales, nous en avivons le bord supérieur afin d'en une base de sustentation au nez que nous nous proposons de stituer. Ceci fait, nous taillons sur le front un lambeau triangu- . base supérieure, d'un tiers plus large que la perte de substance ous voulons combler et dont la portion centrale contient le pé- du frontal. Nous faisons pivoter ce lambeau sur son pédicule, e renversons au-devant de la solution de continuité et nous en ıns les bords aux bords avivés des faces latérales de la pyra- nasale. Nous taillons enfin sur la partie médiane de la lèvre su- ıre un petit lambeau destiné à remplacer la sous-cloison, nous lons sur son pédicule et nous le suturons aux restes avivés de la loison et à la partie moyenne du lambeau principal.

sutures isolées, au nombre de douze, ont été faites avec des fils nt. L'opération terminée, nous introduisons dans les narines fragments de plume d'oie afin de soutenir la cloison et le au. La plaie du front est pansée à plat avec l'eau alcoolisée quée.

d'accidents consécutifs. Pas de réaction fébrile. Réunion par ère intention; on enlève les fils les quatrième, cinquième et ıe jours.

6 août, nous enlevons les tuyaux de plume, la face latérale e du nez s'affaisse immédiatement et s'accole à la cloison. Cette ıre est solide dans sa nouvelle situation. Les troubles fonction- ıt cessé. Nous remédierons plus tard à la difformité. La plaie ınt est presque cicatrisée. Le malade quitte le service le lt 1880.

. XLVI. — *Nécrose d'origine syphilitique des deux dernières pha- du médius gauche. Ablation des parties nécrosées. Guérison.* — nçois, vingt-huit ans, cordonnier, se présente à la clinique du ırs 1880. Pas d'hérédité. Ni scrofule, ni tuberculose. Syphilis 70 : chancre induré du gland. Laryngite. Chute des cheveux. ;, malgré l'emploi continu d'un traitement spécifique, il a ısieurs accidents. Syphilides ulcéreuses, il y a sept mois. ıigus, il y a un mois. Depuis six mois, il souffre de l'index et du s gauches; les deux doigts ont été atteints d'onyxis syphilitique, ındis qu'à l'index le mal s'est localisé à matrice unguéale, au

médius un abcès s'est développé dans l'épaisseur de la pulpe et au-dessous de l'ongle. L'abcès ouvert spontanément est demeuré fistuleux, l'extrémité libre du doigt s'est peu à peu hypertrophiée et la tuméfaction a fait de tels progrès que le malade se décide à venir à l'hôpital.

Etat actuel. — Le médius gauche est déformé; son extrémité libre renflée en massue, présente le volume d'un petit œuf de poule. Ulcération rouge ocreuse au pourtour de la matrice unguéale. Desquamation épithéliale de la peau des deux dernières phalanges qui est rouge, luisante, amincie. A 2 millimètres au-devant du bord libre de l'ongle s'ouvre une fistule en activité qui laisse pénétrer le stylet jusque sur la phalangine dénudée de son périoste, sonore, nécrosée. Au toucher, consistance lardacée des tissus atteints d'inflammation chronique. Désorganisation de l'articulation des deux dernières phalanges, craquements secs, mobilité anormale. Douleurs sourdes, continues, lancinantes, à exacerbation nocturne. Impuissance fonctionnelle du doigt. Le malade porte sur diverses parties du corps des cicatrices de syphilides. Trace de chancre induré sur le gland. Adénopathie inguino-crurale double et sous-occipitale. Bulles de pemphigus sur la face dorsale du poignet gauche.

26 *mars* 1880. — Pas d'anesthésie. A l'aide du bistouri, nous agrandissons le trajet fistuleux et nous extrayons par cette voie la dernière phalange nécrosée et complètement mobile. Nous faisons rétracter les lèvres de la plaie par des aides avec des pinces hémostatiques et reconnaissant que le tiers antérieur de la seconde phalange est aussi nécrosé, nous le réséquons avec des pinces coupantes. Réunion des lèvres de la plaie à l'aide d'un point de suture métallique. Pansement phéniqué.

CHAPITRE III

MALADIES DES OS

Ce chapitre est divisé en trois paragraphes comprenant : e premier, les fractures; le second, les inflammations ostéite, carie et nécrose); le troisième, les tumeurs.

§ I

FRACTURES

Conformément au plan que nous avons suivi dans le précédent volume, nous plaçons, dès le début, des tableaux qui permettent de jeter un coup d'œil d'ensemble sur les cas de fractures traitées, dans notre service, pendant les années 1879 et 1880.

STATISTIQUE GÉNÉRALE DES FRACTURES.

Tableau I.

Nos DES OBSERVATIONS.	SIÈGE.	CAUSES ET MÉCANISME de la fracture.	COMPLICATIONS.	TRAITEMENT. APPAREILS.	TERMINA
47	Sinus frontal gauche.	Coup d'un instrument dit *coup-de-poing*.	Plaie. — Ouverture du sinus. Ostéite condensante Rétention du mucus.	Trépanation du sin. et de l'infundibul. Drainage du sin.	Guérison
48	Portion écailleuse du temp. droit.	Chute dans un escalier.	Écoulement sanguinolent par l'oreille, coma. — Demi-surdité.	Réduction par la pression digitale.	—
49	Os propre du nez.	Coup de marteau.	Plaie contuse. Épistaxis.	Compresses imbib. de liquid. résolut.	—
50	Maxillaires supérieurs et os du nez.	Choc direct d'un lourd madrier.	Coma. Ecchymoses cutanées et conjonctivale.	Compresses résolut. sinapismes aux membres infér.	—
51	Bord alvéolaire du maxillaire inférieur.	Coup de pied de cheval.	Plaie des tégum. du front. Erysipèle.	Redressem. et sut. du fragm. alvéol. portant les 4 incis.	—
52	4e et 5e côtes droites.	Choc direct d'un tonneau.	Emphysème pulmonaire. Pleurésie sèche.	Bandage de corps. Ventouses. Vésicatoire.	—
53	4e et 5e côtes gauches.	Tamponnement par le timon d'une charrette.	Pleurésie sèche.	Bandage de corps.	—
54	6e côte droite.	Choc d'un poids de 20 kil.	—	Bandage de corps. Ventouses. Vésic.	—
55	6e et 7e côtes gauches.	Tamponnement par le timon d'une voiture.	Aucune.	Bandage de corps.	—
56	Humérus droit. Col anatomique.	Chute sur l'épaule de la hauteur de 5 marches.	—	Réduction et appar. plâtré.	—
57	Humérus droit. Union des 1/3 sup. et moyen.	Chute sur l'angle d'un trottoir.	—	Appareil plâtré.	—
58	Humérus droit.	[illegible]	Rupture d'une	Réduction de [illegible]	

au II.

SIÉGE.	CAUSES ET MÉCANISME de la fracture.	COMPLICATIONS.	TRAITEMENT. APPAREILS.	TERMINAISON.
ıs droit, ex-nité infér.	Chute sur la main, d'une hauteur de 3 marches.	Aucune.	Appareil avec coussins et attelles puis appar. plâtr.	Guérison.
ıs droit, ex-nité infér.	Chute, de sa hauteur, sur la main droite.	—	Appareil plâtré.	—
2e phalan-de l'auricu-e gauche.	Écrasement dans les chaînes d'une grue.	Plaie des parties molles, ouvert. de l'articulat. des phalanges entre elles. Hémorrhagie.	Compr. d'eau fraîche. — Palette.	—
r droit, au-sus de la tie moy.	Chute de la hauteur de deux étages.	Perte de connaissance.	Réduction. Plan incliné, puis appar. améric. modifié.	—
r dr. Union 1/3 moyen nférieur.	Passage d'une roue de voiture sur la cuisse.	Aucune.	Gouttière. Appar. à extens. continue. Appareil silicaté.	—
r gauche, à travers de gt au-dessus condyles.	Contraction musculaire.	Contus. légèr. de la rég. lomb. Rhumat. intercurrent.	Appareil américain modifié.	—
r droit, au-sus des con-es.	Chute d'une voiture.	Perforation des parties molles par le fragm. sup. Arthrite purulente du genou. Rupt. de la synov. Fusées purul. dans toute la longueur de la cuisse.	Appar. à extension continue. Appar. améric. modifié. Désarticul. coxo-fémorale.	Mort.
e droite, à 3 vers de doigts -dessus des lléoles. pour tibia ; à la tie moyenne ır le péroné.	Faux-pas dans un escalier.	Perforation des parties molles par le fragm. supér. du tib. Plaie de 10 c. Ouv. de l'articul. tibio-tars. Fusées purul. Nécrose part. du tibia.	Réduct. et gouttièr. métalliq. Appar. plâtré. Débridem. des parties molles pour faciliter l'écoulem. du pus. Résect. du fragm. supér. du tibia sur une long. de 4 c. Immobilisat. dans notre gouttière à coussins imperm.	Guérison.
e gauche. 1/3 périeur du ti-; union des inférieur et y. du péroné.	Coup de pied de cheval.	Plaie de la peau et du tis. cellulaire au niveau de la fracture du tibia.	Pansem. de la plaie par occlus. avec de la baudruche collodionnée. Appareil plâtré.	—
e droite : tie moyenne tibia, base la malléole ronière. — ıcture par ar-hement de la lléole exter-gauche.	Chute de voiture, le pied gauche pris dans le rail d'un tramway. Passage d'une roue de voiture sur la jambe droite.	Aucune.	Compres. résolut., puis appar. plâtré et appar. silicaté.	—
e gauche : on des 1/3 yen et infé-ur du tibia ; oné à 4 tra-s de doigts s bas.	Passage d'une roue de tramway sur le membre.	Plaie de 4 cent. avec issue de fragm. infér. du tibia.	Pansem. par occl., avec baudruche collodionnée. Réduct. de la fract. Immobilisat. dans gouttière métal. et compr. résolut. puis appar. plâtr.	—

Tableau III.

Nos DES OBSERVATIONS.	SIÉGE.	CAUSES ET MÉCANISME de la fracture.	COMPLICATIONS.	TRAITEMENT. APPAREILS.	TERMINAI
78	Jambe gauche, à l'union des 1/3 moyen et inférieur des 2 os.	Chute de sa hauteur.	Perte de connaissance.	Réduction. Appareil plâtré.	Guérison.
79	Jambe droite, à l'union des 1/3 moyen et infér.	Chute à la renverse, sur la glace.	Aucune.	Appareil plâtré.	—
80	Jambe gauche, à l'union des 1/3 moyen et infér.	Coup de pied.	—	Gouttière métalliq. et compr. résolut. puis appar. plâtré et appar. silicaté.	—
81	Jambe droite ; union des 1/3 moyen et infér. du tibia ; 1/3 sup. du péroné.	Chute de sa hauteur.	Plaie de 2 cent. avec issue du fragm. supér. du tibia. Phlegmon diffus de la jambe.	Immobilisation dans une gouti. métal. Incis. et drainage du phlegmon.	Mort.
82	Jambe droite, à l'union des 1/3 moyen et infér.	Chute de sa hauteur, avec un lourd fardeau. La jambe droite prise entre ce fardeau et le sol.	Aucune.	Gouttière métalliq. et compr. résol., puis appar. plâtr.	Guérison.
83	Jambe gauche, à l'union des 1/3 moyen et infér.	Chute de sa hauteur, la jambe gauche étant dans l'abduction avec rotation en dehors.	—	—	—
84	Jambe gauche : F. sus-malléol. pour le tibia ; à 4 cent. au-dessus de la malléole pour le péroné.	Violente rotation du pied en dedans, en chargeant une pièce de bois.	—	Appareil plâtré.	—
85	Jambe gauche : F. sus-malléol. pour le tibia ; à 3 trav. de doigts au-dessus de la malléole pour le péroné.	Chute d'une voiture, sur le pied gauche.	Subluxation de l'astragale en arrière.	Réduction. Appar. plâtré et silicaté.	—

Tableau IV.

SIÈGE.	CAUSES ET MÉCANISME de la fracture.	COMPLICATIONS.	TRAITEMENT. APPAREILS.	TERMINAISON.
Péroné droit à 6 cent. au-dessus de la malléole.	Pendant une lutte, le corps a violemment tourné sur lui-même, la jambe droite servant de pivot.	Déchir. du lig. latér. interne.	Compresses résolut. et appar. plâtré.	Guérison.
Péroné droit à 4 travers de doigt au-dessus de la malléole.	Chute de sa hauteur, le pied droit étant fixé.	Aucune.	—	—
Péroné gauche, à 3 travers de doigt au-dessus de la malléole.	Chute de sa hauteur. Rotation du pied gauche en dehors.	—	—	—
Péroné droit, à 3 cent. au-dessus de la malléole.	Chute de sa hauteur.	Plaie contuse de la région frontale.	Pansement alcoolisé de la plaie. Appar. de Scultet et gouttière métal., puis appar. plâtr.	—
Péroné droit : F. sus-malléolaire.	Passage d'une roue de voiture sur le membre.	Plaie contuse et décoll. de la peau au niv. de la fracture. Abc. au voisin. de la plaie.	Pansem. de la plaie par occl. Compr. résolut. et appar. plâtré. Ouverture de l'abcès.	—
Péroné gauche, à 3 travers de doigt au-dessus de la malléole.	Chute de sa hauteur, la pointe du pied tournée en dehors.	Aucune.	Compresses résolut. et appar. silicaté.	—
Péroné droit : F. sus-malléolaire.	Chute de sa hauteur, le pied droit immobilisé entre deux pavés.	—	Gouttière, puis appareil silicaté.	—
Péroné droit : F. sus-malléolaire.	Chute de sa hauteur, la jambe droite dans l'abduction.	Perte de connaissance.	Compresses résolut. et appar. silicaté.	—
Péroné droit : F. sus-malléolaire.	Chute de la hauteur d'une chaise, le pied tourné en dehors.	Plaie avec issue du fragm. sup.	Occlus. de la plaie avec de la baudr. collodionn. Gout. métal., puis appareil plâtré.	—
Péroné droit : F. sus-malléolaire.	Chute sur le dos, la jambe droite fléchie.	Aucune.	Compresses résolut. et appar. plâtré.	—
Péroné gauche, à la base de la malléole.	Chute de sa hauteur, la jambe gauche repliée sous le corps.	Entorse tibio-tarsienne.	—	—
Péroné gauche, à la base de la malléole.	Chute de sa hauteur.	Aucune.	Bandage roulé avec compression lég.	—
Première phalange du gros orteil gauche.	Passage d'une roue de voiture sur le pied.	Plaie superfic.	Compresses résolut. et appar. plâtré.	—

Les relevés suivants permettront de comparer entre elles les différentes statistiques que nous avons publiées.

1874-75

Tête....	Frontal		1
	Base du crâne		1
	Cartilages du nez		1
	Maxillaire inférieur		1
Tronc...	Clavicule		3
Membres	supérieur...	Humérus	8
		Cubitus et radius	8
		Radius	7
	inférieur...	Os iliaque	1
		Fémur	16
		Rotule	1
		Tibia et péroné	24
		Tibia	9
		Péroné	15
		Orteils	1
		Total	97

1875-76

Tête....	Frontal et pariétal	1
	Pariétal	1
	Ethmoïde	1

1877-78

lle....		Frontal	1
		Maxillaire inférieur	2
nc...		Vertèbres	1
		Clavicule	3
		Sternum	1
		Côtes	5
›res	supérieur...	Humérus	8
		Cubitus et radius	2
		Cubitus	2
		Radius	3
	inférieur....	Fémur	9
		Rotule	1
		Tibia et péroné	15
		Tibia	3
		Péroné	8
		Total	64

1879-80

...		Frontal	1
		Temporal	1
		Os du nez	1
		Maxillaires supérieurs	1
		Maxillaire inférieur	1
...		Côtes	4
›res	supérieur...	Humérus	3
		Cubitus	5
		Radius	5
		Phalanges	1
	inférieur....	Fémur	4
		Tibia et péroné	16
		Tibia	1
		Péroné	12
		Phalanges	1
		Total	57

it un total de 299 observations.

dernière statistique ne modifie pas les précédentes re-
›ment à la fréquence plus grande des fractures des mem-
Celles des deux os de la jambe tiennent toujours le pre-
rang, puis viennent celles du péroné, celles du cubitus

et du radius, celles du fémur et des côtes; enfin celles de l'humérus.

Plusieurs de nos observations donnent lieu à des considérations intéressantes qui ne pouvaient entrer dans les tableaux.

Dans l'obs. XLVII, une fracture de la paroi antérieure du sinus frontal, compliquée de plaie, avait déterminé de l'ostéite condensante des parois de cette cavité et de celles de l'infundibulum, avec inflammation fongueuse de la muqueuse. L'infundibulum devenu imperméable ne permettait plus l'écoulement des produits de sécrétion et le malade éprouvait des douleurs sourdes, continues, gravatives et des vertiges qui lui rendaient l'existence très pénible. Nous fîmes la trépanation du sinus, nous rétablîmes la perméabilité de l'infundibulum à l'aide d'un gros trocart et nous pratiquâmes le drainage en faisant passer l'une des extrémités du tube par la fosse nasale, et l'autre extrémité par la plaie frontale.

Les troubles fonctionnels disparurent aussitôt après l'opération; le drain, laissé en place pendant trois semaines, permit de faire des injections phéniquées qui modifièrent l'état de la muqueuse et achevèrent la guérison.

Les cas de cette nature sont rares et leur intérêt principal porte moins sur la fracture du sinus que sur l'inflammation

e faut pas hésiter à agrandir l'infundibulum et à faire le inage du sinus. La trépanation simple de la paroi antéire ne pourrait, en effet, faire disparaître les troubles ctionnels que d'une façon momentanée ; à moins de lais- , chose impratiquable, une fistule permanente dans la ion frontale, pour permettre l'écoulement du mucus conellement sécrété.

l n'en est plus de même lorsqu'on a affaire à une affection sinus maxillaire, où l'évacuation peut être ménagée du ; de la bouche à l'aide d'une ouverture pratiquée dans le n gingivo-labial. La seule voie d'excrétion, pour le sinus ital, est la fosse nasale; le drainage est donc le seul pro- ; susceptible d'amener une guérison définitive, qu'il isse, comme chez notre malade, d'une simple rétention nucus, ou bien d'un abcès, d'un kyste.

ne fracture du temporal (obs. XLVIII) fut suivie de perte onnaissance, d'écoulement sanguin par l'oreille et d'un semi-comateux qui dura deux jours. L'examen du mane permettait de constater qu'une fracture de la portion lleuse, mais l'écoulement de liquide par l'oreille et la inution persistante de l'acuité auditive autorisaient à penque le trait de la fracture s'étendait au rocher. Le malade rit néanmoins sans autre complication.

'observation L est un cas rare et non décrit de dislocation os de la face. Le traumatisme produit par le choc d'un d madrier avait en quelque sorte décollé la pyramide ale de la base du crâne et séparé les maxillaires supérieurs leux moitiés, l'une supérieure, l'autre inférieure. Il exis- , par conséquent, deux fractures transversales ; l'une pas- : par les os propres du nez, les branches montantes des illaires et les apophyses orbitaires externes ; l'autre sépa- la portion alvéolaire des mâchoires supérieures de leur ion nasale. Ces portions osseuses pouvaient être mobili- isolément.

algré ces désordres considérables, la seule complication ortante fut un état semi-comateux qui dura vingt-quatre es. Deux semaines après l'accident, le malade était assez

bien portant pour nous quitter. Nous eûmes de ses nouvelles deux mois plus tard; la consolidation était complète et aucun trouble fonctionnel ne persistait.

Chez un autre malade qui venait d'avoir la tête écrasée par une roue de voiture et qui mourut en arrivant dans nos salles, il existait, de même, outre des fractures multiples des os du crâne, un décollement de la pyramide faciale, permettant de déplacer ce bloc osseux à la base du crâne.

Sur quatre cas de fractures de côtes, des poussées de pleurésie sèche, au niveau du foyer, ont été notées trois fois (obs. LII, LIII, LIV). Dans la première de ces observations il y eut, en outre, un emphysème pulmonaire assez étendu. Les phénomènes pleurétiques très limités, d'ailleurs, n'eurent pas d'influence fâcheuse sur la consolidation et s'amendèrent rapidement sous l'influence des ventouses et de la vésication.

Nous dûmes faire la résection du coude, consécutivement à une fracture de l'extrémité inférieure de l'humérus compliquée de luxation des deux os de l'avant-bras (obs. LVIII). Le malade était tombé sur le coude droit, l'avant-bras demi-fléchi, et le gonflement énorme causé par la rupture d'une veine superficielle empêchait de reconnaître l'étendue et la nature des autres désordres. Un médecin immobilisa le membre dans l'extension, à l'aide d'une gouttière, pendant plusieurs semaines, de sorte que la consolidation se fit dans

à l'articulation ses fonctions; nous n'hésitâmes pas quer cette opération.

:e l'intérêt propre qui se rattache à la rareté de cette le fracture, un enseignement pratique se dégage aussi :e observation. S'il est utile, pour appliquer un appa- amovible, d'attendre que le gonflement ait diminué, se garder de laisser le membre dans la gouttière ıt une période assez longue pour que la consolidation emps de s'effectuer. Au bout de trois ou quatre jours, examiner le membre et opérer la réduction des frag- déplacés. Si cette période n'est pas suffisante pour ırption des épanchements, on immobilisera le membre ıne gouttière ou bien on appliquera un premier appa- ıtré, quitte à le remplacer au bout de quelques jours, 'il sera devenu trop large par suite de la disparition nflement. Si le médecin qui a d'abord été appelé ıer ses soins avait suivi cette sage pratique, il est pro- que nous n'aurions pas été conduit à faire la résection de.

trois fractures de l'olécrâne (obs. LIX, LX, LXI) ont ɔduites par des causes directes : chutes sur le coude. ı se sont accompagnées d'ecchymose et d'un gonfle- notable qui disparut d'ailleurs rapidement, sauf chez le e de l'observation LXI, où il existait un épanchement ın très étendu, sans tendance à la résorption. Nous une incision qui donna issue à 150 gr. de sang extra- t nous pansâmes la plaie par occlusion. Il n'y eut pas lents consécutifs.

s les trois cas, la consolidation osseuse fut obtenue en :e d'un mois; il persistait seulement un peu de gêne ɔuvements, quand les malades quittèrent le service.

s un cas d'écrasement de l'annulaire par les anneaux :haîne de grue (obs. LXIX), la fracture de la première ı seconde phalanges se compliquait de plaie contuse 'ouverture de l'articulation de ces deux os. Malgré la de ces accidents, nous fîmes, selon notre habitude, il s'agit du membre supérieur, de la chirurgie conser-

vatrice et nous n'eûmes qu'à nous en féliciter. En effet, des pansements à l'eau fraîche fréquemment renouvelés et l'immobilisation de la main, à l'aide d'une palette, amenèrent une guérison complète, au bout de quarante jours.

Parmi les fractures du fémur, les observations LXXI et LXXIII méritent de fixer l'attention. Dans la première, nous voyons se produire une complication que nous avons déjà notée dans le précédent volume (p. 251 et obs. C, p. 291).

Il s'agit encore d'un sujet rhumatisant qui, au cours de la consolidation d'une fracture de l'extrémité inférieure du fémur, fut atteint d'une attaque de rhumatisme articulaire aigu. Ici, toutefois, les phénomènes rhumatismaux ne se déclarèrent qu'un mois après l'accident, et l'on serait en droit de se demander s'il n'y eut pas qu'une simple coïncidence et si l'on n'avait pas affaire à une de ces attaques de rhumatisme que l'on voit survenir aux changements de saisons (printemps automne, etc). Il se produisit, d'autre part, chez ce sujet, un fait qui complique les difficultés d'interprétation. Vingt-deux jours après l'accident, nous remarquâmes que, malgré l'immobilisation dans un bon appareil, la consolidation n'était pas commencée. Une injection de teinture d'iode fut pratiquée dans le foyer de la fracture; à un mois de là, il n'y avait pas encore de soudure, et l'on fit une seconde injection iodée;

gèrement la région lombaire du malade qui, instinctivement, un brusque mouvement du tronc en avant. C'est pendant mouvement qu'il entendit un craquement au niveau du nur, en même temps qu'il ressentait une vive douleur au me endroit. L'absence de tout traumatisme direct du côté membres porte donc à attribuer la fracture à une énergi- contraction du triceps.

Dans l'observation suivante, la fracture du fémur fut suivie complications qui entraînèrent la mort. Le malade en bant de voiture se fit une fracture sus-condylienne, ne se relever, passa la nuit sur la route et resta le jour sui- sans traitement. Le fragment supérieur avait perforé les ies molles, à 2 centimètres du cul-de-sac supérieur de la oviale du genou, il se fit une arthrite purulente, suivie de ure de la synoviale et de fusées purulentes remontant u'à la racine de la cuisse. Nous tentâmes de faire, *in emis*, l'amputation du membre; mais ayant reconnu, au rs de l'opération, que les désordres s'étendaient jusqu'à iculation coxo-fémorale, nous pratiquâmes la désarticu- n. Cette opération ne put sauver le patient qui succomba s la soirée.

La mort s'explique facilement dans ce cas, si l'on tient pte des conditions dans lesquelles se trouvait le ma- . En effet, si les fractures sus-condyliennes du fémur, qu'elles sont transversales, non compliquées de plaie sans irradiation intra-articulaire guérissent d'ordinaire si facilement que les fractures du corps de l'os, il n est plus de même lorsqu'elles sont compliquées de e communiquant avec le foyer de la fracture, car les gers qui résultent de cette complication, sont encore rus par le voisinage de l'articulation du genou, l'inflam- ion se propageant avec la plus grande facilité au cul- sac supérieur de la synoviale qui remonte assez haut s l'intervalle des condyles. Toutefois, lorsque les soins donnés rapidement, on peut encore espérer une conso- tion normale par l'occlusion complète de la plaie et mobilisation des fragments dans une bonne position.

Il est probable que dans le cas actuel, nous n'eussions pas vu se dérouler les phénomènes graves qui ont entraîné la désarticulation de la hanche, si le malade avait été conduit à l'hôpital aussitôt après l'accident. Mais l'abandon sur une route, pendant toute une nuit, le membre probablement placé dans une situation vicieuse, le défaut de soins le jour suivant, constituaient autant de conditions défavorables. Aussi, malgré toutes les précautions qui ont été prises ultérieurement, n'avons-nous pas été étonné de voir survenir l'arthrite purulente. Cette grave complication ne s'est accusée que plusieurs jours après l'entrée du malade à l'hôpital. Nous sommes persuadé qu'elle est due, non au traumatisme du genou au moment de la chute, mais bien à l'inflammation de l'os et de la moelle, au niveau du foyer de la fracture qui s'étendait par irradiation jusque dans l'articulation. La présence d'un volumineux fragment d'os, engagé dans le canal médullaire du fragment supérieur, nous a révélé un fait important, au point de vue de la pathogénie de certains accidents tardifs des fractures. Cette disposition, sans doute fréquente, mais qui passe le plus souvent inaperçue, en raison de la terminaison ordinaire des fractures par la guérison, est cause plus tard de la production d'abcès et de fistules qui persistent jusqu'à l'élimination du séquestre ayant perdu tout rapport périostique et jouant le rôle de corps étranger; élimination qui peut se faire spontanément si l'es-

nous n'eussions eu la certitude que le pus communiquait le foyer de la fracture. Mais en présence de l'arthrite lente qui nous révélait de profonds désordres du côté anal médullaire, du périoste et de l'os, ce mode de traite- t était complètement inefficace. La résection du genou ouvait davantage être suffisante, étant donnée la frac- compliquée de plaie. L'amputation restait donc, comme ce ultime ; encore ne comptions-nous que médiocrement ne opération faite *in extremis*. La gravité de l'état géné- t les délabrements profonds que nous soupçonnions du des parties molles et de l'os nous inquiétaient vivement, s prévisions fâcheuses furent encore surpassées ; nous ions pu nous faire une idée des flots de pus infiltré et tendue du décollement du périoste. Ce fut cette dernière nstance surtout qui nous conduisit à pratiquer la désarti- on de la hanche*.

rmi les fractures des deux os de la jambe, quatre furent liquées de plaie. Dans deux cas la solution de continuité arties molles fut produite par choc direct, de dehors en ns ; dans les deux autres observations, la division de ces s fut produite par l'un des fragments de l'os fracturé, -à-dire de dedans en dehors.

ns l'observation LXXIV, un faux pas dans un escalier, renversement du pied droit en dehors et abduction, tna une fracture du tibia à trois travers de doigt au-des- e la malléole interne. Le fragment supérieur occasionna plaie longue de 10 centimètres et large de 6 et fit saillie hors sur une longueur de 4 centimètres. L'articulation tarsienne était ouverte et le péroné était fracturé à sa moyenne. Nous eûmes des difficultés extrêmes pour enir réduits les fragments du tibia ; le foyer de la frac- levint le siége de suppuration, des fusées purulentes s'é- rent dans les interstices des muscles postérieurs et inter- e la jambe, et nous dûmes à plusieurs reprises faire des ons pour évacuer le pus mélangé de gaz. Le périoste ia se sphacéla et nous dûmes réséquer une portion

propos de cette observation *Paris-Médical*, n° 34, 22 janvier 1880.

un coup de pied de cheval, et fracture indirecte du
l'union des tiers moyen et inférieur, cet os n'ayan
porter seul le poids du corps. Bien qu'il existât sur l
tibia, au niveau de la fracture, une plaie longue de 5
tres, la consolidation s'effectua rapidement et sans

Il en fut de même chez le malade qui fait le suj
servation LXXVII. Le passage d'une roue de tram
déterminé une plaie transversale longue de 4 centi
travers laquelle faisait saillie le fragment inférieur
la réduction s'obtint facilement ; la plaie pansée par
se réunit par première intention et la consolidation
normalement.

Chez un autre malade, au contraire (obs. LXXX
puration s'empara du foyer de la fracture et les
aboutirent à la mort. En tenant compte de l'étend
nature des désordres, il est facile de comprendre
impossible de prévenir cette fâcheuse terminaison.
était tombé de sa hauteur, en faisant un mouvemen
tion pendant lequel la jambe droite immobilisée fais
le fragment supérieur du tibia faisait saillie entre
d'une plaie large de deux centimètres. Un phlegmo
la jambe se produisit dix-huit jours après l'acciden

és. Le périoste était décollé dans presque toute la hauteur e l'os; le péroné était fracturé en hélice dans l'étendue de n tiers supérieur; il existait de l'ostéo-myélite suppurée des eux os, enfin l'articulation tibio-tarsienne était le siège d'un panchement séro-sanguin. D'autre part la veine crurale con- nait des caillots à la hauteur de la partie moyenne du trian- le de Scarpa; la rate était ramollie et la face inférieure du ie contenait de petits abcès métastatiques.

Trois autres observations de fractures de jambe méritent e nous arrêter quelques instants. Dans un cas (obs. LXXVI), utre la fracture des deux os de la jambe droite, il existait ne fracture du péroné gauche, et cela en raison d'un méca- isme facile à comprendre. Dans une chute de la hauteur une voiture, le pied gauche fut pris et immobilisé dans le il d'un tramway, pendant que le tronc était entraîné vers sol, du côté gauche. Le péroné jouait alors le rôle d'un vier du premier genre, la force étant représentée par le oids du corps, le point d'appui par la malléole externe et la isistance par le rail. Le levier trop faible, en raison de la rité de la résistance et de l'intensité de la force, se brisa au- essus du point d'appui, c'est-à-dire à la base de la malléole. Lorsque le malade fut à terre, la roue d'une voiture lui assa sur la jambe droite et en fractura les deux os.

L'observation LXXXV est un exemple de fracture sus- alléolaire avec écartement des fragments. Le malade omba du siège de sa voiture sur le pied gauche et la jambe ubit un mouvement de torsion en dedans. L'écartement des alléoles était augmenté de un demi-centimètre et l'as- ragale s'était luxée en arrière et un peu en dehors. La éduction fut facile et la consolidation s'effectua sans acci- ents.

Dans un troisième cas (obs. LXXXVI) où la réduction était ifficile à obtenir par suite de la contraction musculaire, rès un séjour de cinquante et un jours à l'hôpital et l'ap- ication de divers appareils, la consolidation n'était pas effec- ée. Il fallut appliquer un nouvel appareil et le laisser en ce pendant un mois pour obtenir la consolidation; mal-

heureusement, elle s'accompagna d'un raccourcissement de un centimètre.

Nous avons observé dans la pratique de la ville deux cas de fractures de jambe qui nous paraissent dignes d'être notés. Dans la première (obs. LXXXIX *bis*), il s'agit d'un homme de 56 ans, affecté de varices des membres inférieurs, qui mourut subitement vingt-huit jours après l'accident. La plupart des chirurgiens n'hésiteraient pas à ranger cette observation parmi les cas de mort par embolie. Mais pour appuyer cette opinion, il eût fallu faire la nécropsie, ce que nous n'avons pu obtenir, et il y a tout lieu de se demander s'il ne s'agissait pas aussi bien d'une apoplexie pulmonaire ou de la rupture d'un anévrysme.

En faveur de l'apoplexie pulmonaire qui a rallié l'opinion du médecin traitant et celle de plusieurs confrères, nous avons cette particularité que la saison avait été froide et pluvieuse sans interruption depuis l'hiver jusqu'au 25 juin, et qu'à partir de ce jour des chaleurs suffocantes étaient survenues brusquement et avaient déterminé un certain nombre de cas de mort subite.

D'ailleurs, ces cas de mort subite sont tellement rares proportionnellement au nombre des fractures que nous voyons soit en ville, soit à l'hôpital, qu'il nous faut plusieurs années pour en trouver un exemple, et il est à présumer que chez ceux qui succombent il y a d'autres causes que la phlébite et

limina au bout de cinq jours et la plaie pansée avec l'eau alcoolisée guérit rapidement, comme une plaie simple.

Deux fractures du péroné furent compliquées de plaie. Chez le premier malade (obs. XCV), le passage d'une roue de voiture détermina, outre la fracture, une plaie contuse transversale, de trois centimètres, siégeant à deux travers de doigt au-dessus de la malléole fracturée et portant seulement sur la peau. De petits abcès se formèrent ultérieurement au pourtour de cette solution de continuité, furent ouverts avec le bistouri et n'entravèrent pas la marche de la consolidation.

Dans le second cas (obs. XCIX), une chute de la hauteur d'une chaise, le pied tourné en dehors, détermina une fracture du péroné à deux travers de doigt au-dessus de la malléole. Le fragment supérieur faisait saillie par une plaie transversale située au même niveau. Malgré cette complication, la réduction fut facilement obtenue et la consolidation s'effectua en quarante jours.

Enfin une fracture du péroné (obs. CI) s'accompagna d'une entorse tibio-tarsienne qui n'apporta pas non plus d'obstacles à la guérison.

A. — Frontal.

Obs. XLVII. — *Fracture de la paroi antérieure du sinus frontal gauche. Ostéo-périostite et rétention du mucus. Trépanation et drainage du sinus. Guérison.* — Luc (Eugène), vingt-quatre ans, fumiste, entre le 1 décembre 1880, salle Saint-Augustin, 9. Il y a six semaines, il reçut dans la région frontale un coup de l'arme en acier dite *coup-de-poing*. Immédiatement après l'accident, perte de connaissance qui dura une demi-heure, hémorrhagie abondante. Le traumatisme avait déterminé une plaie contuse de la région frontale gauche, au fond de laquelle on voyait la paroi antérieure du sinus frontal dénudée et fracturée. La plaie fut réunie par des bandelettes agglutinatives. Suppuration. Plusieurs esquilles furent éliminées. La cicatrisation s'effectua en un mois, mais une fistule persista et continua à laisser écouler du muco-pus. En outre, le malade éprouve depuis la guérison de la plaie une douleur sourde, continue, gravative, dans la région ; chaque fois qu'il incline la tête en avant, il est frappé de vertige et tomberait s'il ne trouvait un point d'appui pour se retenir. Ces derniers accidents le déterminent à entrer à l'hôpital.

État actuel. — La moitié gauche de la région frontale est le siège

d'une tuméfaction légère, convexe en verre de montre. Immédiatement au-dessous de la bosse frontale on voit une cicatrice étoilée dont le centre est occupé par un orifice fistuleux déprimé, en partie masqué par de gros bourgeons charnus et laissant continuellement écouler du muco-pus épais et visqueux. Au toucher, induration profonde, annonçant de l'épaississement du périoste du frontal. Le stylet introduit par la fistule pénètre dans la cavité du sinus qui semble remplie de fongosités, mais ne contient pas de séquestre mobile. Rien du côté des fosses nasales ou de l'orbite. État général satisfaisant.

18 *décembre* 1880. — Chloroforme. Après avoir placé une sonde cannelée dans le sinus, nous faisons, avec le bistouri, une incision verticale de 3 centimètres et demi, dont le centre répond à l'orifice fistuleux et qui comprend toute l'épaisseur des parties molles jusqu'à l'os. Nous décollons avec soin le périoste à l'aide de la rugine afin de le conserver et nous le faisons rétracter par des aides. La paroi antérieure du sinus étant à nu, nous la trépanons en deux points distants de 2 centimètres, avec la fraise du polytritome et nous faisons sauter le pont osseux intermédiaire à l'aide de la gouge et du maillet. La cavité du sinus est remplie de muco-pus. La muqueuse qui la tapisse est enflammée, hérissée de bourgeons charnus mollasses et saignants. Les parois osseuses sont atteintes d'ostéite condensante. Après avoir nettoyé avec soin cette cavité et enlevé les fongosités, nous essayons de faire le cathétérisme de l'infundibulum avec un fin stylet. Mais l'ostéo-périostite étendue jusqu'à ce point a rétréci le canal, de sorte que nous sommes obligé de l'agrandir avec un trocart en prenant les précautions voulues. Ceci fait, nous passons par cette voie, dans les fosses nasales, un long stylet aiguillé convenablement courbé et conduisant un petit tube à drainage. Nous faisons sortir le stylet par la narine gauche et nous attirons le drain de façon à ce que ses extrémités sortent l'une par l'orifice de trépanation du sinus, l'autre

Roussel (Victor), quarante-deux ans, homme de peine, entre le 26 janvier 1880, salle Sainte-Marthe, 3. Chute sur la tête il y a deux jours dans l'escalier d'une cave. Il a perdu connaissance pendant un jour et demi chez lui. Il y a eu un léger écoulement sanguinolent par l'oreille droite.

Etat actuel. — Demi-coma, somnolence, le malade ne répond que difficilement aux questions qu'on lui adresse. Sensibilité générale conservée ainsi que les mouvements réflexes. Pas de troubles fonctionnels. Pas d'ecchymose conjonctivale ; pupilles également dilatées. Le malade accuse de violentes douleurs dans tout le côté droit de la tête. Pas de plaie. Au toucher, le bord supérieur de la portion écailleuse du temporal paraît légèrement soulevé, mais il n'existe ni mobilité anormale, ni crépitation. Pas d'enfoncement au voisinage. En exerçant une pression sur le bord tranchant de l'os, nous parvenons à le réduire. L'urine chauffée et traitée par l'acide nitrique montre l'existence d'une certaine quantité d'albumine..

27 *janvier.* — P. = 69. — T. = 37°. L'état de somnolence persiste. Sac de glace sur la tête.

28. — P. = 60. — T. = 37°,5. Plus de coma.

29. — P. = 64. — T. = 38°.

30. — P. = 70. — T. = 37°.

31. — P. = 66. — T. = 37°. L'urine est redevenue normale.

2 *février.* — Le pouls monte à 80. T. = 38°. Le malade se plaint toujours de violentes douleurs dans le côté droit de la tête. A la pression, il y a un point très sensible un peu au-dessus et en avant de l'oreille droite. État général satisfaisant.

10. — Le malade accuse moins de douleurs. On constate une diminution très notable de l'audition à droite. La montre n'est entendue qu'à 5 centimètres du pavillon.

18. — Le malade quitte le service. L'audition n'est pas revenue.

C. — Os propres du nez.

Obs. XLIX. — *Fracture des os du nez compliquée de plaie transversale des parties molles. Guérison.* — Caille (Léopold), vingt ans, mécanicien, entre le 1er janvier 1879, salle Saint-Augustin, 76. La veille, il a reçu un violent coup de marteau sur le nez.

Etat actuel. — Plaie contuse des téguments, transversale, de 2 centimètres, à bords mâchés et irréguliers. Crépitation et mobilité anormale des os propres du nez ; les fragments supérieurs chevauchent un peu sur les inférieurs. On les rétablit facilement dans leurs rapports, en les faisant basculer, par une pression sur la partie inférieure des fragments inférieurs. Rien du côté du cerveau, de l'orbite ou des fosses nasales. Epistaxis peu abondante. Topiques froids et

résolutifs sur la plaie. Pas d'accidents consécutifs. Cicatrisation presque complète le septième jour.

Le 8 *janvier*, le malade demande sa sortie.

D. — Maxillaire supérieur.

Obs. L. — *Fracture double transversale des deux maxillaires supérieurs. Guérison.* — Hildebrand (Charles), trente-deux ans, scieur à la mécanique, entre le 12 décembre 1879, salle Sainte-Marthe, 33. La veille, il a reçu en pleine face un lourd madrier. Perte de connaissance pendant deux heures.

État actuel. — État semi-comateux. Conservation de la sensibilité et des mouvements réflexes. Tuméfaction énorme de la moitié supérieure de la face. Ecchymose transversale étendue d'une fosse temporale à l'autre et intéressant les paupières supérieures et inférieures. Ecchymose conjonctivale droite. Au toucher, si l'on applique le pouce sur l'un des os malaires, l'index sur son congénère et que l'on essaye d'imprimer des mouvements, on obtient une crépitation très étendue et une mobilité anormale qui donne la sensation que la pyramide faciale est détachée de la base du crâne. Les os propres du nez sont fracturés à leur suture frontale ; le trait de la fracture semble se continuer à travers les deux orbites jusqu'aux apophyses orbitaires externes. A trois travers de doigt plus bas, il existe une seconde fracture transversale des deux maxillaires supérieurs, passant par la partie inférieure des deux sinus et se dirigeant vers les apophyses ptérygoïdes. Les portions alvéolaire et palatine sont séparées du reste des os. Il existe, en un mot, deux traits de fractures transversales ; l'un sépare la base du crâne des os de la face, l'autre divise les maxillaires supé-

malade : la consolidation était complète ; il ne persistait aucun trouble fonctionnel.

E. — Maxillaire inférieur.

Obs. LI. — *Fracture par cause directe du maxillaire inférieur. Suture des os. Guérison.* — Sez (Louis), quarante-six ans, bouvier, entre à l'hôpital le 5 février 1879. Il y a trois jours, il reçut au visage un coup de pied de cheval qui occasionna une plaie contuse de la région frontale et une fracture du maxillaire inférieur.

État actuel. — La plaie siégeant au-dessus de la bosse nasale offre une étendue de 3 centimètres ; ses bords sont déchiquetés, écrasés ; elle ne dépasse pas l'épaisseur de la peau. Une large ecchymose occupe le front et les paupières supérieures. Il existe, en même temps, un érysipèle de la face occasionnant un œdème considérable et empêchant que l'on s'occupe en ce moment de la fracture du maxillaire. Le malade est traité dans nos salles d'isolement par les applications de collodion térébenthiné et par un pansement alcoolisé et phéniqué. Grâce à ce traitement, l'érysipèle suit bientôt une marche régressive, l'ecchymose se résorbe, la plaie se déterge et marche rapidement vers la guérison.

1er *mars* 1880. — Nous n'avons plus à nous occuper que de la fracture du maxillaire inférieur. Lorsque le malade ouvre la bouche, on voit qu'un fragment médian du bord alvéolaire portant les quatre incisives et la canine gauche est complètement séparé du reste de l'os. Ce fragment est attiré en bas et en arrière par l'action des génio-glosses, de telle sorte que les dents qu'il supporte sont enfoncées, tandis que les dents voisines semblent faire saillie en avant. Au toucher, on sent que ce fragment jouit d'une mobilité anormale dans tous les sens, et l'on perçoit de la crépitation en le déplaçant. Les gencives sont enflammées et légèrement fongueuses à ce niveau. Les deux moitiés du corps du maxillaire sont maintenues réunies par la symphyse du menton qui n'est pas fracturée, ainsi qu'il est facile de s'en convaincre en faisant accomplir au malade les divers mouvements de mâchoire et en saisissant les deux moitiés de l'os avec les mains. On voit, en effet, que ces deux moitiés sont solidaires l'une de l'autre dans les mouvements spontanés ou provoqués.

1er *mars.* — Chloroforme. Nous maintenons les mâchoires séparées à l'aide de l'écarteur de Luër et nous essayons de ramener la portion fracturée du maxillaire dans sa situation normale, d'abord avec les doigts, puis à l'aide de daviers. N'y pouvant parvenir, nous détachons avec le bistouri la face postérieure de la lèvre, en faisant une incision dans le sillon gingivo-labial, afin de mobiliser le fragment. Cette manœuvre nous permet de le soulever par

son bord inférieur en introduisant une gouge entre le bord et la symphyse et en faisant une pesée. Nous reconnaissons, par ce moyen, qu'il y avait déjà un commencement de consolidation et que le trait inférieur de la fracture est oblique d'avant en arrière et de haut en bas. Lorsque nous sommes assuré de pouvoir remettre en place la portion fracturée, nous faisons, à l'aide d'un perforateur, des trous, d'une part, de chaque côté du corps du maxillaire, d'autre part, sur les parties correspondantes du fragment, afin de pratiquer la suture osseuse. Nos perforations faites avec beaucoup de peine à cause de la mobilité de la portion fracturée, nous passons des fils métalliques tortillés en quatre et nous immobilisons le fragment dans une bonne position.

Les jours suivants, le malade reçoit une alimentation exclusivement liquide. Pas de réaction fébrile. Pas d'accidents consécutifs.

6 *avril.* — On enlève les fils métalliques; la consolidation est complète ; les dents supportées par le fragment médian paraissent saines et sont au même niveau que les voisines. Le malade quitte le service.

F. — Côtes.

Obs. LII. — *Fracture oblique directe des quatrième et cinquième côtes droites. Contusions. Emphysème. Pleurésie simple. Guérison.* — Joupil (François), cinquante-neuf ans, vidangeur, entre le 9 avril 1879, salle Saint-Augustin, 73. La veille, un tonneau vide lui est tombé sur la partie droite du thorax. Immédiatement, vive douleur et dypsnée. La gêne de la respiration a augmenté beaucoup depuis l'accident.

26 *avril*. — Application d'un nouveau bandage de corps avec du diachylon.

4 *mai*. — On retire l'appareil. La consolidation est presque complète. On met un second bandage en diachylon.

8. — Le malade va en convalescence à Vincennes.

Obs. LIII. — *Fracture des quatrième et cinquième côtes gauches. Pleurésie. Appareil compressif avec des bandes de diachylon. Guérison.* — Malaprade (Georges), trente-cinq ans, charretier, entre le 8 janvier 1880, salle Saint-Augustin, 9. Le matin, il a été tamponné par le timon d'une charrette; le traumatisme a porté sur le côté gauche de la poitrine. Immédiatement, violente douleur au point contus. Difficulté extrême de la respiration. Le malade qui, depuis quelques jours, est atteint d'une bronchite, souffre davantage quand il tousse.

Etat actuel. — Ecchymose de la largeur de la paume de la main, en dehors du mamelon gauche, au niveau des troisième, quatrième et cinquième côtes. Crépitation et mobilité anormale au même niveau. On apprécie facilement la saillie des fragments. Le trait des fractures est transversal. Appareil compressif au moyen de bandes de diachylon.

13 *janvier*. — Signes de pleurésie sèche. Ventouses.

22. — On met un nouvel appareil compressif.

3 *février*. — Les signes de pleurésie ont disparu. On enlève l'appareil. La consolidation est obtenue. Bandage de corps en toile.

12. — Le malade sort guéri.

Obs. LIV. — *Fracture de la sixième côte droite. Pleurésie. Bandage de corps. Guérison*. — Morel (Henri), vingt et un ans, journalier, entre le 19 juin 1879, salle Saint-Augustin, 78. La veille, un poids de 20 kilogrammes qu'il soulevait est tombé sur le côté droit de sa poitrine. Aussitôt, douleur vive au point contus, exaspérée par le mouvement respiratoire.

Etat actuel. — Ecchymose large comme une pièce de 2 francs, à la partie moyenne de la sixième côte droite. Crépitation, mobilité anormale et foyer douloureux au même point. Le trait de la fracture est oblique de haut en bas et d'avant en arrière. Le fragment antérieur fait saillie en haut et en avant. Dyspnée intense. Toux sèche, répétée et douloureuse. On applique un bandage de corps modérément serré.

23 *juin*. — Poussée de pleurésie sèche au niveau de la fracture. Ventouses. Vésicatoire volant.

30. — Plus de trace de pleurésie. Bandage compressif.

5 *juillet*. — Le malade quitte le service avec un bandage de diachylon.

20. — Il revient afin qu'on lui enlève son appareil. La consolidation est complète.

Obs. LV. — *Fracture des sixième et septième côtes gauches au niveau de leur angle. Ecchymose. Bandage de corps. Guérison.* — Keffer (Jean), cinquante-quatre ans, camionneur, entre le 28 avril 1879, salle Sainte-Marthe, 6. Le matin, il a été heurté par le timon d'une voiture, a eu la sensation d'un craquement dans la poitrine et immédiatement a ressenti une violente douleur.

Etat actuel. — Douleur très forte au niveau de l'angle des sixième et septième côtes gauches, s'exaspérant par la pression et les mouvements respiratoires. Le malade penche un peu le tronc du côté gauche pour immobiliser les côtes. Ecchymose de la largeur de la paume de la main, au niveau du foyer douloureux. A l'angle des sixième et septième côtes, crépitation perçue par la main appliquée sur le thorax. Mobilité anormale peu étendue. Pas de déplacement des fragments, pas de lésion des organes thoraciques. On entoure le thorax avec une large ceinture de diachylon. Soulagement immédiat.

11 *mai.* — Le malade quitte le service en conservant le bandage.

30. — Le malade revient dans les salles. Il travaille depuis huit jours. Consolidation parfaite.

G. — Humérus.

Obs. LVI. — *Fracture indirecte du col anatomique de l'humérus. Consolidation au bout de quarante-quatre jours.* — Boureau (Madeleine), cinquante-six ans, journalière, se présente dans les salles le 14 octobre 1879. La veille, elle a fait, dans son escalier, une chute de la

l chirurgical et est un peu oblique de haut en bas et de dehors en
ns. Mouvements volontaires abolis. Mouvements provoqués très
oureux. Réduction facile par simple extension.

octobre. — Appareil plâtré avec gouttière antéro-externe depuis
ain jusque sur l'épaule, l'avant-bras fléchi à angle droit sur le
. Une bande également plâtrée fait le tour du tronc en passant
l'aisselle opposée et vient rejoindre la gouttière sur l'épaule.
ques tours de bande de toile maintiennent le membre appliqué
re le tronc.

novembre. — On retire l'appareil plâtré. Consolidation parfaite.

s. LVII. — *Fracture sans déplacement au tiers supérieur de l'hu-
s droit. Réduction. Appareil inamovible.* — Dellerieux (Jean),
ante-quatre ans, bombeur de verre, entre le 6 décembre 1879,
Saint-Augustin, 3. En descendant d'un trottoir, il est tombé à
nverse et l'épaule a porté sur l'angle de la marche. Immédiate-
t douleur très vive. Impossibilité de mouvoir le membre. Il n'a
ntendu de craquement.

at actuel. — L'épaule droite est déformée par un gonflement peu
idérable. Légère ecchymose à la partie supérieure et externe du
Le membre est pendant et appliqué contre le thorax. Le ma-
soutient le coude avec la main du côté opposé. Au niveau du
net du V deltoïdien, point douloureux, sans crépitation et sans
e de fragments osseux. Les mouvements de latéralité, de flexion
élévation, ne révèlent pas de crépitation, mais dans tous les
vements de rotation, elle devient manifeste, quoique très fine.
git d'une fracture transversale sans déplacement. On applique
pareil silicaté entourant le bras et la partie supérieure du tronc.
t-bras appliqué au thorax dans la demi-flexion.

décembre. — Le malade part à Vincennes avec son appareil.

s. LVIII. — *Fracture de l'extrémité inférieure de l'humérus datant
atre mois et demi. Luxation en arrière du fragment trochléen et
chléen de cet os. Luxation en avant de la portion condylienne et
ndylienne. Consolidation osseuse dans cette position. Résection
extrémité inférieure de l'humérus et de l'olécrâne. Guérison.* —
he (Émile), treize ans, écolier, entre le 10 avril 1880, salle Sainte-
ne, 17. Mère maladive. Lymphatisme, gourme, dans l'enfance.
violente à l'âge de six ans; depuis, fréquentes attaques d'épi-
et cauchemars nocturnes. Le 21 novembre 1877, en courant,
la et tomba sur un tas de pierres; le coude droit placé dans la
flexion supporta tout le choc. Un médecin, appelé sur-le-champ,
ta: gonflement énorme et déformation du coude, rupture d'une
superficielle du pli du coude. Il immobilisa le membre dans
nsion à l'aide d'une gouttière et traita l'épanchement sanguin
a compression à l'aide de rondelles d'amadou. Deux jours

après, application d'un appareil plâtré qui resta en place pendant plusieurs semaines. Malgré les mouvements forcés imprimés ensuite, l'articulation perdit ses fonctions. La persistance de ces accidents décide les parents à amener leur fils à l'hôpital.

État actuel. — L'avant-bras est dans une position intermédiaire à l'extension et à la demi-flexion ; la région du coude est considérablement déformée ; le diamètre antéro-postérieur est agrandi ; les reliefs et dépressions anatomiques ne sont plus reconnaissables. En avant on voit, dans le pli du coude, une grosse saillie qui soulève le brachial antérieur et le biceps. En arrière, une autre saillie proémine à la région trochléenne et épitrochléenne. Au toucher, la masse antérieure paraît formée par l'extrémité condylienne de l'humérus formant un angle obtus avec le corps de l'os. Elle est déformée et épaissie comme s'il y avait eu fracture verticale entre le condyle et la trochlée avec déplacement en avant du bras du fragment supérieur et consolidation vicieuse dans cette position. La saillie postérieure paraît formée par la trochlée et l'épitrochlée luxées, remontées en arrière de l'humérus et entraînant avec elles dans leur déplacement le cubitus et le radius. Il semble, en d'autres termes, que la luxation des deux os de l'avant-bras soit compliquée de celle du fragment inférieur de l'humérus. Mais ce dernier est englobé dans un cal osseux tellement épais et augmentant à un tel point le diamètre antéro-postérieur de l'humérus qu'il est impossible de dire si la fracture articulaire, au moment où elle s'est produite, était oblique, verticale ou transversale. Il résulte de tous ces désordres que l'épitrochlée et l'olécrâne ont perdu leurs rapports normaux. Bien que le radius et le cubitus jouissent encore d'un certain degré

ère comme s'il s'était fait à leurs dépens un déplacement, par ition sur place, suivant le sens transversal. Il y a eu manifeste- nt une fracture extra et intra-articulaire, passant immédiatement dessus de l'épitrochlée et comme les ligaments internes, antérieurs postérieurs étaient en partie conservés, le cubitus et le radius ont entraînés en haut dans ce mouvement de luxation du fragment rieur de l'humérus. Par contre, le reste du condyle et l'épicon- le étant restés en place font saillie au-dessous des muscles et des seaux antérieurs du coude, en avant du radius. Un cal difforme st formé autour de ces fragments. Nous faisons la section trans- rsale, au moyen d'une scie appropriée, de toute l'extrémité infé- ure de l'humérus déformée, au-dessus de l'articulation. Nous séquons l'olécrâne et nous fermons la plaie comme à l'ordinaire, aide de huit points de suture métallique isolés, après avoir placé fond un drain transversal. Le membre est ensuite placé dans une attière métallique garnie de coussins ouatés imperméables.

Pas de réaction fébrile. Pas d'accidents consécutifs. La réunion de plaie s'obtient par première intention. On enlève les fils le 16 avril. ppuration modérée par le tube à drainage.

mai. — La suppuration est tarie, on enlève le drain et l'on térise, avec le nitrate d'argent, les bourgeons charnus qui se sont veloppés aux orifices d'entrée et de sortie.

— Cicatrisation complète. La consolidation des surfaces osseu- est obtenue, mais nous n'osons faire une exploration pour nous dre un compte exact de sa nature.

— Appareil silicaté. Le malade retourne chez lui.

H. — Cubitus.

Obs. LIX. — *Fracture de l'olécrâne. Appareil inamovible plâtré. Gué-* — Duplessis (Frédéric), cinquante-quatre ans, forgeron, entre novembre 1879, salle Saint-Augustin, 72. La veille, en courant, mains dans les poches, il a glissé et est tombé à la renverse sur oude gauche. Aussitôt douleur vive dans la région contuse, gon- ent considérable une demi-heure après l'accident.

état actuel. — Ecchymose faisant un large bracelet autour de l'ar- lation du coude. Tuméfaction de la moitié inférieure du bras et tout l'avant-bras, masquant les saillies et dépressions normales. malade peut exécuter de légers mouvements de flexion; l'exten- n volontaire est impossible, et si l'on essaie de la produire, on pro- que de violentes douleurs. Au toucher, on sent, à l'union du corps cubitus avec l'olécrâne, une très légère dépression en coup de che. Cette apophyse est mobile et attirée en haut par le tendon du

triceps. Crépitation dans les mouvements d'extension provoqués.

Compresses d'eau blanche pendant quatre jours. Une fois le gonflement diminué, appareil plâtré, qui maintient le membre dans l'extension.

25 *décembre*. — On enlève l'appareil. Les mouvements articulaires sont douloureux, surtout ceux de flexion; consolidation osseuse.

29. — Le malade est envoyé à Vincennes. On lui recommande d'exécuter le plus souvent possible des mouvements.

Obs. LX. — *Fracture de l'olécrâne. Gonflement. Compresses d'eau blanche. Appareil plâtré. Guérison.* — Quéant (Auguste), trente-neuf ans, maçon, entre le 20 janvier 1880, salle Saint-Augustin, 4. Il y a deux ans, il a eu une fracture des deux os de l'avant-bras droit à la partie moyenne. La veille, en glissant sur le pavé, il est tombé sur le coude du même côté.

État actuel. — Tuméfaction de l'avant-bras et de la partie inférieure du bras. Ecchymose de toute la région du coude. Flexion très douloureuse, extension complète impossible. Au toucher, l'olécrâne est mobile, et il existe un écartement qui permet d'introduire la pulpe du doigt entre cette apophyse et le reste du cubitus. Crépitation très nette. La fracture est transversale. Pendant quatre jours, on applique sur le membre des compresses imbibées d'eau blanche.

26 *janvier*. — Le gonflement a beaucoup diminué. On place le membre dans un appareil plâtré.

10 *février*. — On enlève cet appareil. L'articulation est encore très douloureuse quand on imprime des mouvements; la demi-flexion est facilement obtenue, mais on ne peut aller au delà. La consolidation n'est pas complète. On remplace le plâtre par un ap-

puissance du membre ; mouvements provoqués très douloureux. saisissant l'olécrâne entre les doigts et en lui imprimant des ouvements de latéralité, on obtient de la crépitation et une obilité anormale siégeant à l'endroit où l'échancrure sigmoïde t le plus rétrécie. La fracture est transversale et on ne sent pas écartement des fragments. La contraction du triceps n'amène pas déplacement. La pression est très douloureuse et les tissus garent l'empreinte du doigt. En arrière et au dessous de l'épicondyle sent une saillie osseuse, arrondie, tournant sur place par les mouments de pronation et de supination imprimés à l'avant-bras. La pination est très limitée. C'est la tête du radius luxée en arrière. duction facile par des pressions avec le pouce. Le membre est intenu dans la demi-flexion. Appareil plâtré composé d'une gouttre embrassant l'avant-bras depuis le poignet, se réduisant à attelle antérieure au niveau de l'articulation, puis se terminant une gouttière au niveau de la partie supérieure du bras. Cette position au niveau du coude permet de surveiller l'articulation.

30 *janvier*. — Le gonflement est toujours considérable, il semble me avoir augmenté. La peau garde son aspect normal, mais toute région devient œdémateuse. Crépitation sanguine s'étendant à te la tuméfaction. Petit mouvement fébrile le soir. T. = 38°,5. = 100. Le malade ne mange pas. Douleurs vives.

31. — La tuméfaction s'étend à quatre travers de doigt du côté de vant-bras. Œdème considérable ; même état général.

22. — Fluctuation profonde avec crépitation sanguine au pourtour. On pratique une ouverture en dehors de l'olécrâne et l'on reille 150 gr. environ de sang de couleur un peu foncée. Pansement occlusion et compression.

23. — Tuméfaction presque disparue. Le malade souffre moins, dort bien ; pas de fièvre, température normale.

25. — Disparition complète de la collection.

30. — Santé parfaite. L'appareil est maintenu.

2 *février*. — Même état.

15. — On ôte l'appareil plâtré. Consolidation osseuse. Un peu de e dans les mouvements d'extension et de flexion du membre. Le lade quitte le service.

Obs. LXII. — *Fracture du cubitus par cause directe. Réduction. Appareil plâtré. Guérison.* — Verlet (Eugène), journalier, quarante-deux ans, tre le 3 février 1880, salle Sainte-Marthe, 24. En glissant il est mbé à la renverse et son bras s'est trouvé pris entre le pavé et son ps.

État actuel. — L'avant-bras droit, pendant le long du corps, est ormé par un gonflement occupant tout l'avant-bras et remontant ois travers de doigt du côté du bras. Ecchymose annulaire intéres-

sant les deux tiers supérieurs de l'avant-bras. Le diamètre transverse de l'avant-bras est moindre que l'antéro-postérieur. Le cubitus est fracturé à l'union de son tiers supérieur avec ses deux tiers inférieurs. Le fragment supérieur est très saillant en avant. Le trait de la fracture est oblique de bas en haut, d'arrière en avant et un peu de dehors en dedans. En imprimant des mouvements, il est facile de déterminer la crépitation et la mobilité anormale. Rien du côté du radius. A cause du gonflement, on ne tente pas la réduction. Compresses résolutives. Immobilité.

6 *février*. — Le gonflement ayant diminué, on opère la réduction qui est du reste facile, et l'on place le membre dans un appareil plâtré.

20. — On enlève le premier appareil, la consolidation est assez avancée. Pas de raccourcissement. Deuxième appareil le même jour.

21. — Le malade est envoyé à Vincennes avec son appareil.

Obs. LXIII. — *Fracture oblique à l'union des tiers moyen et inférieur du cubitus. Appareil inamovible. Guérison.*— Varlin (Félix), dix-neuf ans, employé de commerce, entre le 22 décembre 1878, salle Saint-Augustin, 8. Il y a douze jours, il est tombé de sa hauteur, sur la paume de la main droite.

État actuel. — On constate à la partie interne de l'avant-bras, à l'union du tiers inférieur avec le tiers moyen, une saillie anormale et une légère teinte ecchymotique de la peau. Le malade accuse une sensation de picotement à ce niveau. En promenant les doigts sur le bord interne du membre, on reconnaît qu'il s'agit d'une fracture du cubitus et que la saillie est formée par le fragment supérieur qui se porte en dedans et en avant, tandis que le fragment inférieur est attiré en dehors vers le radius. Le trait de la fracture est

'tat actuel. — Contusions superficielles du bras et de la cuisse. ites plaies n'intéressant que la peau du nez et de la joue droite. La on principale est du côté de l'avant-bras. Celui-ci est le siège n gonflement surtout marqué à la partie moyenne de la région téro-externe. Il existe en ce point une tuméfaction notable. Dou- ıs vives, mouvements de l'articulation radio-carpienne possibles ais douloureux. En longeant le bord du radius, on trouve à sa partie oyenne une saillie dure et réductible. Crépitation, mobilité anor- ale et douleur plus vive à ce niveau. Le fragment inférieur fait ſlie en dehors et semble taillé en bec de flûte. Diagnostic : fracture ıique de haut en bas et de dehors en dedans.

Réduction immédiate assez facile, sans qu'on ait besoin de recourir ı sommeil chloroformique. Appareil plâtré.

23 décembre. — Le malade est envoyé à Vincennes avec son ap- ıreil.

Obs. LXV. — *Fracture directe transversale du radius droit. Contusion. ppareil plâtré. Guérison.* — Lebel (Henri), vingt-neuf ans, boucher, ıre le 5 mai 1879, salle Saint-Augustin, 9. Il a reçu la veille un ılent coup de bâton sur l'avant-bras droit. Douleur immédiate et npossibilité de faire certains mouvements.

État actuel. — Gonflement marqué de la partie moyenne de l'a- nt-bras droit, teinte ecchymotique de la peau à la partie antéro- ıterne. Point douloureux. Crépitation légère et mobilité anormale ı même niveau. Pas de saillie des fragments. Mouvements de pro- ıion et de supination presque impossibles, le malade perçoit un ıquement quand il les produit.

Compresses résolutives pendant trois jours. Immobilisation au ıyen d'une gouttière plâtrée embrassant les régions antéro et ıtéro-externe de l'avant-bras.

18 mai. — On retire la gouttière que l'on remplace par un appa- ıl silicaté. Le lendemain, le malade est envoyé en convalescence Vincennes.

Obs. LXVI. — *Fracture indirecte du radius droit à son extrémité infé- ıre. Consolidation au bout de trente jours.* — Jolibois (Séraphine), ınte-huit ans, cuisinière, entre le 14 janvier 1880, salle Sainte- ırthe, 45. La veille, chute de sa hauteur sur la paume de la main oite. Immédiatement douleur vive à l'extrémité inférieure de vant-bras et impuissance du membre.

État actuel. — Gonflement de l'extrémité inférieure de l'avant- ıs, s'étendant de l'articulation du poignet à quatre travers de doigt -dessus. Déformation classique en dos de fourchette. Douleur très e à la pression à environ 10 millimètres au-dessus de l'articula- n du poignet. C'est là qu'est le siège de la fracture qui paraît être nsversale, sans pénétration notable des fragments. Appareil com-

posé de compresses graduées, placé sur les faces antérieure et postérieure de l'avant-bras, garnies de deux attelles, le tout maintenu par des tours de bande. La main est laissée libre, pendante.

29 *janvier*. — La malade quitte le service.

Consolidation parfaite le trentième jour.

Obs. LXVII. — *Fracture de l'extrémité inférieure du radius. Appareil plâtré. Guérison.* — Codret (Henri), quatorze ans, fleuriste, entre le 15 décembre 1879, salle Saint-Augustin, 9. En descendant un escalier, il a glissé et est tombé d'une hauteur de trois marches sur la main droite. Immédiatement, douleur assez vive et impossibilité de se servir de son membre.

État actuel. — Déformation en dos de fourchette du poignet et de la main. Gonflement de la moitié inférieure de l'avant-bras et de la main. Les mouvements volontaires de flexion, d'extension et de latéralité sont conservés mais douloureux. Au-dessus de l'apophyse styloïde du radius, à environ 2 centimètres, existe un point où la douleur est beaucoup plus vive et où l'on constate de la crépitation. Le déplacement est peu considérable; le fragment inférieur fait une légère saillie en avant. Les mouvements provoqués sont très douloureux.

On réduit immédiatement la fracture et on maintient les fragments au moyen de deux attelles. Quatre jours après, on remplace ce premier appareil par un appareil plâtré.

24 *décembre*. — Le malade demande à retourner chez lui. Il sort avec son appareil.

Obs. LXVIII. — *Fracture indirecte de l'extrémité inférieure du radius. Appareil plâtré. Guérison.* — Gory (Jacques), soixante ans, charretier, entre le 5 février 1879, salle Sainte-Marthe, 4. Homme vigoureux,

le lendemain de l'entrée du malade. Celle-ci s'opère
l'une main la partie inférieure de l'avant-bras immédia-
ssus de la fracture ; de l'autre en saisissant le poignet
t sur lui une traction modérée. Pendant ce temps on
ression sur les fragments de manière à refouler le
s la face dorsale de la main, et l'inférieur vers la face
applique un appareil plâtré composé de deux attelles
antérieure descendant au-dessus du poignet et remon-
us du coude.

— Le malade quitte le service avec son appareil.
vient à la consultation, on constate une consolidation
lète.

J. — MAIN.

— *Fracture compliquée de plaie des deux premières pha-
tit doigt de la main gauche. Compresses d'eau fraîche.
movible. Guérison.* — Moussard (Victor), quatorze ans,
e le 9 avril 1879, salle Saint-Augustin, 6. Ce matin, il
loigt pris dans les chaînes d'une grue.

— Plaie à la face dorsale du petit doigt s'étendant obli-
articulation métacarpo-phalangienne jusqu'à la phalan-
ssant toutes les parties molles. L'articulation de la pre-
ge avec la seconde est ouverte. Ces deux os sont
fracture est transversale pour la première phalange,
hors en dedans pour la seconde. Hémorrhagie abon-
ment de la moitié interne de la face dorsale de la
lité conservée. Mouvements du doigt impossibles. Dou-
ement vives.

d'eau fraîche souvent renouvelées. Immobilisation de
noyen d'une palette.

s après, appareil inamovible.

mplète le 20 mai jour de la sortie.

K. — FÉMUR.

— *Fracture du corps du fémur. Plan incliné. Appareil
érison.* — Lesergent (Léon), trente-six ans, cordonnier,
vril 1879, salle Saint-Augustin, 77. Il vient de faire une
auteur de deux étages ; il a perdu connaissance et ne
r la manière dont il est tombé.

— La cuisse droite est déformée et considérablement
épanchement sanguin occupe la totalité de cette por-
bre inférieur, mais est surtout marqué à la partie
peau est fortement ecchymosée, principalement à la
-interne. Le membre est dans la rotation en dehors,

la face antérieure étant devenue externe. Mouvements impossibles; la cuisse et la jambe reposent inertes sur le lit. A 2 centimètres environ au-dessus de la partie moyenne de la cuisse, on observe une saillie constituée par les fragments du fémur fracturé. La pression est douloureuse en ce point, et la crépitation y est manifeste. La mobilité est également très évidente quand on cherche à soulever le membre qui se courbe au niveau de sa partie moyenne. Le fragment supérieur est porté en dehors, tandis qu'au-dessous de lui, on trouve une dépression peu profonde. Raccourcissement de 5 centimètres.

On tente la réduction et on ne l'obtient qu'avec difficulté. Le membre est maintenu dans l'immobilité sur un plan incliné. Compresses d'eau blanche.

Le quatrième jour après l'accident, le gonflement ayant beaucoup diminué, on a recours à l'appareil américain.

17 *mai.* — On enlève l'appareil américain que l'on remplace par un appareil silicaté. La consolidation est très avancée. Il n'y a pas de raccourcissement.

18. — Le malade va à Vincennes avec son appareil.

Obs. LXXI. — *Fracture transversale sans déplacement du tiers inférieur du fémur. Faible raccourcissement. Appareil américain. Guérison.* — Formont (Octave), cinquante-quatre ans, polisseur, entre le 9 avril 1879, salle Saint-Augustin, 11. La veille au soir un coupé du maître l'a renversé et la roue a passé transversalement sur la partie inférieure de sa cuisse droite.

État actuel. — Le tiers inférieur de sa cuisse droite est augmenté de volume par suite d'un épanchement qui occupe, en outre, le pourtour de l'articulation du genou. Contusion ecchymotique à la face

l'appareil silicaté et on applique une simple bande compressive. Il part pour Vincennes.

Obs. LXXII. — *Fracture par contraction musculaire du fémur gauche à quatre travers de doigt au-dessus des condyles, avec deux centimètres et demi de raccourcissement. Rhumatisme intercurrent. Pseudarthrose. Injections de teinture d'iode. Consolidation sans raccourcissement.* — Cost (Clément), trente-cinq ans, chauffeur, entre le 5 février 1879, salle Sainte-Marthe, 14. A eu plusieurs attaques de rhumatisme articulaire. La veille, il était occupé à préparer une locomotive soulevée par un cric ; il était assis, par terre, sous la machine, les deux jambes étendues et reposant sur le sol, quand, tout à coup, la locomotive retomba sur ses roues et l'atteignit légèrement dans la région lombaire. Le malade fit un brusque mouvement de flexion du tronc en avant, et entendit alors un craquement, en même temps qu'il éprouvait une violente douleur au niveau du fémur gauche. Il ne put se relever.

État actuel. — Aucune trace de contusion ou d'ecchymose sur le membre. La région lombaire est, au contraire, le siège d'une très légère contusion. Énorme épanchement dans l'articulation du genou. Gonflement considérable de toute la face antérieure de la cuisse limité en haut par le pli de l'aine et descendant jusqu'au niveau du cul-de-sac sous-tricipital. Ce gonflement plus accentué dans le tiers supérieur ferait croire au premier abord à une fracture trochantérienne. Crépitation sanguine très prononcée dans la région antéro-latérale externe de la cuisse. Pied légèrement tourné en dehors. Crépitation et mobilité anormale à quatre travers de doigt au-dessus des condyles. On ne peut sentir les fragments ; la fracture est transversale. Impuissance du membre, douleurs très vives provoquées par les mouvements et la pression au niveau de la fracture. Raccourcissement de deux centimètres et demi.

7 *février.* — Application d'un appareil américain modifié.

27. — On constate que la consolidation n'est pas encore commencée. On fait une injection iodée dans le foyer de la fracture. L'appareil américain est maintenu en place.

8 *mars.* — Le malade a de la fièvre. T = 39°. — P = 110. Frissons, douleurs articulaires généralisées.

10. — Rougeur et gonflement des articulations du poignet, du coude et des genoux. T = 39°,5. — P = 120. Potion au salicylate de soude.

15. — Même état; la température reste toujours la même. Douleurs aussi vives dans les articulations. Même traitement. Cet état se maintient jusqu'au 2 avril. A cette époque, chute de la fièvre. A partir de ce moment, le malade va de mieux en mieux.

17. — Appareil plâtré.

28. — Pas de consolidation. Seconde injection iodée pratiquée comme la première fois.

14 *avril.* — La consolidation semble s'établir, mais elle n'est pas trouvée suffisante, et l'on fait une troisième injection iodée. On laisse en place l'appareil plâtré.

8 *mai.* — Consolidation parfaite. Appareil silicaté. Il n'existe pas de raccourcissement appréciable.

17. — Le malade quitte le service avec son appareil pour aller à Vincennes.

Obs. LXXIII. — *Fracture sus-condylienne du fémur droit. Perforation des parties molles par le fragment supérieur. Arthrite purulente du genou consécutive. Rupture de la synoviale. Désarticulation de la hanche. Mort.* — Barry (François-Marie), cinquante-trois ans, charretier, entre le **13** octobre **1879**, salle Sainte-Marthe, **22**. Sujet fortement constitué. Le **11** octobre dans la soirée, il est tombé de sa voiture et n'a pu se relever. Il a passé la nuit sur la route et n'a été trouvé que le lendemain. Après être resté la journée sans traitement, il fut enfin apporté à l'hôpital.

État actuel. — Il existe une fracture sus-condylienne du fémur droit évidente ; le fragment supérieur a perforé les parties molles et les téguments à 3 centimètres au-dessus du cul-de-sac supérieur de la synoviale du genou, en produisant une plaie punctiforme, comparable à celle que produit le trocart. Le fragment inférieur s'est porté en arrière, en formant avec le fragment supérieur un angle à sommet dirigé en avant. La jambe est dans la flexion avec rotation en dehors. La réduction et la coaptation des fragments sont effectuées au moment de l'entrée, et le membre est maintenu dans une bonne position au moyen de l'extension continue faite avec des poids, la contre-extension étant faite

23. — T M = 37°, 6. S = 39°. — P = 120. Même état.

24. — T M = 38°. S = 39°, 5. Le genou a tout à coup diminué de volume. Rupture du cul-de-sac supérieur de la synoviale ; fusée du liquide du côté de la cuisse. le long des gaines aponévrotiques où l'on perçoit de la fluctuation et du clapotement.

25. — T M = 38°, 6. — P = 118. Œdème considérable de toute la cuisse. Les fusées purulentes remontent jusqu'à la racine du membre du côté du grand trochanter. On sent à ce niveau une collection liquide fluctuante et du gargouillement dû à la collision du gaz et du pus. La fluctuation se retrouve profondément dans toute la longueur du membre; le fémur paraît isolé au milieu du pus. Nous nous décidons à pratiquer l'amputation en dernier recours.

Chloroforme. Compression de l'artère fémorale sur l'éminence ilio-pectinée. Nous n'employons pas la bande d'Esmarch, à cause des fusées purulentes. Amputation de la cuisse à l'union du tiers moyen avec le tiers supérieur par la méthode circulaire. Dès que nous avons incisé la peau et la couche musculaire superficielle, nous voyons jaillir un flot de pus, séreux, roussâtre, mélangé de lambeaux de tissu cellullaire, d'odeur horriblement fétide. Il s'en écoule ainsi plusieurs litres. Nous prenons de grandes précautions en incisant les couches musculaires profondes, afin de pouvoir saisir l'artère fémorale avec des pinces, opération que nous prévoyons difficile à cause de la désorganisation des tissus et des jets de pus qui sortent continuellement de toute la surface de section. Malgré ces difficultés nous parvenons à pincer immédiatement cette artère ainsi que les autres vaisseaux, de manière à ce que le malade ne perde pas plus de 60 à 80 grammes de sang. Le fémur baigne dans le pus. Le périoste est décollé et en partie détruit depuis la fracture jusqu'aux deux trochanters. Il n'adhère plus qu'au niveau de la cloison intermusculaire interne. Nous serions contraint de remonter jusqu'à ce point pour sectionner l'os. A ce moment on entend dans l'articulation coxo-fémorale un craquement qui semble annoncer une altération de cette articulation. La gravité des désordres exigeant que l'opération soit reportée jusqu'à ce niveau, nous nous décidons à pratiquer la désarticulation. Dans ce but nous faisons une incision longitudinale à partir du grand trochanter et comprenant toute l'épaisseur des parties molles jusqu'au fémur. Nous saisissons les vaisseaux avec des pinces, puis nous coupons les muscles et la capsule articulaire. Celle-ci est remplie de sérosité louche. L'opération terminée, nous réunissons les bords de l'incision latérale à l'aide de huit points de suture métallique; quinze pinces hémostatiques sont laissées sur les vaisseaux saignants. Pansement ouaté compressif.

Comme le malade est considérablement affaibli, nous faisons, pour le ranimer, deux injections sous-cutanées d'éther avec la seringue de

Pravaz, à une demi-heure d'intervalle. Nous lui faisons prendre également des boissons alcoolisées qui le soutiennent pendant plusieurs heures, mais dans la soirée il tombe dans le collapsus et meurt à dix heures du soir.

Fig. A. — Fracture du fémur.

Examen de la cuisse. — Le fragment supérieur du fémur offre à sa partie antérieure une pointe en V. C'est cette portion de l'os qui a perforé les parties molles et la peau. Plusieurs esquilles sont indépendantes des fragments, mais adhèrent encore au périoste. Au centre du canal médullaire du bout supérieur nous trouvons un fragment à bords irréguliers, de 3 centimètres de diamètre, complètement détaché et renversé dans la lumière du canal médullaire. Ce dernier est rempli de pus, aussi bien du côté du fragment supérieur que du côté inférieur. L'extrémité inférieure du fémur est divisée en 3 fragments par deux traits verticaux qui s'étendent du foyer de la fracture jusqu'à l'articulation (Voy. fig. A). Le tissu spongieux des condyles fémoraux est ramolli, friable, complètement désorganisé; les aréoles sont pleines de pus. L'articulation du genou présente les altérations de l'arthrite purulente: la synoviale est injectée, tuméfiée, épaissie, en partie masquée par de fausses membranes grisâtres, infiltrée de pus. Le cul-de-sac supérieur de la synoviale est rompu à son extrémité supérieure ; un stylet introduit à ce niveau pénètre dans le foyer de la fracture. La tête du fémur est saine, les lambeaux de synoviale qui lui adhèrent présentent de fines arborisations vasculaires inflammatoires. Les muscles de la cuisse et particulièrement ceux de la région antérieure, vaste interne, vaste externe et droit antérieur, sont infiltrés, ramollis, baignés de pus. Ils s'écrasent à la pression et se transforment en une sorte de bouillie pulpeuse et rougeâtre.

L. — Tibia et Péroné.

Obs. LXXIV. — *Fracture compliquée des deux os de la jambe. Ouverture de l'articulation tibio-tarsienne. Issue du fragment supérieur du tibia à travers la plaie. Sphacèle limité des parties molles. Fusées purulentes dans les interstices musculaires. Impossibilité de la contention des fragments. Résection de l'extrémité articulaire du tibia. Guérison.* — Périche (Désirée), soixante-cinq ans, femme de ménage, entre

a 1880, salle Sainte-Marthe, 44. Bonne santé habituelle, ja-
naladies graves. Le 23 juin, faux pas dans un escalier, ren-
t du pied droit en dehors avec abduction. Douleur violente,
ie. La malade ne peut se relever. Transport à l'hôpital.
tuel. — A la partie antéro-interne du tiers inférieur de la
oite, existe une plaie longue de 10 centimètres et large de 6,
lèvres de laquelle fait saillie un fragment du tibia fracturé.
e la fracture oblique de bas en haut et de dedans en dehors
rois travers de doigt au-dessus de la molléole interne. Le
supérieur hernié chevauche en dedans sur le fragment in-
L'articulation tibio-tarsienne est ouverte et laisse voir la
rticulaire du tibia. Le péroné est fracturé à sa partie
ainsi qu'il est facile de le constater à la crépitation, à la mo-
rmale et à la douleur violente qu'on détermine en ce point
nouvements provoqués. Tuméfaction ecchymotique consi-
de la moitié inférieure de la jambe. Douleurs vives au
mouvement et à la pression. Réaction générale fébrile.
°. — P = 94.
aisons la réduction et nous immobilisons le membre dans
tière.
. — T M = 38°. S = 39°. Insomnie, soubresauts tendi
déplacement s'est reproduit; nous réduisons de nouveau
ppliquons un appareil plâtré en laissant une fenêtre au ni-
a plaie.
T M = 38°. S = 39°,4. Suppuration du foyer de la fracture.
Fusée purulente intermusculaire à la face posterieure. On
ppareil plâtré et l'on fait une incision longue et profonde.
n flot de pus mélangé de gaz. Nous plaçons le membre dans
ttière garnie de coussins imperméables. T M = 38°,2. S =

Le périoste du tibia dans la portion visible au fond de la
sente des teintes de sphacèle. Suppuration abondante. La-
c l'eau alcoolisée phéniquée.
Nouvel abcès au côté antéro-externe de la jambe. Incision.
on du pus. Même pansement. T M = 38°,4. S = 39°. Malgré
soins, le fragment supérieur s'est encore déplacé.
llet. — Des lambeaux de périoste sphacélé se détachent. Le
udé est en voie de nécrose et offre une teinte noirâtre.
8°. S = 38°,8.
lême état. Malgré la suppuration du foyer de la fracture et
l'état général reste satisfaisant.
hloroforme. Pendant que deux aides rétractent les lèvres de
et qu'un troisième maintient le fragment supérieur du tibia
vec un fort davier, nous ruginons le périoste jusqu'au niveau

d'une ligne circulaire où il est sain et bien adhérent au tibia. Ceci fait, nous réséquons 4 centimètres de ce fragment supérieur en partie nécrosé, à l'aide de la scie circulaire du polytritôme, nous faisons éclater la lame compacte postérieure avec la gouge et nous égalisons la surface de section avec des pinces coupantes. La réduction est alors facile. Nous replaçons le membre dans la gouttière garnie de coussins imperméables et nous l'immobilisons dans une bonne position afin d'éviter une déviation du pied.

Pendant les trois premiers jours, la température oscille entre 38° et 39°, la suppuration continue abondamment par les incisions postérieure et latérale.

10. — Température et pouls normaux. La suppuration diminue, les plaies se couvrent de bourgeons charnus. Pas d'accidents consécutifs.

2 *août*. — La cicatrisation des plaies est complète, on place le membre dans une gouttière plâtrée.

28. — On enlève l'appareil qui est devenu trop large. Le pied a de la tendance à s'infléchir en dedans avec adduction de la pointe. Nouvel appareil plâtré.

4 *septembre*. — On renouvelle l'appareil; la rétraction cicatricielle détermine une forte dépression au niveau de la portion du tibia réséquée de sorte que les appareils se relâchent au bout d'un certain temps. Appareil silicaté.

8 *octobre*. — On renouvelle l'appareil, le pied a toujours une certaine tendance à se renverser en dedans.

18 *novembre*. — Dernier appareil silicaté, la malade marche depuis dix-huit jours dans la salle et descend au jardin.

19. — Elle sort avec son appareil. Nous lui conseillons de venir

obilité anormale produites par les mouvements de rotation im-
ss au membre et par la pression sur le fragment supérieur. On
mait la fracture du péroné à la mobilité anormale. Elle siège à
on du tiers moyen avec le tiers inférieur, est transversale sans
cement des fragments. Impuissance du membre. Pas de rac-
issement. Le pied est resté dans l'axe normal.
nsement de la plaie par occlusion avec de la baudruche collo-
iée. Gouttière plâtrée avec étrier remontant au-dessus du ge-
Coussinet de ouate au niveau de la saillie du fragment supérieur
bia exerçant une compression au moyen de bandes de diachylon.
octobre. — On ôte la gouttière plâtrée. Consolidation osseuse.
reil silicaté.
malade quitte le service le 2 novembre. Il peut marcher facile-
avec son appareil.
s. LXXVI. — *Fracture de la jambe droite et fracture du péroné*
ie. Appareil inamovible. Guérison. — Pivot (Jacques), trente-
ans, homme de peine, entre le 3 janvier 1879, salle Saint-
stin, n° 9. La veille, dans un embarras de voitures, il est tombé
véhicule qu'il conduisait; le pied gauche s'est pris dans le rail
tramway et a été tordu violemment, le corps étant entraîné
e sol du côté gauche. Quand il a été à terre, la roue d'une voi-
lourdement chargée a passé sur sa jambe droite. Il n'a pu se
er et a été transporté à l'hôpital.
it actuel. — Gonflement notable de la moitié inférieure de la
e droite. Ecchymose oblique dirigée de haut en bas et de de-
en dehors, produite par la roue. Le pied est dans l'abduction.
omenant le doigt sur le tibia, on sent un peu au-dessous de la
e moyenne une fracture reconnaissable par la saillie d'un frag-
et par une dépression légère, oblique, siégeant immédiatement
ssous. Douleur vive à la pression, crépitation très manifeste, un
le mobilité anormale en ce point. Le déplacement des fragments
eu marqué. Du côté du péroné, à 2 centimètres de la base de la
ole, point douloureux, crépitation et mobilité anormale. Enfin,
té du péroné gauche, signes pathognomoniques de la fracture
malléole à sa base.
pos, compresses résolutives pendant deux jours, puis appareil
é.
vingt-septième jour on enlève l'appareil plâtré, la consolidation
resque complète. Appareil silicaté.
mars. — On envoie le malade en convalescence à Vincennes ; il
he avec des béquilles.
s. LXXVII. — *Fracture de jambe compliquée de plaie avec issue des*
ents. Fracture du tibia à l'union du tiers moyen avec le tiers inférieur
péroné à 4 travers de doigt plus bas. Pansement par occlusion de

la plaie. Appareil inamovible. Guérison. — Troumaker (Pierre), dix-huit ans, cimentier, entre le 12 mars 1879, salle Sainte-Marthe, 41. La veille au soir une roue de tramway a passé sur sa jambe gauche.

État actuel. — Ecchymose occupant les tiers moyen et inférieur de la jambe, plus prononcée à la face externe, tuméfaction de toute cette région. Le pied est un peu tourné en dehors, le talon relevé. A l'union des tiers moyen et inférieur de la jambe, plaie transversale longue de 4 centimètres à travers laquelle le fragment inférieur du tibia fait une saillie de 4 centimètres. Le tibia est fracturé très obliquement de haut en bas et un peu de dehors en dedans. Le fragment supérieur est maintenu en arrière par la saillie du fragment inférieur. Pas de décollement des parties molles. Le péroné est fracturé transversalement à 4 travers de doigt plus bas que le tibia : il y a chevauchement des fragments à ce niveau, le fragment inférieur est porté en avant et chevauche sur le supérieur. Douleur locale très vive. Impuissance complète du membre.

Réduction par extension et contre-extension. Pansement de la plaie par occlusion avec de la baudruche collodionnée. Immobilisation du membre dans une gouttière en fils de fer. Compresses résolutives pendant quatre jours.

17 *mars.* — Appareil plâtré composé d'une gouttière postérieure embrassant le pied et remontant jusqu'au tiers moyen de la cuisse. La plaie se réunit par première intention.

28. — On retire la baudruche.

30 *avril.* — Consolidation complète. Appareil silicaté avec lequel le malade quitte le service le 16 *mai.*

Obs. LXXVIII. — *Fracture indirecte de la jambe gauche à l'union du tiers*

Obs. LXXIX. — *Fracture au tiers inférieur de la jambe droite. pareil plâtré. Guérison.* — Gabriel (Auguste), trente-quatre ans, ornalier, entre le 8 décembre 1879, salle Saint-Augustin, 80. Il a issé sur la glace et est tombé à la renverse, sa jambe droite prise ître le sol et la cuisse du côté opposé. Douleurs vives, impossibilité e marcher.

Etat actuel. — Tuméfaction peu prononcée de la partie inférieure e la jambe droite et de l'articulation tibio-tarsienne. Pas d'ecchymose. Pied porté en dehors. Mouvements impossibles à cause de la douleur. Douleur limitée. Mobilité anormale, crépitation et dépression à l'union des tiers moyen et inférieur de la jambe; les deux fragments sont portés en arrière; c'est une fracture du tibia en V ouvert n haut. Le péroné est fracturé à 1 centimètre plus haut.

Le surlendemain appareil plâtré.

21 *janvier.* — Pas de consolidation; nouvel appareil.

19 *février.* — Consolidation complète. Pas de raccourcissement.

21. — Le malade retourne chez lui; il peut marcher sans béquilles.

Obs. LXXX. — *Fracture au tiers inférieur des deux os de la jambe uche. Appareil plâtré. Guérison.* — Jout (Gustave), soixante ans, anœuvre, entre le 8 décembre 1877, salle Saint-Augustin, 10. ujet alcoolique. Il était ivre, la veille, au moment de l'accident et ı peut donner aucun renseignement; il croit que c'est en se battant ı'il a reçu un coup de pied.

Etat actuel. — Gonflement considérable de toute la jambe et d'une ırtie du pied. La face antérieure du membre dans son tiers inférieur ıt recouverte d'une large ecchymose noirâtre et de phlyctènes. e pied est légèrement porté en dehors. Impuissance absolue du embre; douleurs atroces au moindre mouvement. A l'union du ers inférieur avec le tiers moyen, mobilité anormale et crépitation anifeste des os au même niveau. Le trait des fractures est oblique ı haut en bas, de dedans en dehors et d'arrière en avant. Le fragent inférieur du tibia fait saillie en dedans; le fragment supérieur porte en pointe vers la face interne du péroné.

On place le membre dans une gouttière métallique et l'on applique s compresses résolutives. Le septième jour, le gonflement a minué.

18 *décembre.* — Appareil plâtré.

23 *janvier.* — On enlève l'appareil; la consolidation ne s'est pas frée. Nouvel appareil.

13 *février.* — La consolidation n'est pas encore complète. On met te fois le membre dans un appareil silicaté. Pas de raccourcissement.

0. — Le malade est envoyé à Vincennes avec son appareil. Il mar- avec des béquilles. Consolidation.

Obs. LXXXI. — *Fracture indirecte de jambe compliquée de plaie. Phlegmon diffus. Infection purulente. Mort. Autopsie.* — Petot (Michel), soixante-deux ans, menuisier, entre le 13 janvier 1879, salle Sainte-Marthe, 11. Homme d'une bonne santé habituelle, sans antécédents pathologiques. La veille, chute de sa hauteur en glissant sur un trottoir. Le corps a tourné sur son axe de gauche à droite, la jambe droite formant pivot. En tombant, le malade a entendu un craquement prolongé qu'il compare à un bruit d'engrenage. Il a perdu connaissance. On l'apporte le lendemain à l'hôpital.

État actuel. — La pointe du pied droit est dans l'abduction forcée ; la jambe semble tordue en dehors à partir de l'union du tiers inférieur avec le tiers moyen. A ce niveau, plaie transversale, large de 2 centimètres, à travers laquelle le fragment supérieur du tibia fait une saillie de 1 centimètre et demi. Ecchymose et gonflement comprenant toute la jambe depuis le genou jusqu'à l'articulation tibio-tarsienne ; mobilité anormale à l'union du tiers inférieur avec le tiers moyen ; cette mobilité semble se continuer jusqu'à l'articulation tibio-tarsienne. Ce symptôme est surtout sensible dans les mouvements de rotation imprimés au membre en saisissant le pied de la main droite et en maintenant la jambe de la main gauche au-dessous du genou. Crépitation manifeste obtenue par la même manœuvre. La fracture est très oblique de haut en bas et de dehors en dedans. Le péroné est fracturé plus haut. Par les mouvements de rotation on obtient aussi, du côté de cet os, de la mobilité anormale et de la crépitation. Cette seconde fracture est de même très oblique et comprend tout le tiers supérieur du péroné. L'obliquité est dans le même sens que celle de la fracture du tibia, c'est-à-dire de haut en bas et de dehors en dedans.

5. — Aggravation des symptômes. P = 130. — T = 39°, 5. Affaiblissement du malade. Sueurs profuses.

6. — P = 140. — T = 40°, le matin. Suppuration moins abondante.

8. — P = 130. — T = 39°. Même état aussi grave. Dépression générale.

9. — Le malade meurt à dix heures.

Autopsie. — Le tibia semble tordu sur son axe et le fragment inférieur présente une fêlure comprenant toute sa longueur et se propageant jusqu'à l'articulation tibio-tarsienne. La surface articulaire est divisée en deux parties égales par une ligne dirigée d'arrière en avant. L'articulation présente un léger épanchement séro-sanguin. La fracture du péroné comprend tout son tiers supérieur : elle commence au-dessous de la tête et finit à l'union du tiers supérieur avec le tiers moyen. Elle est très oblique, en hélice. La moelle des deux os est grisâtre, enflammée, purulente. Vaste décollement du périoste comprenant en bas tout le fragment inférieur jusqu'à deux travers le doigt au-dessus de l'articulation, et en haut remontant le long du tibia à quatre travers de doigt au-dessous du genou. Vaste foyer de suppuration. Pas de caillots dans les veines poplitée et saphènes. Dans la veine crurale on trouve quelques caillots à la hauteur de la partie moyenne du triangle de Scarpa, mais pas de pus.

Les poumons sont pleins de granulations anciennes ayant subi une transformation calcaire. Ils sont emphysémateux et présentent une induration fibreuse de toutes les petites bronches des deux sommets.

Le cœur et le cerveau ne présentent rien de particulier.

Reins normaux.

La rate, couleur lie de vin, est ramollie, très friable, mais ne présente pas d'abcès.

Le foie présente à sa surface inférieure deux petits abcès métastatiques, situés de chaque côté du sillon médian. Ils ont le volume d'une noisette et sont remplis de pus. Sa face supérieure en présente trois autres, situés vers la partie moyenne, disposés en triangle. Ils s'enfoncent dans le foie sous forme de pyramides à base dirigée vers la surface libre du foie. Leur volume équivaut à celui d'une aveline.

Obs. LXXXII. — *Fracture oblique des deux os de la jambe droite. Appareil plâtré. Appareil silicaté. Guérison sans raccourcissement.* — Gauthier (Paul), soixante ans, menuisier, entre le 6 octobre 1879, salle Saint-Augustin, 1. Le matin il a été renversé, par un passant, avec une lourde charge de bois qu'il portait. La jambe droite a été prise entre le fardeau et le sol. Il n'a pas perdu connaissance, mais n'a pu se relever.

État actuel. — La jambe est déformée par un gonflement énorme qui en occupe la presque totalité et s'étend même au pied jusqu'à l'articulation tarso-métatarsienne. La déformation est surtout mar-

quée en un point situé à quatre travers de doigt au-dessus des malléoles. Ecchymose de toute la partie postéro-externe et antérieure de la jambe. Pied fortement porté en dehors. Point très douloureux, crépitation et mobilité anormale à l'union des tiers moyen et inférieur de la jambe. Quand on soulève le membre et que l'on cherche à exécuter des mouvements, la douleur arrache des cris au malade. Le tibia et le péroné sont fracturés au même niveau ; les fragments inférieurs des deux os sont fortement portés en dehors et forment un angle avec les fragments supérieurs. La fracture est oblique de dehors en dedans et un peu d'avant en arrière.

Vu le gonflement, on place le membre dans une gouttière métallique et l'on fait des applications de compresses imbibées d'eau blanche. Le sixième jour, le gonflement étant très diminué, on réduit la fracture et l'on maintient les fragments au moyen d'un appareil plâtré.

22 *novembre.* — On enlève le plâtre et on le remplace par un appareil silicaté. La consolidation est obtenue sans cal difforme. Le malade commence à marcher avec des béquilles.

5 *décembre.* — On remplace le silicate par un bandage légèrement compressif. Le malade sort guéri le 10 décembre.

Obs. LXXXIII. — *Fracture indirecte de la jambe gauche, oblique de haut en bas et de dehors en dedans. Consolidation au bout de quarante jours.* — Guedon (Pierre), quarante-quatre ans, forgeron, entre le 1er janvier 1879, salle Sainte-Marthe, 17. Homme vigoureux, sans maladies antérieures. Il a fait une chute de sa hauteur en glissant sur un trottoir, et est tombé sur le côté gauche, la jambe de ce côté dans l'abduction avec rotation en dehors. Il a parfaitement entendu le craquement.

État actuel. — La jambe gauche présente un gonflement ecchymo-

tré composé d'une attelle postérieure avec étrier et remontant dessus du genou. Pas de complications. Au bout de cinq jours, gonflement a disparu.

4 *février.* — Quarante jours après l'application de l'appareil, on state une consolidation parfaite.

5. — Le malade quitte le service. On lui a appliqué un appareil cité.

Quinze jours après, le malade se présente à la consultation. Consoation maintenue. Cal inappréciable au toucher. Les mouvements la jambe sont complets. Il peut marcher sans le secours d'une ne.

Obs. LXXXIV. — *Fracture transversale sans déplacement des deux os la jambe gauche. Appareil plâtré.* — Martin (Alexandre), quarantetre ans, charpentier, entre le 3 novembre 1879, salle Saint-Autin, 3. En chargeant une pièce de bois, son pied gauche a violemnt tourné en dedans. Il n'est pas tombé et a pu faire immédiatent quelques pas.

État actuel. — Tuméfaction peu considérable de la partie inféure de la jambe et de l'articulation tibio-tarsienne; le pied est s son axe normal. Large ecchymose au-dessus de la malléole erne qui est fracturée à sa base. A 5 centimètres au-dessus de la lléole péronière, point très douloureux; mobilité anormale et pitation lorsqu'on saisit la jambe avec les deux mains et qu'à l'aide pouces on appuie sur le péroné. Pas de déplacement.

Le lendemain on place la jambe dans un appareil plâtré; le malade tourne chez lui sur sa demande.

Obs. LXXXV. — *Fracture de la malléole interne. Fracture du péroné trois travers de doigts au-dessus de la malléole. Subluxation du pied en rière et en dehors* (*jambe gauche*). — Orgnon, vingt-sept ans, cocher, tre le 27 février 1879, salle Sainte-Marthe, 29. Il est tombé du siège un fiacre, sur le pied gauche, et dans sa chute la jambe a subi un ouvement de torsion en dedans. Il n'a pu se relever.

État actuel. — Gonflement considérable du cou-de-pied et de la e antérieure de la moitié inférieure de la jambe. Pas d'ecchyse. Impuissance du membre. Douleurs vives s'exaspérant par la ssion, surtout au niveau de la malléole interne et à trois travers de gts au-dessus de l'externe. La pression directe sur la malléole ine provoque une mobilité anormale et de la crépitation au niveau la base. Les mouvements de flexion et d'extension du pied res- sans effet. Mais les mouvements d'adduction et d'abduction proent une crépitation manifeste à la base de la malléole interne. côté du péroné, la pression est très douloureuse à trois travers de ts au-dessus de la malléole, et les mouvements de latéralité du y déterminent une crépitation manifeste. La fracture du péroné

est transversale, sans saillie des fragments. L'écartement des malléoles est augmenté d'un demi-centimètre par comparaison avec le côté opposé. Subluxation de l'astragale en arrière et un peu en dehors. Le talon est plus saillant que celui du côté opposé ; le tendon d'Achille forme une concavité postérieure, l'avant-pied est raccourci. La mortaise tibiale forme saillie en avant. Le bord externe du pied regarde un peu en bas ; saillie considérable de la malléole interne au-dessous de laquelle on sent le bord interne de la poulie astragalienne.

La réduction s'obtient facilement en portant l'astragale en avant et en dedans pendant que le malade est endormi. On la maintient au moyen de deux attelles plâtrées latérales, embrassant le pied et remontant au-dessus du genou. Compresses résolutives pendant dix jours.

11 *mars*. — Le gonflement est entièrement disparu ; application d'un autre appareil plâtré, le premier étant devenu trop large, à la suite de la disparition du gonflement. Gouttière plâtrée postérieure embrassant le pied fléchi à angle droit, et remontant au-dessous du genou.

1er *avril*. — On enlève l'appareil. Consolidation parfaite.

2. — Appareil silicaté.

3. — Le malade quitte le service. Un peu de roideur dans l'articulation tibio-tarsienne.

Obs. LXXXVI. — *Fracture transversale des deux os de la jambe droite. Ecchymose. Gonflement. Gouttière métallique. Appareil plâtré, puis appareil silicaté. Consolidation imparfaite. Rentrée du malade dans les salles. Nouvel appareil silicaté. Guérison.* — Bordes (Antoine), trente-cinq ans, cordonnier, entre le 13 février 1879, salle Saint-Augustin, 6. La veille, il a été renversé par une voiture dont la roue lui a passé sur l'extrémité inférieure de la jambe droite. Il n'a pu se relever et a

cinquième jour, la tuméfaction ayant notablement diminué, on met la jambe dans un appareil plâtré.

21 *mars.* — On enlève le plâtre et on le remplace par un bandage silicaté. La consolidation est peu avancée.

5 *avril.* — Le malade quitte l'hôpital pour aller à Vincennes. Il a toujours son appareil silicaté.

23. — Il vient à l'hôpital, ne pouvant, dit-il, appuyer sur sa jambe. On enlève le silicate et l'on constate que le travail de consolidation ne s'est pas complètement effectué. On met de nouveau le membre dans un appareil silicaté.

22 *mai.* — On retire le bandage inamovible et l'on constate, cette fois, que la fracture est parfaitement consolidée, mais avec un raccourcissement de 1 centimètre.

24. — Sortie de l'hôpital.

Obs. LXXXVII. — *Fracture indirecte sus-malléolaire gauche, sans déplacement. Appareil inamovible. Guérison.* — Thibaut (Frédéric), trente-cinq ans, homme de peine, entre le 16 mars 1879, salle Sainte-Marthe, 28. En faisant, la veille, un faux pas, il a tourné sur lui-même, la jambe gauche étant fixe et faisant pivot. Il est tombé et n'a pu se relever.

État actuel. — Gonflement considérable du tiers inférieur de la jambe, de l'articulation tibio-tarsienne, et de la face dorsale du pied, jusqu'aux orteils. Pas de déformation ni de saillie osseuse sous la peau. Ecchymose en arrière des deux malléoles, plus prononcée du côté interne, remontant sur la ligne du péroné à trois travers de doigts au-dessus de la malléole. La pointe du pied est légèrement portée en dedans. Pas d'écartement des malléoles. Les mouvements de latéralité ainsi que ceux de flexion et d'extension du pied sur la jambe produisent de la crépitation et de la mobilité anormale, à deux travers de doigts au-dessus des malléoles. Douleurs vives à la pression, sur le foyer des fractures, s'exaspérant par les mouvements provoqués. Impuissance du membre. Les deux fractures siègent au même niveau et sont transversales sans déplacement.

Compresses d'eau blanche pendant trois jours. Appareil plâtré. Gouttière postérieure entourant le pied fléchi à angle droit, les faces latérales de la jambe, et remontant au-dessus du genou.

22 *avril.* — Consolidation.

23. — Appareil silicaté. Le malade quitte le service.

Obs. LXXXVIII. — *Fracture indirecte sus-malléolaire gauche, transversale, sans déplacement. Appareil inamovible. Guérison.* — Lambert (Jean), trente-sept ans, ébéniste, entre le 10 mars 1879, salle Sainte-Marthe, 28. La veille, il a glissé sur un trottoir, le corps a tourné sur lui-même de gauche à droite, la jambe gauche portant le poids du corps et faisant pivot.

État actuel. — Ni ecchymose, ni déformation; gonflement pr occupant toute la face dorsale du pied, jusqu'à la racine des et le tiers inférieur de la jambe. Douleurs vives produites mouvements de latéralité du pied. Ces mouvements provoq la crépitation et de la mobilité anormale plus prononcée du tibia, à un travers de doigt au-dessus des malléoles pour les d Les mouvements de flexion et d'extension du pied sur la jam très douloureux, mais ne produisent pas de crépitation. L tures sont transversales, sans saillie des fragments.

Compresses résolutives pendant trois jours, puis apparei composé d'une large gouttière postérieure. Pied fléchi à ang sur la jambe. Consolidation parfaite au bout de quarante-hui

27 *avril.* — Appareil silicaté. Un peu de raideur de l'artic

28. — Le malade quitte le service.

Obs. LXXXIX. — *Fracture sus-malléolaire indirecte et symétr deux os de la jambe gauche. Appareil inamovible. Guérison.* — I (Hortense), quarante-huit ans, lingère, entre le 10 février 187 Sainte-Marthe, 44. Chute de sa hauteur en descendant un e la malade ne peut dire dans quelle position s'est trouvée la gauche au moment de l'accident.

État actuel. — Gonflement considérable occupant toute dorsale du pied depuis la racine des orteils et remontant à travers de doigts au-dessus des malléoles. Pas de déformatio dans sa position normale. Épanchement sanguin sous-cutai largeur de la main situé à deux travers de doigts au-des malléoles. A un travers de doigt au-dessus de la base de chaq léole, mobilité anormale et crépitation faciles à saisir dans mouvements pour le tibia, et seulement dans les mouvemen

ambe jusqu'à l'épine du tibia étaient très tuméfiés et douloureux. Nous maintenons le pied, pendant deux jours, dans une gouttière et nous le recouvrons de compresses alcoolisées et phéniquées.

Les douleurs ayant disparu, nous appliquons trois attelles plâtrées, deux petites latérales et une grande postérieure.

Les jours suivants, l'état local et l'état général sont satisfaisants. Le neuvième jour, le malade est pris de mouvements convulsifs et meurt subitement. Il n'avait jamais eu de maladies antérieures; c'était un homme robuste et bien portant.

Obs. LXXXIX *ter*. — *Fracture sus-malléolaire des deux os de la jambe, compliquée de plaie. Alcoolisme. Guérison.* — Madame C..., 229, boulevard Voltaire, est renversée par une voiture et se fracture le tibia et le péroné au-dessus des malléoles. Elle se relève, s'en va chez elle à la distance de 200 mètres, monte deux étages, travaille malgré l'horrible douleur qu'elle éprouve, et vaincue par la douleur tombe à la renverse. Aussitôt le fragment supérieur du tibia passe à travers la peau et le pied se porte dans une abduction forcée. A notre arrivée, nous trouvons, avec le docteur Poncet, que le tibia est fracturé obliquement de haut en bas et de dehors en dedans dans toute son épaisseur, et descend par une boutonnière de la peau au côté interne du calcanéum. Nous trouvons le péroné fracturé transversalement au-dessus de la malléole externe. L'astragale était luxée en arrière du tibia et avait gardé ses rapports avec les autres os du pied.

Pour réduire, nous dûmes endormir la malade; la peau fut coupée au-dessous du fragment hernié du tibia; nous mîmes ensuite le pied dans la position recommandée par Dupuytren (adduction forcée) et nous maintînmes le tout en place à l'aide d'une vaste attelle plâtrée postérieure, allant du jarret aux orteils inclusivement en passant sous le talon et la plante du pied, et par une attelle externe recouvrant la face externe de la jambe et du pied. Ces attelles furent maintenues en place par des bandes de diachylon.

Le deuxième jour, un délire alcoolique des plus violents obligea à maintenir la malade avec la camisole de force pendant soixante-douze heures et à laisser une garde nuit et jour auprès d'elle pour empêcher les mouvements trop brusques. L'alcool et l'opium eurent raison de cette complication qui fut complètement dissipée le septième jour. Le huitième jour, abcès phlegmoneux au niveau de la fracture sur la face externe de la jambe et à la face interne de la jambe, au niveau du tiers inférieur. Trois incisions furent pratiquées dans les interstices musculaires. Les deux supérieures sont réunies par un tube à drainage pour éviter les fusées purulentes.

Cinq semaines après, la guérison était presque complète.

M. — Tibia.

Obs. XC. — *Fracture directe du tibia droit, à l'union du tiers inférieur avec le tiers moyen, compliquée de plaie et de décollement de la peau, sans issue des fragments. Appareil plâtré. Guérison.* — Chevalibert (Jean), cinquante-trois ans, journalier, entre le 1er janvier 1879, salle Sainte-Marthe, 12. La veille, la roue d'un camion vide est passée sur sa jambe droite, il n'a pu se relever.

Etat actuel. — Gonflement des deux tiers inférieurs de la jambe et ecchymose occupant la face antéro-interne dans la même étendue. Pas de déformation. A l'union du tiers moyen avec le tiers inférieur, plaie contuse et décollement de la peau sur une hauteur de deux travers de doigts au niveau de la crête du tibia. Douleur très vive à la pression, crépitation et mobilité anormale au même point. Le tibia est fracturé transversalement, avec légère saillie en dedans du fragment supérieur. Impuissance du membre.

Compresses résolutives.

5 *janvier.* — Application d'une gouttière plâtrée postérieure, prenant le pied et remontant au-dessus du genou. Compression sur le décollement à l'aide de tours de bandes.

15. — Plus de traces de décollement.

20. — Le malade se plaint de douleur au niveau de la partie supérieure de la racine du gros orteil. L'appareil trop serré en cet endroit a produit un petit point de sphacèle de la grandeur d'une pièce de 5 centimes.

25. — L'eschare s'élimine. Pansement simple alcoolisé.

31. — La plaie de l'orteil est en bonne voie de guérison.

5 *février.* — Guérison complète de la plaie.

15. — Consolidation parfaite. Appareil silicaté.

Etat actuel. — Gonflement du pourtour des malléoles et de la face rsale du pied, s'arrêtant à la racine des orteils. Ecchymoses en ière et au-dessous de la malléole externe, et en arrière seulement l'interne. Pas de diastasis, pas de déformation en coup de hache; ouvements très limités et très douloureux. Le doigt promené sur ligne du péroné détermine une vive douleur, surtout dans le tiers périeur et à 6 centimètres au-dessus de la malléole. En ce dernier int seulement existent de la crépitation et de la mobilité anormale. côté interne, douleur très violente à la pression derrière la malle, et crépitation sourde, obscure, due à une déchirure du ligament éral interne dans sa portion postérieure.

Compresses d'eau blanche pendant trois jours. Appareil plâtré mposé d'un étrier avec attelle externe maintenu par deux anneaux itrés.

Consolidation parfaite au bout de trente-cinq jours. Appareil icaté.

3 *mai.* — Le malade quitte le service.

Obs. XCII. — *Fracture par divulsion du péroné droit. Diastasis. Consolidation au bout de trente-cinq jours.* — Roseau (Julie), quarante ans, itteuse d'or, entre le 9 janvier 1880, salle Sainte-Marthe, 48. La ille, chute de sa hauteur, le pied gauche ayant glissé en avant sur trottoir. Dans ce mouvement, le tronc a été violemment rejeté arrière et en dehors et tournant sur le pied droit demeuré fixe, utenant à lui seul tout le poids du corps. La malade n'a pu se lever.

État actuel. — Gonflement et ecchymose depuis la malléole externe isqu'à quatre travers de doigts au-dessus. Douleur locale très accenuée à la pression à ce niveau. Légère dépression formant le coup e hache de Dupuytren. La fracture est transversale. Léger écartement des deux malléoles. La pointe du pied est un peu tournée en ehors; saillie de la malléole interne. L'examen de la malléole inerne et du tibia ne fait découvrir aucun signe de fracture de ce ôté.

Compresses imbibées d'eau blanche pendant quatre jours. Puis ppareil plâtré après réduction. Gouttière postérieure plâtrée avec trier remontant au-dessus du genou.

Consolidation sans accident au bout de trente-cinq jours.

20 *février.* — La malade quitte le service.

Obs. XCIII. — *Fracture de péroné gauche par divulsion. Appareil latré. Consolidation au bout de quarante jours.* — Philippon (Édouard), ente ans, représentant de commerce, entre le 16 janvier 1880, salle ainte-Marthe, 11. La veille, chute de sa hauteur sur un trottoir : la ambe gauche a porté tout le poids du corps, et le pied du même côté été violemment tourné en dehors.

Etat actuel. — Léger gonflement au voisinage de l'articulation tibio-tarsienne gauche, surtout prononcé au niveau de la malléole externe. Ecchymose légère à trois travers de doigts au-dessus de la malléole. Le pied a gardé sa position normale. Rien du côté de la malléole interne. A trois travers de doigts au-dessus de la malléole externe, au niveau de l'ecchymose, on constate une mobilité anormale et de la crépitation obtenue par les mouvements d'adduction et d'abduction du pied. Fracture transversale à ce niveau, sans déplacement des fragments. Mouvements provoqués très douloureux. Le malade peut exécuter quelques mouvements de latéralité très limités.

Compresses imbibées d'eau blanche pendant cinq jours. Appareil plâtré composé d'une gouttière postérieure embrassant le pied fléchi à angle droit sur la jambe, et remontant au-dessus du genou.

Consolidation parfaite au bout de quarante jours. Les mouvements de l'articulation ne sont pas douloureux.

Obs. XCIV. — *Fracture par arrachement et sans déplacement du péroné. Appareil de Scultet. Plaie contuse de la région frontale. Réunion des lèvres de la plaie par des bandelettes collodionnées. Pansement phéniqué. Guérison.* — Desplantes (Justine), cinquante-sept ans, journalière, entre le 10 mars 1880, salle Sainte-Marthe, 42. Dans la nuit du 9 au 10, étant en état d'ivresse, elle est tombée de sa hauteur; le front a porté contre le tranchant d'une barrière de fonte; elle a éprouvé en même temps une vive douleur à la partie inférieure de la jambe; elle ne perdit pas connaissance, mais essaya en vain de se relever.

Etat actuel. — Dans la région frontale du côté gauche, existe une plaie demi-circulaire à concavité externe, étendue de la racine des

hement du péroné, sans déplacement; il est impossi-
reconnaître la direction du trait de la fracture.
alcoolisé phéniqué de la plaie du cuir chevelu. Appareil
gouttière métallique pour la fracture du péroné.
La plaie de tête paraît réunie par première intention,
inférieur où il existe un point de suppuration.
paupières a disparu. Pas de réaction générale. La
ours dans l'appareil ; la malade n'en souffre pas.
risation complète de la plaie.
Appareil silicaté. La malade quitte le service.
— *Fracture directe du péroné avec plaie superficielle. Ap-
endant trente-cinq jours. Guérison.* — Beix (Frédéric),
ans, chaudronnier, entre le 10 décembre 1878, salle
, 12. Une roue de voiture chargée lui a passé, la veille
partie inférieure de la jambe droite. Il a entendu ou
i un craquement.
— Déformation de la partie inférieure du membre : le
ment porté en dehors, il existe un coup de hache peu
c ecchymose large de 3 centimètres, à deux travers de
us de la malléole externe. En cet endroit, décollement
ec plaie transversale de 3 cent. de longueur, attrition
onde ecchymose à trois travers de doigts au-dessous
externe, s'étendant à la face dorsale du pied, contour-
e le tendon d'Achille, et remontant en haut et en ar-
l'axe du péroné, jusqu'à l'union du tiers inférieur avec
de la jambe. Les mouvements volontaires de l'articu-
rsienne sont impossibles. Quand on les provoque, ils
oureux, surtout les mouvements d'adduction et d'ab-
ernier principalement. Les mouvements d'adduction et
rovoquent de la crépitation. En promenant le pouce sur
roné, on détermine une mobilité anormale à l'union du
avec la malléole. Douleurs dans les mouvements pro-
sibilité pour le malade de marcher.
de la plaie par occlusion. Compresses résolutives.
. — Le gonflement a disparu. Réduction et application
plâtré composé d'une gouttière postérieure avec fenêtre
la plaie sus-malléolaire. L'appareil remonte au-dessus
mbrasse toute la face plantaire du pied.
abcès au pourtour de la plaie, sous la peau décollée.
c le bistouri; pus de bonne nature. L'appareil plâtré
par une gouttière métallique permettant de surveiller
ation. Pas de fièvre. État général bon.
ès est complètement cicatrisé. Nouvel appareil plâtré.
— On enlève l'appareil. Consolidation parfaite. Appa-

reil silicaté. Le malade quitte le service pour l'asile de Vincennes. Quinze jours après il revient dans le service. La consolidation est parfaite. La marche est facile.

Obs. XCVI. — *Fracture indirecte du péroné à trois travers de doigts au-dessus de la malléole. Appareil inamovible. Consolidation.* — Caudrel-Valbour, cinquante ans, domestique, entre le 24 janvier 1879, salle Sainte-Marthe, 46. Cette femme jouit d'une bonne santé habituelle. Pas d'antécédents pathologiques. La veille, chute de sa hauteur en glissant sur le pavé ; elle est tombée sur le dos, la plante du pied violemment tournée en dehors.

Etat actuel. — Léger gonflement de l'articulation tibio-tarsienne gauche et ecchymose située sur la ligne péronière depuis la malléole jusqu'à l'union du tiers inférieur avec le tiers moyen de cet os. Les mouvements spontanés sont impossibles. Les mouvements provoqués déterminent une violente douleur au niveau de l'articulation. L'abduction du pied produit en outre un autre point douloureux, siégeant sur le péroné à 3 travers de doigt au-dessus de la malléole. A cette hauteur la pression du doigt est très douloureuse. Mobilité anormale. La crépitation est impossible à constater, quels que soient les mouvements imprimés au membre. Le trait de la fracture est transversal. La pression exercée sur la malléole interne ne provoque pas de douleurs. Le pied est dans l'axe normal.

Compresses résolutives pendant quatre jours, puis appareil silicaté embrassant la plante du pied et remontant au-dessus du genou.

10 *février.* — La malade quitte le service avec son appareil.

Obs. XCVII. — *Fracture oblique du péroné sus-malléolaire, avec fragment supérieur porté en dehors. Appareil silicaté. Guérison.* — Ribaud (François), trente-huit ans, mécanicien, entre le 3 mars 1879, salle

ir à la partie inférieure de la face externe de la jambe
e le doigt reconnaît être formée par le fragment infé-
fracturé. La crépitation et la mobilité sont manifestes.
du tibia.
Appareil silicaté.
nlève l'appareil. La fracture est à peu près consolidée.
uvel appareil.
rt pour Vincennes.
. — *Fracture sus-malléolaire par arrachement du péroné l inamovible. Guérison.* — Darès (Henri), quarante-sept
bâtiments, entre le 24 février 1879, salle Sainte-Marthe,
é, la veille, de sa hauteur, la jambe droite dans l'adduc-
e sous le corps ; il n'a pu se relever ; perte de connais-

— Gonflement de la face dorsale du pied et de la partie
la jambe jusqu'à quatre travers de doigts au dessus des
s prononcé sur la face externe. Pas de déformation.
ès accusée contournant la face postérieure de la mal-
et remontant vers la jambe jusqu'à l'union de son tiers
tiers inférieur, sur le trajet du péroné. Douleur fixe et
nale correspondant à deux travers de doigts au-dessus
. La crépitation n'existe que dans les mouvements d'ab-
d. La fracture semble être un peu oblique de haut en
re en avant. Mouvements volontaires limités et très
urtout le mouvement d'abduction du pied.
résolutives pendant quatre jours, puis gouttière externe
tant au-dessus du genou.
vingt-cinq jours, consolidation parfaite. Appareil sili-
de quitte le service le 29 mars.
— *Fracture sus-malléolaire du péroné droit compliquée de e et d'issue des fragments. Réduction. Guérison.* — Massion
quante ans, journalière, entre le 3 février 1879, salle
42. La veille, chute de la hauteur d'une chaise, le pied
ors. Cause indirecte.
— Tuméfaction du tiers inférieur de la jambe et de la
u pied. Vaste ecchymose occupant la face externe du
à trois travers de doigts au-dessus de la tête du péroné
t la malléole en arrière. Pied tourné en dehors, le
elevé. A deux travers de doigts au-dessus de la malléole
transversale au milieu de laquelle passe le fragment
éroné. Le fragment inférieur est rejeté en dedans ; on
e l'index entre les deux fragments. L'os est fracturé
nt à deux travers de doigts au-dessus de la malléole.
cilement l'intégrité du tibia. Perte absolue des mou-

vements spontanés ou volontaires. Douleur vive au niveau de la fracture.

Réduction. Pansement de la plaie par occlusion avec une baudruche collodionnée. Le membre est mis pendant huit jours dans une gouttière en fil de fer matelassée.

8 *février*. — Pas de fièvre. État général satisfaisant.

15. — Attelle plâtrée en forme de gouttière postérieure. Cicatrisation de la plaie.

Le quarantième jour, consolidation parfaite des fragments.

28 *mars*. — Sortie.

Obs. C. — *Fracture sus-malléolaire du péroné droit. Appareils plâtré et silicaté. Guérison.* — Manchecourt (J.-B.), trente-deux ans, garçon de magasin, entre le 5 mai 1879, salle Saint-Augustin, 3. Le matin, poussé par un camarade, il est tombé sur le dos ; sa jambe droite est resté ployée sous lui, il s'est relevé, mais n'a pu marcher.

État actuel. — Gonflement de l'articulation tibio-tarsienne peu prononcé sur le côté externe. Au-dessus de l'articulation, à la partie externe, ecchymose foncée et douleur vive. Mouvements possibles, mais fort sensibles. Pas de déviation du pied. Sur le trajet du péroné, existe un point très douloureux avec une dépression sensible au toucher dont le siège est à 2 centimètres au-dessus du sommet de la malléole externe. En communiquant des mouvements au pied, on sent de la crépitation. En pressant sur l'extrémité inférieure du fragment inférieur, on le fait basculer et on sent qu'il s'éloigne du tibia.

Compresses d'eau blanche pendant trois jours. Le troisième jour, appareil plâtré.

r la pression directe du doigt à la base de la malléole et n'existent pas ns les mouvements provoqués. La moindre pression au niveau de rticulation tibio-tarsienne provoque de très vives douleurs. La pres- n au niveau des ligaments latéraux internes de l'articulation arrache s cris de douleur au malade.

Eau blanche pendant treize jours. Gouttière plâtrée postérieure, abrassant le pied fléchi à angle droit sur la jambe, et remontant au- ssus du genou.

Consolidation parfaite au bout de soixante jours. Les mouvements sont plus douloureux.

l *février* 1880. — Sortie.

BS. CII. — *Fracture indirecte sus-malléolaire transversale du péroné déplacement des fragments. Consolidation au bout de vingt-cinq s.* — Florimont (Narcisse), quarante-six ans, homme de peine, e le 19 janvier 1879, salle Saint-Marthe, 16. Il est bien constitué et pas eu de maladie antérieure. Chute de sa hauteur en glissant sur rottoir. Il ne sait pas dans quelle position était sa jambe quand t tombé, mais c'est le côté gauche qui a porté et c'est de ce côté se trouve la lésion. Il n'a pu se relever seul, et n'a pu continuer archer.

tat actuel. — Toute l'articulation tibio-tarsienne gauche est le e d'un gonflement uniforme, sans déformation. Du côté externe, remarque une ecchymose s'élevant de la malléole à trois travers loigts au-dessus, et s'étendant en arrière dans la dépression située e sa base et le tendon d'Achille. Du côté de la malléole interne ur le trajet du tibia, aucune douleur à la pression. Du côté rne, le péroné semble avoir gardé ses rapports normaux, mais en menant le doigt et en appuyant au niveau de la base de la malléole, provoque de vives douleurs. Les mouvements d'extension seuls t difficiles. Les mouvements d'adduction et d'abduction ne révè- *rien.* Pas de crépitation ni de mobilité anormale appréciables. pplique simplement sur le membre, y compris le pied, des tours andes avec légère compression.

février. — On enlève la bande de toile. Plus de douleurs, il e seulement un peu de gêne de l'articulation, conséquence de nobilité prolongée.

. — Le malade quitte le service. Il marche sans difficulté.

O. — Pied.

s. CIII. — *Fracture tranversale du gros orteil. Appareil plâtré. son rapide.* — Marc (Prosper), dix-huit ans, employé de com- e, entre le 3 février 1879, salle Saint-Augustin, 70. Un tombereau arbonnier vient de lui passer sur l'extrémité antérieure du pied

gauche. Malgré une douleur vive, il a pu faire quinze cents mètres environ pour se rendre à l'hôpital.

Etat actuel. — Gonflement très marqué du gros orteil et du tiers antérieur de la face dorsale du pied. Les autres doigts sont intacts. Ecchymose et éraillure de la peau du pouce. Écrasement de ce dernier. Douleur vive à la pression. Crépitation à la partie médiane de la première phalange. Mobilité anormale. Quelques mouvements de la part du malade.

Repos au lit. Compresses résolutives. Trois jours après, petit appareil plâtré.

12 *février*. — Consolidation complète.

14. — Le malade quitte nos salles.

A la suite de ces observations recueillies à l'hôpital, nous croyons intéressant d'en publier une, prise dans la pratique de la ville, et remarquable, tant par l'étendue et la gravité des accidents, que par l'excellence du résultat.

Obs. CIII *bis*. — *Plaies contuses, fracture, écrasement du membre supérieur. Conservation. Guérison.* — M. R..., trente-cinq ans, a été pris entre deux tampons de voitures de chemin de fer. Il a eu le bras, le coude, l'avant-bras et la main gauches broyés. Sous l'influence de cet écrasement, la peau de la moitié externe de la paume de la main a été enlevée en même temps que les muscles de l'éminence hypothénar, les os de l'avant-bras ont été fracturés à l'union du tiers moyen avec le tiers inférieur, et, à la partie moyenne, les muscles broyés faisaient hernie à travers trois plaies : l'une avec perte de substance de la peau

e le malade était robuste, courageux, je me décidai à tenter la ıservation. Le membre fut placé dans une gouttière métallique ıdée, matelassée avec des coussins imperméables, suivant mon ıcédé. La gouttière elle-même fut suspendue au plafond à la nière d'un hamac, qui soutenait le membre dans toute sa longueur qu'à l'épaule, sur un plan très incliné. Des compresses d'eau nche furent placées à demeure, et des lavages furent faits en abon- ıce, deux fois par jour, avec l'eau alcoolisée, en ayant soin de ne soulever le membre, tout en faisant pénétrer, le moins possible, lotions en dessous de lui.

.es jours suivants, les téguments sphacélés se détachèrent, la tumé- ıion du membre diminua singulièrement, le pouls resta entre ıt 90 pulsations. Le malade prit de la nourriture avec plaisir.

.u dixième jour, une angioleucite à forme érysipélateuse apparut itement, à la suite de nausées et d'un état catarrhal, sur les tégu- ıts du bras, de l'épaule et de l'aisselle, autour des points qui ient été dépouillés de leur épiderme. Le pouls s'accéléra jusqu'à pulsations. Purgatif, onctions avec le mélange à parties égales her et de térébenthine, pansements avec éther et camphre. Pen- ıt les trois jours qui suivirent, l'érysipèle s'étendit, puis il disparut squement. Le pouls retomba à 70. L'appétit revint. Pendant ce ıps, les plaies de la main et de l'avant-bras n'avaient présenté ıne trace d'inflammation. Le seizième jour, voyant qu'il n'y avait ı à craindre de phlegmon, ni à la surface, ni dans la profondeur membre, nous réduisîmes complètement les fractures, et nous maintînmes en place à l'aide d'attelles plâtrées dans toute la lon- ıur, des doigts à l'épaule, maintenues avec des bandelettes de dia- ylon. Le vingtième jour, les plaies étaient cicatrisées ; celles de la ıin et de la face palmaire de l'avant-bras étaient couvertes de bour- ons charnus que nous avions soin de réprimer tous les deux jours ec le crayon de nitrate d'argent. Charpie sèche, bien maintenue ıs des coussins de balle d'avoine en forme de gouttière et à plan liné. Le malade pouvait changer de lit le vingt-cinquième jour. plication d'une nouvelle attelle plâtrée du côté de la face externe bras, de l'avant-bras, et venant se rendre à la main en passant, au eau du poignet, entre les plaies.

ıuérison complète peu de temps après.

Ce fait montre le peu de danger de certains broiements de certaines contusions qui, au premier abord, sont de ure à effrayer les chirurgiens. C'est évidemment l'obser- ıon de faits semblables qui a conduit les chirurgiens à se ıander s'il ne serait pas possible d'imiter les plaies mu-

tilées dans les amputations, en voyant avec quelle facilité les parties molles et les os des membres soumis à des écrasements de cause extrêmement puissante peuvent arriver à la guérison. Dans tous les cas, ces faits sont bons à enregistrer pour ceux qui sont partisans de la chirurgie conservatrice, le membre qui a été le siège d'une pareille blessure pouvant encore, bien qu'ayant perdu une partie de sa force, rendre au malade de très grands services.

§ II

INFLAMMATIONS

OSTÉITES ET NÉCROSES. — CARIES.

ɜ relatons dans ce paragraphe : 6 cas d'*ostéite*, 21 cas
ose et 3 cas de *carie*.
ite. — Dans la première observation (obs. CIV), l'os-
ıi siégeait au maxillaire inférieur était consécutive à
riostite alvéolaire ; dans l'obs. CV, il s'agit d'un indi-
ıberculeux qui eut une poussée d'ostéite du côté de
nité supérieure de l'humérus par suite d'un refroidis-
: en plein air ; l'observation CVI montre un exemple
:e à répétition du tibia chez un sujet ne présentant aucun
lent diathésique ; l'obs. CVII est remarquable par la
ɓ avec laquelle se développèrent les accidents chez un
garçon de 16 ans, et par la gravité qu'ils revêtirent.
CVIII a trait à un syphilitique chez lequel le trauma-
ıe fut que la cause occasionnelle, et enfin, dans l'obs.
ous relatons un cas assez curieux d'ostéite du calca-
survenu à la suite de l'emploi de chaussures mal condi-
es. La plupart de nos observations méritent d'ailleurs
ention particulière.
ɜ l'observation CIV, ostéite du maxillaire inférieur
ɜ, consécutive à la périostite alvéolo-dentaire, chez une
: scrofuleuse de vingt-cinq ans, il y eut pendant plu-
années de la suppuration et finalement un abcès sous-
ıire avec empâtement phlegmoneux des parties molles
oue.
:ision exploratrice, faite avec le bistouri, au-dessous de
de la mâchoire, démontra que l'os était atteint d'os-
ans trace de séquestre. Il suffit de panser à plat et de

ensemble de symptômes assez graves pour mett
ment en danger la vie des patients. Ce cas se
fréquemment dans la pratique. La carie d'un
détermine une périostite alvéolo-dentaire que l'ex
la dent malade ne réussit pas à entraver. L'inflam
tend rapidement aux parties molles de la joue,
un phlegmon sous-massétérin, avec œdème qui peu
au cou, à l'isthme du gosier, au voile du palais
rynx. La mastication et la déglutition devien
plètement impossibles. La respiration est telleme
que le malade peut être menacé d'asphyxie par
la glotte. Généralement une incision évacuatrice
au niveau du bord antérieur du masséter, met fin à
effrayant et le malade guérit. Lorsque le mal fait
aussi rapides, il ne faut donc pas hésiter à faire
côté de la peau les incisions nécessaires au risqu
quelques cicatrices fâcheuses au point de vue de l'
Il n'est pas nécessaire de faire des débridements
pour donner issue au pus si l'on a soin de s'aide
nage. Il faut tâcher également de choisir, pour les
région peu apparente, telle que la région sous-
immédiatement au-dessous du bord libre de la mâ
incisions n'ont pas d'ailleurs le même inconvé

ɔpagna de phénomènes fébriles mais ne fut pas suivi im-
liatement de suppuration. Ce ne fut qu'au bout de six
s qu'un abcès se fit jour à l'extérieur en donnant issue à
petits séquestres. Une fistule persista pendant dix-huit
s, puis la guérison parut s'effectuer et se maintenir pen-
plusieurs années. Vingt ans après l'accident, un nouvel
s fut ouvert par le bistouri et l'opération que nous pra-
mes ultérieurement nous démontra qu'il s'agissait d'un
s du canal médullaire rempli de pus mal lié, verdâtre,
mant des grumeaux caséeux. Le tissu compacte était
it d'ostéite condensante, mais il n'existait pas de sé-
res.

st là un exemple de ces cas d'ostéites chroniques, qui,
eur marche en quelque sorte intermittente, composée
ussées auxquelles succèdent de longues périodes pen-
lesquelles la guérison paraît définitive, méritent le nom
ites à répétition.

us rapprocherons de la précédente l'observation CVIII,
ison de la marche de l'inflammation et de l'état consti-
nel du malade. Il s'agit d'une ostéite à répétition
oppée chez un syphilitique. La chute d'une lourde pierre,
a face interne de la jambe, avait déterminé des accidents
t légers pour que le malade ne s'en préoccupât pas tout
ord; il s'abstint de tout traitement. Deux ans plus tard,
causes connues, il fut pris de douleurs qui l'obligèrent à
er son travail. Quand il entra dans nos salles, nous cons-
nes une ostéo-périostite superficielle, avec produits osseux
ouvelle formation. Il ne voulut subir aucune opération
algré l'intensité des douleurs et l'inflammation des parties
es, il retourna chez lui. Ici encore nous voyons une lé-
de peu d'importance évoluer après une longue période,
que tout semblait éteint. Il serait difficile de ne pas
ser la diathèse de la reprise des accidents, surtout si l'on
dère la nature des produits anatomo-pathologiques,
erostose si fréquente dans la syphilis.

bservation CVI montre encore une ostéite à répétition.
alade avait eu une poussée d'ostéite juxta-épiphysaire de

l'extrémité inférieure du fémur; l'inflammation, aiguë à son début, avait donné lieu à un abcès qui fut ouvert par le bistouri. La guérison se maintint pendant plus de neuf ans, puis la maladie reprit tout à coup, sans causes connues, occasionnant de violentes douleurs, de la tuméfaction et de la contracture musculaire. Cet ensemble de symptômes, et particulièrement l'intensité des douleurs, nous détermina à pratiquer une opération au cours de laquelle nous reconnûmes qu'il s'agissait d'une inflammation sous-périostique superficielle, avec dépôts de nouvelle formation et sans production de pus ou de séquestre. Nous enlevâmes les dépôts sous-périostiques avec la rugine et après avoir redressé le membre en profitant de la résolution musculaire chloroformique, nous le plaçâmes dans une gouttière et nous fîmes des pansements à plat. Les douleurs disparurent et la guérison s'effectua.

Comme on le voit, chez trois de nos malades, des états constitutionnels, scrofule, tuberculose, syphilis, ont eu une influence spéciale sur la marche et sur les caractères de l'ostéite.

C'est qu'en effet les grands processus morbides, en particulier l'inflammation, sont profondément modifiés, dans leur évolution et leur symptomatologie, par l'état constitutionnel du sujet chez lequel ils se développent. A côté de l'inflammation simple, il y a donc lieu d'étudier l'inflammation chez

pent à l'époque de la croissance et qui sont si redoutables ison de la rapidité de leur marche, de la violence du ssus et de la gravité des complications. Il n'y a pas lieu n étonner. D'une part, en effet, le début s'accompagne vre et de symptômes généraux qui font penser à tout chose qu'à une affection chirurgicale. On appelle un cin, et comme une erreur de diagnostic est facile, en pas, le patient est soigné pour une maladie générale, telle fièvre typhoïde ou le rhumatisme, et c'est seulement ut de quelques jours que la lésion causale se trouve quée. D'autre part, lorsque la maladie est reconnue ne heure, les malades, en raison de leur âge, sont dans des hôpitaux d'enfants, les règlements adminis- s'opposant à l'entrée de malades âgés de moins de 16 ns les services de l'hôpital Saint-Louis. Il en résulte ntrairement à ce qui a lieu en ville, nous sommes, le uvent, appelé à traiter, dans les services d'adultes, mes subaiguës et chroniques, et plus fréquemment les complications récentes ou tardives de cette va- 'ostéite. C'est ainsi que deux malades ont été amenés os salles pour des cas d'ostéite chronique à répétition, e début remontait à l'adolescence et s'était accom- de symptômes généraux fébriles; c'est pour la même que nous avons observé un assez grand nombre de es consécutives à l'ostéite de la croissance.

rose. — Les 21 cas de nécrose observés pendant les 1879-80 sont ainsi répartis :

Sur le maxillaire inférieur	2 fois
— l'omoplate	1
— l'humérus	2
— le fémur	8
— le tibia	3
— le péroné	1
— le calcanéum	2
— le 1er métatarsien	1
— la 2e phalange du gros orteil	1
Total	21 fois

La production de séquestres a été consécutive à une plaie par arme à feu une fois, et à la congélation une fois. Dans tous les autres cas, elle fut liée à des ostéites traumatiques (obs. CXIV, CXXII, CXXIII, CXXV) ou spontanées.

Toutes ces observations présentent des particularités dignes d'intérêt.

Les deux malades affectés d'ostéite nécrosique du maxillaire n'avaient pas été traités énergiquement au début de la maladie comme il convient pour prévenir la nécrose; c'est ainsi que, chez le premier (obs. CX), la carie dentaire remontait à vingt-neuf ans. Deux mois et demi avant l'entrée à l'hôpital il eut une ostéo-périostite occasionnée par les racines des molaires inférieures droites. Un abcès s'ouvrit dans la région sus-hyoïdienne et demeura fistuleux. Quand nous vîmes le malade, il existait, outre plusieurs petits séquestres, un fragment de maxillaire nécrosé, plus important, portant trois alvéoles vides et creusé, au niveau de son bord inférieur, d'une gouttière transversale contenant une petite molaire cariée. L'ablation des séquestres amena une guérison rapide.

Chez le second sujet (obs. CXI), la carie dentaire remontait seulement à cinq mois et portait sur la dent de sagesse inférieure gauche. Il existait de l'œdème des parties molles et de l'engorgement ganglionnaire, mais pas de fistules. Nous fîmes d'abord l'extraction de la dent malade et de petits

ps, et c'est seulement à l'âge adulte qu'une nouvelle ite était survenue et avait produit la nécrose.

a plupart de ces nécroses étaient limitées au tissu come de la diaphyse dont une partie plus ou moins étendue l détruite; chez quelques malades, cependant, l'affection l limitée au tissu spongieux. Plus rarement l'os était néé sur presque toute son étendue. Ces différences étaient irentes au siège et à la profondeur de l'ostéite qui, chez uns, avait été superficielle ou sous-périostique, chez tres interstitielle, chez quelques-uns centrale, chez d'au-, enfin, généralisée. Lorsqu'elle était centrale, et c'est la e forme qui mérite véritablement le nom d'*ostéo-myélite*, ieu de séquestres volumineux comme dans les autres vas, on trouvait le canal médullaire rempli de bourgeons nus contenant de petits séquestres diploïques et du pus. n'était pas toujours facile de savoir à l'avance à quelle été de séquestre on avait affaire et même de dire sur le face de l'os ils étaient situés, surtout si la maladie était ate ancienne, si les portions nécrosées étaient recouvertes ouches osseuses de nouvelle formation et de parties es épaissies, indurées; si les trajets fistuleux étaient irréers, anfractueux. Le diagnostic ne pouvait être alors é, avec précision, qu'au cours de l'opération. Il était plus le de reconnaître les complications nombreuses qui les mpagnaient : abcès, orifices fistuleux, arthrites, ankys, qu'il aurait été si important de prévenir par une interion chirurgicale plus prompte.

our ce qui concerne particulièrement l'arthrite par protion, nous avons noté depuis longtemps qu'elle est anée d'abord par une hydarthrose, et plus tard, lorsqu'elle ent purulente, par un état général fébrile grave, une ition de température locale et une distension douloureuse arties molles qui entourent la synoviale. Nous avons ré que lorsque l'ostéite est encore limitée et qu'il n'y a le l'hydarthrose, il suffit de faire la trépanation de l'os igir sur l'articulation par des révulsifs, pour couper court s les accidents. Lorsqu'au contraire l'arthrite est devenue

purulente, c'est que la trépanation spontanée de l'épiphyse s'est effectuée : il n'y a plus qu'à pratiquer sans retard la résection ou l'amputation.

On trouvera dans le sixième volume l'observation d'une malade chez laquelle cette ressource nous fut même enlevée, une fracture spontanée de l'os, le fémur, s'étant produite, le jour de l'entrée à l'hôpital. Heureusement nous avons été appelé, dans la majorité des cas, auprès de malades chez lesquels ces complications étaient moins graves; chez quelques-uns, le séquestre était superficiel et mobile et il suffisait de le saisir avec des pinces, après avoir fait l'incision des parties molles. Chez d'autres il fallut ruginer l'os pour conserver le périoste et pratiquer, avec la fraise de l'instrument que nous avons fait construire par M. Mathieu sous le nom de polytritome et qui a été décrit dans le troisième volume de nos cliniques (p. 305 et suiv.), une série de trépanations allant jusqu'au cloaque; faire sauter les ponts osseux intermédiaires avec la gouge et le maillet, de manière à obtenir une fenêtre suffisamment large pour donner issue au séquestre; nous ruginions les parois du cloaque pour prévenir la récidive et, pour éviter la rétention du pus, nous avions soin de placer au fond de la plaie des tubes à drainage que nous faisions au besoin traverser les os, et sortant par les parties déclives. Nous pansions ensuite avec l'eau alcoo-

vés au moment de l'opération portaient à penser à une ion de l'humérus ou de l'articulation scapulo-humérale t qu'à une maladie de l'omoplate.

effet, bien que le mal s'étendît à l'acromion et malgré sition très superficielle de cette apophyse, les téguments ou et des régions voisines n'étaient pas tuméfiés, alors existait une fistule et de la tuméfaction au niveau du supérieur du bord postéro-interne de l'humérus. Aucun signe local ne permettait de découvrir la source du e trajet fistuleux suivant une direction tellement si- e que le stylet se perdait au milieu des parties molles. le, la longue durée de la suppuration conduisait à tre qu'il s'agissait d'une affection ostéopathique, et l'incision exploratrice permettait de découvrir le siège de cette affection. Cette incision faite avec le thermo- e nous permit de constater à une profondeur de huit ètres le changement de direction du trajet fistuleux ait empêché la sonde cannelée de pénétrer plus loin. : alors seulement que nous vîmes que le point de dé- e l'affection était une ostéo-myélite nécrosique de late.

fois le diagnostic établi, il s'agissait de savoir s'il y m seul grand séquestre ou plusieurs petits; à quelle deur ils étaient situés et s'il était possible de les e tous afin d'obtenir une guérison radicale.

pratique habituelle des chirurgiens était peu propre à uider. Cette affection est rare et d'autre part la pro- r à laquelle se trouve l'omoplate, l'épaisseur des parties qui la recouvrent expliquent pourquoi ces désordres abituellement négligés. Mais la facilité avec laquelle, à notre polytritome, nous pouvons attaquer les os le profondément situés par des incisions relativement s, nous rendait la tâche plus facile. Cet instrument, t, nous permit, sans trop ébranler l'os et sans toucher rties voisines, d'enlever une grande épaisseur de tissu entourant les cloaques, d'extraire les séquestres en temps que les fongosités qui les enveloppaient jus-

qu'au-dessous de l'acromion et de faire une contre-ouverture à travers le tissu osseux de la fosse sus-épineuse pour passer un tube à drainage, destiné à faciliter les pansements et à assurer l'écoulement des liquides. Cette opération nous procura comme toujours la guérison.

Dans l'observation CXIII, il s'agit d'un malade qui fut atteint d'ostéo-myélite de l'humérus en 1871 et à qui nous fîmes en 1876 une première opération qui nous permit d'enlever plusieurs séquestres invaginés des extrémités supérieure et inférieure de l'humérus gauche. Deux fistules persistèrent et nous dûmes faire une seconde ablation de séquestres en 1877. Ces deux opérations faites aussi largement que possible n'entravèrent pas la marche du mal, et quand nous l'observâmes pour la troisième fois, les fistules étaient encore en activité. L'opération nous montra qu'il s'était produit de nouveaux séquestres et que l'os était creusé d'une gouttière verticale allant d'une fistule à l'autre. Nous enlevâmes ces séquestres et nous profitâmes de la gouttière pour passer, par le canal central de la diaphyse, un tube à drainage dont les extrémités furent réunies au dehors. La suppuration s'épuisa au bout de trois mois, et quand le malade quitta l'hôpital, nous lui recommandâmes de venir nous revoir de temps en temps. L'année suivante il n'y avait pas de récidive.

L'observation CXIV est un cas de nécrose centrale de la

portion de l'humérus, si l'arthrite suppurée qui en était résultée avait favorisé le développement de l'ostéite du côté de l'olécrâne et de la tête du radius et si, sans faire de trop grands désordres, nous pourrions extraire tous les séquestres. En tenant compte de toutes ces considérations, la résection du coude s'offrit comme une ressource importante. Pratiquée suivant notre procédé, elle permit de conserver toutes les parties saines y compris le périoste, de mettre à nu les surfaces articulaires, d'examiner tout d'abord l'état du radius et du cubitus et de les réséquer aisément. Mais il était à craindre, en ce qui concernait l'humérus, que l'os nouveau, épais et irrégulier, qui emprisonnait l'ancien, nous empêchât d'enlever aussi facilement l'extrémité inférieure de l'humérus. Pour cela l'instrument spécial dont nous avons déjà parlé, et à son défaut la scie, la gouge et le maillet pouvaient, en les guidant par les trajets fistuleux, permettre de ne réséquer sur l'os nouveau que ce qui était indispensable pour découvrir l'extrémité nécrosée de l'humérus. Ce temps de l'opération fut en effet le plus difficile, d'une part parce que nous voulions ménager le plus possible l'os nouveau, d'autre part parce que l'os ancien présentait une forme excessivement irrégulière et pénétrait à la fois dans plusieurs des cloaques de l'os nouveau, était invaginé dans une cavité même anfractueuse et n'offrait de prise que du côté de l'articulation, alors que plusieurs fragments remontaient jusque vers la partie moyenne de l'os. Néanmoins, en nous aidant de leviers puissants, en fractionnant les parties nécrosées les plus irrégulières, nous pûmes extraire d'un bloc le tiers inférieur de l'humérus mortifié, entouré de pus et de fongosités. Mais il eût été impossible par l'articulation, tant les trajets étaient obliques, sinueux, étroits, d'enlever les fragments supérieurs. D'autre part, il était à craindre que le malade ne fût pas en état de résister à un second traumatisme de quelque importance, pratiqué à la partie moyenne de l'os. Aussi pour y parvenir prîmes-nous encore les plus grandes précautions, en nous contentant d'agrandir la fistule interne du cloaque qui correspondait au milieu du bras. En rétrac-

tant convenablement les lèvres de la plaie des parties m
en agrandissant avec la gouge les bords du cloaque
pûmes enfin à l'aide de nos pinces hémostatiques retir
cessivement les séquestres supérieurs qui en plusieurs
avaient 2 centimètres de large et plusieurs de long.
cette opération laborieuse et au traitement consécu
d'après notre méthode (immobilisation du membre dans
gouttière métallique garnie de coussins séparés et imper
méables), la guérison s'effectua en cinq semaines. Quand
malade quitta le service, la suppuration était tarie et il
restait plus qu'une plaie insignifiante.

L'observation suivante (obs. CXV) est la relation d'
cas de nécrose superficielle du fémur ayant donné lieu à
fistules intarissables chez une malade atteinte de coxal
guérie par ankylose.

Le début de la coxalgie remontait à sept ans, les abcès
les fistules s'étaient formés deux ans plus tard. Quand no
vîmes la malade, l'existence d'une coxalgie guérie par ankylo
était indiscutable et nous avions lieu de craindre que les
sordres du côté de l'os s'étendissent jusqu'à la portion artic
laire du fémur, ce qui nous eût conduit à pratiquer une op
ration grave, la résection de la tête de cet os. Aussi fûme
nous heureux de constater, au cours de l'opération, que
suppuration et les fistules étaient entretenues par un s

déterminer des eschares au sacrum, la terminaison n'est pas inévitablement funeste. Les phénomènes inflammatoires s'amendent et prennent ultérieurement une marche subaiguë ou même chronique. Cette rémission des symptômes est tout à fait exceptionnelle quand le début a été aussi éclatant. Il est plus ordinaire de voir se développer, comme nous l'avons dit plus haut, une arthrite suppurée qui emporte le malade si on ne pratique dans un bref délai l'amputation. Chez notre patient cependant, les désordres étaient considérables; si nous en jugeons par le siège et le nombre des fistules, la longueur du séquestre, l'ankylose coxo-fémorale, nous sommes autorisé à penser que l'ostéo-périostite s'était propagée à toute la longueur du fémur jusqu'à l'articulation coxo-fémorale. La presque totalité de l'os a été séparée de sa membrane nourricière et s'est nécrosée; un os de nouvelle formation a été sécrété et a emprisonné l'os ancien. Le séquestre apparent à l'extérieur du nouvel os à la partie inférieure s'invaginait par ses deux extrémités dans le canal médullaire de l'os nouveau et dans l'épiphyse. Un fait non moins intéressant était l'ankylose coxo-fémorale qui s'était développée chez notre malade. Il n'y a pas eu de ce côté de désordres suraigus, pas d'arthrite suppurée, pas de décollement de la tête du fémur. Ces délabrements s'annoncent en effet par un ensemble de phénomènes locaux et généraux qui ont fait défaut dans le cas actuel. Il est plus rationnel de penser que cette ankylose est due à l'immobilisation prolongée, favorisée par un travail phlegmasique chronique, développé par propagation du fémur aux parties molles et osseuses articulaires, sans suppuration et sans décollement. Les fistules que nous avons trouvées à la partie supérieure et externe du membre auraient pu faire penser aux complications de la coxalgie, mais toutes ces fistules se portaient en bas vers la partie moyenne du fémur, au lieu de se diriger vers la jointure. Chose remarquable, l'articulation du genou, si voisine du séquestre et du foyer de suppuration osseuse, était intacte. On n'observait de ce côté aucun phénomène inflammatoire aigu ou chronique. La jambe était bien dans une demi-

flexion permanente, mais cette attitude devait être rapportée non à un désordre articulaire, mais à la contracture antérieure des muscles de la région postérieure de la cuisse, contracture déterminée à la fois par les phénomènes inflammatoires qui évoluaient à leur niveau et par la douleur.

Une question qui mérite de fixer aussi l'attention est celle du traitement auquel il importe de recourir en pareil cas. Chassaignac et après lui d'autres chirurgiens n'ont pas hésité, en présence de suppurations osseuses ou articulaires prolongées, à pratiquer la résection de la plus grande partie des os, et même la désarticulation coxo-fémorale, surtout dans les cas où l'existence du malade était compromise par une anémie croissante. Ce sont là des procédés radicaux qui ne sont pas toujours suivis de succès et auxquels nous conseillons de n'avoir recours que dans les cas extrêmes. Chez notre malade en particulier, nous avons préféré conserver le membre en enlevant les séquestres. Cette opération ne nous assure pas, il est vrai, une guérison complète. La suppuration peut se tarir à la partie inférieure du membre et reprendre en un point plus élevé, soit qu'il reste des parties nécrosées au-dessus et en dehors de la loge où était placé le séquestre, soit que des cloaques anfractueux à parois osseuses et par conséquent rigides persistent dans l'épaisseur de l'os. Mais nous estimons qu'il est préférable de recourir à plusieurs opérations successives,

L'observation CXVII est encore un cas de nécrose du fémur consécutive à l'ostéite aiguë de l'adolescence. Chez le malade les accidents graves du début s'amendèrent rapidement, mais en laissant des fistules entretenues par un séquestre volumineux et profondément situé qui n'aurait pu être extrait sans le secours du polytritome. L'inflammation de l'épiphyse inférieure du fémur avait provoqué l'hydarthrose symptomatique du genou, dont nous avons parlé précédemment. Cet épanchement articulaire qui nous indiquait l'urgence de l'intervention chirurgicale disparut spontanément trois semaines après l'opération.

Dans l'observation CXVIII il s'agit d'un scrofuleux chez lequel les accidents remontaient à trois ans. Il existait, comme dans l'observation précédente, des abcès et des fistules intarissables. Mais la nécrose, au lieu d'être centrale, était superficielle ; il existait plusieurs petits séquestres que nous pûmes extraire avec des pinces hémostatiques, sans faire de résection. La guérison s'effectua rapidement après cette opération.

Dans l'observation CXIX une périostite phlegmoneuse du fémur gauche remontant à sept ans avait déterminé la production d'un séquestre du tissu compacte assez volumineux et de plusieurs petits séquestres recouverts par un périoste ramolli et fongueux. Nous fîmes l'extraction des parties nécrosées et nous dûmes ruginer la face postérieure du fémur qui était atteinte vers son tiers moyen d'ostéite raréfiante, mais la suppuration prolongée avait épuisé le malade, et lorsque la guérison de la plaie chirurgicale fut obtenue, nous vîmes évoluer une phthisie galopante qui emporta la malade en un mois.

L'observation CXX offre des particularités plus intéressantes. A l'âge de dix-sept ans, le malade fut atteint de phénomènes typhoïdes pendant lesquels des abcès se formèrent un à l'extrémité supérieure de la jambe gauche, l'autre à l'extrémité inférieure de la cuisse droite, et demeurèrent fistuleux. La fistule de la jambe se ferma un an après le début des accidents, à la suite de l'issue spontanée d'un séquestre, mais du côté de la cuisse droite les phénomènes con-

tinuèrent leur évolution en déterminant la production de divers troubles trophiques du côté de la peau. L'opération que nous dûmes pratiquer nous démontra qu'il existait un séquestre central volumineux et que ce séquestre ne pouvait être extrait qu'à l'aide du polytritome. Cette observation montre une fois de plus que l'inflammation aiguë des os a de la tendance à se développer plus particulièrement dans les points qui sont le siège d'une congestion physiologique pendant la période d'accroissement des os, alors que les diaphyses sont encore séparées des épiphyses par le cartilage de conjugaison. Nul doute que si l'on n'était intervenu rapidement en donnant issue au pus par de larges incisions, et en fixant les membres dans de bonnes positions, on eût vu survenir le décollement des épiphyses et les luxations consécutives. Toutefois les incisions faites de bonne heure ne purent chez ce malade prévenir la nécrose. La fistule tibiale ne s'est tarie qu'après l'issue d'un séquestre long et volumineux. La guérison de ce côté s'est effectuée spontanément, parce que le séquestre était superficiel et mobile. Du côté du fémur, au contraire, des couches osseuses de nouvelle formation s'étaient développées à la surface et avaient enveloppé l'os ancien nécrosé d'une gaine complète et résistante. En pareil cas, la suppuration reste interminable et la guérison ne peut

le trajet fistuleux qui conduit directement sur le foyer
ide. Mais ici nous avions à craindre, au côté interne, le
eau vasculaire profond ainsi que la veine saphène in-
, à la face postérieure les organes importants contenus
le creux poplité. Nous avons préféré aborder le fémur
a face externe, bien qu'il n'y ait pas de trajet, n'ayant rien
reil à redouter, et nous avons pris soin de suivre le dé-
lement de la cloison intermusculaire externe afin d'em-
er le pus de fuser dans les loges musculaires antérieure
ostérieure.

us ne reviendrons pas sur les avantages qu'offre le po-
me. Notons toutefois que grâce à lui nous avons pu, sans
ler le fémur par des chocs répétés, faire sauter sûre-
et avec rapidité un pont de substance osseuse de plu-
centimètres de longueur, d'une épaisseur et d'une
remarquables et, aussi facilement, diviser en deux
s un séquestre trop long pour être enlevé tout d'une

fait qui mérite de fixer l'attention des observateurs, et
us avons rencontré chez plusieurs de nos malades, est
rtrophie des téguments et surtout des poils du membre
. Ce phénomène, s'il est fréquent dans le cas d'ané-
, est rare dans le cas de lésions osseuses : chez notre
e, il était tellement prononcé que nous ne pûmes
encer l'opération qu'après l'avoir rasé (Voy. fig. B).
rtrophie de la peau portait tout spécialement sur le
, au point de ressembler à un éléphantiasis au début.
s a semblé que l'irritation nutritive portait plutôt sur
nphatiques que sur le réseau vasculaire sanguin. Par
, en effet, on voyait des portions de tégument rosées,
rophiées, rappelant par leur teinte celle de certaines
les. Le siège et la disposition rappelaient à merveille
eaux lymphatiques quand on les a injectés au mercure.
ntre, les artères et les veines ne semblaient pas avoir
pé à ce mouvement inflammatoire même au voisinage
uestre. Chez ce malade, quinze jours après l'opéra-
es plaques de lymphangite réticulaire commencèrent à

se modifier ; elles disparurent complètement en six jours laissant à leur place que des squames épithéliales. La cic sation s'effectua du côté de la plaie chirurgicale sans que les voyions reparaître, mais l'hypertrophie du membre sista, même après la guérison complète qui fut obter trente-six jours.

Fig. B. — Hypertrophie du membre inférieur chez un malade atteint d centrale de l'extrémité inférieure du fémur.

Les deux observations suivantes CXXI et CXXII o à des nécroses du tissu spongieux du fémur consécu l'ostéo-myélite.

Chez le premier malade, le début des accidents rer à treize ans ; des abcès s'étaient formés et avaient donn à du pus et à des séquestres pendant trois ans, puis rison s'était maintenue pendant dix ans. A la suite de f

nouvel abcès s'était formé à la partie inférieure de la isse, et était resté fistuleux. Au cours de l'opération, nous mes constater qu'il existait à la face antérieure du fémur e gouttière verticale par laquelle le stylet pénétrait jusqu'au ntre de l'os. Nous fîmes une série de trépanations avec la ise du polytritome et nous fîmes sauter les ponts osseux lermédiaires avec la gouge et le maillet. Le canal médul- re ne renfermait pas de séquestres volumineux, mais il était npli de fongosités et de séquestres diploïques que nous levâmes avec une rugine en forme de cuiller à bords tran- nts.

hez le second malade, le début des accidents remontait lement à deux ans; nous pratiquâmes la même opération chez le sujet précédent et nous trouvâmes aussi des sé- stres diploïques emprisonnés au milieu de fongosités. bs avoir enlevé toutes les parties malades, nous fîmes une nde trépanation de façon à perforer l'os de part en part laisser un tube à drainage à demeure. Chez ce malade, iculation du genou avait été atteinte par propagation et bia avait subi un mouvement de subluxation en dehors. comme le processus inflammatoire était éteint de ce , au moment de l'opération, nous crûmes devoir nous tenir de toute espèce de manœuvre de redressement avant guérison complète, dans la crainte de produire de nouveaux ordres.

Les trois observations suivantes CXXIII, CXXIV, CXXV, ent entre elles une remarquable analogie; ce sont des mples de nécrose du tibia consécutive à l'ostéite de l'ado- ence. Les causes occasionnelles sont des chocs légers sur ubérosité antérieure du tibia ou sur la crête de cet os; sécutivement, on voit évoluer tous les symptômes de l'os- e suraiguë : fièvre ardente, douleur vive, tuméfaction rme, formation rapide d'abcès qui contiennent des flots pus et nécrose de la presque totalité du tibia. Chez ces s malades, l'inflammation finit par se propager à l'articu- on du genou et par déterminer une arthrite purulente qui ssita l'amputation de la cuisse.

L'observation CXXVI mérite à tous les titres d'être rapprochée des précédentes. Il s'agit encore d'une nécrose consécutive à l'ostéite suraiguë, mais l'affection, au lieu de porter sur le tibia, affecte le péroné. On ne trouve pas d'autres causes occasionnelles que la fatigue; l'évolution de l'ostéite s'accompagne, comme dans les cas précédents, de symptômes généraux fébriles et aboutit de même à la formation rapide de pus. La nécrose est centrale et porte sur la totalité de la diaphyse du péroné. Chez ce malade, nous retrouvons du côté de la peau les troubles trophiques que nous avons déjà signalés en pareil cas chez plusieurs autres malades.

Les observations CXXVII et CXXVIII offrent un grand intérêt non seulement à cause de leur rareté, mais aussi parce qu'elles montrent que l'ostéite de l'adolescence peut aussi bien frapper les os courts que les os longs. Il s'agit dans les deux cas de nécrose du calcanéum consécutive à des ostéites qui se développent sans causes occasionnelles appréciables à quatorze et à dix-neuf ans. Plusieurs points attiraient spécialement l'attention. Une première question intéressante était celle du diagnostic. Chez la malade de l'obs. CXXVII la déformation extrême du pied, sa tuméfaction, la présence de nombreuses fistules au niveau du tarse portaient à première vue à penser à une tumeur blanche du pied, et la prédominance des désordres au côté externe sur le trajet des tendons des péroniers

actères d'une ostéite ayant donné lieu à la production de uestre. Chez le second malade, nous n'avions pas lieu de ıger à une tumeur blanche, les désordres étaient beaucoup ıs limités, il n'y avait pas de déformation totale du pied, et fection avait débuté non à la face externe du côté des ten- ns des péroniers, mais bien à la face interne. Le côté terne plus altéré aujourd'hui n'avait été pris que secon- irement. Comme chez le premier malade, d'ailleurs, la fis- e conduisait non sur un foyer de carie, mais bien sur un ver d'ostéite. Les deux cas présentaient donc la plus grande alogie puisque le début remontait à l'adolescence, et que siège de l'affection répondait exactement au calcanéum. utes ces considérations nous conduisaient à diagnostiquer : crose consécutive à l'ostéite de l'adolescence.

Cette variété d'ostéite, si fréquente et si grave du côté des longs, est beaucoup plus rare du côté des os courts, ou du ins, comme son évolution est moins bruyante et entraîne ı conséquences moins redoutables, on s'en préoccupe moins on la méconnaît souvent. Pour nous, qui l'avons observée ılusieurs reprises, nous avons reconnu qu'elle peut pré- ıter des degrés fort variables dans son siège, son étendue sa marche. Au point de vue de son siège, elle peut présen- r les mêmes variétés que dans les os longs : sous-périos- que, centrale, ou à la fois superficielle et profonde. Au point ı vue de son étendue, tantôt elle se limite à un foyer bien rconscrit comme chez le second malade, tantôt elle gagne profondeur comme chez le premier. Dans d'autres cas, e s'étend à la fois dans tous les sens et finit par se géné- iser. Quant à sa marche, elle est rarement suraiguë. Dans ıs les cas, on n'observe jamais dans les os courts cette me foudroyante, si redoutable du côté des épiphyses des longs. Le plus ordinairement le processus est subaigu ou ıme chronique d'emblée. C'est même cette marche insi- ıuse qui fait que la maladie est si souvent méconnue ; d'une t, les malades ne s'en préoccupent pas autant qu'ils le raient; d'autre part les chirurgiens ne l'observant qu'à ı période tardive, et au moment où les désordres se sont

[illegible] aux divers tissus, ne peuvent plus distinguer quel a été le point de départ du mal. Nous attirons tout spécialement l'attention sur la forme des lésions que nous avons trouvées chez ces deux malades. Dans le premier cas, il y avait un séquestre superficiel, masquant une fistule osseuse située immédiatement au-dessous des tendons des péroniers et s'étendant en profondeur jusqu'à un cloaque renfermant un second séquestre et sous-jacent au périoste de la face interne de l'os. Il est à présumer que la tuméfaction de la face interne du pied était survenue consécutivement à la périostite. Chez le second malade, cette interprétation n'est plus possible. Le mal a débuté du côté interne, et ce n'est qu'ultérieurement que le côté externe a été envahi. Il y a eu primitivement un foyer d'ostéite qui a donné lieu à un abcès, puis s'est éteint au côté interne. Les mêmes phénomènes se sont reproduits ensuite, mais avec plus d'intensité du côté externe. C'est là en effet que nous avons trouvé un séquestre superficiel entouré de bourgeons charnus et circonscrit par une zone d'ostéite condensante. La lésion siégeait cette fois non pas sous la gaîne du péronier, mais en avant de ce point.

L'observation **CXXIX** vient close la série des nécroses consécutives aux ostéites de l'adolescence, elle s'ajoute aux cas nombreux que nous avons observés dans les diverses ré-

Il consiste à enlever les séquestres et à évider l'os afin de ne laisser que des parties saines.

Carie. — Sous le titre Carie nous relevons trois observations dont les deux premières ne sont, en réalité, que des ostéites chroniques, raréfiantes, fongueuses, et la troisième un état tuberculeux circonscrit de l'os affecté. La première trouverait aussi bien place au chapitre des maladies articulaires. Il s'agit d'une femme de cinquante ans (obs. CXXXI), qui consécutivement à un panaris profond du pouce droit conserva des fistules intarissables. Quand elle entra à l'hôpital, nous trouvâmes des troubles trophiques du côté de l'ongle et une arthrite fongueuse de l'articulation des deux phalanges. Les extrémités articulaires de ces os étaient désorganisées par la carie et les parties molles envahies par les fongosités. Cette observation montrait à quels accidents sont exposées les phalanges à la suite des variétés de panaris sous-cutané ou profond. L'inflammation de la synoviale tendineuse, la périostite, l'ostéite et la nécrose de la phalangette sont des complications bien connues et signalées par tous les auteurs; mais ce qui est moins bien étudié, c'est la nature des désordres dont l'articulation peut être le siège. Cela tient sans doute à la rareté de cette complication et à son peu d'importance relative, ses symptômes étant masqués par ceux des accidents osseux ou tendineux. Quoi qu'il en soit, notre attention a été plusieurs fois attirée sur ce point de pathologie et le cas actuel vient éclairer d'un nouveau jour les faits que nous avions acquis sur ce sujet. L'arthrite peut ne pas se produire lorsque l'ostéite ou la nécrose se limitent à l'extrémité libre de la phalangette. Mais il n'est pas douteux que dans les cas où l'altération porte sur la totalité de l'os, sur le périoste ou même sur la gaine des tendons, la propagation peut se faire à la synoviale articulaire et déterminer tous les accidents d'une arthrite aiguë qui doit entrer en ligne de compte dans le complexus symptomatique des formes graves du panaris. L'inflammation de l'articulation passe d'ordinaire par les mêmes phases que l'inflammation des parties molles. Elle peut se terminer par une guérison rapide

sous l'influence du traitement de la lésion causale, ou prendre une marche chronique. Mais cette dernière terminaison est plus commune lorsque les os ont été atteints, et alors il n'est pas rare d'observer l'arthrite fongueuse, chez des individus prédisposés ou non par un mauvais état général à la production de fongosités. Notre malade était robuste, sans antécédents scrofuleux, tuberculeux ou syphilitiques, et néanmoins nous avons observé chez elle des désordres identiques à ceux des autres tumeurs blanches. La tuméfaction considérable des parties molles péri-articulaires et de la pulpe du doigt indiquait nettement l'existence d'un tissu nouveau, luxuriant, à tendance envahissante comme l'est le tissu fongueux. L'existence de deux fistules intarissables livrant passage à un pus séreux, granuleux, caractéristique, conduisait naturellement à penser aux altérations des os. D'autre part le siège de l'une de ces fistules au niveau de l'interligne articulaire témoignait que les désordres ne portaient pas seulement sur les parties molles ou sur l'extrémité libre de la phalangette, mais aussi sur les parties constituantes de l'articulation. L'exploration de cette fistule avec le stylet confirma ces données et nous révéla l'existence de fongosités synoviales et la résorption des extrémités articulaires de la phalangette et de la phalange. En présence de ces accidents, le traitement chirurgical pouvait seul agir efficacement, aussi

ıs contentâmes pas d'enlever les fongosités et ce que
e avait épargné de la phalangette, sachant bien que,
ombre de cas, cette opération si radicale en apparence
fit pas à amener l'occlusion des fistules et à tarir le pus.
ırience nous a en effet démontré que souvent l'extré-
rticulaire de la phalange est elle-même malade et en-
t la suppuration. En examinant cet os nous reconnûmes
tait atteint de carie dans son tiers inférieur et ce n'est
ès avoir réséqué la partie malade et nous être assuré
'existait pas de carie centrale que nous suturâmes les
ı molles.

autre cas très intéressant de carie partielle est relaté à
vation CXXXII; il se rapporte à un jeune homme de
ɜt un ans, de tempérament scrofuleux, qui fut atteint
ralgie gauche, à quatorze ans. A la suite de diverses
ications, des abcès s'ouvrirent en arrière du grand
nter ainsi qu'à la fesse et restèrent fistuleux. L'une
ıtules conduisait sur le sourcil cotyloïdien atteint de

ıtres fistules communiquaient avec les voies urinaires
ınaient continuellement issue à de l'urine. Ce dernier
mène coïncidait avec un rétrécissement uréthral assez
ncé. Le cathétérisme répété de l'urèthre permit à
ı de reprendre en partie son cours habituel, mais le
lement des fistules par le thermo-cautère procura seul
côté une guérison définitive.

ınt à la carie du sourcil cotyloïdien, elle nécessita de
ı débridements et l'évidement du foyer morbide. Dans
rs de l'opération, nous évitâmes de toucher à l'articu-
Des pansements bien dirigés produisirent une guérison
mais complète.

troisième cas de carie, obs. CXXXIII, se développa,
n tuberculeux, au-dessus de la malléole externe, con-
rement à une synovite fongueuse de la gaine des pé-
s latéraux.

lestruction des fongosités et des portions d'os cariées,
thermo-cautère, ne parvint pas à entraver les progrès

du mal. Sous l'influence de l'état général, qui s'aggravait de jour en jour, le tissu fongueux et la carie s'étendirent aux parties constituantes de l'articulation tibio-tarsienne. En même temps, la phthisie laryngée vint s'ajouter à la phthisie pulmonaire. Nous dûmes pratiquer l'amputation de la jambe. Cette opération réussit pleinement et la cicatrisation du moignon fut obtenue, mais quand le malade quitta le service, les lésions pulmonaires étaient tellement avancées qu'elles faisaient prévoir sa fin à bref délai.

Obs. CIV. — *Ostéo-périostite du corps de la mâchoire inférieure, consécutive à la carie dentaire. Incision. Guérison.* — Fagnaud (Eugénie), vingt-cinq ans, domestique, entre le 3 décembre 1879, salle Sainte-Marthe, 43. Femme robuste, bien constituée, pas d'hérédité. Scrofule, gourme dans l'enfance, adénite cervicale suppurée à l'âge de sept ans. Pas de tuberculose. Menstruation régulière depuis l'âge de treize ans. Deux grossesses naturelles.

Il y a six ans, odontalgies violentes, carie de la première grosse molaire inférieure gauche qui est tombée à cette époque. Périostite alvéolo-dentaire suppurée consécutive. La guérison n'a jamais été complète, la malade souffrait par les temps froids et humides. Il y a cinq mois, la névralgie dentaire reparut consécutivement à la carie de la deuxième grosse molaire inférieure gauche que la malade dut faire arracher. Malgré l'avulsion de cette dent, les gencives restèrent tuméfiées, rouges et douloureuses. L'alvéole laissa couler continuellement du pus. Au bout de trois semaines, la tuméfaction et la douleur s'éten-

stuleux en partie masqués par de gros bourgeons charnus, rouges, mollasses et saignants. A ce niveau, les téguments amincis, tendus, luisants, présentent une coloration érythémateuse d'un rouge intense. Au toucher, les parties molles de la joue sont légèrement empâtées, œdématiées; au pourtour des fistules, elles sont au contraire indurées, résistantes, de consistance lardacée. L'exploration des fistules à l'aide du stylet montre que le corps du maxillaire est dénudé, légèrement ramolli, atteint d'ostéite. Du côté de la cavité buccale, il n'existe plus que la dernière grosse molaire et la dent de sagesse, entre lesquelles du pus s'écoule en abondance. Les gencives sont épaissies, tuméfiées, chaudes, enflammées et douloureuses à la pression. Les ganglions sous-maxillaires gauches participent à l'inflammation des parties molles. Nous portons le diagnostic: Ostéo-périostite.

4 *janvier*. — Chloroforme. A l'aide du bistouri, nous faisons, au-dessous de l'angle du maxillaire, une incision exploratrice qui unit les trajets fistuleux et nous conduit jusqu'à l'os. Au moyen de sondes introduit dans la plaie nous décollons légèrement le masséter nous examinons l'état de l'os. Nous reconnaissons de la sorte qu'il n'existe aucune trace de nécrose ou de carie. L'os est simplement atteint d'ostéite, aussi nous ne jugeons pas utile d'intervenir activement pour le présent. Nous laissons l'incision ouverte afin de permettre un écoulement plus facile aux liquides et de pouvoir surveiller la marche du mal.

4. — TS = 38°.

5. — TM = 37°,6. S = 38°,4. Injections alcoolisées. Légère inappétence. Peu de douleurs.

6. — Température normale. Suppuration abondante, la tuméfaction de la face diminue.

A partir de ce moment, température normale. La suppuration cesse par la bouche et devient très abondante, pendant huit jours, par la plaie cutanée, puis elle diminue progressivement; la plaie se ferme presque complètement.

29. — La malade quitte l'hôpital. La tuméfaction de la face a disparu. La plaie cutanée est cicatrisée ; il ne reste plus qu'une fistulette par laquelle on fait des injections de teinture d'iode.

Obs. CV. — *Ostéite chronique à répétition de l'humérus gauche. Abcès du canal médullaire. Trépanation et drainage de l'os. Guérison.* — Barde (Marcène), 39 ans, coiffeur, entre le 19 décembre 1879, salle Sainte-Marthe, n° 5. Pas d'hérédité. Rougeole à sept ans. Tuberculose pulmonaire au début.

A l'âge de dix-huit ans, après avoir couché une nuit en plein air, gonflement du bras et de l'épaule gauches, état fébrile. Application de cataplasmes sur le membre tuméfié. Au bout de six mois, ou-

verture spontanée d'un abcès et issue de petits séquestres. Persistance d'une fistule en activité, pendant dix-huit mois. A la suite de ces accidents, le bras resta douloureux pendant cinq ans, puis la guérison parut se maintenir pendant plusieurs années.

Il y a dix mois, retour des douleurs, gonflement de la partie supérieure du bras, formation d'un abcès que l'on ouvre avec le bistouri. Depuis ce moment, le malade a toujours souffert. Découragé par la persistance des accidents, il se décide à entrer à l'hôpital.

État actuel. — La face antérieure du bras gauche est déformée par une tuméfaction profonde qui s'étend de la tête de l'os au sommet du V deltoïdien et qui soulève les insertions inférieures du deltoïde et la partie supérieure du biceps. La peau offre une teinte brunâtre, trace d'inflammation ancienne, et deux cicatrices d'orifices fistuleux fermés, siégeant l'un au centre de la tuméfaction, l'autre à la partie inférieure de la face antérieure du bras. Il n'existe actuellement, du côté des téguments, ni rougeur inflammatoire, ni œdème. Les muscles du bras sont notablement atrophiés. Le biceps est atteint de contracture. Au toucher on ne sent aucun point ramolli ou fluctuant, la tuméfaction porte sur l'humérus et offre une consistance osseuse. La partie supérieure de l'os est renflée et boursouflée, comme dans le cas de tumeur centrale ou d'abcès médullaire. Douleurs au toucher. Rien du côté de la face postérieure du membre, de l'aisselle ou de l'articulation scapulo-humérale. L'avant-bras est dans la demi-flexion, par suite de la contraction du biceps, mais l'articulation du coude est saine.

Nous portons le diagnostic : Ostéite chronique à répétition de l'humérus.

en nettoyé les parois du foyer, nous plaçons un tube à

ession méthodique sur les surfaces osseuses saignantes à
me éponge laissée en place pendant deux heures. Panse-
coolisé phéniqué et ouaté compressif.
réaction fébrile, pas d'accidents consécutifs. On fait tous
des lavages et des pansements avec l'eau alcoolisée phé-

ration abondante pendant la première semaine, ensuite la
couvre de bourgeons charnus de bonne nature qui s'élèvent
ivement du fond vers la surface.
janvier 1880, vingt jours après l'opération, il ne reste plus
plaie simple de 3 centimètres sur 1 d'étendue. Le malade
à sortir, il continuera les pansements chez lui. Les douleurs
plètement disparu.

VI. — *Ostéo-périostite de l'extrémité inférieure du fémur gauche nt des douleurs à exacerbation nocturne. Décollement du périoste. on de l'os. Guérison.* — Escolier, trente-deux ans, homme de
atre le 8 février 1879, salle Saint-Augustin, n° 2. Pas d'héré-
s d'antécédents scrofuleux, tuberculeux ou syphilitiques.
nté habituelle jusque il y a dix ans. A cette époque, il eut
ssée d'ostéite aiguë juxta-épiphysaire de l'extrémité condy-
fémur gauche qui donna lieu à un abcès et fut traitée par
. La cicatrisation s'effectua lentement et progressivement sans
t jamais sorti de fragments d'os au dire du malade. La
s'était maintenue jusqu'au mois d'octobre 1878, lorsqu'à
que il éprouva spontanément, au niveau du condyle interne,
ntes douleurs irradiées au genou et exagérées pendant la
u à peu l'extrémité inférieure du fémur se tuméfia et la
plaça dans une position fixe de flexion légère sur la cuisse.
istance des accidents détermine le malade à entrer à

ctuel. — La face interne de la cuisse gauche est déformée
tiers inférieur par la tuméfaction. Au-dessus du condyle
té on voit la cicatrice de la première opération. Il n'existe
nent ni ulcération ni fistule, mais la peau présente une
strée, signe d'inflammation chronique et de la dilatation des
veineux. La jambe est dans une flexion légère sur la cuisse.
ier, on sent que la face interne du fémur présente au-dessus
rle, dans une étendue de 4 centimètres, une augmentation de
comme s'il existait une couche osseuse de nouvelle forma-
à la périostite ossifiante. Le biceps crural est contracturé,
ce phénomène qu'est due la flexion de la jambe, car un
attentif de l'articulation du genou ne révèle rien d'anormal

de ce côté. A part l'impuissance fonctionnelle du membre, il existe des douleurs intolérables exagérées par la pression et les mouvements. Les viscères thoraciques et abdominaux sont sains. État général satisfaisant. Nous diagnostiquons : ostéo-périostite chronique avec dépôts osseux de nouvelle formation.

8 *février* 1879. — Chloroforme. A l'aide du bistouri nous pratiquons au-dessus du condyle interne une incision cruciale dont le centre répond à celui de l'ancienne cicatrice; nous évitons avec soin de blesser la veine saphène interne et le faisceau vasculo-nerveux de la région. Arrivé sur l'os, nous l'explorons avec le doigt et nous reconnaissons qu'il s'agit bien d'une inflammation sous-périostique de l'os, sans suppuration, circonscrite à la partie inférieure et interne. A l'aide de la rugine coupante nous décollons le périoste afin de le conserver, puis nous ruginons les dépôts osseux sous-périostiques. Ceci fait, nous pansons à plat avec la tarlatane imbibée d'eau alcoolisée phéniquée. Deux pinces hémostatiques placées pendant l'opération sur des artérioles peuvent être enlevées au moment du pansement. Profitant de la résolution musculaire due au chloroforme, nous redressons le membre et nous le plaçons dans une gouttière afin de le maintenir dans l'extension.

Pas de réaction fébrile, pas d'accidents consécutifs. Sous l'influence des pansements alcoolisés phéniqués, la plaie se cicatrise régulièrement du fond à la surface. Elle est guérie au bout d'un mois.

Le 7 *mars*, nous enlevons l'appareil : le redressement du membre est obtenu, mais il existe un peu de raideur dans les mouvements du genou. Le malade est obligé de s'aider d'une canne pour marcher. Il part en convalescence le même jour.

Obs. CVII. — *Ostéo-périostite diffuse du tibia droit, [illegible]*

ie frontale, langue sèche, fendillée, brunâtre au centre, rouge les bords et à la pointe, inappétence absolue, constipation. vasseries nocturnes, subdelirium, hébétude. T S = 40°. P = 120. méfaction énorme de la jambe qui est arrondie, cylindroïde, au tendue, luisante, de coloration foncée. La température locale t notablement plus élevée que du côté opposé. Fluctuation manifeste dans toute l'étendue de la face interne du tibia. La tuméfaction s'entend aux parties molles de l'articulation du genou, mais n'existe pas d'épanchement articulaire. La jambe est peu douloureuse pendant le repos, mais la douleur s'exagère à la pression au int de faire crier le malade. M. Nitot, interne du service, pratique avec le bistouri deux incisions longues chacune de 6 centimètres et comprenant toute l'épaisseur des parties molles, jusqu'à l'os, une au niveau du tiers supérieur de la crête du tibia, l'autre au veau du tiers inférieur de la face interne de l'os. Écoulement d'une antité considérable de pus jaunâtre, épais, mélangé de grumeaux séeux. Il est facile de constater, à l'aide du stylet, que le périoste t décollé dans toute l'étendue des faces interne et externe de l'os, ssi au niveau du quart inférieur, et séparé des surfaces osseuses r la collection purulente. Lavages et pansements avec l'eau alcoolisée phéniquée.

11 et 12. — Amélioration; la température ne dépasse pas 39°. Le uls = 100. Le malade recouvre un peu d'appétit. Sommeil plus alme. Suppuration abondante.

13. — TM = 39°. TS = 40°. P = 140. L'état général s'aggrave. La méfaction du genou est plus prononcée. Épanchement articulaire bondant. Application d'un large vésicatoire au niveau des culs-de-sac de la synoviale.

14. — Même état. TM = 39° 2. TS = 40°. P = 150. L'épanchement articulaire a légèrement diminué. On fait une nouvelle incision comprenant comme les précédentes toute l'épaisseur des parties molles t du périoste, au niveau de l'extrémité supérieure de la diaphyse biale, à égale distance des tubérosités antérieure et interne. Écoulement d'une abondante quantité de pus. Malgré ce traitement, l'état tal et général restent mauvais, la température se maintient au voisinage de 40°.

19. — Chloroforme. A l'aide d'un trocart à hydrocèle nous ons une ponction dans l'articulation du genou après avoir truit le parallélisme des téguments et de la synoviale. Issue d'un igma jaunâtre séro-purulent. L'existence d'une arthrite purulente us détermine à pratiquer l'amputation. Compression préventive ec la bande d'Esmarch. Amputation de la cuisse par la méthode circulaire, immédiatement au-dessus du cul-de-sac supérieur de la noviale du genou, pendant qu'un aide comprime la fémorale.

Six pinces hémostatiques préalablement trempées dans l'acide phénique, comme tous les instruments, sont appliquées pendant l'opération. Pansement par la méthode de Lister ; six fils de catgut suffisent pour prévenir toute hémorrhagie. Le malade n'a pas perdu 30 grammes de sang. Des tubes à drainage étant placés aux angles interne et externe de la plaie, les bords du lambeau sont rapprochés et réunis de dedans en dehors à l'aide de trois points de suture profonde et de huit points de suture superficielle avec des fils métalliques.

Sur une coupe de la pièce. (Voir à la fin du volume les planches I, II et III.) — L'articulation est remplie de fausses membranes d'un blanc grisâtre un peu jaunâtre, feuilletées et gorgées de liquide séro-purulent. Au contact de l'air, elles se flétrissent de plus en plus en laissant sourdre le liquide infiltré dans leur épaisseur. Quand on enlève ces membranes, on trouve que la face interne de la synoviale est rouge, épaissie, vascularisée. En grattant ces dépôts vasculaires, on voit qu'ils sont eux-mêmes mollasses, saignants et faciles à détacher. Le périoste qui double la synoviale, de même que les ligaments articulaires et le cartilage d'encroûtement, paraissent intacts ; cependant sur quelques points de la périphérie on voit que le cartilage, même sur le fémur, commence à se décoller sur plusieurs points. Il en est de même du périoste qui est épaissi, vascularisé et un peu moins adhérent qu'à l'état normal. A la coupe, le fémur, dans son périoste, sa lame compacte, son diploé, sa membrane médullaire, son cartilage de conjugaison, présente les traces d'une inflammation aiguë à forme diffuse. C'est ainsi qu'en dehors de l'articulation, le périoste est décollé et sur quelques points écarté de la surface externe de la lame compacte de 1 centimètre. On

'se inférieure qu'on retrouve une inflammation totale aussi peu océe, et encore de ce côté la section faite avec la scie dans le ' vertical au milieu de l'os suffit pour la décoller immédiate- t au-dessous du cartilage de conjugaison. A partir de ce point n'à l'articulation du genou le périoste est complètement dé- , épaissi de 1 centimètre, écarté de l'os de 1 centimètre 1/2, larisé. Ses vaisseaux ont perdu leur connexion avec ceux de la ce de l'os, sauf au niveau de l'incision inférieure où, depuis elle-ci a donné lieu à l'écoulement d'une quantité de pus lérable, il s'est légèrement greffé avec la face antérieure de e compacte, sur une hauteur de 5 centimètres et une lar- le 2 centimètres. En ce point, cette dernière est un peu ru- s, comme si, en se gonflant, les canaux vasculaires de la sur- le l'os s'étaient élargis en résorbant un peu du tissu osseux n. Sur tout le reste de son étendue jusqu'à l'épiphyse supé- ,la surface externe de la couche compacte paraît avoir été ma- ment frappée de mort d'emblée par la perte totale des vais- qui la reliaient à son périoste. Aussi les canaux vasculaires ne s pas plus apparents sur cette surface et dans son épaisseur Il s'agissait d'un os normal pris sur un cadavre dans une au- . Il n'en est pas de même du côté de la cavité médullaire. Cette re présente non seulement les caractères inflammatoires que vons décrits en parlant du diploé, du cartilage de conjugaison tissu médullaire du fémur, mais encore elle est infiltrée de ns toute son épaisseur au-dessous du cartilage de conjugaison à la partie moyenne de l'os ; à partir de ce point le diploé était résorbé et le pus collecté jusqu'auprès de l'épiphyse inférieure, filtration purulente présente par places l'aspect d'un pointillé re ou violacé ; le cartilage de conjugaison qui sépare l'épiphyse diaphyse supérieure est déjà trépané sur certains points par le ni, au-dessus de lui, s'étend en suivant quelques-unes des mailles loé dont il prend la forme au milieu d'un tissu médullaire par- ascularisé.

— TS = 39°.

— TM = 40° 4. S = 40°. P = 150. On renouvelle le pansement. hémorrhagie, bel aspect de la plaie. L'un des points de suture de a été placé trop près de l'os, contre lequel il comprime les s molles. On sectionne le fil afin d'éviter le sphacèle. — Potion . Rhum. Vin de Banyuls, etc.

— TM = 38°. P = 100. Amélioration notable. La nuit a été . Le malade ne souffre pas. Appétit. On renouvelle le panse- la plaie est en bon état. Le soir, grand frisson.

— Point de côté. Dypnée. T = 40°.

— TM = 39° 4. TS = 40°. L'examen du thorax revèle les signes

d'une pneumonie double. Petit vésicatoire morphiné. Potion avec digitale.

24. — TM = 38° 4. TS = 39°. Toux, crachats caractéristiques de la pneumonie. La plaie est toujours en bon état. On enlève les fils que l'on remplace par des bandelettes collodionnées.

Les jours suivants la pneumonie suit son cours, la température oscille entre 38° et 39°8. On applique plusieurs vésicatoires et l'on administre des potions kermétisées et de l'alcool.

4 *mai*. — La température est normale, la pneumonie s'est terminée par résolution. La plaie va bien. Réunion par première intention dans les deux tiers internes. Il y a eu une petite pointe de sphacèle à l'angle externe. Cette partie de la plaie bourgeonne et offre un bel aspect. Pas d'autres complications. La cicatrisation s'effectue lentement et progressivement, elle est complète le 9 juin, jour où le malade quitte le service avec une jambe artificielle.

Obs. CVIII. — *Ostéite chronique du tibia droit d'origine traumatique.* — Depaene (Emile), vingt-quatre ans, terrassier, entre le 20 novembre 1879, salle Sainte-Marthe, n° 26.

Syphilis, chancre induré à l'âge de vingt ans. Il y a deux ans, une lourde pierre tomba de la hauteur de 40 à 50 centimètres, l'atteignit à la face interne de la jambe droite et occasionna une contusion qui guérit sans traitement au bout de quelques jours. Il y a trois mois il a commencé à ressentir au tiers supérieur de la jambe des fourmillements, et quelques jours après une douleur vive et intermittente dont l'intensité a crû de jour en jour. Rien d'apparent à ce moment et le malade continue à travailler.

Depuis quinze jours, gonflement ; la douleur qui se manifestait par accès est continue, et le malade est obligé de suspendre son travail

4. — On se dispose à pratiquer une incision. Le malade s'y refuse. aplasmes.

5. — Le malade s'oppose encore à une incision et demande à tter l'hopital.

7. — Il retourne chez lui.

bs. CIX. — *Ostéite superficielle du calcanéum. Fongosités et fistule parties molles. Ablation des fongosités. Evidement de l'os. Guérison.* — dame veuve Chevallot, cinquante ans, couturière, entre le 22 mars 0, salle Sainte-Marthe, n° 50. Pas d'hérédité. Pas d'antécédents ofuleux, tuberculeux ou syphilitiques. Bonne santé habituelle. En juillet 1879, par suite de l'emploi d'une chaussure mal faite, uleurs sourdes, continues, contusives au niveau du talon gauche, adiées au pied et à la jambe. Tuméfaction œdémateuse du talon. malade garde le repos et obtient une certaine amélioration, is les accidents reprennent par la suite. En janvier dernier, un ès se forma, immédiatement au-dessous des insertions calcanes du tendon d'Achille, s'ouvrit spontanément et donna issue lu pus phlegmoneux d'abord, puis séreux et mal lié. Une fistule sista dont l'orifice ne tarda pas à s'ulcérer et à se couvrir de gosités.

Un médecin appelé par la malade immobilisa le pied et fit avec le rate d'argent la cautérisation de la fistule jusqu'à l'os; néanmoins i douleurs et la tuméfaction persistèrent. La malade découragée mande à entrer à l'hôpital.

État actuel. — Le talon gauche est déformé par une tuméfaction i occupe la face postérieure, les faces latérales et une partie de la ce inférieure du calcanéum. Immédiatement au-dessous des inertions du tendon d'Achille existe une ulcération de 2 centimètres ½ de diamètre, assez régulièrement circulaire, hérissée de ourgeons charnus, volumineux, mollasses et saignants et dont le ntre est occupé par un orifice fistuleux en activité. Au toucher, les rties tuméfiées offrent la consistance mollasse et la fausse fluctation des fongosités. Il n'existe pas de collection purulente. Les ndons d'Achille et des péroniers latéraux paraissent indemnes ainsi e les articulations.

Le stylet introduit dans la fistule traverse des couches épaisses de gosités et aboutit à la face postérieure du calcanéum qui est nudée, ramollie, atteinte d'ostéite raréfiante. Les mouvements du d sont limités et douloureux, mais possibles. L'état général est ore satisfaisant.

6 *mars* 1880. — Chloroforme. A l'aide du thermo-cautère, nous ons une incision cruciale dont le centre répond à la fistule et is incisons les parties molles jusqu'à l'os. Il existe de véritables nets de fongosités que nous enlevons chemin faisant aussi large-

ment que possible sans toucher aux tendons et à leurs gaines. En faisant rétracter les lèvres de la plaie, nous reconnaissons que le point de départ du mal est un foyer d'ostéite raréfiante très limité et superficiel, siégeant à la face postérieure du calcanéum. Avec une rugine coupante en forme de cuiller nous évidons l'os en ce point jusqu'à ce que nous ayons dépassé les limites du mal. Pansement à plat avec des compresses de tarlatane imbibées d'eau alcoolisée phéniquée.

Tous les jours on fait des injections de teinture d'iode. Il n'y eut pas d'accidents consécutifs, la cicatrisation s'effectua lentement et progressivement. Au bout d'un mois, il ne restait plus qu'une plaie insignifiante, la malade demanda à retourner chez elle.

Obs. CX. — *Nécrose du maxillaire inférieur consécutive à une ostéo-périostite alvéolo-dentaire. Ablation du séquestre. Guérison.* — Noury (Jean), cinquante-neuf ans, jardinier, entre le 25 janvier 1880, salle Sainte-Marthe, n° 23. Pas d'hérédité. Pas d'antécédents scrofuleux, tuberculeux ou syphilitiques. Bonne santé habituelle.

Depuis l'âge de trente ans, odontalgies fréquentes dues à la carie dentaire. Ne s'est jamais fait soigner les dents. Il y a deux mois et demi, ostéo-périostite alvéolo-dentaire occasionnée par les racines des molaires inférieures droites; consécutivement, abcès dentaire qui s'ouvre spontanément dans la région sus-hyoïdienne, à droite de la ligne médiane, immédiatement au-dessous du bord libre de la mâchoire, production d'une fistule qui continue à donner du pus. Chute spontanée des petites et grosses molaires. Douleurs sourdes, continues, lancinantes, au niveau de la moitié droite du maxillaire inférieur, gêne de la mastication, fétidité de l'haleine, pyorrhée. Le malade inquiet de la persistance de ces symptômes se décide

ısé d'une gouttière transversale dans laquelle est logée une petite aire cariée, qui a glissé jusqu'en ce point.

ous nous assurons qu'il n'existe pas d'autres séquestres.

près deux jours de repos à l'hôpital, le malade retourne chez lui il sera soigné par son médecin.

)bs. CXI. — *Nécrose du maxillaire inférieur liée à l'évolution de la ıt de sagesse. Ablation de cette dent et des séquestres. Guérison.* — ıvignes, trente-huit ans, serrurier, entre le 30 avril 1879, salle nt-Augustin, n° 8. Depuis cinq mois, le malade est affecté d'odongie, par suite de la carie de la dent de sagesse inférieure gauche. puis un mois et demi suppuration de l'alvéole, œdème de la joue, gorgement des ganglions sous-maxillaires. La persistance de ces ıidents amène le malade à l'hôpital.

Etat actuel. — Lorsque le malade ouvre la bouche, on voit que la ıt de sagesse inférieure gauche est atteinte de carie du troisième ɣré; cette dent est ébranlée dans son alvéole. Les gencives sont ıges, fongueuses, saignantes et baignées de pus. L'exploration ɜc le doigt et le stylet démontre que le tissu osseux de l'alvéole ; dénudé et en partie nécrosé. Il existe en même temps, outre de ıdème, une périostite chronique avec induration des parties molles la joue et de l'hypertrophie avec induration des ganglions sousıxillaires du côté malade.

3 *mai* 1879. — Pas d'anesthésie. Nous enlevons la dent malade à ide d'un davier approprié; la portion externe de l'alvéole nécrosée ; adhérente aux racines et sort avec la dent. En explorant avec le ɟlet, nous sentons un autre séquestre mobile, nous l'extrayons ec des pinces : il a le volume d'une fève et appartient, partie au ısu compact, partie au tissu spongieux.

On fait tous les jours des injections détersives dans la cavité alolaire et des frictions sur la joue avec une pommade à l'iodure de tassium. Ce traitement n'amène aucune amélioration. La tumétion de la région sous-maxillaire s'accentue de jour en jour; la ɔpuration par la bouche augmente.

14. — Chloroforme. A l'aide du bistouri, nous faisons parallèlent au bord inférieur du maxillaire une incision de 5 centimètres évitant de blesser l'artère et la veine faciale. Pendant que des es rétractent les lèvres de la plaie avec des pinces hémostaıes, nous ruginons le périoste du maxillaire, afin de le conserver, ıs faisons sauter la table externe de l'os avec la gouge et le llet et nous trouvons un cloaque étendu de l'angle de la màire à l'alvéole de la seconde petite molaire et renfermant deux ıestres lamellaires de 5 centimètres de long, trois séquestres du ıme d'un haricot, des bourgeons charnus et du pus. Nous exons les portions d'os nécrosées et après avoir débarrassé la

cavité des fongosités et du pus qu'elle contenait, nous constatons que les racines des deux grosses molaires font saillie dans cette cavité.

Un drain, placé au fond du cloaque, sort à la partie déclive de la plaie dont les lèvres sont ensuite réunies à l'aide de cinq points de suture métallique. Pas de délabrements. Pansement alcoolisé phéniqué et ouaté compressif.

Pas de réaction fébrile. Pas d'accidents consécutifs. On enlève les fils les quatrième et cinquième jours et on les remplace par des bandelettes de tarlatane collodionnée. Réunion par première intention sauf au niveau de la sortie du drain.

La cicatrisation marche assez rapidement pour que, le 4 juin, le malade puisse commencer à prendre des aliments solides et à mâcher du pain du côté opposé à l'opération.

18 *juin*. — Il y a toujours un peu de suppuration par le drain.

1er *juillet*. — Cicatrisation complète, le malade sort guéri.

Obs. CXII. — *Nécrose du tissu spongieux consécutive à une ostéo-myélite de l'omoplate. Ablation des séquestres. Trépanation de l'os. Passage d'un drain. Guérison.* — Brou (Arthur), dix-sept ans, apprenti, entre le 10 novembre 1880, salle Sainte-Marthe, n° 24. Sujet fortement constitué, de haute taille. Pas d'antécédents héréditaires ou pathologiques, bonne santé habituelle.

Il y a deux ans, sans cause connue, il éprouva dans la partie supérieure du bras et dans l'épaule du côté droit des douleurs vives, profondes. Plus tard, des phénomènes inflammatoires apparurent; tuméfaction et rougeur à la face postéro-interne du tiers supérieur du bras. Un abcès ne tarda pas à s'ouvrir dans cette région, donna issue à une grande quantité de pus phlegmoneux et demeura fistu-

de 1 centimètre, elle est saine et a conservé sa coloration dans les autres points. Un stylet introduit dans la fistule en haut, en arrière, et en dedans vers le col de la cavité de l'omoplate en passant en arrière de l'articulation suivant ction qui répond à l'interstice des muscles sous-scapulaire rond. Il se perd complètement dans le trajet sans rencontrer es osseuses. Au toucher, on perçoit un certain degré d'em- t profond sur le trajet de la fistule, mais la tête humérale, peut sentir à travers les muscles, ne paraît ni déformée ni phiée. En déprimant le deltoïde, on sent le bord supérieur ité glénoïde qui paraît saine. Les autres parties de l'omoplate s de masses musculaires sont moins appréciables. Les mou- de l'articulation sont limités, mais peuvent être produits, naît que l'impuissance fonctionnelle est due à la contrac- culaire. L'articulation paraît indemne. D'ailleurs l'examen ı difficile par les douleurs qu'il exaspère au point de faire les cris au malade toutes les fois qu'on le touche. Rien dans ions axillaires. État général très satisfaisant. Nous pensons aire à un foyer d'ostéite siégeant sur le col de la cavité ou sur la base axillaire de cet os.

mbre 80. — Chloroforme. Une sonde cannelée étant intro- ns le trajet fistuleux, nous débridons celui-ci à l'aide du autère; ce débridement a pour premier résultat de donner ne quantité considérable de pus. La fistule nous conduit ers la tête de l'humérus, à deux travers de doigts en arrière aux axillaires. L'index introduit au fond de la plaie explore l'humérus et reconnaît qu'elle est saine. Nous poussons la nnelée plus profondément dans le trajet fistuleux et nous ssons que celui-ci change de direction pour se porter vers la plus élevée du bord axillaire de l'omoplate en suivant e du grand dorsal et du grand rond avec le sous-scapulaire. vons cette voie avec le thermo-cautère et nous tombons sur le osseuse ouverte sur le col de l'omoplate. Cette fistule u centre de l'os qui est considérablement épaissi, comme it une ostéite chronique ou une nécrose centrale. L'orifice fistule, qui n'a pas plus de un demi-centimètre de diamètre, met d'introduire un stylet qui s'engage jusqu'au voisinage mion en rencontrant une série de séquestres qui semblent ais dont il est impossible de déterminer à l'avance la forme nensions. Il importe donc d'agrandir ce cloaque afin de pou- aire les portions d'os mortifiées, ce qui est loin d'être facile, n de la profondeur et des sinuosités de la fistule. Pour ir, nous nous servons du polytritome et nous faisons au- cloaque une série de trépanations qui nous permettent de

constater à ce niveau que l'os hypertrophié est en même temps éburné.

Les couronnes de trépan sont assez rapprochées pour qu'il nous soit aisé de faire sauter avec la gouge et le maillet les intervalles. Nous obtenons de la sorte une perte de substance large et profonde de 3 centimètres, par laquelle nous extrayons, du même coup, une grande quantité de petits séquestres, emprisonnés dans des fongosités. Voyant que des désordres semblables existent plus profondément, nous nous contentons d'agrandir, au fond de cette perte de substance, le trajet fistuleux qui remonte plus profondément, au moyen de la fraise du polytritome faisant office de trépan. Nous donnons de la sorte à ce trajet un centimètre et demi de diamètre et nous pouvons enlever les petits séquestres et les fongosités qui y sont logés. Arrivé à la hauteur de l'épine de l'omoplate, nous constatons que le trajet fistuleux, après s'être considérablement rapproché de la lame interne de l'omoplate, change de direction pour se porter du côté de la fosse sus-épineuse. Il en résulte que pour atteindre les petits séquestres situés de ce côté, nous nous exposerions à faire trop de délabrement, en passant par la plaie axillaire. Aussi n'hésitons-nous pas à faire derrière l'acromion, à l'aide du bistouri, une incision parallèle à cette apophyse, longue de 5 centimètres et située à égale distance de son bord postérieur et de l'épine de l'omoplate. Nous coupons à ce niveau le trapèze parallèlement à ses fibres que nous faisons ensuite rétracter, puis nous détachons un peu le muscle sus-épineux, au niveau du point qui répond à la partie la plus élevée de notre trajet fistuleux. De ce côté, nous trouvons que l'omoplate, au fond de la fosse sus-épineuse, est hypertrophiée, mais nous ne parvenons pas à découvrir d'orifice de cloaque. A l'aide du

continua encore pendant quinze jours à faire des injections de teinture d'iode dans les trajets. Le malade ne fut complètement guéri qu'au bout de quatre mois.

Obs. CXIII. — *Nécrose de l'humérus consécutive à une ostéite de l'adolescence. Ablation des séquestres. Drainage de l'os. Guérison.* — Trochon (Louis), vingt ans, lamineur, entre le 11 avril 1879, salle Saint-Augustin, n° 2. Antécédents héréditaires de scrofule et de tuberculose.

En 1871, à la suite de grandes fatigues, gonflement énorme de tout le bras gauche sans symptômes généraux graves. Aucun traitement chirurgical ; des abcès s'ouvrirent spontanément et restèrent fistuleux. Le malade garda le lit pendant trois mois. En 1876 et en 1878 (voir vol. II des *Cliniques*, p. 455, obs. CXLVI ; et vol. III, p. 336, obs. CXXXVI), il entra dans nos salles et nous fîmes chaque fois l'extraction de plusieurs séquestres. Consécutivement les fistules se fermèrent. Elles se sont ouvertes de nouveau il y a trois mois.

État actuel. — Il existe sur le bras gauche deux fistules en activité situées toutes deux à la face antérieure, l'une au niveau du V deltoïdien, l'autre à deux travers de doigts au-dessus de l'interligne articulaire du coude. La mensuration comparée des deux bras à la partie moyenne donne, en circonférence, deux centimètres en faveur du côté malade. Au toucher, on sent que les parties molles sont indurées, lardacées, et que le corps de l'humérus est beaucoup plus volumineux qu'à l'état normal. Les extrémités articulaires supérieure et inférieure sont saines, ainsi que les articulations correspondantes. L'exploration de la fistule supérieure à l'aide du stylet démontre qu'il existe un séquestre diaphysaire, allongé, superficiel et mobile. L'exploration de la fistule inférieure révèle aussi la présence de séquestres diaphysaires superficiels, mais ceux-ci sont très petits. Malgré ces désordres, les mouvements du bras et de l'épaule sont conservés.

19 avril 1879. — Chloroforme. La sonde cannelée est introduite dans la fistule supérieure afin de guider le thermo-cautère à l'aide duquel nous incisons les parties molles jusqu'à l'os dans une étendue de 2 centimètres. Ce débridement nous permet de saisir et d'extraire avec des pinces un séquestre très irrégulier, très mince, à bords déchiquetés et long de 5 centimètres et demi. Il n'existe pas d'autre séquestre à ce niveau, mais l'os est creusé d'une gouttière verticale qui aboutit à la fistule inférieure. Nous faisons au niveau de cette dernière, avec le thermo-cautère, une incision de 2 centimètres, comprenant toutes les parties molles jusqu'à l'os, et nous extrayons avec des pinces six séquestres dont le volume varie de celui d'un haricot à celui d'un grain de blé. A l'aide d'un trocart que nous conduisons dans la gouttière osseuse, nous introduisons un tube à drainage dont

les extrémités sortent l'une par la plaie supérieure, l'autre par l'inférieure. Les deux extrémités sont réunies sur la face antérieure du bras à l'aide d'un fil.

Les trois premiers jours, la température oscille entre 37°6 et 38°8, puis retombe au chiffre physiologique.

La suppuration s'établit le troisième jour ; on fait quotidiennement par le drain des lavages avec l'eau alcoolisée phéniquée.

Pas d'accidents consécutifs. La guérison s'effectue lentement mais progressivement. Le 20 juin, la suppuration est presque tarie. Le malade demande à sortir. On lui laisse le tube à drainage et il revient fréquemment dans le service où nous surveillons la guérison.

Obs. CXIV. — *Nécrose centrale de la moitié inférieure de l'humérus gauche, y compris la portion articulaire, arthrite fongueuse suppurée de l'articulation du coude, consécutives à une plaie par balle de fusil Chassepot. Résection du coude. Ablation du séquestre. Guérison.* — Gomez (Alfred), vingt et un ans, ferblantier, entre le 27 juin 1879, salle Sainte-Marthe, n° 34. Sujet de petite taille, maigre et chétif. Lymphatisme, ophthalmie vers l'âge de sept ans.

Le 28 janvier 1871, il reçut une balle de chassepot qui pénétra à la partie moyenne du bras gauche, très obliquement, dans la direction de l'articulation du coude. Il n'existait que l'orifice d'entrée et la balle ne put être extraite. Elle n'est jamais sortie, au dire du malade. La plaie cicatrisa assez rapidement, mais de nombreux abcès se formèrent au pourtour de l'articulation, s'ouvrirent spontanément et demeurèrent fistuleux. Plus de 20 esquilles osseuses nécrosées, dont le volume variait de celui d'un pois à celui d'un haricot, sont sorties par ces fistules. Progressivement, l'extrémité inférieure du bras et l'extrémité supérieure de l'avant-bras augmentèrent de

res au-dessous du sommet du V deltoïdien, on voit une cicatrice châtre, allongée, ellipsoïde, déprimée en forme de gouttière et accentuée à son extrémité inférieure où elle semble adhérer aux les profondes. Cette cicatrice répond à l'orifice d'entrée de la e. Il n'existe à ce niveau aucune trace de suppuration ou d'in-mation. Les fistules en activité sont groupées autour des saillies trochléenne et épicondylienne. Du côté de l'épicondyle, on en voit u dont l'une siège au niveau de l'interligne articulaire. L'autre est élevée et répond à la partie inférieure de l'humérus. Les fistules rochléennes sont de même au nombre de deux et offrent une dis-tion analogue. Les orifices fistuleux occupent le centre d'ulcéra-s cutanées à fond rougeâtre et à bords décollés de 1 à 2 centimè-de diamètre ; ils sont en partie masqués par de gros bourgeons ous, mollasses et saignants, et laissent continuellement écouler s blanchâtre, séreux, mal lié, granuleux, d'odeur fétide.

xploration des fistules inférieures conduit dans l'articulation qui mplètement désorganisée et dans laquelle on sent des fongosités. ylet introduit par la fistule épicondylienne inférieure se porte nement en bas et en arrière et vient faire saillie sous la peau té externe de l'olécrâne, après avoir traversé d'épaisses cou-de fongosités saignantes. La fistule épitrochléenne inférieure nit sur des os de nouvelle formation d'une dureté remarquable, dés par places, entourés dans d'autres points par des masses fon-ses. La fistule épitrochléenne supérieure traverse le corps de mérus, d'avant en arrière et de haut en bas, en se portant vers culation. La fistule épicondylienne supérieure conduit sur l'hu-s considérablement hypertrophié. Il n'existe pas de séquestre ficiel mobile.

toucher, la moitié supérieure de l'humérus est saine, la moitié leure est, au contraire, énorme et paraît constituer toute la tu-. Il semble que l'os est sous-cutané. Les muscles ont disparu à veau, sauf le biceps dont on retrouve une petite portion à la antérieure.

côté de l'avant-bras, le cubitus est de même hypertrophié, ue dans des proportions moindres; la tête du radius est écar-condyle huméral, déviée en avant et en dehors, subluxée.

moitié supérieure du bras et les deux tiers inférieurs de l'avant-ont atrophiés, mais ne présentent aucun désordre inflamma-Les mouvements du coude sont abolis. Douleurs spontanées, s, lancinantes, intermittentes. Douleurs vives, provoquées par sion et les mouvements. L'état général est déplorable, ané-profonde, maigreur extrême. Le malade a l'aspect d'un phy-; pourtant, il n'existe rien du côté des poumons, des reins autres viscères. Mais il est évident que si l'on n'intervenait pas

rapidement, l'on verrait bientôt survenir l'une de ces complications.

6 *juillet* 1879. — Chloroforme. Nous pratiquons la résection du coude suivant notre procédé habituel. Pour cela, après avoir tracé nos points de repère à l'encre, nous faisons à la face postérieure de l'articulation une incision curviligne à concavité supérieure. Nous disséquons la peau et le tissu cellulaire afin de relever le lambeau et nous sectionnons le tendon du biceps au-dessus de l'olécrâne. Cette apophyse est volumineuse, enflammée et complètement déformée. Nous faisons néanmoins en sorte de ne pas nous en éloigner, afin de ménager son périoste et le nerf cubital. Nous allons ensuite à travers l'anconé à la recherche de la tête du radius. Cet os est complètement déformé et a perdu ses rapports avec l'humérus et la petite cavité sygmoïde du cubitus, il est déjeté en avant et en dehors. L'articulation est pleine de fongosités qui ont envahi non seulement la synoviale, mais aussi le périoste et les os, à ce point qu'il est impossible de les ruginer sans les enlever en partie. Nous conservons néanmoins le plus possible de périoste, en n'enlevant que les parties les plus malades. Après avoir ainsi débarrassé l'articulation de tout le tissu fongueux, nous réséquons à l'aide de la scie les extrémités supérieures du radius et du cubitus pendant qu'un aide les immobilise avec un fort davier. La résection de l'extrémité inférieure de l'humérus offre plus de difficultés. En effet, après avoir ruginé le périoste de ce côté, nous trouvons des couches osseuses de nouvelle formation d'une épaisseur et d'une dureté considérables éburnées. Néanmoins, nous parvenons à faire cette résection et nous constatons que le tissu nouveau forme un cylindre osseux dont les parois ont de 2 à 3 centimètres d'épaisseur et dont le centre est occupé par l'extrémité inférieure nécrosée de l'os ancien

.tion attentive des parties malades ne nous a pas permis
er la balle.
on terminée, nous plaçons un drain transversalement au
plaie et nous suturons les bords de celle-ci à l'aide de 12
ues; puis nous fixons le membre dans une bonne position
appareil à gouttière métallique et à coussins ouatés imper-
ec fenêtre au niveau du coude.
I = 37°. T S = 37°6. P = 80. Pas de réaction fébrile. État
ocal très satisfaisant. Lavages par le drain.
ı température est restée normale jusqu'à ce jour. Sup-
ès modérée par le tube à drainage. Le soir, T = 38°,

as de mouvement fébrile. Appétit. Sommeil calme. Le
souffre pas.
ı mieux persiste. Suppuration abondante.
ème état. On enlève les fils. Réunion par première inten-
ı plus grande partie de la plaie. Lavages quotidiens par le
alade a repris des forces.
ı suppuration est moins abondante. Bourgeons charnus
autour du drain, aux angles de la peau. Cautérisation au
gent. Le malade se lève et se promène dans la salle.
- On enlève le drain, la suppuration est tarie. Il ne reste
e plaie insignifiante. Appareil plâtré à gouttière antéro-
ec fenêtre au niveau du coude.
: malade part pour Vincennes.
I. — Nécrose superficielle du fémur ayant donné lieu à des
rissables chez une malade atteinte de coxalgie guérie par
lation des séquestres. Guérison. — Leroy (Clarisse), quinze
tique, entre le 15 février 1879, salle Sainte-Marthe, 41. Pas
Lymphatisme. Coxalgie gauche à l'âge de huit ans. Deux
rd, formation d'abcès à la face antérieure et à la face in-
cuisse. Ces abcès se sont ouverts spontanément, ont donné
grande quantité de pus séreux et sont devenus le point
de fistules intarissables. Ultérieurement, un autre abcès
ur à la face postérieure du membre. La persistance des
t l'insuccès du traitement médical et des injections de
ode amènent la malade à l'hôpital.
el. — Claudication marquée pendant la marche. Raccour-
apparent du membre inférieur gauche dans la station verti-
le décubitus dorsal, la jambe gauche est à demi fléchie sur
a cuisse est même dans la demi-flexion sur le bassin. Cette
u membre est la seule qu'on observe; il n'existe, en effet,
n avec rotation en dehors, ni adduction avec rotation en
xe du fémur paraît déplacé. La face antérieure de la cuisse

forme dans le sens de la flexion une concavité très accusée. Ankylose de l'articulation de la hanche, les mouvements du fémur et du bassin sont intimement liés. Lorsqu'on presse sur le genou, pour faire reposer le membre dans toute son étendue sur le plan horizontal, l'ensellure lombaire se produit, en même temps que l'épine iliaque antérieure et supérieure droite devient proéminente en bas et en avant. En donnant au membre sain une position semblable à celle du membre malade, on trouve par la mensuration comparée faite d'une épine iliaque au condyle externe du fémur correspondant, un raccourcissement de 2 centimètres pour le dernier. L'exploration attentive du fémur et de l'os iliaque montre que la cavité cotyloïde est remplie par la tête fémorale et que les trochanters occupent leur situation normale. Mais immédiatement au-dessous de ces tubérosités on sent un enfoncement du corps du fémur en arrière comme s'il existait une fracture trochantérienne avec déplacement de l'extrémité supérieure en avant et consolidation vicieuse dans cette position. L'axe du corps du fémur forme donc avec l'axe vertical du grand trochanter un angle anormal ouvert en arrière. C'est à cette disposition qu'est due la courbure anormale de la cuisse.

Outre ces désordres qui remontent à l'époque de la coxalgie, il existe plusieurs fistules en activité qui préoccupent plus particulièrement la malade. L'une d'elles siège à la partie moyenne de la face antérieure de la cuisse, sensiblement à égale distance de l'épine iliaque antérieure supérieure et de l'interligne articulaire du genou. L'orifice fistuleux occupe le centre d'une ulcération déprimée dont la concavité est comparable à celle d'un verre de montre et qui mesure 3 centimètres de diamètre. La surface de l'ulcération est rouge, saignante, granuleuse, il n'existe pas à ce niveau de bourgeons charnus exubé-

ahors au-dessous du petit trochanter. A une profondeur de timètres, il rencontre une surface osseuse dénudée, et dont la stance rappelle plutôt la fermeté de certains séquestres que la lité et le ramollissement de la carie de l'ostéite raréfiante. La le souffre peu. Il n'existe ni lésions pulmonaires, ni altéra- du rein, les fonctions digestives sont normales. L'état général ncore satisfaisant; néanmoins, il existe un état d'anémie qui s progrès quotidiens. L'examen que nous avons fait nous per- e conclure que le processus inflammatoire est éteint du côté de nlation et que les fistules sont entretenues par des altérations ses.

ars 1879. — Chloroforme. A l'aide du thermo-cautère, nous s à la face interne de la cuisse à partir de la fistule une incision lle à l'axe du membre et longue de 6 centimètres dans la partie icielle. De la partie moyenne de cette première incision, nous ions partir une autre dirigée vers la face postérieure de la et destinée actuellement à faciliter l'exploration et ultérieure- à permettre aux liquides un écoulement facile vers les parties s. Ces incisions comprennent, couche par couche, la peau, le ellulaire sous-cutané, l'aponévrose, les fibres des muscles droit s et pectiné jusqu'à l'os. Nous procédons avec une lenteur nte pour obtenir l'hémostase; néanmoins à un moment donné, sinage de l'os, nous tombons sur des artérioles importantes squelles nous plaçons des pinces hémostatiques. Chemin fai- ous rencontrons une abondante quantité de tissus lardacés, es, atteints d'inflammation chronique, mais il n'existe pas de ités. Des aides écartent les lèvres de la plaie avec des rétrac- et baignent de temps à autre la surface avec des compresses ées d'eau froide. Avec l'index porté au fond de la plaie, nous atons la présence d'un petit séquestre de nécrose superficielle, ant le centre d'une cavité creusée dans le corps du fémur im- tement au-dessous du petit trochanter. Nous extrayons le stre à l'aide de longues pinces et après nous être assuré avec le qu'il n'en existe pas d'autres, nous explorons de nouveau la antérieure. Nous constatons qu'elle émane du même point a fistule interne que nous venons d'inciser dans toute son ne, et nous passons, à l'aide d'un trocart courbe, un drain dont xtrémité sort par la fistule antérieure et l'autre par la plaie; réunissons ces deux extrémités à la face postérieure de la , afin de faciliter l'écoulement des liquides. Pansement alcoo- hénique et ouaté compressif.

ns laissons les pinces en place pendant vingt-quatre heures.

séquestre extrait a le volume d'un haricot; il est conservé dans musée particulier à Saint-Louis, vitrine VIII.

Pas de réaction fébrile, pas d'accidents consécutifs. La cicatrisation s'effectue régulièrement de la profondeur à la surface, elle est complète au bout de deux mois.

La malade quitte le service le 2 mai 1879.

Obs. CXVI. — *Nécrose du fémur et ankylose coxo-fémorale consécutivement à une périostite phlegmoneuse diffuse. Ablation du séquestre. Guérison.* — Briquet (Ernest), dix-sept ans, sans profession, entre le 7 octobre 1879, salle Sainte-Marthe, n° 26. Sujet pâle, faible, amaigri. Lymphatisme.

Il y a quatre ans, il eut une ostéo-périostite juxta-épiphysaire de l'extrémité inférieure du fémur droit, avec phénomènes typhoïdes et eschares au sacrum. D'après les renseignements fournis par le malade, il paraît probable que l'inflammation suppurative du périoste s'étendit à la plus grande partie du corps de l'os ; des abcès s'ouvrirent spontanément à l'extrémité inférieure du fémur et plus tard à l'extrémité supérieure et à la partie moyenne de la cuisse. Pendant toute la durée de la maladie, le membre fut abandonné dans une position vicieuse, sans appareil. Les phénomènes inflammatoires furent traités par les cataplasmes. Les accidents consécutifs furent l'abolition des mouvements de la cuisse et des fistules intarissables pour lesquelles le malade demande aujourd'hui à entrer à l'hôpital.

État actuel. — La station verticale est impossible sans béquilles, par suite de l'attitude vicieuse du membre et du raccourcissement qui en résulte, ainsi que des vives douleurs qu'éprouve le malade au niveau du fémur, dès qu'il pose le pied à terre. Dans le décubitus dorsal, le membre inférieur droit est dans l'abduction avec rotation en dehors ; le condyle externe repose sur le lit, le condyle interne est devenu antérieur, la rotule regarde en dehors, la cuisse est dans

t de même dénudée. La fistule moyenne est anfractueuse et ne
it pas d'arriver jusqu'à l'os. Tous ces trajets livrent passage à
ıs séreux, verdâtre, mal lié. Les orifices supérieurs sont en
masqués par de gros bourgeons charnus, mollasses et sai-
s.

examen démontre que le séquestre superficiel à la partie infé-
, remonte très haut vers le corps de l'os.

rticulation coxo-fémorale est ankylosée; tout mouvement volon-
est impossible à ce niveau. Si l'on saisit le genou d'une main
assin de l'autre et que l'on imprime au fémur des mouvements,
connaît que le bassin est entraîné directement, et qu'aucun
cement n'est transmis à l'articulation. L'articulation du genou
tacte et la demi-flexion de la jambe est due à la contraction
uscles de la région postérieure de la cuisse. Outre l'impuis-
fonctionnelle du membre inférieur, il existe de vives douleurs
nées exagérées par les mouvements et les tentatives d'examen
lade.

at général est loin d'être satisfaisant; le malade est pâle,
ri, profondément anémique. Le caractère s'est assombri. Ner-
ıe. Il y a donc indication urgente de supprimer la suppuration
ıgée qui entretient cet état, en faisant l'ablation des séquestres.
ovembre 1879. — Chloroforme. A l'aide du bistouri, nous fai-
l'extrémité inférieure et interne de la cuisse une incision
ndinale, longue de 6 centimètres, passant par les fistules et
enant toute l'épaisseur des parties molles jusqu'à l'os. Cette
n est faite sur la sonde cannelée avec toutes les précautions
éclame le voisinage de la veine saphène interne, de l'artère fé-
le à l'anneau du troisième adducteur, et du cul-de-sac supé-
e de la synoviale du genou. Les lèvres de l'incision étant écar-
avec des rétracteurs à longues branches, nous trouvons le
dénudé de son périoste et nécrosé. La vue et l'inspection avec
gt nous démontrent qu'il existe, à ce niveau, une fente osseuse
èle au grand axe de l'os, donnant accès dans le canal médul-
it par laquelle s'écoulent des flots de pus. La lèvre antérieure de
ente est formée par de l'os sain et recouvert par un périoste
hérent; la lèvre postérieure est au contraire constituée par une
n d'os dénudée et complètement nécrosée. L'extrémité infé-
du séquestre se prolonge dans l'épiphyse, l'extrémité supérieure
nce dans la diaphyse et semble remonter très haut. Il, existe
n résumé un long séquestre, libre par ses deux extrémités qui
nt : l'inférieure dans le diploé de l'épiphyse, la supérieure dans
ıal médullaire de la diaphyse et adhérent par sa partie
ne, où il constitue la lèvre postérieure de la fente qui répond
e incision. Il est trop volumineux pour pouvoir être extrait de

la gouttière osseuse dans laquelle il est invaginé ; nous le trépanons avec le polytritome. De la sorte, nous pouvons fracturer aisément la portion la plus longue et en diminuer le volume. Ceci fait, il devient possible à l'aide d'un fort davier d'ébranler le reste du séquestre et de l'attirer au dehors. Nous ne l'extrayons toutefois qu'avec beaucoup de peine. Les difficultés tiennent à ce que la plus grande partie du séquestre est centrale et que nous devons exercer des tractions dans le sens de l'axe du fémur, par une voie perpendiculaire à cet axe.

Le séquestre a 14 centimètres de longueur. Il a la forme d'une gouttière qui sur une partie de son étendue comprend les 3/4 de la circonférence de l'os ancien. Afin de ne pas trop fatiguer le malade déjà épuisé par les souffrances et la suppuration, nous ne poursuivons pas au delà l'opération. S'il existe un séquestre supérieur, nous en pratiquerons l'ablation quand le malade aura pris des forces, sous l'influence d'un traitement tonique.

La plaie est laissée ouverte, nous plaçons à demeure un tube à drainage pour faciliter l'écoulement du pus. Pansement alcoolisé phéniqué.

Les huit premiers jours la température oscille entre 37°8 et 39°, elle redevient normale ensuite. La cicatrisation s'effectue régulièrement du côté de la plaie chirurgicale, elle est complète deux mois après l'opération. La fistule supérieure donne du pus jusqu'au 20 décembre 1879. Guérison complète le 27 décembre : le malade retourne chez lui.

Obs. CXVII. — *Nécrose du fémur droit. Hydarthrose symptomatique. Ablation des séquestres. Guérison.* — Huet (Sosthène), vingt-deux ans, valet de chambre, entre le 9 avril 1879, salle Saint-Augustin, n° 10,

ıvé, le malade maigrit et perd ses forces et ces derniers phéno-
ıs le décident à entrer à l'hôpital.

at actuel. — La partie inférieure de la cuisse droite est tuméfiée,
ɜu plus volumineuse que celle du côté opposé ; la peau présente
teinte plus foncée qu'à l'état normal. A la partie la plus élevée
reux poplité, sur la ligne médiane, on voit un orifice fistuleux,
imé, laissant continuellement écouler quelques gouttes d'un pus
châtre, grumeleux, mal lié. A deux travers de doigts au-dessus et
ehors existe un second orifice oblitéré. Au toucher, le tiers infé-
r de la face postérieure de la cuisse offre une consistance dure,
ıcée, rappelant celle des tissus atteints d'inflammation chronique.
ıne trace de fluctuation. Lorsqu'on introduit un stylet dans la
le en activité, l'instrument se dirige directement en haut et ren-
re bientôt une large surface osseuse dénudée, lisse et unie, pro-
ınt sous le choc de l'instrument un bruit sonore comme dans le
le nécrose. On ne découvre pas de cloaques conduisant vers le
:e de l'os.

ırticulation du genou est tuméfiée au niveau des culs-de-sac
rieur et latéraux de la synoviale. La peau a conservé sa colora-
aucune trace d'inflammation aiguë de ce côté. En refoulant le
de au-dessous de la rotule et en pressant sur cet os, on obtient
oc caractéristique de l'hydarthrose aiguë, qui distend fortement
noviale. Douleurs intermittentes du côté du fémur. L'articula-
n'est pas sensible à l'état de repos, mais elle devient doulou-
ɜ dans le mouvement de flexion de la jambe sur la cuisse.

ɛtat général est loin d'être satisfaisant. Le malade est anémié,
ıgri, et perd ses forces de jour en jour. Aucun désordre du côté
riscères thoraciques ou abdominaux.

ɔus portons le diagnostic : nécrose du fémur, consécutive à une
o-périostite épiphysaire.

' *avril* 1879. — Chloroforme. Avec le bistouri nous faisons au
ıu de la cloison intermusculaire externe une incision verticale,
ınt par la fistule, longue de 6 centimètres et comprenant toute
isseur des parties molles jusqu'à l'os, en prenant soin de ne
ılesser les vaisseaux fémoraux. Quatre pinces hémostatiques pla-
sur les artérioles sectionnées préviennent tout écoulement de
Nous arrivons ainsi jusqu'à l'insertion de l'aponévrose sur le
r. Nous trouvons celui-ci épaissi, présentant les caractères des
hes osseuses sous-périostiques de nouvelle formation, dépendant
ɜ ancienne ostéite. Voyant qu'il n'y a pas de suppuration de ce
nous disséquons le périoste de la face postérieure du fémur avec
ugine en le ménageant avec soin. Nous passons le doigt entre ce
ıste et la surface compacte de l'os et ce n'est qu'au voisinage du
interne et postérieur que nous rencontrons un cloaque que nous

mettons le plus possible à découvert dans toute la longueur de notre incision. Nous ne tardons pas à reconnaître qu'il s'agit d'un séquestre profond invaginé au centre du fémur et qu'à moins de faire une incision directe au milieu du creux poplité, et en agrandissant les bords du cloaque, nous ne pourrons l'extraire. Nous prenons alors le parti qui nous a souvent réussi, de faire sauter avec le perforateur, la gouge et le maillet, la face postéro-externe du fémur dans une assez grande étendue, afin de mettre à nu le séquestre et de l'extraire. Grâce à notre polytritome, ce temps de l'opération, qui serait extrêmement difficile par tout autre moyen, est rapidement exécuté. Cependant comme il nous serait impossible d'entraîner tout d'une pièce le séquestre qui occupe le tiers inférieur de l'os, nous le divisons avec le même perforateur par sa partie supérieure et nous pouvons l'extraire en deux portions. L'opération terminée, nous plaçons un tube à drainage au fond de la plaie et nous faisons un pansement à plat avec l'eau alcoolisée phéniquée et la ouate.

Les suites de l'opération furent longues mais heureuses. Il n'y eut pas d'accidents consécutifs. Pendant les huit premiers jours la température ne dépassa pas 38°6, ensuite elle resta normale. Les pansements alcoolisés et les injections par le tube à drainage furent faits tous les jours. L'hydarthrose symptomatique disparut au bout de trois semaines. Le malade se leva pour la première fois le 26 mai, cinq semaines après l'opération.

Le 4 juin on commence à cautériser des bourgeons charnus exubérants qui s'élèvent du fond de la plaie et on enlève le drain.

8. — Le malade descend au jardin avec des béquilles.

21. — Guérison complète. Sortie de l'hôpital.

Obs. CXVIII. — *Nécrose de l'extrémité inférieure du fémur droit.*

5 de pus ; gêne de la marche, affaiblissement. Ces divers accidents nènent le malade à l'hôpital.

Etat actuel. — L'extrémité inférieure de la cuisse est légèrement méflée dans les régions antérieure et postérieure. Sur les parties érales existent deux cicatrices profondes, déprimées, traces des écédentes opérations. A l'extrémité inférieure de la cicatrice inne, au niveau de la tubérosité du condyle correspondant existe un ifice fistuleux, en partie masqué par des bourgeons charnus, molses et saignants, et laissant écouler continuellement un pus eux, fluide, mal lié. Le stylet introduit dans la fistule se dirige haut et en arrière à une profondeur de 5 centimètres, où il rennatre un séquestre mobile et peu volumineux, autant qu'il est rmis d'en juger. Douleurs sourdes profondes, intermittentes à la rtie inférieure de la cuisse et dans le genou. Les mouvements l'articulation fémoro-tibiale sont gênés et donnent lieu à des quements. Au toucher l'articulation est le siège d'un épanement peu abondant. Le malade est pâle, anémique, affaibli par suppuration, néanmoins les organes thoraciques et abdominaux nt sains.

10 *mai* 1879. — Chloroforme. Avec le bistouri nous faisons au mi- n des tissus de l'ancienne cicatrice une incision verticale longue de entimètres et s'étendant en profondeur jusqu'à l'os. Ceci fait, pennt que des aides écartent les bords de l'incision avec des rétracurs, nous explorons le fémur au moyen du doigt et nous reconissons qu'il existe plusieurs petits séquestres superficiels à la partie térieure de l'os. A l'aide de pinces hémostatiques, nous en extrayons eis larges de un demi-centimètre et longs de 3 centimètres ; l'un 'eux était encore adhérent. Après nous être assuré qu'il n'en existe as d'autres, nous faisons un pansement alcoolisé phéniqué. Le alade n'a pas perdu de sang et il n'a pas été nécessaire de laisser pinces dans la plaie.

11. — T. M = 37°. S = 38°. P = 90. Le malade demande à manger. lissement et lavage avec l'eau alcoolisée phéniquée.

Pas d'accidents consécutifs. La suppuration resta toujours modé- . La cicatrisation marcha rapidement. Le 26 mai on put enlever tubes à drainage et le malade commença à se lever.

juin. — Le fond de la plaie est comblé par des bourgeons de ne nature que l'on commence à cautériser avec le nitrate d'ar- t.

0. — Guérison complète. Sortie.

s. CXIX. — *Nécrose du fémur gauche consécutive à une périostite ymoneuse. Nombreux trajets fistuleux. Ablation du séquestre. Ruation de l'os, drainage. Phtisie galopante. Mort quatre mois après ération.* — Hugly, vingt-deux ans, écrivain, entre le 29 novembre

1878, salle Sainte-Marthe, n° 33. Pas d'hérédité. Pas d'antécédents scrofuleux, tuberculeux ou syphilitiques.

Il y a sept ans, sans causes connues, périostite phlegmoneuse du fémur gauche. Suppuration. Incisions multiples, drainage. Le malade garda le lit pendant cinq mois. Depuis, de nombreux abcès se sont ouverts et sont demeurés fistuleux, la santé du malade s'altère; dans les derniers temps il y a eu des accès de fièvre dans la soirée. La persistance de ces accidents le détermine à entrer à l'hôpital.

Etat actuel. — La cuisse gauche est déformée par la tuméfaction, dans ses trois quarts inférieurs. La peau offre une teinte brune due à l'inflammation chronique, elle est œdématiée, parcourue par des veinosités bleuâtres; hypertrophie des poils et des glandes sébacées dont les orifices sont notablement agrandis. Ce segment du membre est criblé de fistules. Il en existe trois à la face interne, échelonnées sur le trajet de l'artère crurale, l'une au niveau de l'anneau du troisième adducteur, l'autre à la partie moyenne, la troisième au sommet du triangle de Scarpa. Toutes trois sont en activité, la moyenne, d'origine récente, présente quatre orifices en pomme d'arrosoir. A la face externe on trouve trois autres fistules, disposées presque symétriquement par rapport aux précédentes; l'inférieure siège au-dessus du condyle externe, la seconde à la partie moyenne de la cuisse, la supérieure à trois travers de doigts au-dessous du grand trochanter. L'inférieure seule est oblitérée. Une septième fistule s'ouvre au sommet du creux poplité. Enfin il existe au-devant de la rotule un abcès du volume d'une noisette qui n'est pas encore ouvert. La jambe est immobilisée dans la demi-flexion sur la cuisse par suite de la rétraction des muscles cruraux postérieurs.

L'articulation du genou paraît saine.

e des tissus lardacés et conduit sur la face postérieure du fémur. ploration avec le doigt démontre que les lésions osseuses sont étendues au côté interne. Nous faisons alors de ce côté, en évi- de blesser la veine saphène interne et le faisceau vasculaire contre-incision longue de 8 centimètres et réunissant la fistule renne et l'inférieure. En suivant autant que possible la cloison névrotique intermusculaire, nous arrivons jusqu'à l'os en trou- t des couches lardacées épaisses. L'exploration avec le doigt dé- itre qu'il existe à l'union des tiers moyen et inférieur du fémur séquestre du tissu compact que nous extrayons avec des pinces. it lamellaire, lisse et uni par l'une de ses faces qui répondait au oste, rugueux de l'autre côté. Sa forme est très irrégulière. Il 4 centimètres de longueur sur 3 de largeur.

périoste de la face postérieure du fémur est ramolli et fon- ix. Il recouvre un grand nombre de petits séquestres dont lume varie de celui d'une tête d'épingle à celui d'un grain de Vers le tiers moyen, l'os est lui-même ramolli et atteint d'ostéite lante. A l'aide de la rugine nous enlevons tout le tissu morbide. ommet du creux poplité existe une fistule intra-osseuse, que élargissons afin de voir s'il n'existe pas de séquestre central. Le re de l'os est sain.

ous plaçons alors un tube à drainage dont les extrémités sortent, e par l'incision de la face interne, l'autre par celle de la face rne. Pansement alcoolisé phéniqué et ouaté compressif.

s de réaction fébrile, mais l'état général reste mauvais, pâleur ême, perte de l'appétit, sommeil de courte durée et troublé par rêvasseries. La suppuration reste très abondante jusqu'au 24 . Elle commence à se tarir à partir de cette époque.

26 mai, nous envoyons le malade dans les salles d'isolement où les ditions hygiéniques sont meilleures; mais malgré ces précautions 'emploi des toniques, la nutrition ne se fait pas; il se débilite de en jour. Vers la fin de mai la cicatrisation est complète; à ce ent le malade commence à tousser et à expectorer des crachats lents; sueurs nocturnes, émaciation rapide, fièvre hectique. sie galopante qui l'emporte en un mois. Mort le 26 juin 1879. La était guérie depuis trois semaines.

s. CXX. — *Nécrose centrale de l'extrémité inférieure du fémur , consécutive à des phénomènes typhoïdes. Hypertrophie des mem- inférieurs avec foyers de lymphangite réticulaire sur la jambe droite. anation et résection d'un pont de substance osseuse de nouvelle forma- Ablation du séquestre. Guérison.* — Lemaître (Louis), vingt-deux garçon boucher, entre le 28 juin 1879, salle Sainte-Marthe, n° 25. t robuste, bien constitué. Pas d'hérédité, pas d'antécédents pa- ogiques autres que des phénomènes typhoïdes qui évoluèrent il

y a cinq ans. Pendant le cours de cette maladie, des abcès se développèrent à l'extrémité supérieure de la jambe gauche, et à l'extrémité inférieure de la cuisse droite. Tous deux furent ouverts par le bistouri, l'un au niveau de la tubérosité antérieure du tibia, l'autre à la face interne de la cuisse à 2 centimètres au-dessus du condyle correspondant. Les incisions restèrent fistuleuses. Ces complications retinrent longtemps le malade au lit et l'obligèrent à marcher six mois avec des béquilles. Un an après le début des accidents, un séquestre du volume et de la longueur du petit doigt sortit spontanément par la fistule qui siégeait à la jambe gauche au niveau de la tubérosité antérieure du tibia, et à partir de ce moment cette fistule ne tarda pas à se tarir et à cicatriser complètement.

Du côté de la cuisse droite, les phénomènes évoluèrent d'une autre façon. Il y a trois ans la fistule interne se ferma; mais bientôt un abcès s'ouvrit spontanément au sommet du creux poplité, donna issue à une abondante quantité de pus séreux, mal lié, fétide, et demeura fistuleux. En même temps survint de la raideur articulaire du côté du genou, l'extension resta normale, mais le malade ne put porter la jambe au delà de la demi-flexion. Depuis, le pourtour de la fistule s'est ulcéré et des troubles trophiques remarquables se sont accomplis du côté des membres inférieurs. La persistance de tous ces accidents amène le malade à l'hôpital.

État actuel. — Les membres inférieurs sont visiblement hypertrophiés dans toute leur étendue. Mais cette hypertrophie au lieu d'être uniforme est plus accentuée en certains points et occasionne ainsi une déformation encore exagérée par la présence de cicatrices profondément déprimées et adhérentes aux os. Le tiers inférieur de la cuisse droite est plus volumineux que la partie correspondante de la

te particularité qu'ils sont beaucoup plus marqués au tiers inférieur de la cuisse droite qui est encore actuellement le siège d'une nale en activité. Les téguments hypertrophiés offrent des plis et sillons dirigés transversalement suivant la circonférence des mbres et plus nombreux à la face postérieure de la cuisse male. Les veines sous-cutanées sont dilatées et légèrement variqueuses des deux côtés.

La jambe droite présente en outre d'autres troubles vasculaires. niveau de la face interne du mollet on trouve cinq plaques tanées, disposées sans ordre spécial, de forme irrégulièrement ipsoïde ou quadrilatère, dont le diamètre varie de 2 à 3 centimètres 1/2, formant de légères saillies convexes, en verre de montre. plaques qui rappellent l'aspect de certaines chéloïdes, ont une nte rosée ou bleuâtre due au développement d'un réseau serré de capillaires noueux. Il s'agit évidemment de foyers de lymphangite réticulaire. Il est difficile de se rendre un compte exact de l'état ganglions poplités en raison de la tuméfaction et de l'inflammation chronique dont cette région est le siège ; il n'y a rien de particulier du côté des ganglions inguino-cruraux.

On ne trouve rien d'analogue à la jambe gauche. Celle-ci porte lement au niveau de la tubérosité antérieure et de la crête du tia, une cicatrice profonde, déprimée, adhérente à l'os, dirigée ticalement et longue de 4 centimètres.

Les cuisses n'offrent de même aucune trace de foyer de lymphangite. La gauche est saine, la droite offre deux fistules, l'une rie et cicatrisée, à 2 centimètres au-dessus du condyle interne ; tre à la partie la plus élevée du creux poplité. Cette fistule postérieure siége sur la ligne médiane, dans l'angle à sommet supérieur ne circonscrivent le biceps en dehors, le demi-membraneux en dedans. Elle occupe le centre d'une ulcération irrégulièrement circulaire de 1 centimètre et 1/2 de diamètre, à fond rouge granuleux, à rds légèrement décollés par places, indurés et saillants dans d'autres points.

L'exploration au stylet, faite avec précaution en raison du voisinage des vaisseaux et nerfs importants de la région, démontre que fistule conduit sur la face postérieure du fémur par un trajet gulier et anfractueux. L'os est malade, épaissi, mais on ne contre pas de séquestre mobile superficiel. Au toucher, la fistule entourée d'une large zone de tissus indurés, atteints d'inflammation chronique.

L'articulation du genou paraît indemne, il n'existe ni hydarthrose ptomatique, ni craquements articulaires, ni phénomènes douloureux. Le mouvement de flexion est limité par la présence de la fistule l'inflammation des tissus voisins. Outre les troubles trophiques

contre lesquels nous ne pouvons agir directement, l'ensemble des symptômes nous porte à admettre un séquestre central du fémur qui entretient la fistule et dont nous devons pratiquer l'ablation.

28 *juin* 1879. — Chloroforme. Après avoir tracé nos points de repère à l'encre, nous faisons à l'aide du bistouri une incision au niveau de la cloison intermusculaire externe. Lorsque nous avons sectionné la peau et le tissu cellulaire sous-cutané, nous tombons sur cette lame fibreuse qui est elle-même épaissie, résistante, hypertrophiée. Afin d'éviter la fusée du pus dans les loges musculaires antérieure ou postérieure, nous suivons aussi exactement que possible le dédoublement de la cloison jusqu'à l'os. Au niveau du périoste nous trouvons du tissu de cicatrice qui indique que l'abcès est venu jusque-là. Nous ruginons le périoste afin de le décoller et de voir l'état de l'os sous-jacent, et nous trouvons sous sa face profonde une collection purulente contournant le fémur en arrière. L'os est enflammé et très dur; nous sommes évidemment en présence de couches osseuses de nouvelle formation qui révèlent l'existence d'un séquestre central. Pendant que des aides rétractent fortement les parties molles, nous perforons la lame osseuse en deux points distants de 5 centimètres à l'aide du polytritome. Puis avec la gouge et le maillet nous faisons sauter facilement et sans délabrement le pont de substance osseuse qui réunit ces deux perforations. Le canal médullaire est rempli de pus au milieu duquel baigne un séquestre long et volumineux que nous ne pourrions extraire tout d'une pièce. Aussi le perforons-nous à l'aide du même instrument. Après l'avoir ainsi séparé en deux moitiés, il nous est facile de l'extraire avec nos pinces hémostatiques qui le rencontrent à une profondeur de 6 centimètres à partir de la peau. Les deux fragments apposés bout à bout

ntérisation des bourgeons charnus exubérants avec le nitrate d'ar-
st. Les plaques de lymphangite réticulaire qui ne s'étaient pas
diffées jusqu'à ce jour, commencent à se décolorer à partir du
juillet. Le 21 du même mois elles ont disparu, on ne trouve plus
sur place que des squames épithéliales.

août. — Cicatrisation complète. Les plaques de lymphangite ne
sont pas reproduites, mais l'hypertrophie du membre persiste. Le
lade quitte l'hôpital.

bs. CXXI. — *Nécrose du tissu spongieux consécutive à une ostéo-
lite du fémur. Evidement. Ablation du séquestre et des fongosités
bulbaires. Pneumonie intercurrente. Guérison.* — Rouzani (Louis),
gt-six ans, fumiste, entre le 26 février 1880, salle Saint-Augustin,
0. Pas d'hérédité. Pas d'antécédents scrofuleux, tuberculeux ou
hilitiques. Bonne santé habituelle. A l'âge de treize ans, ostéite
a-épiphysaire de l'extrémité inférieure de la cuisse droite et
sécutivement formation d'abcès et élimination de plusieurs sé-
stres pendant une période de trois ans. La guérison se maintint
dant dix ans. Il y a trois semaines, à la suite de fatigue : douleur
gonflement de l'extrémité inférieure de la cuisse malade, forma-
d'un abcès qui reste fistuleux. Ces accidents amènent le malade
hôpital.

tat actuel. — La moitié inférieure de la cuisse droite est déformée
les cicatrices des anciennes fistules, par une tuméfaction ré-
te, et par une fistule en activité. Les cicatrices siègent les unes
côté interne, au voisinage du condyle, et sont consécutives à des
ès ouverts spontanément, les autres au côté externe. Au niveau
la cloison intermusculaire, celles-ci sont dues à des incisions.
tuméfaction convexe en dos de tortue siège au côté antéro-
terne du membre, elle s'étend de la partie moyenne de la cuisse
2 centimètres du pli articulaire du genou. En ce point, la peau est
due, luisante, mais ne présente ni rougeur inflammatoire, ni vas-
risation anormale, sinon à la partie inférieure où existe une fis-
en activité qui donne issue à du pus phlegmoneux. Au toucher,
âtement profond, mais pas de fluctuation franche. Le stylet in-
luit par la fistule se porte obliquement en haut et en dehors vers
ace antérieure du fémur où il rencontre un os dénudé, mais non
rosé ; en aucun point on ne sent de séquestre mobile.

février 1880. — Chloroforme. Avec le bistouri nous faisons au
au de la cloison intermusculaire externe une incision verticale
gue de 6 centimètres qui passe à quatre travers de doigts en
bre de la fistule et qui s'étend jusqu'au périoste. Le doigt intro-
par cette voie rencontre le stylet placé dans le trajet fistuleux et
nnaît que le périoste est décollé surtout du côté de la face anté-
re de l'os. Nous faisons rétracter les lèvres de la plaie et nous

soulevons le périoste afin de le conserver; nous voyons alors sur la face antérieure de l'os une petite gouttière verticale par laquelle le stylet pénètre jusqu'au centre de l'os et rencontre des séquestres du tissu spongieux.

A l'aide de la fraise du polytritome nous pratiquons une série de trépanations et nous faisons sauter les ponts osseux intermédiaires avec la gouge et le maillet de façon à agrandir suffisamment la gouttière osseuse pour aborder facilement le canal médullaire. Celui-ci est rempli de fongosités et de séquestres diploïques que nous enlevons avec une rugine en forme de cuiller, à bords tranchants. Il n'existe pas de grand séquestre. Du côté de l'extrémité inférieure de l'os, nous dépassons facilement les limites du mal, mais il n'en est pas de même du côté de la diaphyse. Pour enlever de ce côté les fongosités et les séquestres, nous sommes obligés d'agrandir l'incision des parties molles, de pratiquer une nouvelle série de trépanation et de faire sauter les ponts osseux intermédiaires avec la gouge et le maillet. Nous enlevons encore par cette voie une grande quantité de petits séquestres emprisonnés dans des bourgeons charnus et baignés de pus. Nous ruginons alors les parois du canal médullaire avec une rugine coupante de manière à ne laisser aucune trace de tissu malade. L'incision des parties molles a 18 centimètres de longueur, la fenêtre osseuse 15 centimètres. La moelle malade se distingue nettement de la moelle saine par sa coloration rouge violacée, fongueuse, un peu vitreuse, comparable à certaines fongosités des synoviales.

L'opération terminée, nous plaçons au fond de la gouttière osseuse un tube à drainage qui sort à l'angle inférieur de la plaie et nous rapprochons les 2/3 supérieurs de celle-ci avec des bandelettes de dia-

. CXXII. — *Nécrose du tissu spongieux consécutive à une ostéo-*
e centrale de l'extrémité inférieure du fémur. Trépanation de l'os.
on des bourgeons charnus et des séquestres. Drainage de l'os.
on. — Barrat (Alphonse), onze ans, écolier, se présente à notre
ue du 10 novembre 1880. — Pas d'hérédité. Jamais de maladies
s. Lymphatisme. Croissance rapide.

5 février 1878, chute, dans laquelle la cuisse porta sur le bord
rottoir, à cinq travers de doigts au-dessus de l'articulation du
. Il put se relever et marcher et n'éprouva les jours suivants
e ni douleur.

25 juillet 1880, il se plaignit de douleurs dans le genou et
ença à boiter. En même temps survint une fièvre violente avec
mènes typhoïdes. Le tiers inférieur de la cuisse devint le siège
tuméfaction considérable surtout marquée à la partie anté-
Ces phénomènes persistèrent jusqu'en octobre, époque à
e un abcès se développa à la partie antéro-interne du membre.
Lefèvre passa un tube à drainage dans le foyer purulent et
a des cataplasmes. Depuis cette époque le pus n'a cessé de
par le tube ; l'articulation du genou est douloureuse. Claudi-
Le malade marche avec des béquilles. La persistance de ces
ts détermine les parents à amener leur enfant à l'hôpital et
nder l'opération.

actuel. — Déformation de la face antérieure de la cuisse dans
's inférieur. Il existe en ce point une tuméfaction considéra-
part les orifices d'entrée et de sortie du drain, situés l'un à la
térieure, l'autre au côté interne du membre, qui ont pris l'as-
tuleux et sont entourés de quelques bourgeons charnus, la
st saine et ne présente ni rougeur ni vascularisation anormale.
cher, empâtement profond siégeant plutôt au contact de l'os
milieu des parties molles. Pas de fluctuation. La sonde can-
ntroduite alternativement dans chacun des orifices fistuleux,
e des parties molles sans rencontrer d'os malade. L'articula-
genou a été atteinte par propagation. Il y a tendance à la
ation du tibia en dehors, par suite du relâchement des liga-
rticulaires. Les mouvements sont légèrement limités, mais
mpuissance fonctionnelle est due plutôt à de la contracture
aire qu'à des désordres intra-articulaires.

iscères thoraciques et abdominaux sont sains. L'état général
epandant beaucoup à désirer, le petit malade est amaigri et
émique. Diagnostic : ostéo-myélite centrale de l'extrémité
re du fémur.

vembre 1880. — Chloroforme. Après avoir dessiné à l'encre, la
n des principaux organes de la région, vaisseaux fémoraux,
interne, cul-de-sac synovial supérieur et interligne de l'arti-

culation, nous introduisons une sonde cannelée dans l'orifice fistuleux interne et nous faisons sur cette sonde une incision avec le thermo-cautère. Nous coupons avec précaution et couche par couche, la peau, le tissu cellulaire sous-cutané et les tissus sous-jacents, en suivant la cloison inter-musculaire interne jusqu'à l'os. Notre incision a une longueur de 6 centimètres. A la partie supérieure de cette incision, nous trouvons un trajet osseux qui nous conduit à la face postérieure du fémur. Comme nous ne pouvons aborder l'os par cette face à cause des organes contenus dans le creux poplité, nous incisons le périoste au côté interne et nous le décollons avec la rugine afin de le conserver ; à l'aide du polytritome nous pratiquons alors à 2 centimètres d'intervalle deux trépanations qui pénètrent jusqu'au canal médullaire du fémur, puis avec la gouge et le maillet nous faisons sauter le pont osseux intermédiaire. Toute la couche compacte est atteinte d'ostéite condensante, la face profonde est recouverte de gros bourgeons charnus emprisonnant de petits séquestres du tissu spongieux. L'exploration du canal médullaire par cette fenêtre osseuse nous démontre qu'il n'existe pas de gros séquestre mobile, mais que la cavité médullaire est remplie de bourgeons charnus et que la nécrose porte sur le tissu spongieux. Nous enlevons tous ces tissus morbides et afin de pouvoir faciliter l'écoulement du pus, nous faisons une contre-incision du côté externe en dédoublant la cloison aponévrotique intermusculaire. Puis après avoir ruginé le périoste nous trépanons avec la fraise du polytritome jusqu'au canal médullaire. Ostéite du tissu compact. L'os étant perforé de part en part, il est alors facile d'introduire un gros tube à drainage qui facilitera les injections et l'écoulement du pus.

Pendant les cinq premiers jours, réaction fébrile ; la température

mbe devint le siège d'une tuméfaction énorme, les veines utanées se dessinèrent sous la peau, comme des cordes. Fièvre ia. Le huitième jour, ouverture spontanée d'un abcès à la moyenne de la crête du tibia, issue d'une grande quantité de Un médecin ayant constaté du gonflement du genou, appliqua rticulation d'abord du collodion, plus tard un vésicatoire.
ès deux mois de traitement chez lui, le malade entre à l'hôpital Antoine, où l'on fit de l'igni-puncture sur le genou et une n à l'aide du thermo-cautère à la partie moyenne de la crête ia. On plaça le membre dans une gouttière plâtrée et l'on fit mpression méthodique sur le genou. Après trois mois de sé- l'hôpital, le malade rentra chez lui. Un nouvel abcès se forma n voisinage de la malléole interne, s'ouvrit spontanément et issue à du pus. Il y a un mois, troisième abcès au voisinage physe supérieure, issue d'un petit séquestre. D'autres petits e sont ouverts depuis, au pourtour de l'articulation du genou. eloppement de ces nouveaux accidents détermine le malade r dans notre service.
actuel. — La jambe gauche déformée par la tuméfaction est xtension. Il existe à la partie antérieure une série de fistules. élevée est tellement voisine de l'articulation du genou qu'on t croire qu'elle communique avec elle.
econde fistule siège à deux travers de doigts au-dessous de la nte. A l'union du tiers supérieur de la crête du tibia avec le oyen existent deux autres orifices séparés par un intervalle ntimètres. Une dernière fistule répond à la base de la malléole

stules supérieures conduisent sur un séquestre juxta-épiphy- obile ; les fistules moyennes sur un os nécrosé, sonore, mais adhérent ; la fistule inférieure, sur un os raréfié et comme fon- Le genou tuméfié, déformé, offre de la tendance à la subluxa- tibia en arrière, ses mouvements sont abolis. L'état général est sfaisant. Emaciation, anémie prononcée. Sommets douteux.
vier 1880. — Chloroforme. A l'aide du bistouri nous faisons ision longue de 10 centimètres qui réunit les fistules supé- et moyennes et qui comprend toute l'épaisseur des parties r compris le périoste. Nous décollons ce dernier avec la ru- n de le conserver et nous faisons rétracter les lèvres de la ous constatons alors qu'il existe une série de cloaques, ré- t aux fistules, et permettant d'arriver sur le séquestre supé- . l'aide de la gouge et du maillet nous faisons sauter les ponts nouvelle formation qui séparent ces cloaques, afin d'établir ittière dont les dimensions permettront d'enlever l'os ancien . Les couches osseuses de nouvelle formation sont ramollies,

noirâtres, nécrosées elles-mêmes, par places, tapissées à leur face interne par une membrane de bourgeons charnus qui les séparent du séquestre. Ce dernier, constitué par l'os ancien, est volumineux, il a conservé sa forme et offre une coloration blanche, indice d'une nécrose foudroyante. Nous le saisissons avec un fort davier et nous l'attirons au dehors par la gouttière artificielle que nous avons créée. Il se brise et nous sommes obligé d'enlever un fragment long de cinq centimètres et large de trois, puis une douzaine de fragments moins volumineux. Après avoir bien nettoyé la cavité qui contenait ce séquestre, nous plaçons au fond un long tube à drainage qui sort à l'angle inférieur de la plaie.

Immobilisation du membre dans une gouttière plâtrée postérieure. Pansement alcoolisé phéniqué.

Les premiers jours la température ne dépasse pas 37°,8. On fait quotidiennement des pansements et des lavages à l'eau phéniquée. La plaie se comble de bourgeons charnus. Les phénomènes inflammatoires paraissent entravés du côté du genou.

Le 10 *janvier* un petit séquestre mobile apparaît à la partie moyenne de la plaie, il est extrait avec des pinces hémostatiques. La cicatrisation s'effectue lentement et progressivement sans accidents jusqu'au 11 février. A cette époque le malade commence à souffrir du genou et du mollet.

16 *février*. — On constate la présence d'un séquestre non mobile à la partie inférieure de la plaie. Le genou se tuméfie et est extrêmement douloureux.

18. — Ouverture d'un petit abcès à la face interne de la jambe à deux travers de doigts au-dessous de l'articulation.

20. — Collection purulente à la partie supérieure de la plaie.

coupe verticale du membre (Voy. fig. C). — Les épiphyses
émorale sont atteintes d'ostéite raréfiante. Trépanation
de l'épiphyse tibiale su-
Destruction des carti-
hrodiaux. L'articulation
de pus. Synoviale fon-
a portion du tibia qui
espectée lors de la pre-
ation est en voie de né-
o-myélite de l'extrémité
lu tibia. (Voir à la fin du
anche VII.)

1880. — Hémorrhagie
moment du pansement,
nent arrêtée par l'appli-
ne pince hémostatique.
S = 38°,6. On place le
ns une gouttière métal-

cidents consécutifs, la
e ne dépasse pas 38°,6
s jours; ensuite elle de-
ale.
les fils les quatrième,
et sixième jours et on
e par des bandelettes de
collodionnée. Réunion
e intention, sauf à l'angle
la plaie. De ce côté la
s'effectue régulière-
est complète le 15 avril
où le malade quitte le
une jambe artificielle.

IV. — *Nécrose du tibia*
à une ostéo-myélite an-
de plusieurs séquestres.
ussée inflammatoire. Ar-
ente du genou. Amputa-
uisse. Guérison rapide. —
(Eugène), vingt-sept ans,
r, entre le 29 septem-

Fig. C. — Nécrose du tibia.

lle Sainte-Placide, n° 4. Pas d'hérédité. Pas d'antécédents tuberculeux ou syphilitiques.

quinze ans, consécutivement à un coup reçu au niveau

du tiers supérieur de la crête du tibia droit, douleurs sourdes, continues pendant quinze jours. Six mois plus tard le malade reçoit une averse étant en sueur. Douleurs très-vives et tuméfaction énorme de la jambe droite, fièvre ardente, délire ; il entre à Saint-Antoine où l'on fait trois incisions, l'une à la partie moyenne, les autres aux extrémités de la jambe; issue d'une grande quantité de pus. Ultérieurement les incisions demeurèrent fistuleuses et donnèrent issue à plusieurs séquestres dont l'un mesurait 8 centimètres de longueur, était mince, dentelé et blanc comme de l'ivoire. Les fistules persistèrent pendant deux ans. Le malade avait repris ses travaux et souffrait peu, lorsque, il y a un an, en descendant un piano il reçut un coup léger au tiers inférieur de la jambe malade. Aussitôt douleur très vive qui l'oblige à garder le repos. Il y a cinq mois et demi, surmenage, gonflement de toute la jambe jusqu'au genou, ouverture spontanée d'abcès entre les extrémités inférieures du tibia et du péroné et à la base de la malléole interne. Consécutivement fièvre et délire : on amène le malade dans notre service, ou pendant notre absence notre remplaçant fait plusieurs incisions qui donnent issue à des flots de pus. Il y a six semaines, brusquement, la fièvre a reparu, le genou s'est tuméfié, est devenu chaud, douloureux et malgré l'application répétée de vésicatoires, une arthrite purulente s'est déclarée. En présence de cette complication, le seul moyen de sauver le malade est de le débarrasser de son membre.

27 *décembre* 1879. — Chloroforme. Amputation de la cuisse au-dessus des condyles par la méthode à lambeaux elliptiques. Après avoir placé transversalement au fond de la plaie un drain dont les extrémités sortent à droite et à gauche, nous réunissons les lambeaux à l'aide de quatre points de suture profonds et douze points

la cuisse. Guérison. (Voir à la fin du volume les planches IV, I.) — Allais (Nestor), quinze ans, mécanicien, entre le 9 jan- 179, salle Sainte-Marthe, n° 18. Pas d'hérédité. Pas d'antécé- tuberculeux. Aucune trace de scrofule.

à sept mois, en montant un escalier, il fit un faux pas dans leque be droite vint heurter légèrement l'angle d'une marche, au ni- de l'extrémité inférieure de la tubérosité antérieure du tibia. Et après l'accident, douleur modérée au point contus, deux jours onflement du mollet et du tiers inférieur de la cuisse, douleurs L'articulation du genou n'aurait pas subi à ce moment de modi- is sensibles au dire du malade. Un médecin fit deux incisions les, l'une en dehors de la crête du tibia, l'autre au côté interne llet. Écoulement abondant de pus mélangé de sang. Les inci- e cicatrisèrent que partiellement ; des fistules persistèrent qui ent issue à du pus et à de petits séquestres. Trois mois après nt, de nouveaux abcès se formèrent sur le trajet du tibia, à l'u- tiers moyen avec le tiers supérieur d'une part, avec le tiers in- d'autre part ; ils furent traités par l'incision et le drainage. même époque le médecin constatant de la raideur du genou une tendance à l'ankylose, fit la flexion, puis le redressement le la jambe qu'il plaça ensuite dans un appareil inamovible. ce moment il existe une subluxation du tibia en arrière. Il y a maines, de nouveaux abcès furent ouverts au niveau de la u tibia ; au lieu de cicatriser, les plaies s'ulcérèrent, s'agran- et mirent à nu le bord antérieur de l'os. En présence de ces es les parents du malade demandent son entrée à l'hôpital.

actuel. — La luxation du tibia est caractérisée par les symp- ordinaires, c'est-à-dire la jambe immobilisée dans l'extension se trouve reportée sur un plan postérieur à l'axe normal du re. La rotule et la face antérieure des condyles fémoraux font usque saillie de 8 centimètres en avant de la tubérosité anté- du tibia. Le creux poplité est effacé. Au toucher on sent une ion au niveau du bord postérieur des condyles du fémur qui portés en avant et une saillie au niveau du bord postérieur de nité supérieure du tibia. Ankylose du genou. Le pied est le talon relevé, la pulpe des orteils repose seule sur le sol station verticale. La jambe présente un raccourcissement entimètres. D'autre part, sur la partie antéro-interne de la on voit deux plaies. La première, située immédiatement au- s de la tubérosité antérieure du tibia, est irrégulièrement cir- et mesure 2 centimètres 1/2 de diamètre. La seconde siège à avers de doigts plus bas, elle est ellipsoïde, à grand axe verti- 5 centimètres, sa largeur est de 2 centimètres 1/2. Au fond de ix plaies la crête du tibia est à nu ; mousse, arrondie dans la

plaie supérieure, elle est tranchante, amincie, dentelée dans la plaie inférieure. L'os est dépouillé de son périoste, il est d'un blanc jaunâtre et paraît sec, rugueux comme certains séquestres. Les bords des plaies sont excavés, taillés à pic et recouverts de bourgeons charnus rouges, saignants, mollasses, dont le volume varie de celui d'un grain de blé à celui d'un pois. Au pourtour, la peau est amincie, luisante, d'une rougeur érythémateuse. Lorsqu'on saisit l'os avec des pinces et qu'on cherche à lui imprimer de légers mouvements autour de son axe vertical, on sent qu'il est en partie mobile, comme si la plus grande partie de la diaphyse tibiale était nécrosée et détachée de ses épiphyses. Les plaies laissent continuellement écouler un pus grumeleux abondant. De plus, à la partie supérieure et interne de la jambe, au niveau du genou, on a dû passer un drain dans une collection purulente. Cette suppuration prolongée affaiblit considérablement le malade qui est anémié, débilité, bien qu'il n'existe pas de lésions viscérales appréciables.

11 *janvier* 1879. — Chloroforme. Nous réunissons les deux plaies par une incision verticale qui intéresse tous les tissus jusqu'à l'os et que nous prolongeons de 5 centimètres au-dessous de la plaie inférieure. Cela fait, à l'aide de deux forts daviers, nous saisissons l'os et nous lui imprimons suivant sa longueur de légers mouvements de va-et-vient qui suffisent pour le rendre complètement mobile et en obtenir l'ablation sans délabrement. Ce séquestre mesure 19 centimètres de longueur, il comprend la plus grande partie de la diaphyse du tibia. Dans les deux tiers supérieurs, en effet, il représente la totalité de l'os moins l'épiphyse supérieure. Le tiers inférieur ne comprend au contraire que la moitié antérieure de l'os jusqu'au canal médullaire. En introduisant le doigt dans la cavité laissée par le séquestre, nous

d'accidents consécutifs. Cicatrisation rapide et régulière du ers la surface, complète en un mois. Le 16 février 1879 le e sort avec son appareil.

in 1879. — Le malade revient dans nos salles. Un mois après ie il a fait une chute, dans laquelle la jambe malade a été ient contusionnée. Cet accident a provoqué la reprise de te, la jambe s'est tuméfiée dans toute son étendue, des abcès t formés à la partie inférieure, à la partie moyenne et à la supérieure du membre. Ils ont été ouverts en ville par le ri, mais sont demeurés fistuleux. Il y a quatre jours, frissons, douleurs vives et tuméfaction du genou, le malade se fait orter à l'hôpital.

our de l'entrée, la température oscille entre 39°,4, et 40°.

résence de l'arthrite purulente du genou, de la désorganiprofonde du membre et de la gravité des symptômes généous nous décidons à sacrifier la jambe malade.

in 1879. — Amputation sus-condylienne de la cuisse par la le circulaire, pendant qu'un aide comprime la fémorale sur la ectinéale.

t pinces hémostatiques placées pendant l'opération sont enu moment du pansement et remplacées sur les principaux ux par des fils de catgut. Drainage transversal au fond de la ; drainage par transfixion au voisinage de l'os. Réunion des ux à l'aide de quatre points de suture profonde et quatorze de suture superficielle.

ement alcoolisé phéniqué et ouaté compressif.

me *coupe verticale* passant par le fémur, l'articulation et le voit que la gravité des désordres était incompatible avec la vation du membre.

iculation est pleine de pus. La synoviale atteinte de dégénée fongueuse est couverte de fausses membranes, jaunâtres, s, comme feuilletées, qui sont elles-mêmes infiltrées de liquide rulent. En un point, la séreuse articulaire est le siège d'une erforation qui la fait communiquer avec un clapier péri-arti. L'inflammation s'est propagée par contiguité à l'extrémité re du fémur, dont le tissu spongieux est en voie de raréfacdont les aréoles sont remplies de moelle rouge. Mais c'est le i présente les désordres les plus étendus et les plus intéres-Cet os est atteint d'ostéite raréfiante dans toute sa longueur; mation porte sur le corps de l'os aussi bien que sur les deux es; elle est à la fois sous-périostique, interstitielle et centrale. s points qui répondent aux séquestres éliminés précédemment abcès ouverts plus récemment, c'est-à-dire au niveau de la moyenne et de l'extrémité inférieure, le périoste est détruit

dans une grande étendue par la suppuration; au pourtour de ces pertes de substances, il est fongueux, décollé, séparé de l'os par une couche purulente. En ces mêmes points le tissu compact fait défaut et laisse voir le tissu spongieux dont les trabécules raréfiées circonscrivent de grands espaces aréolaires remplis de moelle jaunâtre, de bourgeons charnus et de pus. Ce processus atteint l'extrémité inférieure de l'os dans les 2/5 de son épaisseur. Un peu au-dessus de la partie moyenne, le tissu compact est détruit à toute la périphérie de l'os et dans cet espace annulaire, la raréfaction frappe l'os dans toute son épaisseur, de sorte que les deux fragments supérieur et inférieur ne sont plus réunis que par quelques aiguilles osseuses dirigées verticalement et qu'il suffirait du moindre effort pour produire une fracture. Au-dessus et au-dessous de ce foyer, où l'ostéite raréfiante est portée à ses dernières limites, le canal médullaire et les aréoles sont remplis de moelle jaunâtre purulente. Les désordres se continuent avec des caractères analogues dans l'extrémité supérieure de l'os, mais au niveau de l'épiphyse où l'inflammation est de date plus récente, la moelle est rouge et le pus qui infiltre les aréoles est moins concret, plus fluide.

Les muscles qui entourent l'os sont décollés, séparés les uns des autres par des clapiers purulents. Les plus profonds ont subi la dégénérescence granulo-graisseuse; quelques-uns même ont l'aspect vitreux, presque colloïde.

Les suites de l'opération furent excellentes. Dès le lendemain la température tombait à 38°, 38°,4. Le quatrième jour elle était redevenue normale. Les fils furent enlevés les quatrième, cinquième et sixième jours et remplacés par des bandelettes de tarlatane collodionnée; la réunion par première intention était obtenue dans

tres sortirent par ces fistules. La persistance de la suppura-
étermine le malade à entrer à l'hôpital.

t actuel. — Les deux tiers supérieurs de la face externe de la jambe
ie sont déformés par une tuméfaction bien limitée à la région
roné. La peau est épaissie, rugueuse et offre une teinte bistrée.
ifices des glandes sudoripares sont dilatés, les poils sont hyper-
ifs; desquamation épithéliale sèche en larges plaques. Pas de
krisation anormale. Il existe deux fistules répondant, l'une au
l péroné, l'autre à la partie moyenne de cet os. Les orifices sont
tie masqués par de gros bourgeons charnus, mollasses et sai-
. Au toucher, les parties molles sont pâteuses, œdématiées, at-
r d'inflammation chronique. La portion du péroné comprise
es deux fistules a subi une augmentation de volume telle que
paraît plus gros que le fémur. Le stylet introduit dans les fis-
énètre dans l'épaisseur de l'os, arrive sur des points dénu-
sonores, mais ne révèle pas la présence de séquestre mo-
e tibia est sain. Rien dans les articulations du genou et du

vembre 1879. — Chloroforme. A l'aide du thermo-cautère nous
sur la sonde cannelée une incision verticale allant de la fis-
'érieure à la supérieure et comprenant toute l'épaisseur des
molles jusqu'à l'os. Nous reconnaissons alors que les fistules
ont d'épaisses couches osseuses de nouvelle formation pour
re le centre de l'os qui contient un séquestre. Pendant que
les rétractent les lèvres de la plaie, nous faisons une série de
tions verticales avec la fraise du polytritome. Puis nous fai-
uter les ponts osseux intermédiaires, de façon à former une
gouttière mettant à nu le canal médullaire d'une fistule à
. Nous y trouvons un long séquestre noirâtre, à bords décou-
égulièrement et des masses de fongosités. Nous enlevons le
tre avec des pinces hémostatiques et nous ruginons les parois
ivité afin d'enlever complètement les fongosités. Nous extrayons
trois autres séquestres en forme d'aiguilles de 4 à 5 centimè-
long. La gouttière osseuse a une longueur de 17 centimètres.
ce au fond de la plaie un drain qui sort à la partie déclive et
les lavages et l'écoulement des liquides.

bords de la plaie des parties molles sont maintenus rappro-
r des bandelettes de diachylon. Pansement alcoolisé phéniqué.
ant les cinq premiers jours, la température oscille entre 38°
elle redevient normale par la suite.

cembre. — Les deux tiers supérieurs de la plaie sont réunis par
e intention. La suppuration qui a toujours été modérée est
'hui presque complètement tarie. On cautérise au nitrate
t quelques bourgeons charnus exubérants.

2 *janvier* 1880. — Cicatrisation presque complète. Le malade quitte le service, il continuera les pansements chez lui.

Obs. CXXVII. — *Nécrose centrale du calcanéum consécutive à une ostéo-myélite. Trépanation. Ablation des séquestres. Guérison.* — Guillerm (Émile), vingt-deux ans, vannier, entre le 25 octobre 1880, salle Sainte-Marthe, n° 34. Sujet fortement constitué. Pas d'hérédité. Lymphatisme. Ni tuberculose, ni syphilis.

A l'âge de quatorze ans, il éprouva des accidents aigus du côté du pied droit. Douleurs vives au niveau du calcanéum, plus accentuées du côté de la face externe, irradiées à toute l'étendue de la région tarsienne, exaspérées par la marche et par la pression des chaussures et de la main ; tuméfaction avec empâtement au niveau du foyer douloureux et sur le trajet des tendons des muscles péroniers latéraux. Œdème de tout le pied. Un abcès se forma au-dessous de la malléole externe, s'ouvrit et demeura fistuleux. Pendant cette première période, la marche fut impossible et le malade dut garder le lit. Ultérieurement il put marcher, mais en boitant, à l'aide d'une chaussure spéciale. Par la suite divers accidents se produisirent. D'autres abcès se formèrent au pourtour du premier. Tous ces abcès restaient fistuleux plus ou moins longtemps puis s'oblitéraient pour se rouvrir ensuite. La fistule principale toujours en activité donna, à plusieurs reprises, issue à de petits séquestres. Ces désordres d'abord limités à la face externe du calcanéum s'étendirent ensuite à la face interne qui devint le siège de douleurs et de tuméfaction. Le pied se déforma et prit peu à peu la position et la forme du varus-équin. La jambe finit par s'atrophier. Les divers traitements dirigés contre ces lésions, cataplasmes, badigeonnages et injections de teinture d'iode ne purent entraver la marche du ma-

› péroniers latéraux au niveau de la tuméfaction, au-des-
oint on les retrouve avec leurs caractères normaux. En
ı fistule avec le stylet on rencontre un séquestre mobile
:iel qui empêche de pénétrer plus profondément. Au côté
gonflement est de même très étendu, il masque aussi les
s dépressions, mais de ce côté il n'y a pas de fistules. Au
:onsistance est dure comme dans le cas de périostite chro-
articulations du métatarse, du tarse et du pied avec les os
: paraissent saines, mais leurs mouvements sont perdus
tés. La jambe est très atrophiée, sa circonférence au ni-
llet est de 26 centimètres alors que la jambe saine mesu-
ıe niveau donne 32 centimètres. Les muscles de la région
sont durs, tendus, contracturés. Le malade ne peut mar-
c des béquilles. Nous avons affaire à une ostéo-myélite du
avec nécrose.
bre 1880. — Chloroforme. Incision cruciale avec le bis-
reau de la face externe du calcanéum; des aides écartent
x avec des pinces hémostatiques qui servent de rétrac-
issus sont durs, épaissis, hypertrophiés, atteints d'inflam-
onique, mais nous ne rencontrons pas de fongosités des
les. Comme la fistule est masquée par les tendons des pé-
:aux et que ceux-ci sont englobés au milieu des tissus en-
ous nous gardons bien de les toucher et nous nous con-
border le calcanéum au-dessous de ce point. Le périoste
ıé, ramolli et hypertrophié, nous l'incisons afin de le dé-
la rugine et de mettre l'os à nu, ce qui est facile vu le peu

voie plus large nous appliquons trois couronnes du trépan de notre polytritome et nous faisons sauter les ponts osseux intermédiaires avec la gouge et le maillet. Il nous est facile alors de nous rendre compte de l'état du calcanéum. La fistule osseuse conduit à un cloaque qui contient du pus, des bourgeons charnus et de petits séquestres; l'un d'eux a le volume d'un gros pois. Nous sommes arrivé de la sorte jusqu'au-dessous du périoste de la face interne du calcanéum. Avec une gouge concave nous évidons l'os en enlevant tous les tissus ramollis par l'ostéite afin de régulariser la perte de substance. L'opération terminée, nous plaçons un drain dans la cavité osseuse et nous faisons un pansement alcoolisé phéniqué et ouaté compressif.

Il n'y eut pas de réaction fébrile, pas d'accidents consécutifs, mais la cicatrisation s'effectua très lentement. La guérison ne fut complète qu'au bout de quatre mois.

Obs. CXXVIII. — *Nécrose de la portion antéro-externe du calcanéum consécutive à une ostéo-myélite. Ablation du séquestre. Évidement. Guérison.* — Jouniaux (Henri), 42 ans, mécanicien, entre le 22 novembre 1880 salle Sainte-Marthe, n° 8. — Forte constitution, pas d'hérédité. Pas d'antécédents diathésiques. Jamais de maladies graves.

A l'âge de dix-neuf ans, douleurs au niveau de la face interne du pied droit, au-dessous et en avant de la malléole tibiale; tuméfaction, impossibilité de mettre des chaussures et de marcher. Peu après, ouverture d'un abcès qui demeura fistuleux. Cette fistule passa par des alternatives d'occlusion et d'activité, mais elle donna toujours lieu à un suintement, plutôt qu'à une véritable suppuration. Ultérieurement des phénomènes identiques évoluèrent du côté de la face externe du pied, un abcès s'ouvrit au-dessous et en

ns-jacents sont également indurés, confondus avec les
o-périostiques qui sont elles-mêmes épaissies et dé-
ticulation tibio-tarsienne est saine. Il en est de même
ons métatarso-phalangiennes. Celle du calcanéum avec
t ankylosée. Gêne de la marche. La jambe n'est pas
nt général très bon.
: 1880. — Chloroforme. A l'aide du bistouri, nous fai-
externe du tarse une incision cruciale dont le centre
stule. Nous disséquons ensuite les angles de la plaie et
ons rétracter par des aides. Nous trouvons alors que la
roniers latéraux et les tendons, bien que participant à
n chronique, ne sont pas sensiblement altérés. Mais en
au point où leur gaîne se confond avec le périoste, nous
orifice osseux, masqué par des lames fibreuses irrégu-
esquelles nous introduisons le stylet qui pénètre à la
le deux centimètres, dans un trajet osseux, irrégulier,
es bourgeons charnus incrustés dans des portions d'os
bourgeons charnus emprisonnent dans leurs mailles des
seux qui sont retenus dans cette cavité non moins par
euse dont nous avons parlé que par le changement de
igle droit de la fistule. Après avoir disséqué le périoste
rver, nous enlevons les séquestres et les bourgeons char-
nidant de la gouge concave et même de la fraise de notre
Nous faisons l'évidement des parois qui les entourent.
it est rendu difficile par l'éburnation des tissus sains.
i terminée, nous plaçons un drain au fond de la plaie et

Il y a trois mois, gonflement douloureux au niveau de l'articulation métatarso-phalangienne du gros orteil droit. Gêne de la marche. Impossibilité de mettre des chaussures. Il y a deux mois, ouverture d'un abcès à la partie antéro-interne de la région, écoulement d'un pus phlegmoneux, persistance de la suppuration, fistule. Le malade désespérant de la guérison se décide à entrer à l'hôpital.

État actuel. — Tuméfaction considérable au pourtour de l'articulation métatarso-phalangienne du gros orteil droit; l'œdème s'étend au bord interne du pied et à la face dorsale du premier métatarsien. Peau rouge, tendue, luisante, amincie. On observe deux ulcérations de deux centimètres de diamètre, l'une à la partie interne, l'autre à la face supérieure de la tête du métatarsien. Au centre de l'ulcération dorsale, s'ouvre une fistule en activité. L'exploration de cette fistule conduit sur la tête ramollie et friable de l'os, le stylet pénètre dans un cloaque qui s'étend jusqu'à la moitié de l'épaisseur de l'os. Au toucher, on sent que le périoste est épaissi, induré, déformé, surtout à la face dorsale. Les mouvements de l'articulation sont conservés mais fort douloureux.

4 *décembre* 1880. — Chloroforme. A l'aide du bistouri, nous faisons au côté interne du premier métatarsien une incision longue de six centimètres allant de la peau au périoste. Ce dernier étant incisé et décollé avec la rugine, nous trouvons l'os atteint d'ostéite raréfiante. Sur la face dorsale on voit un cloaque, profond de un centimètre et demi, rempli de fongosités et de petits séquestres du tissu spongieux. Les parois de ce cloaque sont ramollies et friables. Afin d'enlever tous ces tissus morbides, nous atteignons les parois du foyer avec la fraise du polytritome, à l'aide duquel nous pratiquons une série de trépanations. Cet évidement nous conduit jusqu'au

ques), vingt-six ans, charretier, entre, le 16 janvier
ainte-Marthe, n° 13. A eu le pied gelé dans la nuit du

. — Congélation des doigts de pied au premier degré,
teil au troisième degré. Celui-ci se gangrène rapidement
phalange est mise à nu et se nécrose au bout de dix
sèque cette phalange le 7 février. Pansement avec le vin

ı marche rapidement sans accidents et le malade quitte
20 février.

I. — *Carie de la phalangette, de l'os sésamoïde externe, de la ouce droit et synovite fongueuse de l'articulation de ces deux nsécutivement à un panaris. Ablation. Guérison.* — De-
rie), cinquante ans, femme de ménage, se présente à
e du 8 mars 1879. Pas d'hérédité. Pas d'antécédents scro-
iens ou tuberculeux. Bonne santé habituelle. Il y a deux
profond du pouce droit. Les incisions faites à ce mo-
nt le point de départ de fistules intarissables, l'extrémité
e atteinte d'inflammation chronique se déforma; l'im-
nctionnelle resta complète. En présence de ces accidents
t de la douleur, la malade se décide à entrer à l'hôpital.
. — Le pouce droit est déformé, plus court que le gau-
lation des phalanges entre elles est immobilisée dans
Le segment terminal du doigt est renflé, cylindroïde,
que large. L'ongle incurvé, en avant, strié transversale-
re dans sa moitié libre, recouvre en partie l'extrémité
l'organe; sa portion adhérente est saine ainsi que la
réale. La peau présente une teinte bistrée uniforme; au
du doigt, à 5 millimètres au-dessous de l'interligne arti-
offre un point déprimé, comme si elle adhérait à l'os
rrespondant. Il existe deux fistules en activité, l'une à
ale du pouce au milieu des plis articulaires, l'autre à
bre du doigt. Toutes deux laissent écouler un pus sé-
re, mélangé de petits débris caséeux. Ces orifices fistu-
diamètre d'un stylet de trousse. Celui de la face dorsale
l'articulation qui est remplie de fongosités; on ne sent
au les extrémités osseuses articulaires; le second aboutit
ette qui est dénudée, ramollie, cariée. Au toucher, les
s périarticulaires et celles qui répondent à la pulpe, ont
ance mollasse, fongueuse caractéristique. Lorsqu'on
mouvements au segment terminal du doigt, on recon-
tiste une mobilité anormale, comme si les extrémités
ent détruites. Les mouvements spontanés de l'articula-
ıx phalanges sont abolis. Douleurs sourdes, continues,

exagérées par la pression et les mouvements communiqués. La malade ne peut faire usage de sa main. Nous portons le diagnostic : synovite fongueuse avec carie des extrémités articulaires.

8 *mars* 1879. — Chloroforme. A l'aide du bistouri nous faisons à la face dorsale du pouce une incision transversale, un peu curviligne, à convexité supérieure, qui ouvre l'articulation. Nous prenons soin de ne pas sectionner les tendons extenseur et fléchisseur. L'articulation est pleine de fongosités que nous enlevons chemin faisant. La phalangette est cariée, fongueuse, en partie résorbée, nous ne retrouvons plus que son tiers inférieur. Le tiers inférieur de la phalange est atteint des mêmes lésions. L'os sésamoïde externe est entièrement carié. Nous enlevons par dissection la portion restante de la phalangette et l'os sésamoïde externe ; puis à l'aide des pinces de Liston, nous réséquons le tiers inférieur de la phalange. Les deux tiers supérieurs de ce dernier os étant sains, nous les laissons en place. Après avoir enlevé avec soin tous les tissus malades, nous rapprochons les bords de la plaie et nous les suturons à l'aide de deux fils métalliques. Pansement alcoolisé phéniqué. La malade retourne chez elle; elle viendra au pansement tous les 2 jours. Malgré la vascularité des tissus fongueux, l'hémostasie temporaire à l'aide de deux pinces a été suffisante. Pas d'accidents consécutifs. On enlève les fils le quatrième jour. Réunion par première intention dans la plus grande partie de la plaie. Reste un point bourgeonnant qui se cicatrise régulièrement en l'espace de trois semaines.

Obs. CXXXII — *Carie partielle du sourcil cotyloïdien. Coxalgie ancienne. Fistules urinaires siégeant à la partie interne du pli fessier gauche, au rapprochement de l'anus. Évidement de la portion cariée de l'os. Dilatation progressive de l'urèthre. Guérison.* — Rotter (Charles) vingt et un ans, journa-

e quantité de pus. Les abcès du pied et de la jambe cicatrisè-
apidement, mais celui de la hanche demeura fistuleux. Depuis
époque, plusieurs abcès se sont ouverts du côté de la fesse ; les
ont demeurés fistuleux, les autres se sont fermés après être de-
és longtemps en activité. Le malade a travaillé jusqu'à ce jour
gré cette suppuration persistante, mais voyant qu'il perd ses
s de plus en plus il se décide à entrer à l'hôpital.

tat actuel. — Outre les symptômes ordinaires de la coxalgie, clau-
tion, ankylose de la hanche, déviations du bassin et de la colonne
baire, on observe les phénomènes suivants : la cuisse est dans
ension, il n'existe ni abduction avec rotation en dehors, ni adduc-
avec rotation en dedans; le pied a une tendance marquée à
inisme. Le talon se rapproche de la face postérieure de l'arti-
ion tibio-tarsienne. Dans la station verticale, le pied ne porte
sol que par les têtes des métatarsiens. Cette attitude du pied
ne au raccourcissement du membre qui est de 3 centimètres
court que le membre sain. On trouve au niveau des orteils, de la
orsale du tarse, du tier inférieur de la jambe, les cicatrices dues
bcès qui se sont produits lors de l'érysipèle phlegmoneux.
es désordres les plus accentués, ceux qui amènent aujourd'hui
ade, sont du côté de la cuisse et de la hanche. La cuisse est
rie, atrophiée; dans toute l'étendue de la face postéro-interne
nes sous-cutanées sont dilatées, variqueuses, et présentent une
rougeâtre. Au niveau du grand trochanter et de l'épine iliaque
eure et inférieure existent plusieurs fistules cicatrisées. La
gauche est complètement déformée; au lieu du relief habituel
uve une dépression profonde étendue sous forme d'un sillon
ersal du grand trochanter à l'anus ; sur cette ligne existent
e orifices fistuleux en activité, plus rapprochés de l'anus que
articulation et distants les uns des autres de 1 à 1 1/2 cen-
re. On voit un cinquième orifice fistuleux à l'extrémité externe
i fessier. Chacun de ces orifices occupe le centre d'une dépres-
nfundibuliforme. Le stylet introduit dans la fistule la plus rap-
ée de l'anus, se dirige en haut, en avant et en dedans vers la
he ischio-pubienne ; à une profondeur de 6 centimètres, il ren-
une surface osseuse dénudée qui paraît plutôt cariée que
sée et qui semble appartenir soit à l'ischion, soit à la face
ie de la branche ischio-pubienne. La seconde fistule converge
même point que la précédente, tout en se rapprochant davan-
le l'articulation. Les autres fistules se perdent au milieu de
s molles et ne conduisent pas très loin. Par ces fistules s'écoule
uellement et goutte à goutte, un liquide qui présente l'odeur et
ration de l'urine. Ces caractères deviennent évidents au mo-
de la miction. Il ne s'écoule en effet qu'une faible quantité

d'urine par l'urèthre, la plus grande partie sort par les fistules. Le cathétérisme uréthral démontre qu'il n'existe pas de points rétrécis mais que le calibre de l'urèthre est très étroit et n'admet que des bougies n° 11. Cette diminution de calibre est d'ailleurs assez facile à vaincre. On pratique chaque jour le cathétérisme avec des bougies de plus en plus fortes et en huit jours on arrive à passer le n° 18. A ce moment l'urine s'écoule moins abondamment par les fistules et davantage par l'urèthre au moment des mictions. Mais comme les fistules sont organisées, comme l'urine qui s'écoule par cette voie est mélangée de pus, le débridement des trajets est indispensable.

10 *mai* 1879. — Chloroforme. A l'aide du thermo-cautère, nous faisons une première incision verticale, longue de 12 centimètres au niveau de la peau et passant par la fistule la plus interne. Nous faisons une incision analogue au niveau de la fistule la plus externe et nous réunissons ces deux sections verticales par une troisième incision horizontale qui, étendue de l'une à l'autre représente le trait d'union des deux branches d'un H. Cette troisième incision passe par les deux fistules moyennes. Le couteau du thermo-cautère divise les tissus lardacés, atteints d'inflammation chronique, et très durs jusqu'à une grande profondeur. Des sondes canelées laissées dans les fistules servent de points de repère. Nous évitons de toucher les nerfs grand et petit sciatiques qui occupent le foyer de l'inflammation. Après une dissection rendue laborieuse par l'importance des rapports de la région, nous arrivons sur un petit foyer de carie très limité situé immédiatement au-dessous de la cavité cotyloïde, sur le sourcil cotyloïdien. Après avoir ruginé, nous évidons avec précaution l'os malade, sans toucher à l'articulation. Nous achevons ensuite de débrider les fistules le plus loin possible, en prenant garde toutefois

l y a 4 mois, 3 hémoptysies successives de la valeur d'un d'un demi-verre chaque fois. Sueurs nocturnes profuses. amaigrissement, perte des forces. Il y a 18 mois, il remarveau du bord postérieur du péroné gauche, au-dessus de la malléole, une petite tumeur arrondie, du volume d'une nolle et fluctuante, complètement indolente. La peau était sa surface et de coloration rosée. Il n'a pas remarqué à que qu'il y eût du gonflement sur le trajet des tendons latéraux. Peu à peu le frottement continu de la botte déulcération des téguments à la surface de la tumeur. Celle-spontanément en donnant issue à un liquide jaunâtre, air et limpide, puis légèrement purulent. L'orifice resta fisse tapissa de fongosités. A partir de ce moment apparut faction qui s'étendit progressivement de proche en proche, t en bas suivant la gaine des tendons péroniers; en avant ce de la malléole externe; en arrière jusqu'au bord du Achille. Dans toute cette étendue la peau prit une teinte is violacée. Survint de la gêne pendant la marche. Les mourusques ou exagérés du pied déterminèrent de la douleur. s que le malade, obligé de garder complètement le repos, à entrer à l'hôpital.

tuel. — Le côté externe du pied gauche est déformé par faction énorme qui s'étend de la racine du cinquième mé- à quatre travers de doigt au-dessus de la malléole péro- suivant le trajet de la gaine des péroniers latéraux ; trans- nt, elle occupe tout l'espace compris entre la ligne

timètres de diamètre, à bords décollés et déchiquetés; le fond est recouvert de bourgeons charnus pâles, mollasses, sans vitalité, mais volumineux; près du bord inférieur de cette ulcération, on voit un orifice fistuleux qui laisse suinter un liquide séro-purulent roussâtre, peu abondant. A 3 centimètres au-dessous existe une seconde fistule qui répond au bord postérieur de la malléole et laisse écouler un pus séreux, mélangé de grumeaux. Au toucher, consistance ferme et élastique par places, molle et presque fluctuante en quelques points. La gaine des péroniers latéraux est tapissée de fongosités luxuriantes. L'exploration à l'aide du stylet démontre que les fistules sont sinueuses, tapissées elles-mêmes de fongosités et qu'elles aboutissent à la malléole externe, qui est ramollie, friable, atteinte de carie. Peu de douleurs, soit spontanées, soit provoquées par la pression. Les mouvements des pieds sont conservés et s'exécutent volontairement. Toutefois, l'abduction est gênée et un peu limitée. Les gaines des extenseurs et des tendons de la gouttière interne du calcanéum sont saines; l'articulation tibio-tarsienne paraît normale ainsi que les articulations du tarse. Les os n'ont subi aucune altération, sinon la malléole péronière qui est en partie cariée. Nous avons affaire à une synovite fongueuse de la gaine des péroniers latéraux, ayant déterminé secondairement l'envahissement de l'os par les fongosités. Le malade présente en outre au sommet gauche des signes de tuberculose au début.

13 *avril* 1878. — Chloroforme. A l'aide du thermo-cautère, nous faisons, en arrière de la malléole externe, une incision verticale qui comprend toute la hauteur de la tumeur, elle divise profondément les tissus fongueux jusqu'à l'os. De la partie médiane de cette première incision nous en faisons partir une seconde qui lui est perpen-

mélanges de biets de sang. On continue le trai-
Les fongostiés sont toujours exubérantes. Nou-
'ignipuncture et nouveau pansement ouaté com-

ı. — Le kyste thyroïdien a le volume d'une noix; il
olent et ne détermine aucune espèce de symptômes
du côté de la peau. Pas de troubles fonctionnels. Les
nt à envahir les parties voisines; elles sont luxuriantes
.a plaie qui suppure modérément. Igni-puncture. On
ınsement.
ı séances d'ignipuncture tous les mois et l'on cauté-
ıs les intervalles, avec le nitrate d'argent. Néanmoins
'ont des progrès et tendent à envahir l'articulation

878. — Le kyste du corps thyroïde a le volume d'une
is à part l'augmentation de volume, ses caractères ne
és. Le malade expectore abondamment depuis vingt
ı nummulaires purulents. Cavernules au sommet
ıtion au sommet droit. Sueurs nocturnes profuses.
. Peu d'amaigrissement. Pâleur de la face. On continue
ıterne.
ıs ont envahi l'articulation tibiotarsienne, le tissu
articulaire et les muscles. La malléole externe est
e.
. Amputation de la jambe à l'union du tiers inférieur
yen, par la méthode à lambeaux elliptiques, après avoir

de l'articulation tibio-tarsienne est prise. En outre le péroné est atteint de carie avancée.

Pas de réaction fébrile, les jours qui suivent l'opération. L'état général semble même s'améliorer à la suite de l'amputation. Le malade tousse moins, mange avec appétit. Sommeil calme. Pas de douleurs. On enlève les fils le troisième jour et on les remplace par des bandelettes de tarlatane collodionnée. A partir du 6 janvier, état fébrile le soir, diminution de l'appétit. Les désordres pulmonaires font de nouveaux progrès, sueurs nocturnes profuses abondantes. Expectoration purulente considérable. Le moignon va bien, suppuration très modérée. La cicatrisation marche régulièrement; elle est complète le 16 février 1879, jour où le malade quitte l'hôpital.

§ III

TUMEURS

Les observations de tumeurs des os et du périoste sont au nombre de 19 : elles se répartissent de la façon suivante :

FRONTAL	Tumeur fibro-graisseuse	1
	Sarcome	1
	Tumeur à myéloplaxes du sinus	1
MAXILLAIRE SUPÉRIEUR	Kystes interstitiels	2
	Sarcome	1
MAXILLAIRE INFÉRIEUR	Fibrome	1
HUMÉRUS	Sarcome graisseux implanté sur le pé-	

ıtistique générale de ces tumeurs montre que les os ıffectés comme il suit :

ANE.....	Cancer secondaire (T. I, obs. CCXXI).	1
.....	Fibro-lipome (T. IV, obs. CXXXIV)....	1
	Sarcomes (T. III, obs. CXXXIX et T. IV, obs. CXXXV).....	2
	Tumeurs à myéloplaxes du sinus (T. IV, obs. CXXXVI).....	1
Z.....	Épithélioma (T. I, obs. CCXXVIII).....	1
ıE SUPÉRIEUR.	Kystes interstitiels (T. IV, obs. CXXXVII, et CXXXVIII).....	2
	Kystes du sinus (T. I, obs. CCXXV et CCXXVI).....	2
	Exostose ostéo-cartilagineuse (T. I, obs. CCXXII).....	1
	Sarcomes du sinus (T. III, obs. CXL et T. IV, obs. CXXXIX).....	2
	Cancer (T. I, obs. CCXXIX).....	1
ıE INFÉRIEUR..	Kyste (T. II, obs. CL).....	1
	Fibrome (T. IV, obs. CXL).....	1
	Fibro-sarcomes et sarcomes (T. I, obs. CCXXVII; T. II, obs. CLI, CLII, CLIII et t. III, obs. CXLI)....	5
.....	Sarcome (T. III, obs. CXLII).....	1
.....	Exostose ostéo-cartilagineuse (T. III, obs. CXLIII).....	1
	Sarcome graisseux implanté sur le périoste (T. IV, obs. CXLI).....	1
E.....	Enchondrome (T. IV, obs. CXLII).....	1
.....	Exostoses ostéo-cartilagineuses (T. I, obs. CCXXIII et CCXXIV; T. III, obs. CXLIV et CXLV et T. IV, obs. CXLIV).....	5
	Fibro-lipome adhérent au périoste (T. IV, obs. CXLIII).....	1
	Fibro-sarcome (T. II, obs. CLIV).....	1
	Ostéo-sarcome (T. III, obs. CXLVI et T. IV, obs. CXLVI).....	2
	A reporter.....	34

	Report.....	34
TIBIA.....	Exostoses ostéo-cartilagineuses (T. III, obs. CXLVIII, CXLIX et CL).....	3
	Enchondrome (T. IV, obs. CXLVII)....	1
	Sarcome adhérent au périoste (T. IV, obs. CXLVIII).....	1
	Ostéo-sarcome (T. III, obs. CXLVII).	1
PÉRONÉ.....	Tumeur ostéo-cartilagineuse (?) (T. I, obs. CCXXV).....	1
TIBIA ET PÉRONÉ.....	Sarcomes (T. II, obs. CLV et T. III, obs. CLI).....	2
PHALANGES.....	Exostoses sous-unguéales (T. II, obs. CLVI, CLVII et CLVIII; T. III, obs. CLII et CLIII et T. IV, obs. CXLIX, CL, CLI et CLII).....	9
EXOSTOSES MULTIPLES...	(T. IV, obs. CXLV).....	1
	Total.....	53

Les tumeurs des os, d'après leur fréquence, se sont donc présentées dans l'ordre suivant : les diverses variétés de sarcome, 18 cas; les exostoses ostéo-cartilagineuses, 11 cas; les exostoses sous-unguéales, 9 cas; les kystes, 5 cas; le cancer et l'épithélioma, 3 cas; le fibro-lipome et l'enchondrome, 2 cas de chaque; le fibrome pur et le myéloplaxome, 1 cas de chaque.

[redacted]

breuse (Obs. CXXXIV). De pareilles tumeurs en cet endroit ont exceptionnelles, étant donné le peu d'abondance du tissu dipeux au-dessous du périoste. Ce cas ne pouvait manquer e soulever une épineuse question de diagnostic.

Le siège au-dessous du muscle frontal était facile à déterminer, ce qui n'a pas toujours lieu à la face et au cou, 'est-à-dire dans les régions où existent des muscles peauiers. Si, en effet, la production morbide évolue entre des bres musculaires, au niveau de leurs insertions cutanées, n peut être induit en erreur par les adhérences normales u derme à la couche sous-jacente, et considérer comme éveloppée aux dépens des téguments une tumeur qui n'a rec eux que des rapports de voisinage.

On aurait pu penser à un kyste dermoïde, si ces tumeurs 'étaient pas toujours congénitales et ne siégeaient pas haituellement de préférence au niveau de la queue du urcil. Chez notre malade, âgé de trente-neuf ans, le but remontait à dix ans et la tumeur siégeait en un point us élevé. On ne pouvait croire aux autres variétés de ystes en raison de leur rareté et de la consistance de la tuieur. Nous ne pouvions penser non plus à un abcès puisqu'il 'y avait ni rougeur ni œdème inflammatoire. On aurait té plutôt tenté de croire à une gomme syphilitique, s'il y vait eu quelque antécédent ou quelque trace de syphilis.

Nous devions donc songer à une tumeur solide. Or, parmi elles-ci, nous étions autorisé à éliminer les tumeurs malines qui marchent plus rapidement, s'accompagnent d'élanements et, lorsqu'elles ont acquis un certain développeent, d'engorgement ganglionnaire, ainsi que les exostoses les enchondromes dont la forme et la consistance nt trop différentes. Le diagnostic se trouvait donc duit au sarcome, au lipome enkysté et au fibro-lipome. sarcome a une évolution plus rapide, est moins bien nité. Le lipome enkysté, rare dans cette région, est plus ou. Tous les caractères de la tumeur nous permettaient au ntraire de croire à un fibro-lipome et notre diagnostic se ouva pleinement confirmé par l'ablation. Celle-ci fut d'ail-

leurs facilitée par l'enkystement de la masse morbide et fut suivie d'une prompte guérison.

Le second fibro-lipome avait pris naissance sur le périoste du fémur, à quatre travers de doigt au-dessous du grand trochanter. Nous rapprocherons les considérations qui s'y rattachent, de celles qui ont trait aux tumeurs sarcomateuses développées comme elle dans le périoste des os longs des membres.

Sarcomes. — Des trois sarcomes, l'un siégeait également sur le frontal et les deux autres sur les os longs des membres.

Celui qui s'était développé dans le périoste du frontal était fibroïde et avait envahi le périchondre des os et des cartilages du nez par propagation; mais tandis qu'au front il était limité au périoste, dans la région nasale il adhérait intimement aux os et aux téguments (Obs. CXXXV).

La malade qui portait cette tumeur se présenta à nous en même temps qu'un homme affecté d'un myéloplaxome du sinus frontal (Obs. CXXXVI). Ces deux tumeurs avaient le même siège, la même forme, les mêmes rapports et presque la même marche, à cette différence près que le fibro-sarcome était bilatéral, double d'étendue et qu'il datait de quinze ans, tandis que le myéloplaxome remontait à vingt

glande lacrymale, du périoste orbitaire, des sinus
ıux, chez lesquels nous avons pu pratiquer largement
tion de la tumeur et du périoste orbitaire, sont restés
itivement guéris. D'autres ont eu, deux ou trois ans
s l'opération, de petites récidives, et n'en conservent
moins une guérison radicale. Chez ces deux malades,
avait d'ailleurs d'autres points d'analogie qui offraient
le diagnostic et le traitement assez d'intérêt pour que
insistions encore à ce point de vue sur leur compa-
n. Chez la femme comme chez l'homme, il ne pouvait
que d'un myéloplaxome ou d'un sarcome fibroïde
périoste ou de la lame compacte sous-jacente, en rai-
es signes, des rapports, de la marche exceptionnelle-
lente, et de l'absence complète des troubles cérébraux :
ois il était impossible de déterminer chez l'un et chez
, si la tumeur avait débuté dans le périoste externe ou
e du sinus frontal. Cependant, chez la femme, nous
tenté de croire, bien que le centre de la tumeur cor-
dît exactement au sinus frontal, qu'elle avait pris nais-
à l'extérieur parce qu'elle débordait au loin de chaque
ır les régions voisines et qu'on ne trouvait ni le bruit
rchemin des lamelles osseuses, ni les irrégularités
lame compacte irrégulièrement refoulée sur l'un des
du pourtour. Chez l'homme, la tumeur était moins
ıe : aussi avions-nous plus de raisons de soupçonner
avait pris naissance dans le sinus frontal et qu'elle
ait débordé qu'en refoulant la lame compacte ainsi
périoste externe et en les amincissant. La surface
tumeurs était d'ailleurs d'une régularité parfaite dans
ıx cas, et rien ne pouvait permettre d'apprécier avant
tion, si la production était limitée au périoste chez
elle s'engageait dans l'épaisseur du diploé chez l'autre.
l'incision exploratrice pouvait donner sur ces points
ıseignements précis.

s y recourûmes d'autant plus volontiers que l'ablation
ı seule chance de salut. Toutefois, chez la malade de
vation CXXXV, en raison de l'étendue de la tumeur,

il était à craindre que l'opération ne pût être faite assez largement pour éviter la récidive, surtout si le périoste n'était pas seul malade et s'il fallait enlever en même temps que lui la lame compacte de l'os, les fibro-cartilages et les parties molles voisines. Il en était autrement chez l'homme dont la tumeur était mieux circonscrite. Aussi regrettions-nous que la malade n'eût pas consenti à se laisser opérer, quand elle était venue nous consulter dix ans avant, alors que la tumeur était encore limitée au sinus et à l'angle interne de l'orbite gauche. Actuellement, elle était tellement étendue qu'il fallait, pour faire une opération complète, enlever la totalité des téguments du front et du nez, évider la table externe du frontal, ruginer la paroi supérieure de l'orbite en même temps que le squelette du nez. Aussi nous ne nous décidâmes à intervenir qu'en raison du désespoir dans lequel étaient plongées cette intéressante malade et sa famille en présence de l'épouvantable difformité. Nous pensâmes qu'en opérant au moyen de notre méthode de morcellement, nous aurions encore quelques chances de succès : nous n'eûmes pas lieu de nous en repentir, car nous fîmes dès la première séance l'ablation totale de la tumeur et dès le quinzième jour la malade était guérie. Dans les années qui suivirent quelques points de récidive s'étant présentés du côté d

ne embryonnaire présentaient à plus d'un point de vue
logie frappante.

trois siégeaient au côté externe et au voisinage de
ité supérieure des os : le fibro-lipome à quatre tra-
doigt au-dessous du grand trochanter; le sarcome
à 3 centimètres au-dessous du V deltoïdien ; le sar-
mbryoplastique immédiatement au-dessous des tubé-
xterne et antérieure du tibia.

nalades qui les portaient étaient âgés de 40, 44 et
ls avaient constaté leur présence depuis deux ans
ome); un an (sarcome graisseux); quatre ans (sarcome
lastique). Il est certain que les deux premières tu-
aient débuté à une époque plus éloignée.

trois avaient acquis un développement considé-
poussant les parties molles, avec lesquelles elles
actaient d'ailleurs que des adhérences celluleuses
n raison de ce fait qu'elles étaient munies d'une
e fibreuse propre qui les enkystait, et étaient pédi-
lais tandis que le pédicule du sarcome embryoplasti-
it une largeur de trois travers de doigt, les sur-
mplantation du fibro-lipome et du sarcome grais-
aient que le diamètre du médius. Ajoutons que le
de ce dernier était chargé d'ostéophytes, présentait
coracoïde de certaines exostoses ostéo-cartilagi-
adhérait à la lame compacte de l'humérus et que
ivâmes un foyer d'ostéite condensante au niveau de
ntation. Tandis que les sarcomes s'étaient déve-
cilement en écartant les parties molles et en pre-
forme ovoïde qui se révélait au dehors par une
ion évidente, le fibro-lipome placé au-dessous du
a, bridé par des aponévroses résistantes, avait pris
e aplatie et n'était pas appréciable à la vue.

is tumeurs étaient restées sous-aponévrotiques; les
s glissaient facilement à leur surface et ne présen-
altération de structure, ni œdème, ni vaisseaux de
formation. Toutefois, à la surface des sarcomes, les
perficielles, très dilatées, se voyaient par transpa-

rence au-dessous de la peau, et de plus on voyait, chez le malade atteint de sarcome du périoste tibial, des ampoules variqueuses antérieures au développement du tissu morbide, appréciables aux deux membres inférieurs et dont la tumeur avait simplement exagéré la dilatation.

Dans les trois cas, la consistance offrait la plus grande analogie: de la mollesse et une fausse fluctuation dans le fibro-lipome et le sarcome embryo-plastique; une fluctuation franche dans le sarcome graisseux. Cette sensation liquide dans des masses entièrement solides n'est pas de nature à éclairer le diagnostic.

Toutes trois semblaient faire corps avec les muscles et être développées à leurs dépens, alors qu'elles ne leur étaient unies que par des tractus celluleux très lâches. Rien ne permettait de soupçonner la présence des connexions de leurs pédicules avec le périoste, sinon dans le cas de sarcome embryoplastique dont le siège, plus superficiel, permettait mieux d'apprécier les rapports avec la crête du tibia. Dans les trois cas le système lymphatique était indemne.

Enfin, chez ces trois malades, les troubles fonctionnels ne fournissaient pas de renseignements suffisants pour assurer le diagnostic. Les membres avaient conservé leurs fonctions; mais tandis que le sarcome graisseux était à peu près indolent et que le sarcome embryoplastique n'était douloureux

ts de souffle et de mouvements d'expansion et d'affaisse-
nt; nous étions également obligés d'éliminer les tumeurs
euses, cartilagineuses et même fibreuses en raison de la
sation de mollesse et de fluctuation. En un mot, la ques-
n de diagnostic se trouvait limitée entre le lipome et le
ome; mais de ce côté l'incision exploratrice permettait
le de trancher la question; nous y eûmes recours d'au-
plus volontiers que le traitement chirurgical était l'unique
ource.

nsistons maintenant sur quelques-unes de leurs particu-
tés.

e fibro-lipome trochantérien (Obs. CXLIII) donnait lieu à
douleurs peu en rapport avec son siège et sa nature. Les
diations étaient telles qu'on était porté, à un premier exa-
n, à les rattacher à une altération de la moelle ou du
xus lombaire plutôt qu'à la tumeur. L'interprétation de
phénomènes douloureux était difficile, ces sortes de tu-
urs étant habituellement indolentes ou, lorsqu'elles font
ffrir, les douleurs étant localisées à la tumeur, ne s'irra-
nt pas comme cela avait lieu dans le cas actuel et suivant
rdinaire un trajet descendant. Il aurait donc fallu admet-
pour les expliquer, certain degré de névrite ascen-
nte due à la compression des filets nerveux. Pour notre
mpte nous avons plusieurs fois rencontré dans cette ré-
on et, plus fréquemment encore, à la fesse et à l'épaule,
s lipomes et des fibro-lipomes sous-cutanés remar-
ables par l'intensité des douleurs locales et réflexes dont
étaient le point de départ à la manière des tuber-
es sous-cutanés douloureux de la jambe, sur lesquels
puytren a autrefois appelé l'attention. Quoi qu'il en soit,
ne fut qu'après un examen attentif des régions dorso-
mbaire, pelvienne et fémorale que nous pûmes rattacher
douleurs à la tumeur trochantérienne.

Dans l'observation CXLVIII, sarcome du périoste du tibia,
présence d'énormes varices sous-cutanées compliquait sin-
lièrement le diagnostic. La tumeur offrait à la vue des
sselures apparentes, à la surface desquelles la peau était

amincie et tendue. Nous pûmes néanmoins en préciser le point de départ et reconnaître que ces saillies étaient dues en partie aux dilatations des veines, en partie au soulèvement des muscles péroniers.

En raison de la profondeur à laquelle siégeait le fibro-lipome de la cuisse, nous fîmes l'incision exploratrice avec le thermo-cautère afin d'obtenir plus facilement l'hémostase et d'opposer par la cautérisation une barrière aux infiltrations purulentes. Pour la tumeur du tibia, l'incision exploratrice nous en ayant révélé l'étendue et la malignité, nous dûmes sacrifier le membre en faisant l'amputation sus-condylienne, tandis que pour les deux autres malades, nous parvînmes aisément à mettre à nu la tumeur, à l'énucléer avec les doigts et la spatule, à couper le pédicule et à détruire la base d'implantation. Ces trois malades guérirent d'ailleurs rapidement.

Tumeurs osseuses. — Les tumeurs osseuses proprement dites sont au nombre de huit : 1 exostose du fémur, 4 exostoses sous-unguéales du gros orteil, 1 enchondrome de l'os iliaque, 1 enchondrome du tibia et 1 ostéo-sarcome du fémur.

L'*exostose ostéo-cartilagineuse* du fémur (obs. CXLIV), développée chez une femme de 39 ans, n'avait été constatée qu'un an avant l'opération, mais il est probable que son début remontait à une période plus éloignée. Nous avons en effet

orteil gauche, une au gros orteil droit. Leur début ontait à six mois, un an et deux ans.

hez le malade de l'observation CXLIX, la tumeur avait naissance à la suite de l'écrasement du gros orteil par coup de talon et était accompagnée d'une ostéite chro-ue, à forme condensante. L'ablation de la tumeur et l'évi-ment de l'os montrèrent en effet qu'elle était composée issu osseux éburné et qu'elle était entourée d'un foyer béite en activité.

ans les autres cas, les exostoses n'étaient pas d'origine matique et cependant leur structure était peu diffé-e de la précédente. Cependant, tandis que la première entièrement constituée par du tissu compacte très dur, dernières ne présentaient un tissu semblable qu'à la ace, encore était-il moins éburné ; quant au centre, il spongieux et aréolaire.

hez le malade de l'observation CL, la tumeur s'accompa-t d'un trouble trophique de l'ongle qui était épaissi, lé à sa partie libre, strié transversalement comme une e de bélier et recourbé au point de s'incruster dans la e du doigt. Cet ongle déformé et hypertrophié masquait ien la tumeur, que celle-ci fut seulement reconnue après n eut scié la moitié antérieure de l'ongle. Nous avons rvé plusieurs cas semblables dans lesquels on avait attri-à l'ongle malade les douleurs provoquées par l'exostose.

hez les deux derniers malades, au contraire, l'exostose t amené l'amincissement, l'usure et la dessiccation de gle et du tissu sous-unguéal; en un mot l'ongle était ût atrophié qu'hypertrophié. Dans l'observation CLII la éance nutritive était tellement accusée que la tumeur provoqué la chute de l'ongle et l'ulcération du derme -jacent.

ous pûmes dans un cas (obs. CLII) conserver la pha-e en nous contentant de réséquer la tumeur, mais dans eux autres, l'étendue de l'implantation nous contraignit articuler la phalangette. Ces opérations sont d'ailleurs danger.

Une dernière observation mérite de nous retenir quelques instants :

Il s'agit d'un homme de cinquante-sept ans, atteint d'*exostoses multiples* des os longs des membres et des extrémités (obs. CXLV). Ces tumeurs, au nombre de 14, siégeaient sur les radius, les second, troisième et cinquième métacarpiens, les fémurs, les tibias et l'un des cunéiformes. Elles étaient absolument semblables et symétriques sur les radius, les métacarpiens, les tibias et presque symétriques sur les fémurs. Enfin une exostose de la malléole tibiale gauche et une autre tumeur siégeant à la face plantaire du pied gauche au niveau de l'articulation médio-tarsienne n'avaient pas de congénères du côté droit. Outre ces tumeurs il existait, du côté des membres, des déformations produites par l'incurvation des diaphyses et le renflement des épiphyses.

Nous avons étudié, dans notre premier volume de cliniques (neuvième leçon, p. 72-98), les *exostoses ostéo-cartilagineuses des os longs des membres*. La plupart des considérations que nous avons exposées trouvent leur confirmation dans le cas actuel. Toutefois, l'ordre de répartition sur les différents os s'était un peu trouvé modifié : l'extrémité supérieure de l'humérus était indemne; l'extrémité inférieure du tibia, qui vient ensuite dans l'ordre de fréquence, n'était

ement appréciable que sur les tumeurs de l'extré-
eure des fémurs.

étation du trouble fonctionnel douleur mérite de
er. Nous l'attribuons au développement et à l'in-
de bourses séreuses accidentelles interposées
molles et à la surface des exostoses.

re malade, en effet, les douleurs siégeaient prin-
au niveau de l'exostose plantaire et de l'exostose
tuée au-dessous du tendon du biceps, c'est-à-dire
les tumeurs les plus exposées à la compression et
ent. Ces deux tumeurs étaient d'ailleurs les seules
lade eût constaté le développement rapide dans
s temps.

parlerons que pour mémoire du diagnostic qui
Les craquements articulaires dus à un certain de-
ite chronique de voisinage, n'autorisaient même
osition d'une arthrite déformante, puisque les tu-
ent nettement extra-articulaires et que leur origine
à la naissance. Dans l'étude de la pathogénie de
s nous devons en effet admettre qu'elles étaient
s, le malade s'étant toujours connu tel qu'il était
t de l'observation. L'origine congénitale des
stéogéniques a été admise par Dupuytren, Hut-
Ribel et notre observation semble confirmer cette

cause cependant pourrions-nous attribuer leur
nent ?

té, incriminée à juste titre dans nombre de cas, ne
avoquée chez notre malade. Du moins les ascen-
ts, les seuls sur lesquels nous avons pu obtenir
enseignements, n'étaient-ils atteints d'aucune dé-
appréciable du squelette. Les descendants parais-
même avoir échappé à toute malformation des os.
adies générales susceptibles de produire des exos-
erculose, scorbut, rhumatisme, etc., ne s'étaient
chez cet individu, par aucune manifestation. Il
pas de même du *rachitisme* qui était ici indé-

niable, non pas tant à cause du renflement des épiphyses, qu'on pourrait attribuer à la présence même des exostoses et à l'irritation congestive qu'elles entretenaient, qu'en raison de l'incurvation permanente des diaphyses. On sait le rôle qu'ont attribué Vix (1) et Volkmann au rachitisme dans la production des exostoses. Sans nous prononcer d'une façon absolue dans la question, nous ne pouvons manquer de constater la coexistence des exostoses congénitales et du rachitisme.

Nous avons omis, avec intention, de parler de la syphilis. Notre malade n'en présentait aucune trace, mais les partisans de la doctrine de Parrot, qui fait du rachitisme un produit de la syphilis héréditaire, n'hésiteraient peut-être pas à invoquer, dans le cas présent, une syphilis des ascendants de notre malade.

Nous n'eûmes pas à nous occuper du traitement, le malade ayant refusé d'entrer à l'hôpital. Si nous avions été appelé à lui donner nos soins, nous aurions appliqué aux exostoses qui provoquaient des douleurs, les procédés de résection et d'évidement que nous avons décrits.

Chondromes. — Les deux tumeurs cartilagineuses présentaient des caractères différentiels trop accusés pour qu'il soit possible d'établir entre elles aucun rapprochement. L'observation CXLII a trait à un homme de 47 ans, rhumatisant

ait impossible de savoir si elle avait pris nais-
té, dans le fémur ou dans la fosse iliaque in-
couvrait ainsi que l'articulation coxo-fémorale
un pont, passant en dessous de l'arcade crurale
s muscles de la partie supérieure de la cuisse
isseaux fémoraux auxquels elle fournissait des
appréciables au toucher.

c était loin d'être facile. Bien que la tumeur
ères physiques des chondromes, il y avait lieu
er si l'on avait affaire à une arthrite défor-
t plus que le malade était rhumatisant. Mais
on perdait toute consistance lorsqu'on explo-
on. Celle-ci avait conservé ses mouvements à
xion, et n'était pas douloureuse à la pression
oints où la tumeur permettait de l'explorer,
haut, en bas, en arrière et en dehors. L'hypo-
hondrome répondait au contraire au siège,
u volume, à la disposition de la tumeur qui
quérir des dimensions insolites.

ment cette intéressante tumeur échappait, par
e ses dimensions et de ses rapports, à toute
ention chirurgicale. Il faut donc en tirer cette
ortante que ces sortes de tumeurs doivent être
une heure, alors qu'elles sont encore petites,
accessibles sans trop de délabrements.

1 CXLVII a trait à un chondrome de l'extré-
du tibia, remarquable par sa tendance à la
r'il nous fallut, à deux reprises différentes,
der l'os à sa base d'implantation et que cette
on faite aussi largement que possible n'em-
tumeur de continuer son évolution. Quand
malade pour la troisième fois, il ne pouvait se
mbe. Celle-ci était déviée, déformée, au point
férieur formait avec les deux tiers supérieurs
ouvert en dedans, et que le pied était en varus.
onsidérations prouvaient que le chondrome,
primitivement sous-périostique, était devenu

central et nous conduisirent à amputer la jambe à la partie moyenne. La coupe de la pièce justifia le diagnostic et le traitement. La guérison fut rapide.

Ostéo-sarcome. — L'ostéo-sarcome était développé dans l'extrémité inférieure du fémur d'une femme de 18 ans (obs. CXLVI). Il s'était manifesté au cours d'une grossesse et avait acquis en neuf mois un volume énorme sans intéresser l'articulation du genou. Nous dûmes pratiquer l'amputation de la cuisse à l'union des tiers moyen et supérieur, ce qui nous permit de constater que la tumeur envoyait des prolongements dans le canal médullaire.

Tumeurs intra-osseuses. — Les tumeurs développées dans les cavités intra-osseuses appartenaient aux maxillaires et au frontal. Elles étaient au nombre de cinq : 2 kystes du maxillaire supérieur, 1 sarcome du sinus maxillaire, 1 fibrome du maxillaire inférieur et 1 tumeur myéloplaxique du sinus frontal.

Kystes. — Les deux kystes siégeaient, l'un à gauche, l'autre à droite : tous deux étaient d'origine dentaire et appartenaient à la variété interstitielle (obs. CXXXVII et CXXXVIII).

Nous avons souvent démontré dans nos leçons cliniques que les kystes des maxillaires, consécutifs aux maladies dentaires, diffèrent suivant qu'ils se développent sous le périoste (*kystes sous-périostiques*), dans l'épaisseur du diploé (*kystes*

; altérées et rechercher s'il y a au sommet de la
fragment adhérent de la paroi du kyste. Dans la
es cas cette petite opération permet au contenu
de s'écouler par l'alvéole vide. Le reste du traite-
ensuite suivant les cas. Si le kyste est sous-
, il suffit d'inciser et de modifier ses parois par
ns caustiques. Les kystes interstitiels seront traités
ie façon après qu'on aura réséqué la lamelle os-
es recouvre. Ceux qui font saillie dans le sinus
ctionnés, drainés et modifiés par des injections de
ode. Dans tous les cas, s'il est possible d'enlever
ne interne du kyste sans faire de trop grands dé-
, il y aura avantage à le faire pour se mettre plus
ent à l'abri des chances de récidive et obtenir
on rapide. Les indications varient du reste suivant
ances, et le chirurgien ne saurait se fixer à l'avance
le conduite absolue.

irt de ces considérations étaient applicables aux
les dont nous publions les observations. Chez eux,
ons des dents sous-jacentes aux kystes facilitaient
tic. Les tumeurs, bien qu'interstitielles, avaient
ame compacte et faisaient saillie sous le périoste

nombreux cristaux de cholestérine. Après l'avoir incisé par le vestibule de la bouche à la partie déclive, nous ruginâmes ses parois qui étaient parfaitement organisées et qu'on ne serait parvenu qu'à modifier par des injections caustiques longtemps prolongées et nous fîmes le drainage.

Chez le malade de l'observation CXXXVIII, le kyste était enflammé au point qu'il avait été pris en ville pour un abcès; son contenu était séro-purulent, jaunâtre, un peu filant. Sauf en un point très limité où il avait brisé par distension la lame compacte, il était séparé des parties molles par une lamelle osseuse qu'il n'aurait pas suffi d'inciser; aussi, nous fîmes la résection de cette lame compacte dans toute son étendue. Mais d'autre part, comme la tunique interne avait été presque entièrement détruite par la suppuration et comme l'intérieur du kyste était facilement accessible aux liquides substitutifs grâce à la résection, nous nous abstînmes de ruginer ces parois. Comme dans le cas précédent, le drainage assura la guérison.

Sarcome. — Il n'est pas sans intérêt au point de vue du diagnostic de rapprocher des kystes du maxillaire supérieur l'observation CXXXIX qui a trait à un sarcome du sinus. Chez ce malade les dents étaient saines, mais dans les alvéoles des grosses et petites molaires qui avaient été

e. Il en est, les tumeurs épithéliales, par exemple, développent dans la cavité du sinus, et arrivent à r sans provoquer des phénomènes capables de donner . Nous avons observé plusieurs cas dans lesquels un ment ichoreux, purulent sortant par les narines et de s douleurs, étaient les seuls symptômes d'un adénome, pithélioma, d'un fibrome ou d'un sarcome déjà étendu. d'autres cas, la tumeur, après avoir envahi le sinus, aillie au dehors par son orifice nasal ou les points les résistants, envoyant des prolongements dans les nari- ans le pharynx et dans la cavité orbitaire, et produisant formations caractéristiques. D'autres se font jour dans on gingivo-labial, soulèvent la joue au niveau de la anine, ébranlent une ou plusieurs dents, font croire altération alvéolo-dentaire. J'ai observé, avec Nélaton, dans lequel ce chirurgien, trompé par les apparences, enta d'abord de pratiquer l'avulsion de la dent mobile, it obtenir ainsi la guérison. Plus tard, il fut obligé une incision dans le sillon gingivo-labial supérieur, it introduit l'index dans la plaie, il pénétra dans le naxillaire et reconnut qu'il était comblé par une . Dans le cas actuel, ce fut du côté de la voûte que se manifestèrent les premiers symptômes, et ce ucoup plus tard que la masse morbide fit saillie dans on malaire. C'est là un mode de développement onnel. Néanmoins une exploration attentive nous que nous avions affaire à une tumeur du sinus ire.

oint le plus délicat était de reconnaître la nature de eur. Nous avions pour nous guider l'âge du malade, ion et les caractères physiques de la masse morbide. fût agi d'un enfant ou d'un adolescent, on aurait été e croire à un myéloplaxome ou à un fibrome, tandis ez le vieillard il faut surtout penser à l'épithélioma arcome. Bien que le diagnostic ne puisse être précisé l'examen microscopique, lorsque l'évolution est rela- it lente et que les ganglions restent indemnes comme

chez notre malade, il y a lieu de penser plutôt au sarcome. D'ailleurs, quelle que soit la nature de la tumeur, le traitement est le même, il faut reséquer le maxillaire et poursuivre les prolongements de la tumeur. Nous avons décrit à plusieurs reprises notre procédé de résection et nous avons fait ressortir ses avantages. Nous avons également insisté sur les précautions qui ont pour but d'empêcher le sang de s'engager dans la voie aérienne, sur l'hémostasie préventive et sur le procédé de morcellement, qui nous rendent quotidiennement de si grands services.

Fibrome. — Le fibrome s'était développé dans l'épaisseur du maxillaire inférieur chez un jeune homme de 20 ans, et avait distendu les deux lames du tissu compacte de cet os (obs. CXL). Ces sortes de tumeurs, qui ne sont pas très communes, offrent parfois, au point de vue du diagnostic, un grand intérêt. Celle de notre malade avait débuté six ans avant ; au moment de l'opération, elle avait la forme d'une orange et mesurait 27 centimètres de circonférence. Elle occupait la moitié gauche du corps de l'os et ses caractères ne permettaient pas d'établir un diagnostic précis. En effet, sa consistance était osseuse et donnait la sensation homogène d'une grosse boule d'ivoire sentie à travers une mince couche de parties molles. Toutes les dents étaient saines et occupaient leur situation normale, de sorte que

en ces points comme ailleurs, le tissu morbide était par la lame compacte de l'os et la coloration en ques- tait manifestement due à une congestion passive de la ouse.

cision exploratrice permettait seule de lever les doutes, le volume de la tumeur, ses progrès constants, la nation qu'elle produisait, nécessiteraient une inter- n radicale. Cette opération préliminaire aurait donc nperflue. Aussi, nous reséquâmes le maxillaire et ien histologique nous fit connaître qu'il s'agissait d'un le pur.

bénignité de la tumeur, la sûreté que nous avions d'a- dépassé les limites du mal, nous permettaient d'espérer nérison rapide, complète et sans récidive, et l'évène- onfirma notre supposition.

Myéloplaxome. — Nous rapprocherons de ces tumeurs myéloplaxome du sinus frontal gauche (obs. CXXXVI) ous avons déjà parlé (page 520). Nous rappellerons agissait d'un homme de 42 ans; le début de la tumeur ait à vingt ans; tous les chirurgiens qui avaient exa- e malade, y compris Nélaton, refusaient de l'opérer, t qu'il s'agissait d'un sarcome de la base du crâne. nalade vint nous consulter à la suite d'un choc qui rovoqué l'apparition de douleurs dans la tumeur. i, lorsque nous l'examinâmes, avait chassé l'œil de et le refoulait jusqu'au niveau de la narine. Elle ait une déformation hideuse et des douleurs intolé- L'opération, ainsi que nous l'avions supposé, nous qu'il s'agissait d'une tumeur myéloplaxique enkystée e sinus frontal, dont les parois distendues étaient es, enflammées, vascularisées. Nous fîmes l'énu- n du tissu morbide et la résection des portions d'os recouvraient en avant et sur les côtés, en ménageant ni postérieure du sinus en raison du voisinage du n. Enfin, pour mieux nous mettre à l'abri d'une réci- nous cautérisâmes cette paroi avec une solution de re de zinc. Malgré toutes les précautions qui furent

prises dans les pansements et l'application d'un gros tube à drainage pour faciliter les lavages et l'écoulement des liquides, le malade mourut le quatrième jour dans le coma.

Devons-nous rattacher les conséquences fatales de l'opération à la diminution brusque de la pression intra-crânienne produite par l'ablation de la tumeur ou à une méningo-encéphalite ?

Il est évident que le traumatisme dont le malade avait été victime deux mois avant l'opération avait donné un coup de fouet à la marche de la tumeur et était devenu le point de départ d'un travail morbide qui compromettait singulièrement les chances possibles de guérison. Aussi doit-on tirer de ce cas l'enseignement important qu'il convient d'enlever les tumeurs qui se développent vers la base du cerveau le plus tôt possible et avant que des accidents tels que coups, chocs, plaies, ne soient venus compromettre les chances de succès.

Ces considérations posées, nous allons donner en détail nos diverses observations.

Obs. CXXXIV. — *Tumeur fibro-graisseuse sous-périostique de la région frontale. Ablation par le bistouri. Guérison.* — Ballat, Albin, trente-neuf ans, boulanger, se présente à l'hôpital le 10 janvier 1880. Homme

1880. — Pas de chloroforme. A l'aide du bistouri, une incision cruciale à la surface de la tumeur; nous :ter les lambeaux à l'aide de pinces qui font en même ɔstasie, et nous les disséquons par leur face profonde s fibres du muscle frontal et le périoste. Nous tom- ır la tumeur qui est entourée d'une coque fibreuse. ituée au-dessous du périoste, entre cette membrane et disséquons avec soin et nous parvenons à l'enlever sans nbrane fibreuse qui l'enkyste. Nous rapprochons ensuite a plaie et nous les maintenons réunies à l'aide de ban- rlatane collodionnée; un petit tube à drainage est intro- plaie et sort à la partie déclive. Pansement alcoolisé ı a pu enlever les pinces hémostatiques au moment du 'as d'hémorrhagie.

atomique. — La tumeur est aplatie, discoïde, régulière- re, épaisse de un demi-centimètre, d'un diamètre de 3 /2. Elle est bien enkystée par une coque fibreuse mince, ıselure. Sa consistance est celle du fibro-lipome. Sur une t des lobules irréguliers, blanchâtres, disposés sous ıelles imbriquées, stratifiées. Ces lobules ont un volume lui d'une tête d'épingle à un grain de chènevis, ils sont es tractus fibreux, d'un blanc plus mat, d'un aspect ténus mais résistants. De la face profonde de l'enve- partent, sous forme de cloisons, des prolongements qui avec ces tractus. La tumeur est très peu vasculaire. :tion fébrile, pas d'accidents consécutifs. Réunion par

consulta Nélaton. A cette époque l'habile chirurgien pensa qu'il s'agissait d'un cancer péri-orbitaire qu'il n'aurait pas hésité à enlever, s'il n'avait craint une mort rapide, par récidive. La tumeur avait alors 1 centimètre de diamètre. Effrayés par ce pronostic, les parents préférèrent temporiser. Mais voyant, quatre ans plus tard, qu'une tumeur semblable apparaissait sur le nez du côté opposé en se joignant avec la première sur la ligne médiane, et tendant à envahir le front, ils consultèrent le docteur Titon, de Châlons, lequel appliqua à la surface des caustiques qui détruisirent la peau et une partie de la tumeur. Ces caustiques furent appliqués avec persistance pendant plusieurs mois, mais, croyant que l'opération était sans effet, la malade vaincue par les souffrances renonça à suivre un pareil traitement. A partir de cette époque elle fut soumise par un des professeurs les plus distingués de la Faculté de Paris à un traitement par l'électricité. Ce traitement purement moral n'empêcha pas la tumeur de s'accroître dans toutes les directions, et lorsque la malade vint nous voir il y a une quinzaine de jours, la production morbide occupait la totalité du nez, moins le pourtour des narines, le front dans la presque totalité de la face antérieure de l'os frontal et les deux orbites. De ce côté, elle avait déterminé des désordres considérables, en particulier l'exophthalmie bilatérale, chacun des yeux descendant sur la pommette, difficilement recouvert par les paupières. Les conjonctives étaient distendues, vascularisées, saignantes. La circulation veineuse des paupières et des conjonctives était tellement gênée, que celles-ci offraient en même temps un œdème assez prononcé. Du côté de chaque orbite, la tumeur occupait visiblement la portion interne; mais elle ne formait pas de bosselures bien nettes. Il n'en était pas de même du côté du nez, où la peau, hypertrophiée

:centuée, mais au front elles avaient la consistance
ournées. Il était impossible dans cette région, pas plus
lu nez, de savoir si elle avait pris naissance dans le
oé ou les sinus frontaux.

ut faite le vendredi 2 mai 1879. Une incision verticale
ec le bistouri sur la ligne médiane du front et du nez,
centimètre la tumeur à la partie supérieure et à la par-
Après avoir sectionné la peau, nous reconnûmes que
peu près complètement indépendante au niveau du
'au niveau du nez elle était confondue avec la tumeur
nt pour qu'il fût impossible, sur presque tous les points,
ar dissection. Il en résulta que nous conservâmes les
s toute l'étendue des régions du front, du sourcil et
nez, tandis que sur le dos et la plus grande partie des
nous dûmes les réséquer. Ceci fait, nous disséquâmes
térieure de la tumeur et nous arrivâmes sur son pour-
reconnûmes qu'elle était développée aux dépens du
l'épaisseur duquel elle se prolongeait, sans intéresser
cte du frontal, des os nasaux et des fibro-cartilages
dans les parties centrales où elle avait 2 centimè-
r. Nous pûmes avec la spatule la couper par mor-
ver par dissection, comme s'il s'agissait de dépouiller
le son périoste, sans rencontrer de vaisseaux anorma-
pés, ni de prolongements fibreux de nouvelle forma-
dans la lame osseuse elle-même, ou dans les fibro-
t ce que nous pûmes constater, c'est que l'os frontal
formé, un peu plus convexe qu'à l'état normal, après
oduction morbide qui le recouvrait eut été enlevée,
sans doute à un excès de nutrition dû au voisinage
puisque rien n'indiquait sur aucun point qu'il fût lui-
oit par sa surface, soit par sa profondeur. Pour éviter
ssible les chances de récidive, non content d'enlever
périostique, nous ruginâmes de notre mieux toute la
ame compacte au point où elle était en contact avec
tumeur avait été moins étendue, nous n'eussions pas
er cette lame compacte elle-même, pour éviter les
écidive. Nous n'eûmes pas cette ressource au niveau
lages du nez et des lames fibreuses qui réunissent ces
re eux et avec le squelette du nez. De ce côté le
tait manifestement envahi par la tumeur ; il avait
'épaisseur et faisait corps avec la peau. Nous hésitâmes,
n'avions pas cru devoir enlever la lame compacte des os,
uelette ostéo-cartilagineux de la région et nous nous
lever le tissu morbide avec le bistouri et la rugine le

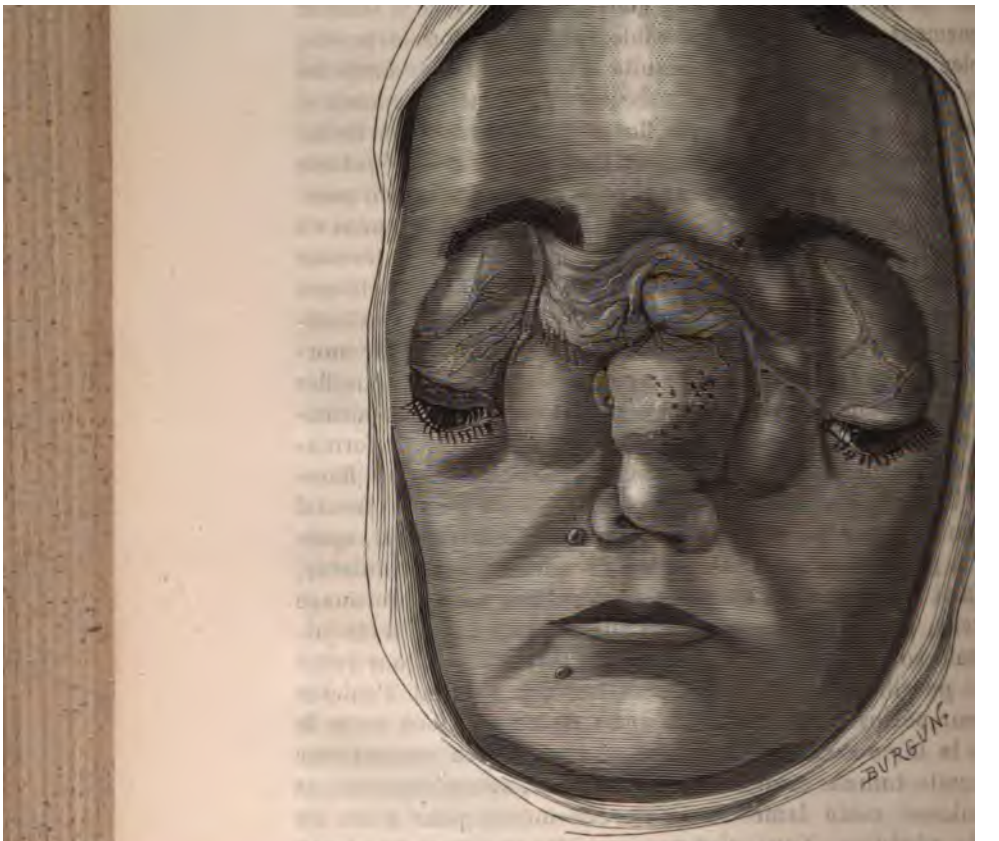

Fig. D. — Tumeur sarcomateuse développée dans le périoste du front et des orbites (obs. CXXXV). (Pièce n° 417 de notre musée.

ıne heure. Nous suturâmes exactement les téguments la racine du nez ; ceux de la partie inférieure de ɔrent un peu éloignés à cause de la perte de sub- peau. Nous fîmes ensuite un pansement alcoolisé ement compressif.

l'opération furent beaucoup plus simples que nous ıpérer. Le pouls ne s'éleva pas au-dessus de 100 P., ıtre au-dessus de 38°. Il y eut seulement un peu au niveau des angles inférieurs des plaies trans- ıient été faites pour enlever les parties jugales de la suffit d'appliquer de chaque côté un petit tube de ıtré aux parties déclives, de répéter le pansement ; de faire des pressions douces afin de faciliter l'écou- pour voir la cicatrisation marcher régulièrement. r, il ne restait plus qu'une petite ouverture frontale et harnus saignants sur le dos du nez. Ces derniers me- ırtrophier dans des proportions excessives, nous les ;ulièrement avec le nitrate d'argent et nous répétâmes ıs tous les deux jours. Le quinzième jour, il n'exis- ılques bourgeons charnus en voie de cicatrisation.

ologique démontra qu'il s'agissait d'un sarcome fi- ire se rapprochant de l'organisation des fibromes. Cet ccord avec ce que nous avait appris la coupe à l'œil était résistante, rosée, finement granuleuse et mon- ıame fibroïde légèrement vasculaire qu'une véritable '. fig. D et dans notre musée particulier. pièce n° 417).

ès, nous fîmes l'ablation des portions de tumeur qui es sur le périoste de l'orbite.

points de récidive s'étant montrés ensuite, nous les diatement.

vîmes de nouveau cette malade. La guérison s'était ;lobes oculaires étaient rentrés dans leurs orbites et rop de difformité.

— *Tumeur à myéloplaxes développée dans le sinus Ablation. Mort par méningite le quatrième jour.* — ıous consulte dans le courant d'avril 1879, pour une ;ion frontale gauche.

té il y a vingt ans, par une petite saillie située au- ! angle de l'orbite. La tumeur était dure, indolente, tous les chirurgiens qui la virent à cette époque et ıe tumeur sarcomateuse de la base du crâne. Il aton porta également ce diagnostic et refusa de l'o- e son voisinage du cerveau. La tumeur continua à ton ayant promis au malade de l'opérer lorsqu'il

éprouverait des douleurs, le malade ne se hâta nullement de le
Depuis, la tumeur a fait de rapides progrès du côté de la fac
rieure et inférieure du frontal. Il y a deux mois, à la suit
choc dans cette région, le malade éprouva pour la première f
douleurs qui commencèrent à l'inquiéter. Il y eut même à ce r
quelques troubles de la vue. Ce sont d'ailleurs les seuls f
fonctionnels que le malade ait accusés jusqu'à ce jour.

Nous le vîmes pour la première fois, le 10 avril 1879 ; o
alors sur le sourcil les traces d'une plaie contuse et une ec
en voie de régression. La peau étai
due, quelques veines sous-cutanées
rampaient au-dessous d'elle. La saillı
par la tumeur était unilatérale, l
droite par la ligne médiane du f
gauche, elle se perdait vers la régi
porale. Elle remontait en haut en
vant le même diamètre transver
qu'au pariétal correspondant et se
en bas dans l'épaisseur de la pau
périeure. Le bord libre de celle-ci, s
le globe de l'œil et la paupière in
étaient chassés de l'orbite et refoulés
niveau d'une ligne passant par la na
bord libre de la lèvre supérieure. La tumeur était composée
lobes séparés au niveau du sourcil par un sillon transv
relief du lobe frontal était convexe en verre de montre e
une saillie anormale de 2 centimètres. Le lobe orbitaire était
plus saillant, et formait au-dessus de l'œil déplacé une ma

Fig. E. — Tumeur à myéloplaxes développée dans le sinus frontal gauche (pièce n° 416 de notre musée).

bstance en ayant soin d'exciser avec des emporte-pièces tout le su osseux du pourtour qui nous gêne, et de ménager la table lerne du frontal au niveau du point où il est en contact avec le rveau. Du côté de l'orbite, nous conservons seulement le périoste nous enlevons toutes les lamelles osseuses que nous rencontrons. temps de l'opération donne lieu à un grand nombre de petites morrhagies en jets dues à la section d'artérioles qu'il nous suffit lleurs de pincer ou de comprimer avec des éponges pendant quelis instants. Après l'ablation de la tumeur, reste une vaste poche mée aux dépens des cavités crânienne et orbitaire et dans nelle on aurait pu loger aisément un gros œuf de poule. Nous térisons avec le chlorure de zinc la portion de la table interne frontal qui répond aux méninges, afin d'essayer d'en provoquer la rtification ultérieure et de diminuer le plus possible les chances récidive. Nous plaçons ensuite dans la cavité de très petites nges liées dans leur milieu par un fil, afin d'exercer une compres- légère sur la paroi interne du kyste et de diminuer les chances morrhagie ultérieure. Nous ne laissons ainsi aucune pince sur vaisseaux divisés. La plaie est ensuite fermée par des sutures alliques à anses séparées et recouverte par un pansement de r sur lequel nous exerçons une petite compression à l'aide d'un choir disposé en forme de cravate. L'opération a été faite rapiment sans que le malade perde beaucoup de sang.

agnostic histologique. — Tumeur myéloplaxique.

s deux premiers jours, tout alla bien. Il n'y eut pas de fièvre, pas mptômes locaux ou généraux graves. P = 80. Le soir du second le malade se lève tout à coup, il ne reconnaît pas sa femme. de convulsions, de contractures ou de paralysie. P = 120.

n applique au mollet 2 vésicatoires, que le malade enlève pen- la nuit dans une période d'agitation. Anesthésie du bras cor- ndant. Le matin du troisième jour, le pouls = 135. Il tombe lement à 120. L'intelligence est revenue, le malade reconnaît rsonnes qui l'entourent. Pas de contracture, pas de cris hydren- liques. Vésicatoire et glace sur le crâne, chloral. Ce traitement ivi d'un mieux notable, mais la nuit du troisième au quatrième est mauvaise. Nouveau vésicatoire aux cuisses. État comateux. alade meurt brusquement le quatrième jour.

. CXXXVII. — *Kyste à cholestérine d'origine dentaire du maxil- supérieur. Ponction, drainage. Guérison.* — Caron (Marthe), vingt- ans, domestique, nous consulte le 6 mars 1880. Pas d'hé- Pas d'antécédents scrofuleux, tuberculeux ou syphilitiques, santé habituelle.

epuis six ans, la seconde petite molaire supérieure gauche est fée et provoque des douleurs fréquentes. Il y a cinq ans, apparition

dans le sillon vestibulaire, au-dessus de la dent malade, d'une tumeur qui s'est développée lentement et progressivement et fait saillie du côté de la joue. Ces progrès décident la malade à venir à l'hôpital.

Etat actuel. — La joue gauche est déformée par une tumeur du volume d'une mandarine, qui remplit la fosse canine, masque la paroi antérieure du sinus maxillaire, efface le sillon naso-jugal et soulève légèrement l'aile du nez. Sa surface est convexe, lisse et unie, sans bosselures apparentes à la vue. Les téguments tendus et amincis laissent voir par transparence des veines sous-cutanées dilatées, mais ne présentent ni rougeur inflammatoire, ni œdème. Ils sont mobiles à la surface de la tumeur. Lorsqu'on soulève la lèvre supérieure, on reconnaît que la saillie anormale se prolonge dans le sillon gingivo-labial supérieur où elle forme une grosseur du volume d'une noix, étendue transversalement de la canine à la première grosse molaire. De ce côté la muqueuse est amincie, rouge, enflammée, plus vasculaire que dans les régions voisines. La couronne de la seconde petite molaire supérieure gauche fait défaut ; au fond de l'alvéole de cette dent on voit une racine cariée, noirâtre, ébranlée. Suintement purulent entre la paroi alvéolaire et la racine. Les autres dents sont saines.

Au toucher, du côté de la joue, la tumeur présente la consistance parcheminée des productions intra-osseuses qui ont brisé la lame superficielle des os ; du côté de la bouche elle est molle et franchement fluctuante. Rien du côté des fosses nasales, de l'orbite et de la voûte palatine. Rien dans les ganglions parotidiens et sous-maxillaires. État général très satisfaisant.

Diagnostic : kyste interstitiel du maxillaire supérieur, d'origine dentaire.

— Charton (Désiré), vingt-neuf ans, cultivateur, entré le
9, salle saint-Augustin, n° 72. Pas d'hérédité; ni scrofule,
ose; pas d'accidents vénériens. Rougeole à trois ans. Maux
epuis l'enfance ; depuis l'âge de 23 ans, surtout, les dents
iées ; plusieurs ont été arrachées par un dentiste. Depuis
, il a fréquemment des abcès des gencives, particuliè-
a mâchoire supérieure et à droite. Il y a six mois, appa-
gencive, au niveau des alvéoles de l'incisive latérale et de
supérieure droites, d'une tumeur indolente, aplatie, con-
olume d'une fève, qui a peu à peu augmenté de volume.
tion, d'abord masquée par la lèvre supérieure, s'est peu à
uée; le sillon naso-jugal s'est effacé et la tumeur a bientôt
ôté une saillie très apparente. Il y a un mois, son médecin
ec le bistouri une tumeur du volume d'un haricot, sié-
diatement au-dessus du bout libre de la gencive et se conti-
la tumeur: il en est sorti du sang noir. La plaie s'est fermée
et la tumeur a continué son évolution. Cette marche
du mal inquiète le malade et le conduit à l'hôpital.

el. — La joue droite est déformée par une tumeur ovoïde,
d'une noix, qui soulève le tiers inférieur du sillon
et la partie correspondante de la lèvre supérieure. La sur-
se, unie, régulièrement convexe, sans bosselures apparen-
umeur paraît profondément située au-dessous des parties
lle soulève. La peau a conservé ses caractères normaux,
u de rougeur et de tension. Lorsqu'on fait ouvrir la bou-
l'on soulève la lèvre supérieure on voit que la tumeur
face antérieure de la gencive depuis le bord alvéolaire
ond du sillon gingivo-labial où elle se perd dans la masse
Elle occupe en largeur l'espace qui correspond aux al-

choire supérieure font défaut, sauf l'incisive médiane d deux canines et les deux dernières grosses molaires ; la cani est cariée, la racine de l'incisive latérale droite occupe e alvéole, les autres dents sont jaunâtres et couvertes d'u couche de tartre. A la mâchoire inférieure les deux premiè molaires font défaut. Les autres dents sont cariées ou ja enduites de taches comme à la mâchoire supérieure. Rie culier du côté du palais ou des fosses nasales. Au touche de la joue, on sent à travers les parties molles que la t dure, solide, rénitente ; du côté de la bouche elle offre u tance analogue, bien qu'à un degré moindre ; au niveau ecchymotique, elle est au contraire molle et comme fluc muqueuse est manifestement épaissie, tuméfiée, légèreme teuse bien qu'elle ne soit pas en contact immédiat avec la t paraît intra-osseuse.

La tumeur qui était autrefois indolente est actuellemen de douleurs sourdes, lancinantes, intermittentes. Rien ganglions sous-maxillaires et parotidiens. Les organes th et abdominaux sont sains. L'état général est excellent. tons le diagnostic : *kyste dentaire* enflammé.

Pendant les deux jours qui suivent, la tache ecchymo givale s'élargit et se fonce en couleur, en même temps q sente un soulèvement fluctuant, acuminé, du volume douloureux surtout à la pression. Dans la nuit du 23 au la tache ecchymotique laisse écouler une certaine qu liquide. A la visite du matin, nous constatons que celui-ci tre, séreux, purulent, un peu filant.



la tumeur. Guérison. — Enguerrand (Ferdinand), cinquante-
ıns, journalier, entre le 7 décembre 1880, salle Saint-Augus-
4. Pas d'hérédité. Pas d'antécédents scrofuleux, syphilitiques
rculeux. Bonne santé habituelle.

deux ans, il remarqua sur la face palatine des gencives, au
des grosses molaires gauches, une tumeur du volume d'un
ide, indolente, qui évolua rapidement. Bientôt les dents cor-
antes devinrent sensibles au toucher et pendant la mastica-
lus tard elles s'ébranlèrent dans leurs alvéoles, à tel point
édecin en enleva plusieurs bien qu'elles fussent saines. Cette
donna lieu à une hémorrhagie difficile à arrêter qui se
isit dans la suite, avec moins d'abondance toutefois. Ulté-
ent la région malaire du même côté devint proéminente et
ma. Dans les derniers temps le malade ressentit des douleurs
s, lancinantes, s'irradiant à toute la moitié correspondante
de la face. Ces accidents le déterminent à entrer à l'hôpital.

ctuel. — La région malaire gauche est déformée par une tu-
volume d'une mandarine, lisse, unie, convexe, sans bosselures
tes. Son extrémité inférieure descend jusqu'au milieu de
Son bord supérieur soulève le sillon orbito-palpébral infé-
n bord interne s'avance jusqu'au niveau du trou sous-orbi-
n bord externe s'étend dans la région temporale et sur le
érieur de l'apophyse zygomatique. La peau qui la recouvre
nte et tendue, mais ne présente ni vascularisation anormale
ement de coloration. Au toucher, consistance dure, solide,
ıe, rappelant celle de certains sarcomes. Les téguments sont
à la surface. Lorsque le malade ouvre la bouche, on voit
nde tumeur, occupant la moitié gauche de la voûte palatine,

gueux, saignant, de coloration rosée. Au toucher, la consistance de cette tumeur est analogue à celle de la saillie malaire. L'examen des narines et de la fosse nasale à l'aide de la vue, du spéculum nasi et du toucher montre que la paroi interne du sinus maxillaire gauche est légèrement refoulée vers la cloison.

Les douleurs persistent; gêne de la mastication et de la déglutition, de la phonation et de la respiration. Ptyalisme. Un ganglion sous-maxillaire est induré, hypertrophié, encore mobile. Rien dans les ganglions parotidiens. Les viscères thoraciques et abdominaux sont sains. Amaigrissement, anémie. Pas de cachexie. Nous croyons avoir affaire à un sarcome du maxillaire.

11 *décembre*. — Chloroforme. Le malade est placé dans le décubitus dorsal, la tête légèrement soulevée par des alèzes. Des éponges montées sur de longues pinces sont placées au fond du vestibule de la bouche pour prévenir la chute du sang vers les voies aériennes. Hémostasie préventive à l'aide de pinces placées sur la lèvre supérieure de chaque côté de la ligne médiane, sur les ailes du nez et sur la sous-cloison. Avec le bistouri nous incisons verticalement sur la ligne médiane la lèvre supérieure et le dos du nez jusqu'au sillon orbito-palpébral inférieur; nous prolongeons l'incision dans ce sillon jusqu'au niveau de l'angle externe de l'œil et nous détachons les parties molles qui recouvrent le maxillaire et l'os malaire. Arrivé sur la paroi antérieure du sinus maxillaire et de l'os malaire, nous les enlevons par morcellement, jusqu'à l'union du tiers antérieur avec les deux tiers postérieurs de la région temporale. Nous enlevons ensuite de la même façon le tissu de la tumeur et nous réséquons le maxillaire supérieur d'après notre procédé habituel (V. dans le tome II de nos cliniques, p. 128, la leçon sur les *polypes naso-pharyngiens*.

emiers jours, la température oscille entre 38° et 39°,6, , normale. Pas d'accidents consécutifs. Les fils sont ıatrième, cinquième et sixième jours et remplacés ettes de tarlatane collodionnées. Injections d'eau al- a bouche plusieurs fois par jour. Pendant une semaine malade avec la sonde œsophagienne. A partir de ce mence à prendre des potages et des aliments solides. — Le malade, guéri, retourne chez lui.

- *Fibrome développé dans l'épaisseur du maxillaire infé- ı de cet os. Guérison.* — Gallois (Edmond), vingt ans, re le 7 novembre 1879, salle Sainte-Marthe, n° 29. Pas ; d'antécédents scrofuleux, tuberculeux ou syphiliti- ınté habituelle.

ıns, la région sous-maxillaire gauche a commencé à volume. Lentement et progressivement, la défor- accentuée sans déterminer ni gêne ni douleur. des pommades, du traitement ioduré et des toniques le à venir à l'hôpital.

— Les régions sous-maxillaire et sus-hyoïdienne déformées par une tumeur, arrondie, globuleuse, du orange, ayant 27 centimètres de circonférence, 3 de large, étendue verticalement du corps du maxil- el elle se confond, à l'os hyoïde et transversalement du du masséter gauche, à un centimètre au delà de la ıenton. La peau qui la recouvre est lisse, unie, tendue, ıurue par des veines bleuâtres du diamètre d'un stylet dhérente à la partie déclive de la tumeur. Lorsque le a bouche on voit que toutes les dents sont saines et place habituelle. La gencive inférieure gauche offre ıuse, violacée, rappelant celle des tumeurs myéloplaıeur se continue de ce côté à droite et à gauche des le en partie le sillon gingivo-labial et s'étend vers le plan- che jusqu'au voisinage de la ligne médiane. Sa consis- rmément dure, osseuse. Rien dans les ganglions de ;s régions éloignées. Viscères thoraciques et abdomi- tat général satisfaisant. Il n'est pas douteux que la éveloppée au centre du corps du maxillaire dont elle a es compactes. Nous pensons qu'elle est bénigne, myé- ıbreuse.

879. — Chloroforme. Nous abordons la tumeur par les ı d'empêcher le sang de tomber dans la cavité buccale. us faisons à l'aide du bistouri, parallèlement au bord xillaire et à 1 centimètre de ce bord, une incision allant ırtère faciale à la symphyse et comprenant, couche

par couche, la peau, le peaucier et les couches sous-cutanées. Nous mettons à nu la surface de la tumeur et le corps du maxillaire à l'aide des doigts, de la spatule et du bistouri, en prenant toutes les précautions désirables et en plaçant des pinces hémostatiques sur les vaisseaux dès qu'ils sont coupés. Des aides rétractent à mesure les parties molles. Après avoir fait écarter l'artère faciale du champ de l'opération, nous faisons passer un premier trait de scie à l'union du corps du maxillaire avec la branche montante. Ceci fait, nous appliquons de nouveau la scie à 2 centimètres à droite de la symphyse, détachant du même coup la tumeur et la portion d'os aux dépens de laquelle elle s'est développée; il nous est alors facile de la séparer des parties molles qui lui adhèrent du côté du plancher de la bouche et de l'enlever complètement. Vingt pinces hémostatiques sont appliquées pendant l'opération; cinq seulement sont laissées en place pendant vingt-quatre heures. Après avoir placé au fond de la plaie un tube à drainage qui sort à la partie déclive, nous réunissons les lèvres de l'incision à l'aide de treize points de suture métallique. Pansement alcoolisé phéniqué, et ouaté compressif.

Sur une coupe verticale : On voit que les lames compactes du maxillaire ont été refoulées par la tumeur et forment une coque osseuse, emprisonnant une masse fibroïde, de coloration blanc grisâtre, avec des teintes rosées.

Il n'y eut pas de réaction fébrile. Pas d'accidents consécutifs. Le malade est nourri pendant quinze jours avec la sonde œsophagienne, et prend ensuite des aliments. Les fils sont enlevés les quatrième et cinquième jours. Réunion par première intention dans toute l'étendue de la plaie, sauf au niveau du drain. Les bandelettes de

lente. Au début il n'y attacha aucune importance, attribuant la rmité à l'action des fardeaux qu'il porte fréquemment de ce . Mais l'augmentation rapide de la production morbide l'effraya détermina à entrer à l'hôpital.

tat actuel. — La face antérieure de l'épaule gauche est déformée une saillie ovoïde, à grosse extrémité inférieure, du volume d'un œuf d'autruche, dont le grand axe est oblique de haut en bas et edans en dehors. Le centre correspond au sillon qui sépare le d pectoral du bord interne du deltoïde; son extrémité inférieure he le V deltoïdien ; l'extrémité supérieure se dirige vers le tiers ne de la clavicule. Elle mesure 17 centimètres de haut, sur large. Sa surface est lisse, unie, convexe, sans bosselures appa- s. La peau, légèrement tendue, a conservé ses caractères nor- . Pas d'œdème inflammatoire, pas d'autre coloration anormale es marbrures bleuâtres dessinées par quelques veines sous- ées, dilatées. Dans les mouvements du bras on voit que la ır est entraînée par le grand pectoral, auquel elle semble er. Aucune déformation apparente du côté du creux axillaire. ıcher, la consistance est homogène, mollasse, fluctuante et rap- celle du sarcome embryonnaire à loges kystiques ou des modérément distendus. La production morbide s'enfonce, le deltoïde et le grand pectoral auxquels elle adhère intime- dans la direction de l'humérus. Rien du côté de l'aisselle. Les es thoraciques et abdominaux sont sains. Diagnostic : Sarcome oplastique.

nai 1879. — Chloroforme. Une ponction exploratrice n'ayant issue qu'à quelques gouttes de sang pur, nous faisons avec le ıri une incision longue de 14 centimètres, intéressant du coup la peau et le tissu cellulaire sous-cutané parallèlement au axe de la tumeur. Nous tombons immédiatement sur une fibreuse qui enveloppe la tumeur et au-dessous de laquelle on ar transparence une énorme veine gorgée de sang noirâtre. coque n'est unie aux tissus voisins que par des tractus cellu- xtrêmement lâches, ce qui rend facile l'énucléation avec les . Cette énucléation démontre que l'implantation se fait sur antéro-interne de l'humérus, à 3 centimètres du V deltoïdien, n pédicule osseux, coracoïde, comparable au pédicule de quel- tumeurs ostéo-cartilagineuses. Nous détachons d'abord le pé- qui recouvre le pédicule, puis, à l'aide d'une gouge et du au, nous détachons l'implantation de la portion osseuse au- ıs de la lame compacte de l'humérus. Quatre pinces hémosta- placées pendant l'opération sont enlevées au moment du ment. Nous plaçons au fond de la plaie un tube à drainage qui l'angle inférieur, afin de faciliter l'écoulement des liquides

et les lavages. Les lèvres de la plaie sont ensuite réunies à l'aide de huit points de suture métallique. Pansement alcoolisé phéniqué et ouaté compressif.

Sur une coupe, la tumeur offre l'aspect du sarcome graisseux embryonnaire. Elle se compose d'une trame fibreuse dont les tractus nacrés, partant de la lame compacte de l'humérus, rayonnent du pédicule dans toutes les directions de la masse morbide, jusqu'à la coque fibreuse, dans laquelle ils se terminent. Celle-ci est résistante, d'une épaisseur moyenne de 1 millimètre. Dans les alvéoles de la trame fibreuse, on voit un tissu jaunâtre, homogène, mou, granuleux, vasculaire, qui contraste avec la coloration blanche des tractus fibreux. (V. pièce n° 419 de notre musée particulier.)

18 *mai.* — Pas de réaction fébrile. Appétit et sommeil habituels dès le jour de l'opération. Pansement simple, alcoolisé phéniqué.

21 *mai.* — On enlève les fils; réunion par première intention dans les deux tiers supérieurs de la plaie; injection alcoolisée phéniquée par le tube à drainage. On maintient la réunion à l'aide de bandelettes de tarlatane collodionnée.

26 *mai.* — La plaie a très bel aspect. On continue les lavages par le drain. État général très satisfaisant.

Du 28 mai au 4 juin, écoulement abondant de sérosité par l'angle inférieur de la plaie et le tube à drainage.

4 *juin.* — On enlève le drain et on cautérise des bourgeons charnus gros et luxuriants.

7 *juin.* — Grand frisson dans la soirée, fièvre. T = 39°,5. Rougeur érysipélateuse au pourtour de la plaie. Badigeonnage de collodion térébenthiné. Passage dans les salles d'isolement.

ıte, et une teinte bleuâtre uniforme des téguments; ailleurs la
tait normale. Le malade reste quatre mois à l'hôpital de Nancy.
ıuméfaction de la cuisse suivit une marche régressive et dis-
au bout d'un mois, mais la tumeur primitive persista, tout
ıservant son indolence.
ıuis cette époque elle s'est accrue lentement, progressivement
ı en haut et de dedans en dehors, dans la direction de l'épine
ı antéro-supérieure. En même temps les mouvements de la
se sont limités de plus en plus et sont devenus impossibles.
rogrès continuels de cette tumeur effrayent le malade qui
ı l'hôpital.
actuel. — La face antéro-interne de la cuisse droite est défor-
ıns son tiers supérieur par une tumeur du volume d'une tête
ıs à terme, dont la surface irrégulière, bosselée, allongée ver-
ıent, déborde dans tous les sens le triangle de Scarpa : l'extré-
férieure située à 20 centimètres de l'épine iliaque antérieure et
ıure est arrondie, étroite; l'extrémité supérieure plus large se
ge dans la fosse iliaque qu'elle comble en partie. La portion
ı se termine à l'épine iliaque antéro-supérieure, le bord interne
relief très accusé au-dessous du pectiné, et reste distant de
ıtimètres du scrotum. Le bord externe plus mousse se continue
ne de démarcation apparente avec la fosse iliaque externe et
externe du grand trochanter. Sa longueur est de 20 centi-
; sa largeur est de 14 centimètres à l'extrémité supérieure,
à la partie moyenne, de 11 au niveau de l'extrémité infé-
On ne peut distinguer de pédicule apparent. La peau a con-
a coloration normale ; pas de veines sous-cutanées dilatées.
anormal du côté du système pileux ni des orifices sébacés.
ıucher, la peau est mobile à la surface de la tumeur. Celle-ci
ève directement dans la plus grande partie de son étendue,
est à son extrémité supérieure où elle s'enfonce manifestement
ıous de l'arcade crurale et des muscles de la paroi ainsi qu'à
phérie où les muscles couturier et droit antérieur sont étalés
rface. La consistance est dure, solide, chondromateuse dans
ı grande partie de son étendue. A l'extrémité inférieure, on
ıs nodosités en chou-fleur de consistance moins dure, réni-
ın peu élastique, comme cartilagineuse. Le bord interne de
eur est longé dans toute son étendue par la fémorale qui est
perficielle, notablement plus volumineuse qu'à l'état nor-
Elle s'est creusé une gouttière dans l'épaisseur de la masse
le. Le vaisseau suit d'ailleurs son trajet normal ; on le sent
ıent sur le côté interne jusque dans le bassin. Ses battements
sibles, bondissants, amples, réguliers, soulèvent brusquement
ı à chaque systole cardiaque.

A la face antérieure de la tumeur, à trois travers de doigt au-dessus de l'extrémité inférieure, on sent une gouttière transversale de la largeur du pouce, au fond de laquelle on sent battre un autre vaisseau artériel moins volumineux. A la percussion, matité absolue dans toute l'étendue de la tumeur aussi bien dans sa portion fémorale que dans sa portion iliaque. L'auscultation ne révèle rien de particulier : bruits normaux de l'artère ne se propageant pas dans la tumeur. Rien dans les ganglions soit du côté malade, soit du côté sain.

Depuis trois mois, diminution de l'appétit, viande mal digérée, perte des forces. Le malade a perdu 20 livres de son poids. Anémie. Une seule miction par jour, mais abondante. Rien du côté des organes thoraciques ou abdominaux.

Le malade quitte le service le 21 février 1879.

Obs. CXLIII. — *Fibro-lipome douloureux adhérent au périoste du fémur. Ablation. Guérison.* — Leclerc (Augustine), quarante ans, couturière, entre le 6 janvier 1880, salle Sainte-Marthe, n° 36. Fortement constituée, sans antécédents héréditaires ou pathologiques. Menstruation régulière.

Il y a deux ans, sans causes connues, elle éprouva à la partie postéro-externe de la cuisse gauche des douleurs sourdes, profondes, paroxystiques, s'irradiant vers la fesse et la région lombaire correspondantes. En portant la main dans la région trochantérienne, elle constata sous les couches superficielles de la région la présence d'une petite tumeur arrondie, mollasse, mobile, douloureuse. Depuis cette époque, aucune modification heureuse n'est survenue dans son état, malgré l'application de topiques calmants et résolutifs; la tumeur a même dans ces derniers temps fait des progrès qui effrayent la

ous-aponévrotique avec le doigt. C'est alors que nous voyons
r ayant l'aspect d'un fibro-lipome lobulé, en partie énucléa-
de du doigt et de la spatule; mais de sa face profonde part
ngement du volume du médius qui s'enfonce dans la direc-
émur. Nous le poursuivons, par voie de dissection et nous
qu'il s'implante sur le périoste à 4 centimètres au-dessous
trochanter. Nous sectionnons le pédicule et nous cautéri-
ondément la base d'implantation. Pas d'hémorrhagie. Nous
la plaie béante et nous plaçons un tube à drainage dans
ostérieur que nous avons prolongé très bas avec intention
ciliter l'écoulement du pus et des liquides à injections. Pan-
lcoolisé phéniqué et ouaté compressif.
rison s'effectua lentement et progressivement, comme pour
simple, par des bourgeons charnus qui se développèrent
la surface.
s 1880. — La malade sort guérie.
XLIV. — *Exostose ostéo-cartilagineuse de l'extrémité inférieure se gauche. Ablation. Guérison.* — Claës (Julie), trente-neuf ans,
de bottines, entre le 12 février 1879, salle Sainte-Marthe,
s d'hérédité, pas d'antécédents pathologiques ni diathési-
enstruation régulière depuis l'âge de treize ans. Nullipare.
un an, elle remarqua au niveau du condyle externe fémoral
ne saillie du volume d'un pois, dure, solide, indolente. Cette
'est développée progressivement sans déterminer d'accidents
u généraux.
ctuel. — La région du condyle externe du fémur gauche est
par une tumeur du volume d'une noix, arrondie, convexe,
selures apparentes à la vue. La peau a conservé ses carac-
maux : ni rougeur, ni œdème, ni vascularisation. Au toucher

caractères sont en un mot ceux d'une exostose ostéo-cartilagineuse. Pas de douleurs à la pression. Rien dans les ganglions inguino-cruraux. Viscères thoraciques et abdominaux sains.

22 *février* 1879. — Chloroforme. Nous dessinons à l'encre les rapports de la tumeur, puis à l'aide du bistouri nous faisons une incision verticale longue de 3 centimètres 1/2 et comprenant successivement la peau, le tissu cellulaire sous-cutané et l'aponévrose. De la partie moyenne de cette incision, nous en faisons partir une seconde dirigée en arrière et perpendiculaire à la première. Le tendon du biceps est étalé à la surface de la tumeur; nous coupons l'aponévrose de renforcement, nous faisons rétracter le tendon en arrière et nous ruginons la surface de la tumeur, de façon à conserver le périoste, sauf dans la portion libre qui est cartilagineuse. Ceci fait, nous faisons sauter l'exostose avec la gouge et le maillet, et nous évidons largement la base d'implantation. Six pinces hémostatiques ont été placées sur les artères pendant l'opération. Deux sont enlevées au moment du pansement, les autres resteront en place pendant vingt-quatre heures. Après avoir placé au fond de la plaie un tube à drainage qui sort à la partie déclive, nous en réunissons les lèvres à l'aide de huit points de suture métallique. Pansement alcoolisé phéniqué et ouaté compressif.

L'exostose est ostéoïde à la base, cartilagineuse au sommet.

La pièce est conservée dans notre musée particulier à l'hôpital Saint-Louis, vitrine VIII.

Les jours qui suivent l'opération, l'état de la malade est très satisfaisant, la température ne dépasse pas 38°,2; on enlève les fils du quatrième au sixième jour et la réunion se fait par première intention dans la moitié supérieure de la plaie.

ner de renseignements. Cet enfant ne présentait rien d'anor-
du côté des os. Le malade porte au niveau des épiphyses de
leurs os des tumeurs dont il ne peut préciser le début et dont
croissement lui a échappé. « Il s'est toujours connu, dit-il, tel
il est aujourd'hui. » Toutefois, il a remarqué depuis quelques mois
deux de ces tumeurs siégeant, l'une au-dessus de la rotule
te, l'autre à la plante du pied gauche, se développent dans tous
ens; d'autre part, depuis six mois, il éprouve dans les membres
ieurs des douleurs qui ont débuté au niveau de cette dernière
eur qu'il qualifie de « durillon ». Les douleurs ont ensuite
nt le genou droit; elles sont plus vives le soir, après les fatigues
journée. Ce sont ces derniers accidents qui le décident à venir
consultation.

tat actuel. — Le squelette des membres supérieurs et inférieurs
ente, d'une part, des déformations, incurvations et renflements
hysaires, qui rappellent les lésions du rachitisme et, d'autre part,
tumeurs juxta-épiphysaires qui ont la dureté, la fixité et les
es caractères des exostoses. Les deux avant-bras sont arqués,
suite d'une courbure à concavité interne des radius et des cubi-
Renflements épiphysaires des extrémités carpiennes de ces os.
extrémités articulaires des doigts présentent des renflements
ne sont pas sans analogie, comme aspect, avec les déformations
humatisme noueux. L'annulaire de chaque main est plus long
le médius correspondant de un centimètre. On peut facilement
luxer les phalangines de ces doigts, en arrière. Les deux fémurs
fortement inclinés en dedans. Les jambes sont, au contraire,
tées en dehors et forment avec les cuisses des angles très obtus
erts en dehors. La jambe gauche, plus courte que la droite de
centimètres, est aussi plus déviée. Elle est arquée (courbure à
avité externe) et comme contournée sur son axe de dedans en
ors. La jambe droite est arquée dans le même sens, mais à un
ré moins prononcé. Les extrémités articulaires des fémurs et des
as sont renflées. Le pied gauche est également difforme; il pré-
te une forte courbure à concavité interne. Le quatrième orteil de
ied est dévié en dedans et chevauche sur les orteils voisins. Le
rax est sensiblement normal ; toutefois il est le siège d'une vous-
très apparente au niveau de l'extrémité sternale de la troisième
gauche.

utre les renflements qui accroissent le diamètre des épiphyses
s tous les sens, il existe des tumeurs ainsi disposées : aux mem-
s supérieurs, la face dorsale des extrémités inférieures des ra-
s est le siège de tumeurs du volume d'une noix, dures, soli-
, osseuses, fixes, faisant corps avec l'os. Ces tumeurs donnent
poignets une forme arrondie. Les tendons glissent facilement à

leur surface. Les têtes des second, troisième et cinquième métacarpiens des deux mains présentent à leur face dorsale des tumeurs dont le volume varie de celui d'un pois à celui d'une noisette et qui ont la même dureté et la même fixité que les précédentes. Indolence. Aux membres inférieurs, les extrémités articulaires condyliennes des deux fémurs sont le siège d'exostoses presque symétriques. Du côté droit la tumeur est située au niveau de la trochlée fémorale, sur laquelle elle s'implante, entre les deux condyles, immédiatement au-dessus de la rotule, dont elle est séparée par une dépression transversale dans laquelle on peut loger l'index. Le tendon du triceps, étalé et soulevé, glisse à sa surface. Cette tumeur globuleuse, du volume d'une petite orange, est couverte de bosselures qui rappellent les dépôts chrondromateux qu'on trouve à la surface des exostoses ostéo-cartilagineuses, elle offre la dureté et la fixité des exostoses. Le volume de cette tumeur s'est accru du tiers depuis six mois. Elle est douloureuse. Du côté gauche, la tumeur siège en avant du condyle interne du fémur plus près de la trochlée que de la face interne de cette apophyse; son volume est seulement égal à celui d'une pomme d'api; sa surface présente des bosselures plus appréciables que celle de la tumeur précédente dont elle offre d'ailleurs tous les autres caractères. Indolence. Les deux extrémités supérieures des deux tibias portent des exostoses semblables et symétriques; elles siègent immédiatement au-dessous des tubérosités internes, ont le volume d'œuf de poule, sont conoïdes, à surface lisse et unie; la peau glisse à leur surface. Dureté et fixité des exostoses. Dans la station verticale, par suite des incurvations des membres inférieurs, ces deux exostoses arrivent au contact et s'entre-

normales ; les viscères thoraciques et abdominaux et le système eux central sont sains. La nutrition se fait bien. État général faisant. Nous conseillons au malade d'entrer à l'hôpital ; il s'y ie en promettant de revenir à la consultation. N'a pas été revu.

s. CXLVI. — *Ostéo-sarcome du fémur. Amputation de cuisse. Guéri-* — M. Clément, dix-huit ans, couturière, entre le 4 juin 1879, Sainte-Marthe, n° 54. Pas d'hérédité, pas d'antécédents scrofu- tuberculeux ou syphilitiques. Menstruation régulière depuis de treize ans et demi. Primipare, accouchement il y a six mois. y a neuf mois, pendant le cours de sa grossesse, elle remarqua ssus du condyle interne du fémur gauche, au voisinage du tu- ile d'insertion du grand adducteur, une tumeur dure, solide, ente, qui s'est développée avec une rapidité extrême. Dans les ers temps, des douleurs vives se sont produites et ont décidé lade à venir à l'hôpital.

it actuel. — La moitié inférieure de la cuisse gauche est défor- ar une tumeur qui masque ses faces antérieures et latérales, qui est plus développée au côté interne. La circonférence au 1 des condyles est de 51 centimètres, tandis que du côté sain, ême niveau, la mensuration ne donne que 29 centimètres. La ur est de 21 centimètres. La forme est irrégulièrement globu- . La surface est lisse, unie, convexe, sans bosselures apparentes, au niveau du condyle interne, où existe une masse surajoutée lume d'une grosse orange. La peau qui la recouvre est mince, e, luisante, et parcourue par une infinité de veines bleuâtres, lilatées. Au toucher, la tumeur siège au-dessous des muscles nt étalés et se contractent à sa surface. La consistance est dure, et rappelle celle de certains sarcomes. Pas de sensation par- inée, pas de fluctuation. Le fémur, inaccessible dans sa moitié eure ne paraît pas fracturé ; il est normal dans sa moitié supé- . Les trochanters et la tête ont conservé leurs rapports. L'arti- on du genou jouit de tous ses mouvements et n'est le siège douleurs ni d'épanchement, bien que la tumeur descende jus- l'interligne articulaire. Douleurs spontanées, vives, continues, nantes, s'irradiant au pied, à la jambe et à la racine de la cuisse, pérées par la pression et les mouvements. La station verticale et la che sont impossibles. Rien dans les ganglions inguino-cruraux ; res thoraciques et abdominaux sains. Diagnostic : *ostéo-sarcome.*

juin 1879. — Chloroforme. Après avoir dessiné, à l'encre, nos ts de repère, nous faisons, à l'union du tiers supérieur de la se avec le tiers moyen, une amputation circulaire, pendant un aide comprime la fémorale à l'anneau crural. Douze pinces mostatiques sont appliquées sur les vaisseaux saignants. Après pération, nous jetons des ligatures de catgut sur les gros vais-

seaux et nous enlevons toutes les pinces. Nous plaçons au fond de la plaie un drain transversal, sortant de chaque côté, et nous réunissons les bords des lambeaux à l'aide de quatre points de suture profonds et quinze points de suture superficiels, faits avec des fils métalliques isolés. Pansement alcoolisé phéniqué et ouaté compressif.

Sur une coupe passant par l'axe du fémur, on voit que la tumeur envoie des prolongements dans le canal médullaire du fémur et qu'elle entoure complètement l'os aussi bien en arrière qu'en avant et sur les côtés. Toutefois la masse principale est antéro-interne; les muscles cruraux sont étalés à la surface de la tumeur sous forme de lamelles minces; plusieurs sont en voie de dégénérescence graisseuse. Le tissu de la tumeur, grisâtre par places, blanc jaunâtre en d'autres points, offre tous les caractères du sarcome et ne contient ni masses fibreuses ni loges kystiques. Il est peu vasculaire. (V. pièce n° 425 de notre musée particulier.)

8 *juin*. — T. M = 38°,6. S = 39°. P = 98. La malade a eu quelques nausées dues au chloroforme.

9 *juin*. — T. M = 38°. S = 38°. Bouillon. Potage. La malade ne souffre pas.

10 *juin*. — T. M = 38°,4. S = 39°. On renouvelle le pansement. Le moignon offre un très bel aspect. Suppuration modérée par le tube. On enlève la moitié des fils et on les remplace par des bandelettes de tarlatane collodionnée.

11 et 12 *juin*. — La température oscille toujours entre 38° et 39°, l'état général est satisfaisant.

13 *juin*. — T. M = 38°,6. S = 38°. On renouvelle le pansement, et on enlève les derniers fils. La réunion par première intention est

› 16 février 1878, le malade revint dans notre service se plaignant ıouleurs sourdes, contusives au niveau du point où siégeait la eur, et d'impossibilité de la marche. Un foyer d'ostéite avec pé- tose s'était développé à la partie antéro-interne de l'os. Nous ıs une seconde fois la résection et l'évidement des parties uses malades. La cicatrisation s'effectua rapidement, et le malade it ses travaux. Six mois après, de nouveaux désordres sur- ent de ce côté. Le tiers inférieur de la jambe se tuméfia, en ıe temps le malade éprouva des douleurs vives, continues, érées par les mouvements et la pression. Dans les derniers temps arche devint impossible. Le malade, ne pouvant plus travailler, ande à entrer à l'hôpital.

at actuel. — La jambe gauche est déformée, déviée de sa posi- normale; le tiers inférieur forme avec les deux tiers supérieurs un ɜ obtus ouvert en dedans, de telle sorte que le pied tend à devenir s et à reposer sur son bord externe. Le sommet de l'angle formé es deux portions de la jambe répond au point où siégeait la ıière tumeur. A ce niveau, on trouve sur la face interne de la ıe une cicatrice déprimée qui répond aux précédentes opérations; il e en outre à la face antéro-interne une saillie anormale diffuse, mal ée, occupant une surface de 4 centimètres. La peau présente une e bistrée qui contraste avec la pâleur des téguments voisins. de vascularisation anormale. Au toucher la tumeur est dure, e, homogène, de consistance osseuse ; elle est sous-jacente muscles de la face antéro-interne de la jambe qui se dépla- à la surface dans les mouvements du pied. Par sa face ɔnde elle s'implante par une large base sur la face correspon- e du tibia avec laquelle elle se continue. La surface ne présente ıne bosselure appréciable. Douleurs continues, sourdes, lanci- es, exagérées par la pression. Rien dans les ganglions inguino- aux. Les organes thoraciques et abdominaux sont sains.

décembre. — Chloroforme. Amputation de la jambe à la partie enne par le procédé à lambeaux elliptiques. Ischémie préventive la bande d'Esmarch. Quatre pinces hémostatiques sont laissées ıace pendant vingt-quatre heures. Après avoir placé transversa- ent un drain au fond de la plaie, nous suturons les bords de celle- l'aide de douze points de suture métallique.

oupe de la pièce (n° 394 de notre musée particulier). On voit que ımeur osseuse occupe jusqu'au centre de l'os, que sa coloration ı d'un blanc mat et qu'elle est entourée d'une zone d'ostéite con- ıante. Tous ces tissus sont très durs à la coupe.

Pansement alcoolisé phéniqué. T. S = 39°,8.

22 *décembre* 1878. — T. M = 39°,8. P = 96. Inappétence. Insomnie. ɜphalalgie. On renouvelle le pansement.

23 *décembre* 1878. — T. M = 40°,5. S = 40°,7. Le malade est abattu. Perte complète de l'appétit et du sommeil. Rien de particulier du côté de la plaie.

24 *décembre* 1878. — T. M = 40°, 9. S = 40°,9. P = 120. Les symptômes généraux sont inquiétants. Formation spontanée d'un vaste abcès sous-cutané à la face externe de la cuisse. On passe un tube à drainage à l'aide d'un trocart courbe. Écoulement d'un pus épais, blanchâtre, abondant.

25 *décembre* 1878. — T. M = 39°,7. S = 40. Suppuration abondante par le drain. Le moignon va bien ; on enlève les fils que l'on remplace par des bandelettes de tarlatane collodionnée.

26 *décembre* 1878. — T. M = 38°,1. S = 38°,8. Amélioration. Le malade a mieux dormi cette nuit. Il prend sans dégoût lait et potage.

27 *décembre* 1878. —T. M = 38°,2. S = 38°,4. La poche purulente de la cuisse offre un diverticule qui se vide mal. On passe un nouveau drain à ce niveau, pour faciliter l'écoulement du pus.

28 *décembre* 1878. — T. M = 37°,2. S = 37°,6. Le sommeil et l'appétit sont revenus, le malade ne souffre pas. Suppuration abondante par les drains de la cuisse ; suppuration très modérée au niveau du moignon qui a bel aspect.

Pendant toute la durée du mois de janvier la température reste normale ; mais le malade est amaigri, pâle, anémié. Le traitement général tonique et reconstituant n'agit que lentement.

31 *janvier* 1879. — Nouvel abcès à l'extrémité inférieure de la face externe de la cuisse. Exacerbation fébrile. On passe deux nouveaux drains.

19 *février*. — La cicatrisation du moignon est complète ; mais la

fonctionnels. Elle augmenta progressivement de volume, et
ıt dans les derniers temps douloureuse au point d'entraver la
:he.

at actuel. — La jambe droite est déformée par une tumeur
ıgue occupant la moitié supérieure de la région antéro-
ne. L'extrémité supérieure, arrondie, forme un relief de trois
mètres et s'étend de la tête du péroné dont elle recouvre le
antérieur à la tubérosité antérieure du tibia, en masquant tout
ce intermédiaire. L'extrémité inférieure plus allongée et moins
nte répond à la partie moyenne de la jambe. Le bord interne
la crête du tibia au-dessus de laquelle il forme un relief variable
ı 3 centimètres suivant les points. Le bord externe descend pa-
ement au péroné à 1 centimètre de cet os. La surface, irrégu-
présente des bosselures dont le volume varie de celui d'une
e à celui d'un œuf de poule. Les sillons qui séparent ces
ures sont de profondeur variable : les uns logent facile-
l'index, d'autres recevraient seulement une plume de cor-
La peau unie, tendue, luisante, au niveau des bosselures, n'a
ıbi de changements de coloration. On remarque de grosses
dilatées à la surface de la tumeur, au-dessous et surtout au-
de cette production morbide. Toutes ces veines se rendent à
externe du genou en un point opposé à la saphène interne.
de la face interne sont moins dilatées. Les capillaires veineux
ı même turgescents et se dessinent dans l'épaisseur de la peau,
ısieurs points, et particulièrement à la partie moyenne de la
r. Au toucher les bosselures et les dépressions sont molles,
nifestement fluctuantes. Il est facile de faire refluer le
ı d'un point à un autre. Lorsque l'on comprime toute la sur-
ı la tumeur, on sent une consistance plus ferme et seulement
usse fluctuation, comme si la tumeur profondément située
:idée par les aponévroses et les muscles. Au niveau de la crête
a la production morbide adhère au périoste et semble se con-
avec lui. Du côté du péroné les muscles sont soulevés par la
r; il est impossible de savoir si cette dernière est en con-
avec l'os. On n'observe ni battements ni mouvements d'éléva-
d'abaissement, ni bruits de souffle. L'articulation du genou
.emne et a conservé tous ses mouvements. Rien dans les gan-
poplités et inguino-cruraux. Les viscères thoraciques et abdo-
x sont sains. État général bon.

ctobre 1880. — Chloroforme. Après avoir fait la compression
ıtive avec la bande d'Esmarch, nous faisons une incision explo-
ı afin de compléter le diagnostic. L'index introduit entre les
de cette incision penche profondément dans un tissu de con-
ce embryoplastique. Nous nous décidons alors à faire l'ampu-

tation sus-condylienne par la méthode circulaire. L'opération se fait rapidement et sans que le malade perde beaucoup de sang. Des pinces hémostatiques appliquées sur les vaisseaux sont remplacées par des ligatures de soie sur l'artère et la veine fémorales. Drain transversal sortant aux deux extrémités de la plaie. Quatre points de suture métallique profonds et quinze superficiels. Pansement alcoolisé phéniqué. (V. pièce n° 498 de notre musée particulier.)

Une coupe longitudinale de la pièce, comprenant le tibia, montre que la tumeur est bien limitée, enveloppée d'une coque fibreuse propre et qu'elle est formée d'un tissu sarcomateux, peu vasculaire, grisâtre par places, blanc bleuâtre en certains points, d'apparence myéloplaxique en d'autres. La tumeur adhère intimement au périoste du tibia qui fait corps avec elle; il existe de l'ostéite condensante au-dessous de ces points. Le groupe des muscles antéro-externes s'étale à la surface de la tumeur sans se confondre avec elle. Le péroné est sain ainsi que l'articulation du genou.

1er *novembre* 1880. — T. M = 38°. S = 38°,4. P = 88. Etat général et local satisfaisant.

La température oscille entre 38° et 39° jusqu'au sixième jour. On a enlevé les fils les quatrième, cinquième et sixième jours. Réunion par première intention dans la plus grande partie de la plaie. Application de bandelettes collodionnées.

12 *novembre*. — Point de sphacèle de la largeur d'une pièce de cinquante centimes à la partie antérieure et moyenne du lambeau. Léger accès de fièvre depuis la veille.

20 *novembre*. — L'eschare s'élimine en laissant une plaie petite et superficielle. La suppuration par le drain est modérée. Le malade mange et dort bien.

ıtérieurs, de telle sorte que la direction de la surface libre est ı de dehors en dedans, d'avant en arrière et de haut en bas. Le ıterne et le bord postérieur ont conservé leurs rapports avec :ice unguéale. Au-dessous de la partie soulevée, on voit une tu- rrégulièrement cunéiforme, dont la base est antérieure et le minci postérieur. La surface de cette tumeur est coiffée du sous-unguéal, qui se continue au pourtour avec les téguments . Pas de symptômes inflammatoires. La pression détermine nsibilité douloureuse et démontre que la tumeur est solide, sistance osseuse.

ıvier 1879. — Chloroforme. A l'aide de la spatule nous décol- ›ngle que nous arrachons ensuite à l'aide d'une forte pince. econnaissons alors que la tumeur ne répond pas à toute ıe de la matrice unguéale; son bord interne répond à la ligne e de l'orteil, l'externe occupe la moitié antérieure du sillon are la surface unguéale de la face externe de l'orteil. Le bord ›ur répond à une ligne qui diviserait la surface unguéale en oitiés, l'une antérieure, l'autre postérieure. A l'aide d'un fort , nous circonscrivons largement la base d'implantation ı divisons ainsi toutes les parties molles jusqu'à l'os. Ceci ıus reséquons la partie principale de la tumeur que nous s avec un fort davier. A la base existe un foyer d'ostéite con- .e, que nous évidons tout en conservant le périoste. Pansemple alcoolisé phéniqué.

meur est dure à la coupe. Elle est représentée par une lame te, épaisse, résistante, éburnée. Le centre ne contient pas de ongieux.

ıvier. — T. M = 37°,4. S = 37°,8. P = 92. Même pansement; louleur; pas de réaction fébrile. Pas d'accidents consécutifs; ıtion rapide par la production de bourgeons charnus de ıature. Suppuration modérée.

·ier 1879. — Le malade sort guéri.

CL. — *Exostose sous-unguéale du gros orteil gauche. Désarticu- 'e la phalangette. Guérison.* — N..., trente-deux ans, blanchis- ıe présente à la clinique du 15 juin 1879.

is deux ans, elle a remarqué que l'ongle du gros orteil gauche ›vait progressivement en s'hypertrophiant. Elle a d'abord dû ır aux chaussures de cuir. Dans les derniers temps, la moindre ı déterminait des douleurs tellement vives qu'elle ne pouvait chausser.

actuel. — L'ongle du gros orteil forme avec sa direction pri- ın angle de 45°. Il présente une série de rainures et de saillies rsales et se recourbe à son extrémité libre de façon à venir ıter dans la pulpe de la phalangette. La matrice unguéale est

saine, mais les tissus qui recouvrent l'extrémité du pouce sont hypertrophiés en massue. L'os lui-même paraît avoir subi une augmentation de volume considérable. En coupant l'extrémité libre de l'ongle avec une scie, on constate que la déformation est due en grande partie à une tumeur sous-unguéale développée aux dépens de l'os.

15 *juin* 1879. — Chloroforme. A l'aide du bistouri, nous désarticulons la phalangette en taillant un lambeau aux dépens de la peau qui recouvre la face plantaire. Nous rabattons ce lambeau au devant de l'extrémité de la première phalange et nous faisons un pansement unissant par occlusion à l'aide de bandelettes de diachylon. Pas de réaction fébrile. Réunion par première intention.

Guérison complète le quinzième jour.

Obs. CLI. — *Exostose sous-unguéale du gros orteil gauche. Ablation. Guérison.* — Chartraire (Émile), quinze ans, mécanicien, entre le 7 mai 1879, salle Saint-Augustin, n° 10.

Apparition, il y a un an, d'une petite tumeur sur la face supérieure de la deuxième phalange du gros orteil gauche. Elle était dure, indolente, et soulevait l'extrémité libre de l'ongle. Aujourd'hui la tumeur est de la grosseur d'une aveline : elle est aplatie, occupe toute la largeur de l'extrémité libre de la deuxième phalange, mais n'empiète pas sur la pulpe du doigt. Toute la portion de l'ongle en contact avec la tumeur est usée, desséchée, et le tissu sous-unguéal est blanchâtre et aminci. La surface libre de la tumeur est sillonnée d'avant en arrière par de petites traînées linéaires semblables à celles que l'on remarque sur l'ongle. Au toucher elle est dure, indolente, un peu rénitente, complètement immobile et paraît s'implanter sur l'extrémité de la phalange. Elle fait une légère saillie en

ɔpais, indurés, formés de squames épidermiques. Au toucher
stance est uniformément osseuse. L'articulation des deux
es est saine.
dans les ganglions inguino-cruraux et poplités. État général
ınt.
embre 1880. — Après avoir incisé les parties molles qui re-
t la tumeur, nous les décollons afin de les conserver et nous
issons qu'il s'agit d'une exostose sous-unguéale qui a
le périoste et la peau. A l'aide d'une forte rugine, nous fai-
ıter la portion saillante de la tumeur, puis nous évidons lar-
la base d'implantation. Quand nous sommes assuré d'avoir
les limites du mal, nous rapprochons les lèvres de la plaie
ies molles et nous faisons un pansement à plat avec l'eau
e phéniquée.
nen de la pièce démontre que la tumeur est formée d'une
ɔmpacte épaisse, éburnée et d'une portion centrale diploïque,
nportante. Pas de réaction fébrile, pas d'accidents consé-

ɔon le vingtième jour.

CHAPITRE IV

MALADIES DES ARTICULATIONS ET DE LEURS ANNE

§ I

ENTORSES.

Les observations d'entorses sont au nombre de 5.' sont relatives à l'articulation tibio-tarsienne et portent membre inférieur *gauche*. Pas de particularités impor

Obs. CLIII. — *Entorse du pied gauche. Gonflement peu c rable. Immobilisation. Compresses résolutives. Appareil silicaté. on.* — Lecoq (Hippolyte), dix-huit ans, garcon épicier, entr mars 1879, salle Sainte-Marthe, n° 19. Hier, en portant un f assez lourd, il a glissé et fait un violent effort pour ne pas tom

sses d'eau froide.
rième jour, le gonflement a diminué; on ne trouve aucun
racture. Appareil plâtré. Le malade sort avec son appareil.
V. — *Entorse de l'articulation tibio-tarsienne gauche. Ban-
compressif. Appareil silicaté. Guérison.* — Bauger (Claude),
neuf ans, frappeur, entre le 20 novembre 1879, salle Saint-
n° 77. La veille, en courant, il a glissé et a fait un violent
· ne pas tomber. Au moment de l'accident, très vive dou-
u faire avec beaucoup de peine cinq à six mètres de che-
ement du pied et de la jambe deux heures après.
uel. — Gonflement de l'articulation tibio-tarsienne, de la
e du pied jusqu'aux orteils et du cinquième inférieur de
Légère teinte ecchymotique de la face dorsale du pied et au
la malléole externe. Rougeur de la peau tout autour de
on. Le pied est dans l'axe normal. Peau chaude, douleur à
, mouvements possibles mais très pénibles. Aucun signe
ou de luxation.
ouaté compressif qu'on enlève le cinquième jour pour le
par un appareil silicaté.
vembre le malade sort avec son appareil.
VI. — *Entorse tibio-tarsiennne gauche. Appareil ouaté
Guérison.* — Moricet (Jean), quarante-sept ans, plombier,
janvier 1880, salle Saint-Augustin, n° 7. Il y a deux jours,
ur le bord d'un trottoir, le pied gauche renversé en dedans.
el. — Gonflement énorme péri-articulaire plus marqué au
la malléole externe. Douleurs vives articulaires s'exagérant
sion et les mouvements. Le pied est dans sa position habi-
nobilité anormale, ni déplacement, ni crépitation.

Obs. CLVII. — *Entorse tibio-tarsienne gauche. Immobilisati Guérison.* — Remiche (Philippe), vingt-cinq ans, journalier, entr 10 janvier 1880, salle Sainte-Marthe, n° 30. La veille, chute de sa h teur en glissant sur un trottoir, le pied gauche renversé en dedi Il a pu se relever seul.

Etat actuel. — Gonflement considérable de toute la face dorsal pied gauche remontant à deux travers de doigt au-dessus des léoles. Pas d'ecchymose. Peau chaude, tendue, de couleur nor La pression et les mouvements communiqués exaspèrent la dou Les mouvements spontanés sont impossibles. Empâtement de t tissu sous-cutané environnant l'articulation. Douleurs plus noncées du côté de la malléole externe. Les surfaces articulair leurs rapports normaux. Ni mobilité anormale ni crépitation.

Gouttière métallique. Compresses imbibées d'eau blanche.

Au bout de huit jours le gonflement est diminué de moitié. compression de l'articulation à l'aide d'un bandage ouaté.

12 *février.* — On retire l'appareil. Le pied a repris son volu mal. Il reste un peu de raideur articulaire, mais presque plus leurs.

13. — Le malade quitte le service guéri.

§ II

LUXATIONS.



ule, la luxation sous-coracoïdienne de l'épaule gauche
de cause indirecte : chute de la hauteur de 3 mètres
coude, le bras fortement écarté du tronc.
ns tous les autres cas la luxation fut produite directe-
t.
tes étaient *complètes*, sauf celle de la clavicule.
e seule était *compliquée*, la luxation du fémur qui s'ac-
pagna d'une fracture du sourcil cotyloïdien.
réduction fut généralement facile; nous l'obtînmes sans
thésie dans 3 cas; sous l'influence chloroformique, chez
utres malades.
guérison fut obtenue dans tous les cas.
s deux observations de luxations *anciennes*, datant l'une
r, l'autre de neuf semaines, offrent un certain intérêt.
les montrent jusqu'à quel point le gonflement et l'œdème
urviennent à la suite d'une luxation peuvent mas-
l'état des parties profondes, de sorte que le médecin
méconnaît le déplacement, soit, après l'avoir reconnu,
prend des tentatives insuffisantes et s'imagine, à tort,
obtenu la réduction. Il y a donc avantage, dans de telles
nstances, à surveiller de près le malade afin de pouvoir,
que le gonflement diminue et permet d'apprécier l'état
jointure, intervenir efficacement, avant que l'organi-
n fibreuse apporte un obstacle définitif à la réduction.
bout de trois semaines, une luxation est déjà difficile à
re, en raison des phénomènes qui se sont produits au-
des surfaces osseuses déplacées.
s cavités articulaires abandonnées se comblent par du
fibreux; de nouvelles surfaces s'établissent entre les
is anormalement en rapport; les parties molles déchi-
donnent naissance à du tissu fibreux qui forme autour
ouvel article une capsule plus ou moins complète. Il y
dance à la reconstitution d'une nouvelle jointure (pseu-
hrose ou néarthrose) et quelquefois les mouvements sont
z étendus pour permettre au malade l'usage partiel de
membre.
our réduire une telle luxation il faut d'abord rompre tous

par une roue d'engrenage commune, d'exercer
en quelque sorte illimitée et, grâce à son dynam
valuer, à tout moment, en kilogrammes, la val
traction.

C'est avec cet appareil que nous avons obten
tion de luxations datant non seulement de 3, 6 et
mais de 2, 5 et 6 mois.

Rappelons qu'il est de toute nécessité, lorsqu'
aux appareils de force, d'avoir présente à l'esprit
de chaque articulation. Les expériences que nous
sur le cadavre nous ont démontré qu'une tractio
log. suffit pour arracher le membre supérieur à
que l'avant-bras cède à une traction beaucoup pl
faut donc se garder de dépasser ces limites.

Il ne suffit pas d'avoir entre les mains un appa
convenable et de savoir dans quelles limites
faire agir. Il faut encore que la coaptation soit l
parfois même le chirurgien doit exercer des pres
dérables pour refouler les épiphyses luxées dan
qui doivent les recevoir. C'est ainsi que dans l
CLXIII, malgré une traction de 50 kilog. sur
malgré les efforts que nous déployâmes nous n

ıssez fréquemment que l'extrémité supérieure du
se réduit seule, tandis que l'extrémité supérieure du
onserve un certain degré de luxation. Il est vrai que,
lans les réductions imparfaites, les fonctions du
ı sont sérieusement améliorées par l'opération; ce
onçoit, puisque c'est dans l'articulation huméro-cu-
ıe se passent les mouvements les plus importants et
étendus.

devons mentionner l'observation CLXIV : Luxation
iatique du fémur droit.

alade, en descendant d'un train en marche, glissa sur
ıre d'orange et tomba violemment sur le côté droit.
t se relever. Six jours après l'accident, nous consta-
les signes classiques de la luxation ilio-ischiatique
e du fémur et nous entreprîmes la réduction à l'aide
ıareil de Jarvis. Une première tentative pendant la-
a traction avait été portée à 165 kilog. resta infruc-
Pendant que les aides exécutaient le mouvement
tion avec rotation en dehors, les tiges métalliques,
bles, se tordirent. Nous dûmes recourir au procédé
l, extension directe par des aides, contre-extension
ıe alèze passée entre les cuisses. Cette seconde tenta-

était plongé dans la résolution anesthésique, la luxation se reproduisit instantanément, en s'accompagnant d'une crépitation osseuse caractéristique de la fracture. Cette luxation spontanée n'était pas aussi complète que la première; toutefois la tête du fémur était sortie de la cavité cotyloïde. Nous répétâmes avec succès les manœuvres de réduction et cette fois nous fîmes maintenir le membre dans une bonne position par des aides, afin que le déplacement ne pût se reproduire. Nous appliquâmes un appareil ouaté compressif que nous maintînmes avec un fort spica de l'aine, et avant que le malade fût éveillé, nous plaçâmes le membre dans une gouttière métallique.

Afin de permettre la réparation du manchon fibreux, nous laissâmes le membre dans l'immobilité pendant trente jours. Quand nous enlevâmes l'appareil, nous fûmes assez heureux pour voir que les résultats étaient des plus satisfaisants. Le malade conservait seulement un peu de raideur articulaire, mais la luxation n'avait aucune tendance à se reproduire.

Signalons enfin l'observation CLXV : Luxation de l'astragale en arrière et en dedans.

Les luxations de l'astragale présentent un grand nombre de variétés qu'il n'est pas toujours facile de distinguer les unes des autres. D'autre part la réduction de ces luxations lorsque le déplacement est très étendu, est toujours d

érieur de la malléole interne. La tête, ayant en partie u ses rapports avec le scaphoïde, faisait saillie au cou-ied, en avant de la même malléole. D'autre part, il exis-une luxation sous-astragalienne incomplète. Le calca-n ayant en partie perdu ses connexions avec l'astragale, été refoulé en arrière et en haut. Enfin les malléoles nt subi un écartement de un demi-centimètre. Il est e de comprendre que si la force qui produisit le dé-ement avait été plus intense d'un degré, l'astragale s'énu-t complètement et venait faire hernie en arrière de la éole interne en perforant les téguments.

mécanisme de la luxation explique bien le genre du dé-ement. Le malade tomba d'une échelle de la hauteur de chelons et l'avant-pied fortement fléchi supporta tout rt de la chute, pendant que le corps, entraîné par son s tombait en avant et à gauche. De là l'existence d'une xation médio-tarsienne et, par suite, d'une décomposi-le force entre les deux os de la première rangée du tarse, foulement de l'astragale et du calcanéum en arrière. t au mouvement de rotation de l'astragale de dehors dans, il s'explique par la chute du corps du côté gauche. noment de l'entrée le gonflement était tellement consi-ble que nous attendîmes six jours avant d'entreprendre entatives de réduction, tout en surveillant activement t des téguments dans la crainte du sphacèle. Nous eûmes nheur d'éviter cette complication et lorsque la tuméfac-fut diminuée nous pûmes procéder aux manœuvres de ction en faisant directement la contre-extension sur la e et l'extension sur le pied à l'aide d'un étrier double pas-à la fois sur le cou-de-pied et sur la saillie postérieure alcanéum, le tout maintenu par des bandes de diachylon. gré l'étendue du déplacement, nous pûmes, en dirigeant la coaptation, obtenir une réduction complète. Nous im-ilisâmes le pied à l'aide d'un appareil plâtré que nous tînmes pendant 32 jours. Lorsque nous l'enlevâmes, le avait repris sa forme; il persistait seulement de la rai-articulaire.

Obs. CLVIII.— *Luxation sus-acromiale incomplète de l'extrémité ext de la clavicule droite. Réduction. Immobilisation à l'aide d'une écha Guérison.*— Aroni (Mathias), quarante-deux ans, journalier, entr janvier 1880, salle Saint-Augustin, n° 2. Il y a deux jours, chute d hauteur de 2 mètres, sur le pavé. L'épaule droite a porté sur l Immédiatement, douleur vive irradiée à la partie droite du d du cou.

État actuel. — Avant-bras demi-fléchi. Bras rapproché du t Au niveau de l'acromion, légère saillie formée par l'extrémité ex de la clavicule reconnaissable au toucher. Mobilité anormale d os. Réduction facile par la pression directe. La luxation est in plète. Après avoir réduit, on maintient le bras dans l'immobil moyen d'une écharpe de Mayor. Le troisième jour, le m sort de l'hôpital.

Obs. CLIX. — *Luxation sous-coracoïdienne de l'épaule gauche. Réd par tractions méthodiques. Guérison.* — Barret (Jules), trente-hui mineur, entre le 12 mai 1879, salle Sainte-Marthe, n° 35. Il y a jours, chute de la hauteur de 3 mètres, sur le coude, le bras ment écarté du tronc.

État actuel. — Pas d'ecchymose; bras dans l'abduction avec rotation en dehors; coude écarté du tronc; avant-bras fléchi e tenu par la main du côté opposé. Signes classiques de la lu sous-coracoïdienne : aplatissement du moignon de l'épaule, glénoïde vide. Au-dessous de l'apophyse coracoïde on sent la t l'humérus ; il est facile de se rendre compte de sa présence endroit en faisant exécuter au bras des mouvements de ro Mouvements volontaires impossibles, mouvements provoqués



le 120 *kilogrammes.* — Madame M...., quarante-quatre ans, entre le 16 juin 1880, salle Sainte-Marthe, n° 37. Forte con-. Jamais de maladie grave.

x semaines, chute en descendant d'une table ; l'épaule gauche ectement sur le sol. Aussitôt après l'accident douleurs vives ;ion contuse, et impuissance fonctionnelle du membre. Peu ›nflement considérable de l'épaule et du bras. Vaste ecchy-cupant la face postéro-interne du membre, de l'articulation humérale à l'olécrâne. Il y eut en même temps une plaie insignifiante de la région rotulienne gauche et une contusion hymose de la face externe de la jambe. Ces dernières lésions ent rapidement par l'emploi de compresses résolutives. ux accidents du côté du membre supérieur, la malade ne ıpa pas pendant quelques jours, mais voyant que l'impuis-nctionnelle persistait, elle alla voir un médecin qui diagnos-ıe luxation sous-coracoïdienne et fit des tentatives de réduc-il crut couronnées de succès. La malade rentra chez elle et ›lle n'observât aucune modification heureuse dans son état .e de ces tentatives, elle ne s'en est préoccupée que dans les ; temps où on lui conseilla d'entrer à l'hôpital.

ıctuel. — Attitude vicieuse. La tête est légèrement inclinée côté malade. Avant-bras pendant le long du corps. Le bras est ›duction avec rotation en dehors. Déformation du moignon de qui est aplati en dehors, allongé au niveau de la paroi anté-›l'aisselle. L'acromion fait une saillie très appréciable. Au tou-doigts pénètrent jusqu'à la cavité glénoïde qui est vide. On

une traction de 120 kilogrammes mesurés par le dynamomètre. A ce moment des aides portent brusquement le membre dans l'adduction avec rotation en dedans, pendant que nous faisons la coaptation, et nous sommes assez heureux pour voir les surfaces articulaires reprendre leurs rapports normaux. Le membre est maintenu appliqué au tronc et dans une bonne position à l'aide d'un appareil ouaté qu'on enlève au bout de vingt jours. Lorsque nous enlevons l'appareil, il reste seulement un peu de raideur articulaire.

Obs. CLXII. — *Luxation intra-coracoïdienne de l'épaule gauche. Réduction. Appareil silicaté.* — Vachs (J.-Pierre), trente-deux ans, journalier, entre le 14 février 1879, salle Saint-Augustin, n° 5. La veille, chute de sa hauteur sur l'épaule gauche. Douleur immédiate, impossibilité de faire des mouvements. Gonflement pendant la nuit.

État actuel. — Bras dans l'abduction avec rotation en dedans, avant-bras demi-fléchi. Paroi antérieure de l'aisselle allongée. Gonflement du moignon de l'épaule et de la partie supérieure du bras. Ecchymose très étendue recouvrant presque toute l'épaule et la face interne du bras. Au toucher, la tête de l'humérus déborde de plus de moitié en dedans l'apophyse coracoïde ; elle fait en même temps saillie à la partie la plus élevée de la paroi antérieure de l'aisselle. Mouvements spontanés impossibles ; mouvements provoqués excessivement douloureux. Pas de crépitation. Allongement du bras de un centimètre.

14 *février.* — Chloroforme. Extension par deux aides, contre-extension avec une alèze. Réduction à la première tentative. Immobilisation à l'aide d'un appareil silicaté. Le 17 février, le malade quitte

tat actuel. — L'avant-bras est dans une flexion légère sur le bras. coude présente une déformation caractéristique. A la face postérieure, sur la ligne médiane, existe une forte saillie formée par l'olécrâne, un peu plus rapprochée de l'épitrochlée que de l'épicondyle dépassant de 2 centimètres le niveau de ces apophyses. De que côté de cette saillie on voit deux dépressions capables de r la pulpe de l'index. Ces dépressions sont limitées latéralement, dedans, par la saillie épicondylienne, en dehors par l'épitrochlée. face antérieure, l'extrémité inférieure de l'humérus forme un f large et irrégulier qui soulève les muscles et les téguments. saillie est plus appréciable au côté externe. Le diamètre antérorieur de la région est notablement accru. Le diamètre transl n'est pas modifié. Le membre malade comparé au membre présente un raccourcissement de un centimètre et demi. Au er, on sent à la face postérieure le tendon du triceps venant cher au bec de l'olécrâne. Ce tendon se tend comme une corde u'on imprime à l'avant-bras un mouvement de flexion forcée. nd des dépressions latérales on sent, en dedans de l'olécrâne, la le du radius et la tête de cet os qui a conservé sa forme, son ne et sa situation par rapport au corps de l'os, ainsi qu'on peut convaincre en faisant subir à l'avant-bras des mouvements alter- de pronation et de supination. En dehors, le doigt touche le tranchant de la cavité sigmoïde du cubitus; en avant les saillies pressions de l'extrémité inférieure de l'humérus sont moins ciables, sauf le bord interne de la trochlée qui semble placé diatement au-dessous de la peau. La main est dans une pronamarquée; les mouvements volontaires sont très limités : la mane peut porter la main ni à la bouche ni à la tête. Les mouves provoqués sont douloureux et peu étendus. Toutefois on e à produire des mouvements de latéralité qui n'existent pas à normal. Nous portons le diagnostic : luxation complète du e en arrière sans fracture apophysaire.

novembre 1880. — Chloroforme. Nous tentons de réduire la ion à l'aide de l'appareil de Jarvis modifié par Mathieu. Pour la branche de cet appareil est fixée au niveau du poignet avec acelet de cuir lacé, pendant que le croissant vient prendre un d'appui sur le tiers inférieur de l'humérus. A cet effet, l'avant- a été porté dans la flexion à angle droit. Lorsque le dynamo- e marque 50 kilogrammes, nous essayons la coaptation en sai- t d'une main l'extrémité inférieure de l'humérus et en refoulant ntre l'olécrâne. Nos efforts sont insuffisants. Nous faisons une elle tentative lorsque l'appareil indique une traction de 60 kilomes. L'avant-bras est maintenu le plus possible dans la flexion à droit et pendant que nous pressons l'olécrâne avec une main,

un aide exerce sur cette main une pression qui s'ajoute à la nôtre. Sous l'influence de cette double pression, nous entendons un l craquement ligamenteux et nous sentons l'olécrâne glisser au-dess de la trochlée humérale. La réduction étant complète, nous m tenons l'avant-bras dans la flexion à angle droit, et afin d'éviter t danger d'arthrite, nous immobilisons le membre avec un appa que nous laissons en place pendant vingt-cinq jours.

Au bout de ce temps, nous constatons que la réduction s'est mai tenue. Le coude a sa configuration normale; mais il persiste de la r deur articulaire. Nous conseillons à la malade les mouvements p gressifs, le massage méthodique et les douches.

Obs. CLXIV. — *Luxation ilio-ischiatique complète du fémur. Frac du sourcil cotyloïdien. Réduction.* — Rivière (Louis), cinquante-neuf employé, entre le 30 juillet 1879, salle Sainte-Marthe, n° 16. S maigre, anémique, peu robuste, n'ayant néanmoins jamais eu maladies graves.

Il y a six jours, en descendant d'un train en marche, il mit le droit sur une écorce d'orange, glissa et tomba violemment sur le droit. Douleur extrême au niveau de la hanche au moment même l'accident; il ne put se relever et fut conduit chez lui dans une ture. Un médecin appelé porta le diagnostic : luxation de la han et conseilla au malade d'entrer à l'hôpital.

État actuel. — La racine de la cuisse droite est considérablem augmentée de volume. La fesse est soulevée par une saillie a male. Le pli fessier est élevé. La peau présente une teinte jaun ecchymotique très étendue et plus accentuée à la face antéro-ext du membre. Au toucher, on sent immédiatement au-dessus l'ischion, la tête du fémur reconnaissable à sa forme, à sa c

ânuée par le chloroforme. Application de l'appareil de Jarvis sui-
t le procédé habituel. La traction est poussée jusqu'au moment où
ynamomètre accuse 165 kilogrammes. Alors, pendant que des
s portent le membre dans l'abduction et dans la rotation en
ors, nous tentons la coaptation des surfaces articulaires. Cette
mière tentative reste sans résultat, par suite de la faiblesse de la
métallique de l'appareil qui a été tordue pendant le mouvement
duction et de rotation. Nous recourons alors à un autre procédé :
aides font la contre-extension avec une alèze qui passe entre les
ses, pendant que d'autres font l'extension directement sur le
ibre. Quand la traction nous paraît suffisante, nous ordonnons de
er le membre dans l'abduction et dans la rotation en dehors et
parvenons à ramener la tête du fémur dans la cavité cotyloïde.
éduction est accusée par un bruit caractéristique. Malheureuse-
t nous voyons presque aussitôt la luxation se reproduire en
ie. La sortie de la tête fémorale s'accompagne d'un bruit de cré-
ion osseuse qui révèle l'existence d'une fracture du sourcil coty-
en. Nous réduisons une seconde fois avec facilité en répétant les
nes manœuvres; mais afin de maintenir les surfaces articulaires
lace, nous appliquons, séance tenante, un appareil ouaté compres-
aintenu par un spica. Nous plaçons en outre le membre malade
une gouttière métallique. L'immobilisation est maintenue pen-
trente jours. Quand nous enlevons l'appareil, la réduction per-
, ce qui indique la consolidation. Le malade quitte le service
des béquilles.

n. CLXV. — *Luxation de l'astragale du pied droit en arrière et en
ns. Réduction.* — Grangean (Édouard), vingt et un ans, ferblan-
entre le 18 décembre 1878, salle Saint-Augustin, n° 4. La veille,
ait une chute d'une échelle de la hauteur de dix échelons; l'avant-
droit s'est trouvé fortement fléchi sur la jambe; il est tombé en
t et à gauche. Immédiatement, douleur très vive dans tout le
; impossibilité de reposer sur le sol. Gonflement énorme une
e et demie après l'accident.

tat actuel. — Tuméfaction considérable du pied et du quart infé-
r de la jambe. Ecchymoses à la face dorsale du pied et au niveau
malléole interne. L'avant-pied est fléchi sur le pied qui a sub
son ensemble un mouvement d'abduction avec rotation en de-
. La face plantaire est légèrement tournée en dehors, la voûte
presque effacée. La face dorsale est élargie et présente une
ession peu profonde en avant des malléoles, au niveau de l'inter-
médio-tarsien. A la face interne du pied, on trouve entre le ten-
l'Achille et la malléole interne une saillie qui représente la
e de la poulie astragalienne, en avant de la malléole interne une
arrondie qui représente la tête de cet os. Dépression profonde

au-dessus et en avant de la malléole externe. Le calcanéum paraît refoulé en arrière et en haut, comme dans l'équinisme. Les os de la seconde rangée du tarse font saillie à la plante du pied. Les malléoles ont subi un écartement de un demi-centimètre; en un mot l'astragale a subi un mouvement de rotation en arrière autour son axe transversal; cet os s'est en même temps renversé en dehors d'un quart de cercle autour de son axe antéro-postérieur. Il a perdu ses rapports complètement avec la mortaise tibio-péronière, partiellement avec le calcanéum et le scaphoïde. Douleurs très vives exagérées par la pression et les tentatives de mouvement. L'articulation tibio-tarsienne est immobile. Mobilité anormale au niveau de l'articulation médio-tarsienne.

Repos. Immobilité du membre, compresses d'eau blanche.

24 *décembre.* — Le gonflement a beaucoup diminué. Chloroforme. Tentative de réduction. L'extension est faite à la fois sur le dos du pied et sur la saillie postérieure du calcanéum, à l'aide d'un bandage maintenu par des bandelettes de diachylon. La contre-extension est faite directement sur la jambe préalablement fléchie. Quand la luxation nous paraît suffisante, nous saisissons l'astragale et nous imprimons un double mouvement de rotation d'arrière en avant et de dedans en dehors de façon à lui faire parcourir le chemin parcouru pendant la luxation; nous sommes assez heureux pour obtenir la réduction à la première tentative. Immobilisation du pied à l'aide d'un appareil silicaté.

10 *janvier* 1879. — Le malade sort avec son appareil, il marche s'aidant d'une canne. Quinze jours après il revient faire enlever l'appareil. Les os du pied ont repris leurs rapports normaux, mais il existe une grande raideur articulaire.

A la suite des entorses et des luxations nous étudierons ns des paragraphes particuliers : les *inflammations aiguës chroniques* des articulations, dont nous rapprochons les *darthroses*; les affections diverses ayant abouti à la dégénéscence fongueuse groupées sous le titre générique de *tumeurs nches;* des affections spéciales telles que : *corps étrangers ticulaires;* déviation des articulations (*genu valgum*); *laxité lyarticulaire;* enfin les maladies des annexes des articulans (*hygromas*).

§ III

INFLAMMATIONS.

ARTHRITES AIGUES ET CHRONIQUES.

Nous avons observé 9 cas d'arthrites :

Le genou était affecté chez 7 malades; dans les 2 autres s, il s'agissait du coude.

D'après leur cause, on peut les diviser en : arthrites traumatiques, 7; arthrites par propagation, 1, et arthrite liée une maladie constitutionnelle, 1; trois étaient aiguës, six hroniques.

Nous analyserons rapidement ces observations.

Chez le malade qui fait l'objet de l'observation CLXVII, passage d'une roue de voiture sur le genou avait déerminé des lésions incompatibles avec la conservation du embre, ouverture de l'articulation, arthrite purulente uraiguë, fièvre ardente, prostration, adynamie, ganrène de la plaie; nous dûmes pratiquer l'amputation de cuisse afin de sauver le malade. L'examen de la pièce natomique nous montra l'étendue et la gravité des lésions : 'articulation était pleine de pus, la synoviale écrasée; la ro- le plateau externe du tibia et le condyle interne du fé- étaient broyés; les organes contenus dans le creux po- contus. Le sacrifice du membre procura la guérison.

Il est intéressant de rapprocher de ce fait le cas de plaie pénétrante du genou produite par un coup de hache (obs. CLXXV). La lecture de l'observation montre que cette lésion engendra une arthrite purulente beaucoup moins grave et de forme chronique. La jambe prit progressivement une position vicieuse et, quand nous vîmes le malade deux ans après le début des accidents, il existait une ankylose osseuse complète et très solide avec une subluxation de la rotule en dehors et luxation du tibia en arrière.

Nous pratiquâmes la résection du genou afin d'obtenir le redressement du membre; cette opération réussit complètement et la guérison s'effectua en deux mois et demi.

Les contusions des articulations produisirent suivant leur intensité des désordres allant depuis l'arthrite légère facilement guérie par les révulsifs, la compression et l'immobilisation, jusqu'à la production de désordres assez graves pour nécessiter l'amputation du membre ou la résection des extrémités articulaires. Ainsi, des chocs du genou contre une voiture et contre un banc (obs. CLXVIII et CLXIX) avaient déterminé une plaie superficielle, une ecchymose et un épanchement articulaire inflammatoire. Les topiques résolutifs, la compression avec appareil inamovible, amenèrent la guérison en 14 jours chez le premier malade, en deux mois chez le second.

La trochlée humérale était nécrosée; or le début des accidents remontait à l'âge de douze ans, époque à laquelle le point osseux complémentaire n'a pas encore paru.

Si nous recherchons l'explication de cette singularité, nous trouvons plusieurs interprétations. Nous pouvons évoquer ce fait que le développement des points épiphysaires varie avec les individus, qu'il est précoce chez les uns, tardif chez les autres, et que, chez notre malade, l'apparition de ce point complémentaire avait devancé l'époque moyenne du développement. C'est l'explication la plus simple. Nous pouvons imaginer, d'autre part, que l'inflammation d'origine traumatique développée au niveau des cartilages de conjugaison a provoqué en ce point une suractivité nutritive et hâté l'apparition du noyau osseux, mais que ultérieurement, la suppuration ayant envahi ce cartilage, le fragment osseux nouvellement développé s'est trouvé privé de tout apport nutritif et s'est nécrosé.

Chez le malade de l'observation CLXXIV, la marche avait été différente; l'arthrite du coude s'était développée par propagation, consécutivement à une ostéo-myélite centrale de l'humérus.

Des chutes de la hauteur de 3 et de 10 mètres produisirent des désordres articulaires qui aboutirent à l'arthrite chronique. Les débuts remontaient à 8 ans et à 2 ans. L'un des malades (obs. CLXX), âgé de quarante-huit ans, présentait les désordres de l'arthrite déformante, bosselures dues à des productions calcaires autour des extrémités articulaires du fémur et du tibia, épanchement, impuissance fonctionnelle complète. La seule ressource qui lui restât était l'amputation de la cuisse qu'il refusa.

Chez l'autre malade (obs. CLXXI) l'inflammation articulaire améliorée d'abord par les vésicatoires et l'ignipuncture avait abouti à l'arthrite sèche avec ankylose osseuse partielle; sous l'influence de la fatigue était survenue une poussée aiguë que nous traitâmes par l'ignipuncture et la compression ouatée. Il en résulta un grand soulagement.

Un dernier cas d'arthrite chronique s'est produit chez une

ître dans l'article. La synovie qui s'écoule est fortement chargée
ns. Arthrite purulente.
loroforme. Nous faisons l'amputation de la cuisse à l'union des
supérieur et moyen, par la méthode circulaire, pendant qu'un
comprime la fémorale sur la crête pectinéale. Hémostasie tem-
re avec nos pinces. L'amputation terminée, nous remplaçons
nces par des fils de catgut sur les principaux vaisseaux. Drain
transfixion au voisinage de la surface de section du fémur et
transversal dont les extrémités sortent aux angles de la plaie.
re points de suture métallique profonds. Quinze points de
re métallique superficiels. Pansement alcoolisé phéniqué et ouaté
pressif.
e coupe médiane et verticale de la pièce anatomique montre que
culation est pleine de pus, la synoviale écrasée, la rotule, le
au externe du tibia et le condyle interne du fémur broyés, les
es contenus dans le creux poplité fortement contus.
— T. M = 38°. S = 38,6.
— T. M = 37°,6. S = 39°.
— T. M = 37°,8. S = 38°,8.
— T. M = 38°. S = 38°,4.
— T. M = 37°,6. S = 39°. On enlève la moitié des fils et on les rem-
par des bandelettes de tarlatane collodionnées. Suppuration
rée par les drains.
— On enlève les derniers fils. Réunion partielle par première
ion. T. M = 37°,8. S = 38°.
— T. M = 37°. S = 37°,3. A partir de ce moment température
s normaux.
rs. — Abcès à la face antérieure du moignon. Incision et drai-
Lavages et injections avec l'eau alcoolisée phéniquée.
ril. — Suppuration tarie au niveau du drain par transfixion;
lève.
— Suppuration profonde complètement tarie; on enlève les der-
drains. Il ne reste plus que des plaies superficielles insigni-
que l'on cautérise avec le nitrate d'argent.
i. — Guérison complète. Sortie.
CLXVIII. — *Arthrite traumatique du genou gauche. Compresses
ives. Repos. Guérison.* — Guaydon (Claude), quarante-trois ans,
r, entre le 17 janvier 1879, salle Saint-Augustin, n° 72. Forte
itution. Alcoolisme; jamais de maladies graves. Il y a deux
en montant sur son siège, il s'est frappé violemment le genou
contre la caisse de la voiture. Immédiatement douleur très
et claudication. Dans la soirée, gonflement. Le lendemain,
be impossible, repos au lit. Entrée à l'hôpital le surlendemain
ccident.

État actuel. — Gonflement peu considérable de la partie ant du genou. Rougeur très accentuée des téguments. Ecchym niveau du bord externe de la rotule; plaie de 2 centimètre téressant que la peau, à la face antérieure et médiane du m Flexion douloureuse. Sensation de picotements ; douleur v pression. La pression de la rotule donne le choc caractéristiq épanchement intra-articulaire. Repos absolu. Compresse blanche.

Sept jours après l'entrée, la rougeur, la douleur et le go ont beaucoup diminué. La flexion de la jambe sur la cuis sans souffrance. Même traitement.

30 *janvier.* — Le malade se lève depuis hier, marche facile douleur, gonflement disparu.

31. — Sort guéri.

Obs. CLXIX. — *Arthrite aiguë traumatique. Léger épa Compression ouatée. Immobilisation. Guérison.* — Erhard (Th vingt-six ans, garçon de salle, entre le 19 novembre 1879, sa Augustin, n° 5. Il y a quinze jours, il s'est heurté le genou dr le bord d'un banc. Pendant deux jours, rien qu'un peu de p les mouvements; il continue son service. Le troisième jou ment du genou, douleurs vives exagérées par la marche ou station debout. Mouvements de flexion presque impossibl plasmes. Malgré ce traitement, voyant le gonflement aug entre à l'hôpital.

État actuel. — Le genou droit est le siège d'une tuméfac quée surtout à la partie externe. Légère teinte jaunâtre endroit. Ailleurs, la peau a conservé sa coloration normale. spontanées vives; mouvements excessivement limités. Au to

s. CLXX. — *Arthrite déformante du genou droit.* — Kripst (Jean), ante-huit ans, maçon, entre le 29 janvier 1879, salle Sainte-he, n° 24. Sujet amaigri par la souffrance et les privations. Rien côté des poumons. Pas de maladies vénériennes avouées. is de rhumatisme articulaire aigu.

y a huit ans, chute d'une hauteur de 3 mètres. Le genou droit trouvé pris entre le sol et la fesse du côté opposé. Consécutive-t, douleurs du genou et gonflement. Malgré ces accidents, le de continua ses occupations se reposant une semaine, travail-l'autre. A la fin de la première année, le gonflement devint plus sidérable, les mouvements de l'articulation plus sensibles; il re-rqua en outre que sa jambe était plus courte que l'autre et se hissait sur la cuisse. Claudication. Après avoir fréquenté plusieurs itaux, ne trouvant pas de soulagement appréciable, il entre dans e service.

tat actuel. — Le genou droit offre un gonflement considérable masque les saillies et les dépressions normales. Il existe au con-e une série de bosselures, séparées les unes des autres par des s plus ou moins profonds. La peau a conservé sa coloration. membre est dans l'abduction. Au toucher, on constate un épan-ent intra-articulaire. Mouvements volontaires impossibles. vements communiqués, limités, très douloureux et accompagnés raquements. Les os ont perdu leurs rapports. Les condyles du r et les plateaux du tibia sont augmentés de volume et envahis des productions osseuses nouvelles qui constituent les bosse-s que nous avons signalées. En présence de cette affection nous oyons comme unique ressource que l'amputation sus-condy-du fémur, mais le malade demandant à temporiser nous l'en-s à l'asile de Vincennes. N'a pas été revu.

. CLXXI. — *Arthrite chronique de l'articulation du genou gauche. ncture. Compression. Amélioration.* — Vallier (Albert), vingt et ns, garçon de café, entre le 22 novembre 1879, salle Sainte-he, n° 2. Malade chétif, maigre; père et mère bien portants. d'antécédents pathologiques.

malade a fait une chute de la hauteur de 10 mètres, il y a deux Six semaines après, douleurs dans le genou gauche et gonfle-t. Il garde le lit pendant neuf mois. On applique des vésicatoires s pointes de feu. Il se forme une ankylose qui lui permet de mmencer son travail. Jamais les douleurs ne furent très aiguës. a trois mois, à la suite de fatigues exagérées, elles devinrent vives et il dut cesser tout travail.

tat actuel. — La jambe gauche est légèrement fléchie sur la se. L'articulation du genou ne présente aucun gonflement; pas de ngement de couleur de la peau, pas d'augmentation de la tempé-

rature. Les surfaces articulaires ont gardé leurs rapports norma les extrémités articulaires ont conservé leur volume. Pas panchement articulaire, mais plutôt une sécheresse de la viale se manifestant par des craquements très sensibles, des cré tions produites par les mouvements de flexion et d'extension primés au membre; les mouvements ne peuvent avoir lieu spon ment et sont très restreints. Depuis quatre jours, douleurs vives exacerbation la nuit. État général satisfaisant. Les organes th ques ne présentent rien de particulier. Le système osseux sain. La jambe atteinte présente seulement un développeme géré du système pileux. Pas d'atrophie des muscles.

23 *novembre*. — Cautérisations transcurrentes ; bandage compressif. Traitement général.

Le malade quitte le service sur sa demande le 5 décembr se disant très soulagé. Il garde son appareil.

Obs. CLXXII. — *Arthrite chronique du genou droit. Ignip Amélioration.* — Jardin (Mathilde), dix-huit ans et demi, cou entre le 17 février 1879, salle Sainte-Marthe, n° 41. Chétive anémique; frère mort phthisique. Pas de maladie antérieur elle a toujours été d'une santé délicate. Réglée pour la premi à quatorze ans, elle l'est régulièrement depuis; règles peu abon

A quinze ans, elle ressentit de la faiblesse dans le genou droit de la gêne que de la douleur. Deux mois après, les mouvem flexion et d'extension deviennent plus limités, l'articulation se elle laisse la jambe dans la demi-flexion. Le gonflement au sensiblement; la malade peut à peine s'appuyer sur sa jambe. époque, on applique en ville trois vésicatoires qui semblent

'14. Sujet fortement constitué, sans antécédents héréditaires
siques. Bonne santé habituelle. Il y a dix ans, il reçut un coup
r le coude gauche. Aussitôt après l'accident, douleurs vives
iculation, gonflement énorme péri-articulaire. Ces phéno-
ous s'atténuèrent sans disparaître complètement. L'avant-
rta peu à peu dans la demi-flexion sur le bras, sans que le
it s'y opposer. Les mouvements se limitèrent progressive-
inirent par disparaître par suite de l'ankylose. Ultérieure-
abcès se formèrent au pourtour de l'articulation, s'ouvrirent,
, issue à une grande quantité de pus et demeurèrent fistu-
divers traitements ayant échoué, le malade se décide à
hôpital.

tuel. — Avant-bras ankylosé dans la demi-flexion. Coude
ar une tuméfaction qui s'étend plus du côté de l'hu-
s du côté du cubitus et du radius. La peau est rouge viola-
ie, luisante et criblée de fistules : 1° à la face antéro-externe
trois travers de doigt au-dessus de l'interligne articulaire;
au de l'épitrochlée; 3° à la face postérieure du coude au voi-
l'olécrâne; 4° en dedans au niveau de la tête du radius. A la
ieure de l'avant-bras, à l'union du tiers supérieur avec les
inférieurs on voit la cicatrice d'une onzième fistule. Le stylet
dans les divers trajets conduit d'une part dans l'articulation
omplètement désorganisée, d'autre part sur l'épitrochlée
qui est atteinte de nécrose, ainsi qu'on peut s'en con-
ir la dureté et la sonorité spéciale du tissu osseux. La fistule
enne se dirige vers la cavité sigmoïde du cubitus, qui est

deux tiers supérieurs. L'olécrâne paraît déformé et dépl
chaque côté de cette apophyse on sent des couches osseuses
masquant l'interligne articulaire. Douleurs spontanées, vives
rées par la pression et les tentatives de mouvement. Ankylose
Impuissance fonctionnelle absolue. Les organes viscéraux so
L'état général est encore satisfaisant.

6 *novembre* 1880. — Chloroforme. Résection du coude d'ap
procédé habituel. Le lambeau convexe postérieur étant dissé
levé, le tendon du triceps détaché de l'olécrâne, nous incisons l
sur la partie médiane de cette apophyse afin de le détache
rugine sur ses deux faces, en évitant de blesser le nerf cubi
que nous l'avions prévu, le cubitus, luxé sur place, a acc
mouvement de rotation en dedans, ce qui rend plus difficile
lement du périoste et la conservation du nerf cubital. L'olécr
bien isolé et dépouillé de son périoste, nous réséquons c
physe en commençant avec la scie et en terminant avec la g
maillet afin d'éviter de blesser les vaisseaux et nerfs qui pa
face antérieure de l'articulation. La dissection des parties m
entourent l'humérus et le radius nous montre que ces ti
hypertrophiés, lardacés, atteints d'inflammation chronique. l
controns chemin faisant des trajets fistuleux remplis de b
charnus énormes que nous détruisons. Le périoste est
hypertrophié et se détache facilement de l'os. L'articulat
largement ouverte nous sommes frappé de l'abondance de
tites osseuses qui relient entre elles les extrémités articulaire
La tête du radius est complètement soudée au condyle hum
ce côté, le tissu osseux de nouvelle formation est tellement é
l'humérus paraît allongé de 2 centimètres. Des aiguilles

l'os, c'est-à-dire que nous faisons à la partie moyenne de la face
o-externe de l'humérus, point où aboutit la lésion médullaire,
incision qui nous conduit jusqu'à l'os ; nous relevons le périoste,
disséquant ; nous appliquons une couronne de trépan qui com-
d toute l'épaisseur du tissu compacte et nous introduisons par
voie un tube à drainage qui, passant dans le canal médullaire,
par l'articulation ouverte, au niveau de la surface réséquée. Les
extrémités du tube sont réunies par un fil en dehors de la plaie.
fait, nous plaçons un tube à drainage transversal au fond de
culation et nous réunissons les lèvres de la plaie à l'aide de huit
s de suture métallique. Puis nous ramenons le membre dans
onne position et nous l'immobilisons dans notre gouttière mé-
ne garnie de coussins imperméables. Pansement alcoolisé phé-
é.

ages et injections phéniquées tous les jours. On enlève les fils
atrième jour et on les remplace par des bandelettes de tarlatane
dionnées. Réunion par première intention de la plaie du coude,
aux points d'entrée et de sortie du tube à drainage. Suppura-
abondante par les tubes.

dant la première semaine la température oscille entre 37°,8
, puis devient normale. La cicatrisation marche très rapidement.
— Appareil plâtré avec fenêtres au niveau des plaies. Le ma-
commence à se lever et à marcher dans la salle.

décembre. — Mouvement fébrile, douleur au niveau du coude,
tion d'un abcès au côté interne de la plaie. Ponction et drai-
.

. — Suppuration presque tarie ; on enlève le drain transversal du
e et on laisse le drain qui traverse la moitié inférieure du canal
llaire de l'humérus. Nouvel appareil plâtré.

. — Le malade part dans sa famille, il viendra au pansement
tions iodées) deux fois par semaine.

peut enlever le dernier drain le 4 février. La guérison était
lète le 12 mars.

s. CLXXIV. — *Arthrite du coude par propagation. Nécrose du
spongieux de l'humérus droit consécutive à une ostéo-myélite cen-
. Ankylose par rétraction musculaire. Trépanation et évidement de
Guérison.* — Béniche (Mathieu), vingt-trois ans, employé de com-
e, entre le 5 mars 1880, salle Sainte-Marthe, n° 14. Pas d'hérédité.
d'antécédents scrofuleux ou tuberculeux. Il y a huit ans, à la suite
refroidissement, douleurs violentes, et gonflement énorme du
droit. Etat fébrile grave. Dans l'espace de quinze jours, formation
verture spontanée d'un abcès au-dessus du coude, issue de pus
petits séquestres. On ne fit alors aucun traitement chirurgical.
rieurement d'autres abcès s'ouvrirent à l'extrémité inférieure du

bras et restèrent fistuleux. L'avant-bras prit peu à peu u
demi-fléchie sur le bras et finit par s'immobiliser dans cett
Il y a deux mois, un nouvel abcès s'ouvrit à la partie n
bras et donna, comme les précédents, naissance à une fist
sistance de tous ces accidents détermine le malade à e
pital.

État actuel. — L'avant-bras droit est immobilisé dans
angle droit. Le bras est déformé par une tuméfaction c
occupant toute sa circonférence et étendue du sommet
dien au pli du coude. Ce gonflement contraste avec l'a
muscles de l'épaule. La peau offre une teinte brunâtre,
flammation chronique. Il existe actuellement deux fistules
l'une siège à la partie moyenne du bras, à l'union des
rieure et externe; l'autre à la face postérieure, à deux
doigt au-dessus du bec de l'olécrâne. Le stylet introd
premier trajet se porte directement en bas, à travers
molles, pénètre dans un cloaque et arrive jusqu'au canal
de l'humérus, où il rencontre de petits séquestres mobile
trajet conduit de même à un cloaque qui communique a
inférieure du canal médullaire. De ce côté encore le style
de petits séquestres. Ces explorations font sortir par les
pus et du sang. Au toucher, on reconnaît que le gonflem
en partie à de l'œdème et à de l'épaississement des par
en partie à une augmentation de volume du corps de l'o
doublé de volume. Le tiers supérieur de l'humérus et l'
scapulo-humérale sont libres. L'examen de l'articulatio
montre qu'elle est le siège d'une arthrite par propagation. I

gine nous décollons le périoste afin de le conserver et en nous
de la fraise du polytritome nous agrandissons le cloaque et
isons une série linéaire de trépanations qui traversent des
de tissu osseux de nouvelle formation épaisses et éburnées
ous tentons alors de faire sauter les ponts osseux intermé-
ıvec la gouge et le maillet, mais l'os nouveau est tellement
nous devons recourir à la scie circulaire du polytritome pour
ıs de l'opération. Nous établissons, de la sorte, une fenêtre
ne accès dans le canal médullaire. Celui-ci est rempli de
ms charnus fongueux très vasculaires emprisonnant des
res du tissu spongieux, le tout baigné de pus. A l'aide d'une
tranchante en forme de cuiller, nous enlevons tous ces pro-
ostéo-myélite aussi loin que nous pouvons ; mais, ne parve-
s à atteindre par cette voie les limites du mal, nous nous
s à établir une seconde fenêtre à la partie inférieure de l'os et
'ace opposée. Nous nous guidons sur la fistule sus-olécrâ-
nous débridons les parties molles sur la sonde cannelée, nous
ısons le cloaque, nous établissons une série de trépanations,
ıons sauter les ponts osseux intermédiaires et nous obtenons
rte une seconde fenêtre qui découvre la partie inférieure du
édullaire. Là encore nous trouvons du pus, des bourgeons
et des séquestres que nous enlevons avec la rugine ; quand
nmes assuré d'avoir dépassé partout les limites du mal, nous
un gros tube en caoutchouc fenêtré dont les extrémités
ıt par les plaies supérieure et inférieure et sont réunies en
ıar un fil. Le drainage de l'os étant ainsi assuré, nous faisons

quements articulaires dus aux frottements des surfaces osseuses peu dépolies.

Immobilisation du membre dans un appareil plâtré muni de f tres au niveau des plaies.

Pendant les huit premiers jours, la température oscille 37°,8 et 39°, puis devient normale. Injections quotidiennes avec alcoolisée phéniquée.

Les incisions chirurgicales sont complètement cicatrisé bout d'un mois, mais comme la suppuration continue toujou le tube à drainage, nous le laissons en place.

L'état général et local étant aussi satisfaisant que possibl laissons partir le malade au bout de deux mois. Il vient deux f semaine au pansement; injections iodées.

La guérison n'est complète que le 2 octobre. Le tube à dr est resté en place pendant sept mois. Il reste un peu de raid coude.

Obs. CLXXV. — *Arthrite traumatique du genou gauche. A osseuse avec subluxation de la rotule en dehors et luxation du t arrière. Résection du genou. Guérison.* — Engelvin (Adrien), tren ans, épicier, entre le 19 juillet, salle Sainte-Marthe, n° 9. Forte tution. Pas d'hérédité. Pas d'antécédents scrofuleux, tubercul syphilitiques. Bonne santé habituelle. Il y a deux ans, il reçut externe du genou gauche un coup de hache qui détermi plaie pénétrante de l'articulation fémoro-tibiale et consécuti une arthrite traumatique suppurée qui fut mal soignée. La prit une position vicieuse et finit par s'ankyloser à angle droi cuisse. Le malade garda le lit pendant une année, puis comm marcher avec une béquille. Il se fatigue rapidement, éprouve d

pération. Viscères thoraciques et abdominaux sains. État général satisfaisant.

31 *juillet* 1880. — Chloroforme. Nous pratiquons la résection du genou suivant notre procédé habituel. La rotule dont nous conservons seulement le périoste est tellement adhérente au condyle externe que nous sommes obligé de l'en séparer par un trait de scie à polytritome. Nous réséquons les condyles du fémur qui sont épaissis et déformés par une ostéite condensante ancienne, puis les plateaux du tibia. Les parties réséquées sont intimement soudées par des stalactites osseuses.

La résection terminée, il nous est facile de redresser le membre et de l'immobiliser dans une bonne position à l'aide d'une gouttière plâtrée. Nous avons placé au fond de la plaie un drain transversal et nous avons suturé les lèvres du lambeau à l'aide de huit fils métalliques isolés. Pansement alcoolisé phéniqué.

Pas de réaction fébrile.

On enlève les fils les quatrième et cinquième jours et on les remplace par des bandelettes de tarlatane collodionnées. Injections, bains et pansements avec l'eau alcoolisée phéniquée. Suppuration modérée. Cicatrisation progressive et régulière sans accidents d'aucune sorte.

Le 1er septembre, un mois après l'opération, la suppuration est tarie. On enlève le tube à drainage.

octobre. — Cicatrisation complète. Appareil silicaté.

5. — Le malade sort avec son appareil.

HYDARTHROSES.

Deux cas d'hydarthrose du genou ont été observés chez deux sujets dont l'état général n'était pas satisfaisant : une femme de 24 ans, scrofuleuse, dont le père était mort scrofuleux et un homme de 21 ans, rhumatisant.

Le début remontait à quinze jours dans le premier cas, à trois mois dans le second ; l'épanchement articulaire ne s'accompagnait ni de lésions synoviales graves ni d'altération des os. L'action des vésicatoires, des badigeonnages de teinture d'iode, de la compression, produisit dans les deux cas une amélioration rapide.

Obs. CLXXVI. — *Hydarthrose du genou gauche. Vésicatoires. Compression. Guérison.* — Bontemps (Désirée), vingt-quatre ans, cuisi-

nière, entre le 24 octobre 1879, salle Sainte-Marthe, n° 46. Père mort d'un cancer à l'estomac. Engorgement des ganglions cervicaux et blépharite chronique dans l'enfance. Néanmoins bonne santé habituelle. Grossesse de cinq mois. Il y a quinze jours, à la suite de fatigues exagérées, tuméfaction douloureuse du genou.

État actuel. — Le genou gauche est volumineux; il présente une circonférence de 0m,39 tandis que l'autre ne mesure que 0m,36. La malade garde la jambe à demi fléchie sur la cuisse. La peau a conservé sa couleur et sa température normales. Les tissus environnant l'articulation paraissent sains; la synoviale examinée au niveau du cul-de-sac sous-tricipital, en saisissant une certaine épaisseur des tissus entre les doigts, ne présente pas de signes d'épaississement ou de fongosités. Epanchement manifeste surtout au niveau des culs-de-sac latéraux. Fluctuation évidente en pressant sur la face antérieure de la rotule pendant qu'on refoule le liquide sous sa face postérieure; sentiment de gêne plutôt que véritables douleurs. État général satisfaisant. Pas de douleurs des autres articulations, pas de mouvement fébrile.

23 *octobre.* — Application d'un large vésicatoire sur le genou. Traitement interne : vin de quinquina; sirop d'iodure de fer.

26. — Le vésicatoire est enlevé. On fait un pansement simple.

28. — Pansement ouaté avec légère compression comprenant toute la jambe jusqu'au tiers moyen de la cuisse.

4 *novembre.* — On enlève l'appareil. Circonférence mesurant 0m,

11. — Second vésicatoire.

14. — Second appareil compressif après badigeonnage de teinture d'iode.

28. — Épanchement diminué. Circonférence, 0m,37. On met

pérature locale. En refoulant le liquide sous la rotule et en pres-
sur cet os, on perçoit le choc rotulien et la fluctuation. Pas
ssissement de la synoviale. Vésicatoire.
ai. — Diminution notable de l'épanchement.
— Compression ouatée. Le malade, pouvant continuer à se soi
chez lui, quitte le service en voie de guérison.

TUMEURS BLANCHES.

ous avons publié dans le précédent volume des Cliniques,
s 392-393, un tableau récapitulatif des tumeurs blanches
ées dans notre service de 1874 à 1879 et comprenant 52
rvations.
e tableau suivant comprenant les 20 observations d'ar-
te fongueuse recueillies pendant les années 1879 et 1880
ra suite :

tumeurs blanches traitées dans notre service en 1879 et 1880.

ÉBUT.	SIÈGE.	TRAITEMENT.	RÉSULTAT.	OBSERVATIONS.
, froid et fatigue.	Épaule.	Résection.	Guérison.	
ont.	Coude.	—	—	
t.	—	—	—	Résect. du coude, trois ans auparavant, récidive partielle.
ont.	—	—	—	
pont.	Poignet.	Ignipuncture.	Améliorat.	
rhumatisme sub-	Poignet et carp.	Ignipuncture.	—	
par fatigue.	Carpe et métac.	Résection.	Guérison.	
noc sur l'articula-	Artic. mét. phal. médius.	Résection de la tête du métacarp. et du méd.	—	
ont.	Genou.	Résection puis amputat. 4 mois après.	—	Il s'était fait une récid. des fongosités.
ostéite juxta-épi- fémur.	—	Résection.	—	
nt.	—	—	—	Il existait de l'ost. tuberc. du fém.
nt.	—	—	—	
arthrite suraiguë.	—	—	—	
ont.	—	Ignipuncture, compression, immobilisation.	Améliorat.	
—	—	Compression.	Même état.	Est sortie six jours après son entrée.
ntorse.	Artic. tibio-tars.	Amputation.	Guérison.	
ont.	Pied.	Amputat. de jambe puis de cuisse.	»	Il y avait eu ostéite fongueuse du moignon et arthrite du genou par propagation.
			Guérison.	Il y eut gangrène du lambeau, ce [illegible] résection plus

tamen de ce tableau montre que les articulations es ont été :

Membre supérieur	Épaule	1 fois
	Coude	3 —
	Poignet et main	4 —
Membre inférieur	Genou	7 —
	Pied	5 —

t 17 de ces malades, l'arthrite fongueuse était justicia- ın état constitutionnel : les uns avaient eu dans l'ex- enfance la gourme, des adénites cervicales, des oph- s. Chez l'une de nos malades les désordres que nous appelé à traiter du côté du poignet n'étaient pas les ıres manifestations de la scrofule. Deux ans auparavant ait eu déjà une arthrite fongueuse tibio-tarsienne. ɜs avaient subi les atteintes du rhumatisme articulaire, rapports du rhumatisme et de la scrofule ne sont plus ontrer. Chez quelques-uns il y avait menace de tuber- pulmonaire, bronchites répétées, hémoptysie, etc. técédents héréditaires étaient mauvais chez certains ls morts phtisiques), ne présentant d'ailleurs aucun dent pathologique personnel. Enfin sans qu'on pût r chez les derniers ni l'hérédité ni la constitution, il t une misère physiologique engendrée par les priva- es souffrances et les mauvaises conditions hygiéniques. s 2 cas seulement la dégénérescence fongueuse fut utive à des troubles purement locaux.

e est d'une façon générale la pathogénie des arthrites uses dont nous venons de donner le tableau. Quant aux déterminantes, elles ont, dans la plupart des cas, é à l'attention des malades qui ont incriminé le froid, ue, les mouvements forcés, une chute, un trauma- quelconque. Plus ordinairement le début a été spon- ans causes connues sont survenues de la gêne, de la e de l'articulation ; puis des douleurs, du gonflement ; ériode plus avancée la déviation du membre, les abcès, les, enfin l'impuissance fonctionnelle absolue.

Dans nombre de cas, quand les malades se décident à réclamer nos soins, l'état général est déjà profondément atteint, la déchéance nutritive est grande et les complications viscérales imminentes. C'est qu'entre l'époque du début et l'intervention chirurgicale s'écoulent de longues périodes de souffrances et de dénutrition. Les malades les plus soucieux de leur santé ne viennent nous consulter qu'au bout de plusieurs mois, beaucoup même attendent des années. Nous nous trouvons le plus souvent en présence de désorganisation complète de l'articulation produite par la dégénérescence fongueuse de la synoviale, des ligaments, du périoste et des parties molles périphériques; par l'ostéite fongueuse raréfiante, nécrosique et quelquefois tuberculeuse des extrémités articulaires. Aussi sommes-nous obligé, en règle générale, de recourir à des opérations sanglantes, les autres procédés étant insuffisants.

On pourra s'en rendre compte par le relevé suivant.

L'ignipuncture, la compression et l'immobilisation du membre à l'aide d'appareils ouatés, silicatés ou plâtrés n'ont été employées que 5 fois sur 20 cas : 2 fois pour des arthrites du poignet et de la main ; 2 fois pour des arthrites du genou ; et 1 fois pour une arthrite du pied.

Encore ces procédés ne nous ont-ils procuré que de l'amélioration ou des guérisons incomplètes. Du moins n'avons-nous

Conformément aux principes que nous ne cessons d'ensei-
er dans nos cliniques, nous faisons autant que possible de
hirurgie conservatrice. Ce n'est que dans les cas d'absolue
essité que nous nous décidons au sacrifice d'un membre,
tout lorsqu'il s'agit du membre supérieur.

L'expérience nous a démontré qu'un pied déformé soit par
maladie, soit par une opération, est plus nuisible qu'utile,
rs qu'une main, ne portât-elle qu'un doigt ou même une
tie de doigt, rend au malade de grands services. C'est
tenant compte de ces données que nous avons tenté la
ection des os du carpe et d'une partie des métacarpiens
de conserver les doigts, alors que dans les cas de désor-
isation avancée de l'extrémité inférieure nous pratiquons
éralement l'amputation. Cette manière de faire nous a tou-
rs réussi, alors que nous avons vu nombre de malades chez
uels on avait voulu faire de la chirurgie conservatrice du
l, porteurs de maux perforants, d'ulcérations des cica-
es, d'inflammations interminables du moignon et qu'il
ait toujours amputer en dernier ressort.

Les résections nous ont procuré la guérison d'emblée et
s tous les cas sauf un (récidive d'ostéo-arthrite du coude
bout de trois ans). Les amputations sus-malléolaires nous
curèrent d'aussi bons résultats; seul le sujet rachitique
subir ultérieurement l'amputation de la cuisse.

Une étude plus détaillée des principales observations
mplétera ces considérations générales.

Dans l'observation CLXXVIII, — scapulalgie droite déve-
ée chez un homme de vingt-trois ans, — le début remon-
à dix-huit mois, et quand nous vîmes le malade, il exis-
de la tuméfaction du moignon de l'épaule et des fistules
eant, à la face antérieure de l'épaule, dans le sillon qui
are le grand pectoral du deltoïde; à la face postérieure du
s vers la partie moyenne du triceps; dans le creux axil-
e, au niveau du bord spinal de l'omoplate. Toutes ces
les convergeaient vers la tête de l'humérus ramollie et
urée de fongosités.

Nous devions nous demander :

1° Si c'était bien à une affection de l'articulation sca humérale ou à une maladie des organes voisins que avions affaire ;

2° S'il s'agissait réellement d'une scapulalgie.

Les altérations de la clavicule, du corps de l'omopla des côtes ne sauraient en imposer longtemps à un chir expérimenté. La situation superficielle de ces os, la faci leur exploration, le siège et la direction des fistules n mettent pas de rester dans le doute.

L'aspect extérieur de la région malade suffisait pou indiquer que les parties constituantes de l'articulation é bien en jeu.

La maladie était arrivée à une période assez avancée que nous n'ayons pas davantage à soulever la questi l'inflammation des bourses séreuses péri-articulaires qu décrite sous le nom de *péri-arthrite scapulo-humérale.* l tait bien, il est vrai, une tumeur molle, fluctuante, man ment liquide, au niveau de la bourse séreuse sous-acro mais le stylet introduit par les fistules deltoïdienne et a nous conduisait sur des parties osseuses dénudées et at de carie évidente. Nous ne pouvions à la vérité savoir façon précise si les désordres étaient limités à la tête d

viter la section d'organes importants, particulièrement le f circonflexe. Il nous a toujours donné d'excellents résul- . Nous revoyions dernièrement un malade opéré par s, pendant la guerre 1870-71, à la suite d'une blessure arme à feu, qui a recouvré tous les mouvements de l'épaule se sert de son membre aussi bien que de l'autre.

Si, dans le cas actuel, il nous avait été facile d'établir le dia- stic scapulalgie, les commémoratifs et les signes physiques suffisaient pas à démontrer si les lésions osseuses étaient trales ou superficielles; seul, l'examen de la tête humé- après la résection permit de reconnaître que le point de art était un abcès central de l'épiphyse, qui s'était entouré ne zone d'ostéite condensante et qui, en persistant, avait le point de départ de l'arthrite et de l'ostéite raréfiante de sinage. L'épaisseur des muscles n'aurait pas permis de dia- stiquer l'abcès avant qu'il y eût propagation à l'articula- , ni de faire la trépanation préventive que nous avons uis longtemps conseillée : seule, la résection nous per- ttait de sauver le membre du malade. Cette opération eut effet un plein succès et le malade sortit guéri de nos es, trois mois plus tard, malgré la formation d'un abcès avait retardé la cicatrisation.

Nous ne reviendrons pas sur les considérations générales le mode opératoire de la résection du coude que nous avons posés à diverses reprises et récemment, en particulier, s le tome III de nos Cliniques, page 394. Contentons-nous passer en revue les particularités propres à chacun des dont nous rapportons les observations dans ce volume.

L'observation CLXXIX est intéressante à plusieurs points vue. Il s'agit d'une arthrite fongueuse du coude dévelop- chez une femme de vingt-huit ans et dont le début re- ntait à douze ans.

Elle montre combien l'ostéo-arthrite fongueuse peut mettre temps à accomplir sa première période et quel dévelop- ment elle peut prendre à un moment donné.

Chez notre malade, en effet, il n'y eut pendant douze ans

que des symptômes d'arthrite chronique mal définis et peu prononcés : une certaine gêne dans les mouvements du coude, des douleurs intermittentes, parfois irradiées à l'épaule et surtout exagérées par les mouvements forcés et par la fatigue; une rétraction légère des muscles fléchisseurs; le tout, sans déformation notable de la région. Puis tout à coup, sans cause connue, les douleurs deviennent plus vives, l'arthrite suit une marche en quelque sorte suraiguë, le coude se tuméfie considérablement, l'avant-bras se place dans la flexion à angle droit, un abcès se développe au côté externe de l'article; la malade est obligée d'interrompre tout travail.

Il est à noter que, chez cette femme, les paquets de fongosités étaient peu vasculaires. Il s'agissait de cette variété de tissu fongueux, pâle, exsangue, vitreux, semblable à du frai de grenouille.

L'opération était bien indiquée ainsi qu'on peut le voir par la lecture de l'observation. Le périoste, les os, les ligaments, la synoviale, étaient en voie de dégénérescence avancée; si nous eussions attendu quelque peu, nous aurions vu survenir la période des fistules et de la suppuration interminable s'accompagnant d'une altération grave de l'économie tout entière et particulièrement des complications rénales ou pulmonaires fréquentes en pareil cas. La résection procura la guérison en trois mois.

ɔrer. Nous fîmes l'ablation des masses fongueuses et la
ion du foyer d'ostéite, et cette opération nous permit de
ıter que de nouvelles surfaces articulaires recouvertes
·tilage s'étaient établies entre l'humérus et les os de
t-bras et que le tendon du triceps s'était soudé au
ı de l'olécrâne. En un mot, il s'était fait une néar-
ɔ.

guérison suivit de près cette nouvelle opération.

bservation CLXXXI est surtout intéressante à ce point
ɔ que l'arthrite fongueuse s'est développée, sans causes
ıes, chez un homme de soixante-douze ans qui ne pré-
t aucun antécédent héréditaire ou pathologique et qui
jusque-là joui d'une bonne santé. Outre des fongosités
antes à diverses périodes de développement, il existait
:arie avancée des extrémités articulaires. Malgré le
âge du malade, la guérison suivit la résection de deux

illeurs, le développement d'arthrites fongueuses à un âge
ɔ n'est pas exceptionnel et, sous ce rapport, le cas pré-
t peut être comparé à l'observation CLXXXIV qui a trait
aalade de soixante-six ans atteint d'une tumeur blanche
-métacarpienne dont le début remontait seulement à
uit mois. Cette dernière observation est d'autre part fort
ıssante. Les os des deux rangées du carpe et les extré-
ı supérieures de plusieurs métacarpiens étaient détruits
ı carie et les fongosités. L'étendue et la gravité des dé-
es paraissaient incompatibles avec la conservation de la
. Néanmoins, malgré cette désorganisation, malgré l'exis-
d'une synovite par propagation de la gaine des fléchis-
, nous n'hésitâmes pas à tenter la conservation des
ɔ conformément aux principes que nous avons énoncés
demment.

ns pratiquâmes la résection des os des deux rangées du
et des extrémités malades des métacarpiens, et nous
âmes soigneusement les fongosités : le malade quitta
vice 20 jours après l'opération et nous le revîmes plus
omplètement guéri et faisant usage de sa main.

Chez la malade qui fait le sujet de l'observation CLXXXV, il y eut ostéo-arthrite fongueuse de l'articulation métacarpo-phalangienne du médius, avec nécrose des extrémités, dans les conditions suivantes : consécutivement à un panaris de la pulpe du médius, il y eut sphacèle du tendon fléchisseur et arthrite par propagation. Plus tard la malade contusionna fortement l'articulation atteinte. Nous n'avons rien trouvé de particulier dans les antécédents de cette malade.

Les résections du genou, au nombre de 5, méritent de nous arrêter. Cette opération est assez fréquente pour que nous puissions dire qu'elle est passée dans la pratique courante de notre service. Il n'est pas d'année, en effet, où nous n'ayons l'occasion de la faire plusieurs fois, pour des tumeurs blanches, consécutives à la synovite fongueuse, aux tubercules des os, à l'ostéite juxta-épiphysaire ou pour des affections d'autre nature.

Les succès que nous obtenons sont faits pour nous encourager, bien que des chirurgiens habiles et expérimentés considèrent la résection du genou faite à l'hôpital, comme un moyen extrême et presque sans chance de succès. Notre statistique démontre que les résultats sont des plus satisfaisants.

ınt un foyer d'ostéite se développa du côté du
retint une fistule qui prolongea le séjour du ma-
ital. Cette suppuration persistante l'affaiblit à tel
on dut pratiquer l'amputation de la cuisse, qui
ı suivie de guérison.

ſons utile de revenir sur quelques points relatifs
ons et contre-indications de l'opération, au ma-
ıire et aux soins consécutifs.

ıladies qui réclament cette opération sont celles
uti à une désorganisation complète de l'articula-
par suite de l'impuissance fonctionnelle, de l'atti-
e, des douleurs et de la suppuration qu'elles en-
compromettent l'état général, sans bénéfice aucun
ɜ des membres.

on ne doit être entreprise qu'autant que les autres
traitement : compression ouatée, badigeonnages
d'iode, vésicatoires, ignipuncture, redressement
et immobilisation prolongée dans une bonne
: totalement échoué. C'est assez dire que nous
ours à cette opération que longtemps après la
cuité, alors que la violence du processus s'est
ue le mal s'est bien limité. Agir plus tôt consti-
tre avis, une cause d'insuccès.

devoir du chirurgien de respecter l'articulation
ıis que le processus morbide l'a épargnée, c'est-
dans les cas où il s'agit d'ostéite, de carie ou de
itées à l'extrémité articulaire d'un seul os et où la
ıt indemne, il se contentera d' enleverles séques-
iquer la trépanation ou l'évidement suivant les cas
aux liquides un écoulement facile par des drai-
priés.

ganisation de la synoviale est, nous le répétons,
ıuses déterminantes de l'opération, et toutes les
espoir de conserver l'article, il faut rejeter la ré-
ıulaire.

lent qu'un état de débilité extrême, des com-
iscérales ou autres pourraient constituer autant

de contre-indications. Toutefois ne faudrait-il pas attacher à ces faits une importance par trop considérable.

Nous avons vu des malades dont l'état semblait désespéré, reprendre rapidement leurs forces et leur embonpoint à la suite de l'opération. Les foyers de suppuration ne font que hâter la déchéance nutritive et précipitent la marche des lésions viscérales.

Il ne faut pas oublier, dans les indications de la résection du genou, les douleurs souvent extrêmes au point de rendre au malade la vie absolument intolérable.

2° Pour l'opération nous nous écartons rarement des préceptes suivants :

Nous donnons la préférence à l'incision transversale légèrement convexe en bas, parce qu'elle est unique, qu'elle permet d'aborder facilement l'article, qu'elle respecte tous les organes importants et qu'elle facilite le drainage et l'écoulement des liquides. D'ordinaire, nous enlevons la rotule, dont la présence serait plus nuisible qu'utile, mais nous conservons autant que possible son périoste.

Nous détruisons avec un soin tout particulier la synoviale malade et nous agissons de façon à n'en laisser dans la plaie aucune partie, sa présence pouvant être le point de départ d'une récidive, s'il s'agit de synovite fongueuse, et entraînant dans tous les cas le retard de la cicatrisation.

ait mort tuberculeux, dans deux cas, les fongosités
npagnaient d'infiltration tuberculeuse des os (obs.
XVI et CLXXXVIII); dans deux cas, la tumeur blanche
onsécutive à l'ostéite épiphysaire (obs. CLXXXVII
III).

hrite fongueuse s'accompagnait de luxation de la ro-
dehors et de subluxation du tibia en arrière dans cinq
ı ajoutant à ces faits l'observation CLXXV (voir pré-
nent) nous arrivons au chiffre important de six cas de
n de la rotule en dehors avec subluxation du tibia en
. Ces derniers phénomènes évoluèrent spontanément,
te des progrès mêmes de l'arthrite, dans cinq cas. Dans
vation CLXXXVIII, la luxation semble devoir être attri-
une tentative de redressement faite en province pen-
nesthésie.

règle générale, sinon absolue, l'arthrite fongueuse
npagne d'atrophie rapide des segments de membre sus
s-jacents. En outre, la peau offre souvent une teinte
e, cyanique et sa température est notablement abais-
s poils deviennent secs, cassants, la sécrétion sudo-
arait diminuée; les muscles sont grêles et ont perdu
nicité. Les tumeurs blanches du genou ne font pas
ion à la règle; dans quelques cas même, l'atrophie

tibio-tarsienne; 1 sur l'articulation astragalo-calcanéenne; 1 sur les articulations médio-tarsienne et tarso-métatarsienne; 1 sur l'articulation tarso-métatarsienne.

Quatre nécessitèrent l'amputation sus-malléolaire de la jambe par la méthode à lambeaux elliptiques.

Une seule fut améliorée par la ponction capillaire d'un abcès, par l'immobilisation et la compression.

Dans l'observation CXCIII, il s'agit d'un homme de quarante-cinq ans, atteint de tuberculose pulmonaire au début. Il avait eu, vingt mois auparavant, une entorse qui ne guérit pas. Quand nous le vîmes, les gaines synoviales tendineuses péri-articulaires, celles des péroniers latéraux et des extenseurs étaient envahies par des masses énormes de fongosités; il en était de même du tendon d'Achille. Le tissu fongueux avait détruit l'articulation tibio-tarsienne. Bien qu'il n'y eût encore ni abcès, ni fistules, les désordres étaient incompatibles avec la conservation du membre. La guérison était complète six semaines après l'amputation.

L'observation CXCIV est des plus intéressantes. Il s'agit d'un sujet de trente-neuf ans profondément rachitique, à qui nous avions pratiqué l'amputation sus-malléolaire de la jambe, pour une tumeur blanche du pied, en 1877. La guérison fut retardée par une ostéite du moignon, mais fut néanmoins complète au bout de sept mois. Deux mois plus tard, le malade sou-

ıt de l'observation CXCV est un homme de quarante-
scrofuleux et rhumatisant. Le début de la tumeur
emontait à huit mois ; les anamnestiques et les phé-
observés au moment où nous le vîmes indiquaient
al se localisait à la première rangée du tarse et
t assez avancé pour nécessiter l'amputation sus-
re.

ıen de la pièce nous démontra que le calcanéum et
e étaient cariés, envahis par le tissu fongueux. Les
ɔns astragalo-calcanéennes étaient pleines de pus et
le désorganisation : synoviale fongueuse, cartilages
gaments ramollis. L'articulation tibio-tarsienne ne
t que de l'arthrite par propagation : quantité anor-
quide séreux louche. La face externe de la synoviale,
ı gaine des tendons extenseurs et fléchisseurs étaient
par les fongosités.

ırison fut obtenue au bout de cinq mois, malgré
le de la plus grande partie du lambeau, complication
ɔduisit le onzième jour après l'opération.

lmes encore l'amputation sus-malléolaire chez un
e vingt ans, pour une arthrite fongueuse des articu-
ı tarse et du métatarse. Les os et particulièrement

L'observation CXCVII relate l'histoire d'une arthrite tarso-métatarsienne développée chez une femme de vingt-neuf ans, menacée de tuberculose pulmonaire. La tuméfaction siégeait surtout au niveau de l'articulation tarso-métatarsienne. Un abcès froid s'étant développé au niveau de l'extrémité postérieure du premier métatarsien, nous en fîmes la ponction capillaire. La compression ouatée et l'immobilisation suffirent ensuite pour améliorer la situation.

La malade sortit avec son appareil et ne revint pas.

Obs. CLXXVIII. — *Scapulalgie. Abcès intra-osseux enkysté. Résection de l'extrémité supérieure de l'humérus. Guérison.* — Baudry (Henri), vingt-trois ans, charretier, entre le 20 janvier 1880, salle Saint-Augustin, n° 72. Pas d'antécédents héréditaires. Gourme et adénites cervicales dans l'enfance. Ni syphilis, ni tuberculose. Pleuro-pneumonie il y a six ans.

Il y a dix-huit mois, douleurs sourdes et gêne des mouvements de l'épaule droite, à la suite d'expositions répétées au froid et d'un travail forcé. Bientôt un abcès apparut à la face antérieure du moignon de l'épaule, dans le sillon qui sépare le deltoïde du grand pectoral. Cet abcès s'ouvrit spontanément, donna issue à une grande quantité de pus séreux, verdâtre, mélangé de débris osseux et demeura fistuleux. Ultérieurement, d'autres abcès apparurent et évoluèrent de la même façon, l'un à la face postérieure du bras vers la partie moyenne du triceps ; un second dans le creux axillaire ; un troisième au niveau de la partie moyenne du bord spinal de l'omoplate. Les mouvements

au milieu des parties molles. Lorsqu'on cherche à mouvoir le
n détermine des craquements articulaires, mais les mouve-
ont très limités et douloureux. Quant aux mouvements spon-
ls sont impossibles. Le malade souffre surtout la nuit; les
s s'irradient au coude et à la paroi thoracique. Amaigrisse-
némie, perte des forces. Pas de lésions viscérales apprécia-
agnostic : scapulalgie.
vier. — Chloroforme. Le malade est couché sur le côté sain.
açons à l'encre nos points de repère en dessinant l'acro-
'apophyse coracoïde et la partie supérieure de l'humérus,
ns pratiquons la résection de l'épaule d'après le procédé que
'ons décrit. Pour cela, nous plongeons un petit couteau à
tion verticalement dans l'articulation, au niveau du bord
ur du deltoïde, le tranchant tourné en avant. Nous coupons
ne coup et d'arrière en avant, suivant une ligne légèrement
en haut, tous les tissus, peau, muscles et tendons. Pour
la capsule, nous employons un couteau moins grand et pen-
ne des aides écartent les bords de l'incision en haut et en bas
s rétracteurs et qu'un autre exerce sur le bras une légère
pour séparer les surfaces articulaires, nous ouvrons l'articu-
: la tête humérale est très volumineuse, hypertrophiée et
ée; son cartilage d'encroûtement est en partie détruit, en
rodé; le périoste est épaissi, fortement vascularisé, fongueux;
atteint de carie. Pendant qu'un aide fait saillir la tête de
us entre les lèvres de la plaie et qu'un autre l'immobilise
fort davier, nous passons la scie à chaîne au-dessous des

trait de scie passe dans un tissu sain. Du côté de l'omoplate les dres sont moins prononcés. Nous constatons toutefois que le ca d'encroûtement de la cavité glénoïde et le bourrelet fibro-ca neux périphérique sont fongueux et en partie résorbés. En c points ils font complètement défaut et laissent l'os à nu. Les sités s'étendent sur le col de la cavité glénoïde et sont en pa vahies par des sels calcaires. Avec une rugine, nous réséquons les parties malades. Il existe des abcès péri-articulaires sur côté des fosses sus et sous-épineuses. Afin de faciliter l'écoulem pus, nous passons des tubes à drainage dans les anciennes

Perte de sang insignifiante, arrêtée d'ailleurs immédiate l'aide de quatre pinces hémostatiques que l'on peut enl moment du pansement. Les gros vaisseaux n'ont pas été t

Drain au fond de la plaie, sortant à la partie déclive et d transfixion. Nous suturons les bords de la plaie à l'aide de métalliques isolés. Le membre est ensuite placé dans un position et immobilisé à l'aide d'un appareil plâtré qui m l'avant-bras, le coude et la moitié inférieure du bras : une att trée passe d'une part sur la face postérieure du bras mala tronc, d'autre part sur la face antérieure du thorax pour aller un point d'appui sur l'épaule du côté sain.

La portion d'os réséquée (conservée dans notre musée lier, vitrine n° VIII) est atteinte de carie avec zone périp d'ostéite raréfiante. Au centre de la tête humérale existe u qui s'étend vers le col et contient un pus crémeux de co blanc jaunâtre. Cet abcès est enkysté, ses parois sont tapis une membrane organisée d'apparence conjonctive ayant pl millimètre d'épaisseur.

. M = 36°,6. — T. S = 36°,8.
. M = 36°,8. — T. S = 37°.
: de ce moment température normale. On a enlevé les fils
ème, cinquième et sixième jours et on les a remplacés par
ælettes de tarlatane collodionnées.
anvier, six jours après l'opération, l'élève chargé du pan-
'ait enlevé, sans nous demander conseil, le drain qui sor-
partie antérieure de l'épaule. Il en résulta la formation
te collection purulente et un mouvement fébrile qui dura
s, 30 et 31 janvier, 1er février. Nous fîmes une incision et
ıes un nouveau tube à drainage. A partir de ce moment
:ha régulièrement du côté de la plaie. Nous n'eûmes à
que des troubles gastro-intestinaux accusés surtout par des
ıt des selles diarrhéiques qui durèrent du 18 février au
ıalgré l'emploi du sous-nitrate de bismuth et des calmants.
nars, la suppuration profonde était complètement tarie,
es enlever les tubes à drainage. Il ne restait plus que des
erficielles qui cicatrisèrent lentement mais régulièrement.
ıde commence à se lever tous les jours à partir du 28 mars.
rril, la guérison est complète ; le malade quitte le service
ɔpareil silicaté.

XXIX. — *Tumeur blanche du coude. Résection. Guérison.* —
ırie), vingt-huit ans, domestique, entre le 11 janvier 1880,
e-Marthe, n° 54. Pas d'hérédité. Scrofule. Gourme, adénites
dans l'enfance. Ophthalmies. Pas de tuberculose. Menstrua-
ière depuis l'âge de quinze ans. Jamais de maladies graves.
louze ans, gêne des mouvements du coude droit ; douleurs
ancinantes, exagérées par la fatigue, s'irradiant parfois jus-
:ulation de l'épaule. L'avant-bras prit peu à peu une posi-
exion légère sur le bras sans qu'il y eût de déformation
rente du coude. Il y a deux mois, la malade éprouva des
plus vives, le coude augmenta tout à coup de volume et
as se plaça bientôt dans la flexion à angle droit, sans que
de la malade pussent vaincre cette tendance. Un chirur-
ılté à cette époque anesthésia la malade, ramena le bras
ension et l'immobilisa dans cette position à l'aide d'un
ilicaté qui fut gardé pendant quinze jours. Depuis cette
avant-bras est resté dans l'extension, mais il a continué à
r de volume ; il est toujours le siège de douleurs vives.
ance de ces accidents détermine la malade à entrer à

uel. — Le coude est déformé, fusiforme, considérablement
de volume tandis que le bras et l'avant-bras sont atrophiés ;
30 centimètres de circonférence au niveau de l'extrémité

de même masquée par le tissu fongueux. Le me
lisé dans l'extension ; les mouvements provoqués
fort douloureux. Pas de retentissement sur l'état
tions viscérales s'accomplissent normalement.

Diagnostic : Arthrite fongueuse.

24 *janvier* 1880. — Chloroforme. Nous pratic
du coude d'après notre procédé habituel. Nous
postérieure du coude, au niveau de l'olécrâne, u
ligne à concavité supérieure; nous disséquons l
nous le relevons du côté du bras. L'olécrâne ét
détachons le tendon du triceps et nous enlevon
les fongosités. Celles-ci sont luxuriantes, vit
bles à du frai de grenouille; elles ont envahi le
ments, les synoviales, et se prolongent jusque d
muscles. Quand nous avons ainsi enlevé le tiss
décollons le périoste de l'olécrâne et celui de l'e
de l'humérus avec la rugine en évitant de blesser l
extrémités articulaires sont atteintes de carie ava
même de la tête du radius que nous ruginons c
Ceci fait, pendant qu'un aide fait saillir les extré
du cubitus et du radius, nous passons la scie à
réséquons. Nous agissons de la même manièr
inférieure de l'humérus. Des pinces hémostatiqu
artères sectionnées nous ont permis d'opérer à sec

L'opération terminée, nous plaçons un drain tr
fond de la plaie dont nous suturons les lèvres à l'

février. — A la suite d'ingestion de tisane froide, petit frisson, riction épigastrique; cinq heures après, vomissements bilieux. pérature s'élève à 39°.

— Nouveaux vomissements. Constipation. Embarras gastrique . T. M = 38°,6. S = 39°.

— Purgatif : huile de ricin ; bouillon aux herbes. Vomissement uillon. Trois selles abondantes dans la journée. T. M = 38°,2. 8,8.

— Anorexie, douleurs épigastriques ; pas de vomissements. La rature oscille toujours entre 38° et 39°. Douleurs au niveau du .

— Un abcès s'est développé au niveau de l'épitrochlée. Inci- t drainage. T. M = 38°,8. S = 38°,4.

— Amélioration. Température normale, mais sueurs profuses. hée.

ars. — La malade s'est levée les trois jours précédents, œdème de l'avant-bras. Suppuration presque tarie. Selles diarrhéiques. le soir. T. S = 38°,4.

— On enlève les tubes à drainage et l'on cautérise les trajets e nitrate d'argent. A partir de ce moment, amélioration pro- ve tant générale que locale.

vril. — On remplace l'appareil plâtré par un appareil silicaté. isation complète.

— La malade sort avec son appareil silicaté. Elle n'a pas eu ses depuis l'opération.

CLXXX. — *Tumeur blanche du coude droit. Résection. Gué- avec retour des principaux mouvements. Foyer d'ostéite nécro- et récidive partielle du tissu fongueux au bout de trois ans. e opération. Guérison.* — Braud (Jean), vingt-sept ans, culti- , entre le 15 avril 1880, salle Sainte-Marthe, n° 11. Il a déjà ns nos salles au cours de l'année 1877 (Voir t. III, des Clini- obs. CLXXXV, p. 400) pour une tumeur blanche du coude droit, le début remontait à six ans. Nous pratiquâmes la résection du e, le 4 mai 1877 et après environ quatre mois de séjour à l'hô- il nous quitta complètement guéri. Les mouvements de l'arti- ion furent récupérés progressivement sauf ceux de pronation et pination. La flexion et l'extension devinrent aussi étendues que côté sain ; le malade pouvait accomplir avec son bras les plus s travaux, lorsqu'il y a un mois, à la suite d'une grande fatigue, inrent de la douleur et du gonflement au niveau de l'épitrochlée ; al fit des progrès rapides ; un abcès se forma, s'ouvrit spontané- nt et donna issue à du pus mélangé de petits séquestres du volume n grain de millet. Le malade vint alors nous trouver et nous pas- nes un tube à drainage. Malgré des injections de teinture d'iode

fongosités reconnaissables à leur consistance moins fluctuante. Le tissu fongueux se prolonge autour d Les autres parties constituantes de la jointure sont li vements sont limités et douloureux. Lorsque le m trouver avant la première opération, il était menacé pulmonaire, aujourd'hui l'état général est très satisfa constate plus de symptômes inquiétants du côté s'agit, en somme, d'une récidive partielle de synovite

17 *avril* 1880. — Chloroforme. A l'aide du bistou dons l'ancienne cicatrice, depuis l'olécrâne jusqu'à puis nous faisons rétracter fortement les bords de l'in en haut. Il existe entre les deux apophyses qui répon mités de notre incision un paquet de fongosités vasc ses, friables, peu adhérentes, que nous enlevons av forme de cuiller à bords tranchants. Le tissu fongue au-dessous du tendon du triceps et au pourtour de l' est dénudée et offre en un point très limité un foyer faisons avec soin le grattage des fongosités et nous ment avec la rugine tranchante le foyer d'ostéite. nous constatons que les nouvelles surfaces articulaires vertes de cartilage et que le tendon du triceps s'est so de l'olécrâne. En un mot une articulation complète s'

Quand nous avons dépassé de tous côtés les limite plaçons au fond de la plaie un tube à drainage qui fac ment des liquides et permettra de faire des injectio d'iode, puis nous réunissons les lèvres de l'incision

a enlève les fils le cinquième jour et on les remplace par des lelettes de tarlatane collodionnées.

jections d'eau alcoolisée phéniquée pendant quinze jours, puis tions de teinture d'iode par le tube à drainage.

ppuration complètement tarie au bout de six semaines. Cicatri- n complète à la fin du deuxième mois. Le malade retourne chez vec un appareil silicaté.

n. CLXXXI. — *Tumeur blanche du coude gauche. Ablation des mités. Résection des extrémités articulaires. Guérison.* — Benoît ngois), soixante-douze ans, charpentier, entre le 11 mars 1880, Saint-Augustin, n° 75. Pas d'hérédité. Pas d'antécédents scro- x, tuberculeux ou syphilitiques. Bonne santé habituelle.

r a neuf mois, sans cause connue, gêne des mouvements, dou- et gonflement de l'articulation du coude gauche. Ces phéno- s se sont exagérés progressivement. Il y a trois semaines, un s s'est formé à la partie interne de l'articulation, s'est ouvert tanément et est resté fistuleux. Cet accident décide le malade à r à l'hôpital.

nt actuel. — L'avant-bras est dans l'extension. Membre fusi- e; le gonflement du coude contraste avec l'atrophie du bras et avant-bras. La tuméfaction porte également sur les faces anté- e, postérieure et latérales de la jointure; elle est assez considé- pour masquer les saillies et dépressions normales. La peau che, exsangue, amincie dans la plus grande partie de son étendue, voir par transparence les veines sous-cutanées dilatées. Au u de l'épitrochlée, le gonflement est plus marqué; la peau est e, tendue, luisante; il existe en ce point un orifice fistuleux à s décollés, en partie masqué par des bourgeons charnus mol- s et saignants qui laissent continuellement écouler du séro-pus. oucher, la tuméfaction est due, partie à de l'œdème, partie à des es fongueuses épaisses que l'on reconnaît à leur consistance do-fluctuante. Ces fongosités masquent les extrémités articulaires npêchent de les explorer. Toutefois, il semble que celles-ci sont ot amoindries qu'augmentées de volume. Le stylet introduit dans stule pénètre directement dans l'articulation qui est complète- t désorganisée, et rencontre des surfaces osseuses dénudées et les comme dans l'ostéite raréfiante ou la carie. Impuissance tionnelle absolue. Douleurs sourdes, continues, lancinantes, exas- es par la pression et les mouvements provoqués. Rien dans les res. État général peu satisfaisant, anémie, émaciation, sénilité. agnostic : Ostéo-arthrite fongueuse.

mars 1880. — Chloroforme. Résection du coude. Après avoir notre petit lambeau postérieur convexe en bas, et détaché le on du triceps, nous décollons le périoste resté sain, afin de le

sac olécrâniens de la nouvelle articulation sont
fongosités reconnaissables à leur consistance moll
fluctuante. Le tissu fongueux se prolonge autou
Les autres parties constituantes de la jointure son
vements sont limités et douloureux. Lorsque le
trouver avant la première opération, il était mena
pulmonaire, aujourd'hui l'état général est très sat
constate plus de symptômes inquiétants du côt
s'agit, en somme, d'une récidive partielle de synov

17 *avril* 1880. — Chloroforme. A l'aide du bist
dons l'ancienne cicatrice, depuis l'olécrâne jusq
puis nous faisons rétracter fortement les bords de l
en haut. Il existe entre les deux apophyses qui rép
mités de notre incision un paquet de fongosités va
ses, friables, peu adhérentes, que nous enlevons
forme de cuiller à bords tranchants. Le tissu fong
au-dessous du tendon du triceps et au pourtour d
est dénudée et offre en un point très limité un foy
faisons avec soin le grattage des fongosités et no
ment avec la rugine tranchante le foyer d'ostéite
nous constatons que les nouvelles surfaces articulai
vertes de cartilage et que le tendon du triceps s'est
de l'olécrâne. En un mot une articulation complète

Quand nous avons dépassé de tous côtés les limi
plaçons au fond de la plaie un tube à drainage qui f
ment des liquides et permettra de faire des injec

enlève les fils le cinquième jour et on les remplace par des lettes de tarlatane collodionnées.

ctions d'eau alcoolisée phéniquée pendant quinze jours, puis ons de teinture d'iode par le tube à drainage.

puration complètement tarie au bout de six semaines. Cicatri- complète à la fin du deuxième mois. Le malade retourne chez c un appareil silicaté.

. CLXXXI. — *Tumeur blanche du coude gauche. Ablation des ités. Résection des extrémités articulaires. Guérison.* — Benoît ois), soixante-douze ans, charpentier, entre le 11 mars 1880, Saint-Augustin, n° 75. Pas d'hérédité. Pas d'antécédents scro- , tuberculeux ou syphilitiques. Bonne santé habituelle.

a neuf mois, sans cause connue, gêne des mouvements, dou- et gonflement de l'articulation du coude gauche. Ces phéno- se sont exagérés progressivement. Il y a trois semaines, un s'est formé à la partie interne de l'articulation, s'est ouvert nément et est resté fistuleux. Cet accident décide le malade à à l'hôpital.

actuel. — L'avant-bras est dans l'extension. Membre fusi- ; le gonflement du coude contraste avec l'atrophie du bras et vant-bras. La tuméfaction porte également sur les faces anté- , postérieure et latérales de la jointure; elle est assez considé- pour masquer les saillies et dépressions normales. La peau he, exsangue, amincie dans la plus grande partie de son étendue, voir par transparence les veines sous-cutanées dilatées. Au de l'épitrochlée, le gonflement est plus marqué; la peau est , tendue, luisante; il existe en ce point un orifice fistuleux à décollés, en partie masqué par des bourgeons charnus mol- et saignants qui laissent continuellement écouler du séro-pus. cher, la tuméfaction est due, partie à de l'œdème, partie à des fongueuses épaisses que l'on reconnaît à leur consistance o-fluctuante. Ces fongosités masquent les extrémités articulaires pêchent de les explorer. Toutefois, il semble que celles-ci sont amoindries qu'augmentées de volume. Le stylet introduit dans ule pénètre directement dans l'articulation qui est complète- désorganisée, et rencontre des surfaces osseuses dénudées et les comme dans l'ostéite raréfiante ou la carie. Impuissance tionnelle absolue. Douleurs sourdes, continues, lancinantes, exas- par la pression et les mouvements provoqués. Rien dans les res. État général peu satisfaisant, anémie, émaciation, sénilité. agnostic : Ostéo-arthrite fongueuse.

mars 1880. — Chloroforme. Résection du coude. Après avoir é notre petit lambeau postérieur convexe en bas, et détaché le don du triceps, nous décollons le périoste resté sain, afin de le

première affection. On a fait à trois reprises, il y a un an, des tions de pointes de feu. Toute l'articulation présente encore d'hui un gonflement manifeste, mais on ne constate pas de ités ni de fistules indiquant une suppuration ancienne. Les ments de l'article sont très limités, un peu douloureux et ent de petits craquements sensibles au toucher pendant le nement de l'articulation. La jambe ne présente pas d'atro- égère claudication.

a trois mois, douleurs et faiblesse dans le poignet gauche; me temps survient un gonflement au niveau de l'articulation carpienne. Depuis un mois le malade ne peut plus faire usage main gauche.

actuel. — Douleurs peu accentuées, rendues plus vives par uvements provoqués de l'articulation du poignet; elles sont arquées la nuit. Le malade n'a aucune force et la pression erce avec la main est très modérée à cause des douleurs. On te, en outre, un gonflement léger surtout sensible à la face e du poignet. La peau a conservé sa couleur normale, mais la tion superficielle est exagérée. Au toucher, on ne constate pas entation de volume des extrémités articulaires; pas d'épan- nt articulaire; le gonflement paraît plutôt dû à la présence de fongueuses, molles, et d'un empâtement général sous-cutané. uvements provoqués déterminent de la crépitation, des cra- nts. L'avant-bras a conservé son volume normal, mais la main effilée, plus longue que celle du côté opposé. Les espaces inter- présentent des sillons dus à la dégénérescence, à l'atrophie uscles de la région. L'état général du malade est satisfaisant un certain degré d'anémie. L'auscultation de la poitrine ne aucun trouble du côté des organes respiratoires et de la circu-

ptembre. — Première application de pointes de feu sur la face e du poignet. Appareil ouaté maintenant l'articulation immo- exerçant une légère compression. Traitement général.

pareil est maintenu ainsi pendant trente-cinq jours, au bout els on constate une diminution notable du gonflement et un ement des fongosités.

novembre. — Seconde application de pointes de feu. Appareil compressif et inamovible.

décembre. — Amélioration très sensible. Le poignet est presque u à son volume normal. Mouvements encore douloureux. On que un dernier appareil ouaté avec attelle pour maintenir l'arti- ion dans la plus parfaite immobilité. Le malade quitte le service décembre 1879 en bon état.

s. CLXXXIII. — *Tumeur blanche du poignet et de la main. Igni-*

fonctionnaient bien, sauf l'articulation du poign
rouge, chaude, douloureuse, tuméfiée au niveau
Les douleurs musculaires disparurent en trois s
contenté d'appliquer un emplâtre de thapsia sur
accidents articulaires du poignet persistèrent. I
gées avec une pommade (?) et l'emploi de vési
quinze en quinze jours déterminèrent la diminut
mais les douleurs et la faiblesse des mouvements
la main se mit dans la demi-flexion. En août
compression ouatée et appareil plâtré. Amélioratic
l'appareil, la main était ramenée dans l'extensior
1879, lumbago; les manifestations articulaires co
la malade demande à entrer à l'hôpital.

Etat actuel. — Le poignet et la main sont
tuméfaction uniforme, peu considérable, surtou
dorsale du carpe et des trois derniers métacarpien
des pointes de feu, mais la peau a conservé ses ca
ni abcès, ni fistules. Au toucher, consistance m
fluctuante, caractéristique des fongosités. Celles-
le carpe et le métacarpe. Les extrémités inférieur
bras ont conservé leur forme et leurs dimensi
gaines synoviales des fléchisseurs et des ext
indemnes. Douleurs sourdes, vagues, peu pronon
du membre, exagérées par les mouvements et la
vements du poignet sont possibles, mais très lim
toujours à retomber dans la demi-flexion.

État général satisfaisant. Pas de lésions viscéra

par le cautère avec le nitrate d'argent et on badigeonne le tour avec de la teinture d'iode.

malade sort le 12 mars avec son appareil. Guérison très avancée.

CLXXXIV. — *Tumeur blanche du carpe et du métacarpe de droite. Résection carpo-métacarpienne. Guérison.* — Barassin çois-Alphonse), soixante-six ans, employé, entré le 7 octobre , salle Saint-Augustin, n° 13. Pas d'hérédité. Lymphatisme dans nce. A eu plusieurs attaques de rhumatisme articulaire subaigu. dix-huit mois, à la suite de fatigue, tuméfaction et douleur de ce dorsale de la main droite. Application de cataplasmes. Le de continue à travailler. Six mois plus tard, formation et oure spontanée d'un abcès à la face dorsale du carpe; persistance fistule. Le gonflement augmente de jour en jour. L'aggrava- des désordres et l'impuissance fonctionnelle déterminent le de à entrer à l'hôpital.

t actuel. — Les deux faces de la main droite sont déformées par tuméfaction considérable. A la face dorsale, le gonflement se au carpe et au métacarpe; il s'étend de l'interligne radio-car- à la racine des doigts. De ce côté, l'articulation du poignet pa- ndemne. La peau est amincie, tendue, luisante et laisse voir par parence les veines sous-cutanées dilatées; elle est blanche, gue dans la plus grande partie de son étendue, rouge vineux me violacée au niveau du premier espace inter-métacarpien. En région, existe au niveau de l'articulation carpo-métacarpienne ifice fistuleux, fongueux, qui laisse continuellement écouler du pus. A la face palmaire, le gonflement occupe non seulement la de la main, mais il remonte du côté de l'avant-bras en sui- le trajet de la gaîne du fléchisseur commun. La peau est sou- , tendue, mais non altérée. Au toucher, on constate qu'à la dorsale le gonflement est dû, en partie à l'œdème, en partie présence des masses épaisses de fongosités, reconnaissables à consistance mollasse et faussement fluctuante. A la face pal- , la tuméfaction est constituée par le soulèvement de la gaine s tendons du fléchisseur commun. La synoviale est épaissie, rtrophiée, mais ne présente pas de fongosités. Il existe un peu ynovite par contiguïté avec épanchement. Le stylet introduit la fistule dorsale pénètre directement dans l'articulation carpo- acarpienne; il peut être conduit indifféremment dans tous les s et rencontre partout des os ramollis, friables, détruits par la et envahis par le tissu fongueux. Les extrémités supérieures métacarpiens, tous les os de la seconde rangée du carpe, la plu- des os de la première rangée sont atteints. Impuissance fonc- nelle absolue de la main. Douleurs intermittentes, sourdes, inantes.

gré la déformation et le raccourcissement de la main, ses doigts
ndent de grands services.

n. CLXXXV. — *Tumeur blanche métacarpo-phalangienne du mé-
droit. Nécrose des extrémités articulaires. Résection du troisième
rpien. Guérison.* — Schneider (Marguerite), cinquante-trois ans,
gère, entre le 21 novembre 1879, salle Sainte-Marthe, n° 54. Pas
édité. Pas d'antécédents scrofuleux, tuberculeux ou syphiliti-
; Bonne santé habituelle.

y a cinq ans, panaris très étendu de la pulpe du médius droit.
mmation se propagea à la gaine du tendon fléchisseur jusqu'à
culation métacarpo-phalangienne. Un abcès s'ouvrit à ce niveau
tendon, sphacélé en ce point, s'élimina par cette voie. La gué-
s'effectua lentement, mais fut suivie de l'impuissance fonction-
du médius. Aucun accident ne s'était manifesté de ce côté depuis
époque, lorsque, en février 1879, dans un brusque mouvement
nction du membre supérieur, la malade se frappa violemment
e dorsale de l'articulation métacarpo-phalangienne du médius
e l'angle d'un meuble. Consécutivement à cet accident, dou-
vives, tuméfaction locale, œdème du médius et de la paume de
in au niveau du troisième métacarpien. Au bout de dix jours,
ation et ouverture spontanée d'un abcès à la face palmaire de
culation métacarpo-phalangienne. Cet abcès resta fistuleux et
a ultérieurement issue à de petits séquestres. Il y a un mois,
ée aiguë, ouverture d'un second abcès à la face dorsale de la
ure. Ce dernier accident détermine la malade à entrer à l'hôpital.

t *actuel.* — Le médius immobilisé dans la demi-flexion est
natié dans toute sa longueur. Tuméfaction assez bien circons-
au pourtour de l'articulation métacarpo-phalangienne; la peau
ndue, luisante, amincie et offre une teinte bistrée due à l'inflam-
n chronique. Il existe deux fistules, l'une palmaire, immédiate-
au-dessus du pli de flexion qui sépare le médius de la paume
main, l'autre dorsale, au niveau de la tête du métacarpien;
s deux sont en activité et laissent écouler du pus séreux. Le
introduit dans ces fistules rencontre des surfaces osseuses
dées, nécrosées et friables, il traverse de part en part l'articula-
et ressort par la fistule opposée. Chemin faisant, il déchire des
sités très saignantes. Au toucher on apprécie l'existence de ces
sités par leur consistance mollasse et faussement fluctuante.
nements articulaires. L'articulation est complètement désorga-
. Impuissance fonctionnelle absolue.

novembre 1879. — Chloroforme. Résection du troisième méta-
en à l'union de son tiers inférieur avec son tiers moyen. Nous
ns l'incision en raquette en ayant soin de prolonger l'incision
le du côté de la peau, jusque vers la partie moyenne du méta-

A la coupe, on constate qu'il s'agit bien d'une a
avec nécrose des extrémités articulaires.

Pas de réaction fébrile. Pas d'accidents conséc
les fils les quatrième et cinquième jours et on les
bandelettes de tarlatane collodionnées. Réunion pa
tion sauf à l'angle inférieur de la plaie.

On laisse le tube à drainage en place pendant qu
l'enlève alors, la suppuration étant tarie. Les jours s
rise la petite plaie avec le nitrate d'argent.

20 *décembre* 1879. — Guérison complète.

Obs. CLXXXVI. — *Tumeur blanche du genou. Ign
pression ouatée. Immobilisation dans une bonne positio
d'abcès péri-articulaires. Résection du genou. Infiltra
du tibia. Amputation de cuisse. Guérison.* — Dédole
vingt-huit ans, charretier, entre le 10 mai 1880, sall
n° 27. Pas d'hérédité. Lymphatisme. Jamais de mal
a trois ans, il remarqua, sans cause connue, une a
volume du genou gauche avec gêne des mouvement
Ces accidents ne l'empêchèrent pas de continuer so
dans les derniers temps, où le gonflement devint
même temps que des douleurs violentes se produisa
tative de mouvement et lorsqu'il posait le pied à te
alors à entrer à l'hôpital.

Etat actuel. — Genou uniformément tuméfié, t
32 centimètres de circonférence au niveau de la rot
chaude, tendue ; hypertrophie marquée des poils de

ion ouatée. Ce traitement n'entravant nullement la marche du nous avons recours à l'ignipuncture et à la compression. Malgré intes de feu appliquées à plusieurs reprises, les désordres s'ac-ent. Un abcès s'ouvre, le 15 juin, à la face interne de l'articula-donne issue à une grande quantité de pus crémeux et reste ux. Le 22 juin, nouvel abcès au niveau de la tubérosité externe ia, fistule persistante. En même temps, l'état général s'altère ement. Amaigrissement, perte des forces. Sueurs nocturnes es. Diarrhée rebelle. Perte de l'appétit et du sommeil. L'aus-ion des poumons ne révèle pas d'autres lésions qu'un peu de se de la respiration au sommet gauche avec expiration pro-e.

juillet 1880. — La marche progressive des lésions et la gravité at général nous décident à pratiquer la résection du genou.

loroforme. A l'aide du bistouri nous faisons à la face anté-e de l'articulation du genou une incision convexe en bas, allant condyle à l'autre et passant au-dessous de la rotule; nous déta-e le lambeau par sa face profonde et nous le relevons de manière couvrir la cavité articulaire. Comme la rotule serait plutôt gê-e qu'utile, nous l'enlevons. La jointure contient du pus séreux, noviale et les ligaments sont complètement désorganisés, mé-issables, ramollis, friables, remplacés par un tissu fongueux, se, saignant, extrêmement épais. Après avoir enlevé largement les fongosités, nous arrivons sur l'extrémité inférieure du fémur, t dénudée de son cartilage, dépouillée en partie de son périoste, te d'ostéite raréfiante. Nous détachons avec la rugine toutes les s molles qui adhèrent à l'os afin d'enlever celles qui sont ma-et de conserver celles qui sont saines. L'ostéite remonte jus-desssus des condyles, de sorte que pour dépasser les limites du nous devons faire porter la résection au-dessus de ces apo-s. Les désordres sont beaucoup moindres du côté du tibia; il suffit de faire sauter les plateaux de cet os avec la scie circu-du polytritome pour nous mettre, autant que possible, à l'abri récidive. L'opération terminée, il nous est facile de ramener le bre dans une bonne position et de faire le coaptation des sur-osseuses réséquées; nous plaçons alors au fond de la plaie un transversal dont les extrémités sortent aux côtés interne et me de l'articulation, puis nous réunissons les lèvres de l'incision de huit fils métalliques isolés.

nsement alcoolisé phéniqué et ouaté compressif. Nous immobi-s le membre redressé dans une gouttière garnie de coussins im-méables.

ndant les huit premiers jours, la température oscille entre 37°,6 39°,2. On enlève les fils les quatrième et cinquième jours. Réu-

nion par première intention sauf aux angles de la plaie. Sup
abondante.

4 *août*. — T.M = 39°,6. S = 38°,2. Douleurs vives, lancin
niveau de la plaie.

5. — Un abcès s'est développé à la face antérieure de la
niveau de la surface de section du fémur. Incision et drain
dant toute la durée des mois d'août et septembre, malgré d
tions quotidiennes de teinture d'iode, écoulement abondant
pus par les drains. Tuméfaction de l'extrémité inférieu
cuisse.

4 *octobre*. — Les fongosités repullulent autour des e
osseuses réséquées et dans leur intervalle, malgré l'activit
tement local et général.

22. — Abcès de la face externe de la cuisse. Une fusée
sous-cutanée remonte jusqu'à quatre travers de doigt a
du grand trochanter. Incision et drainage. Injections dét
modificatrices.

10 *novembre*. — L'abcès s'est tari, mais les fongosités s
riantes; écoulement continuel de pus séreux par la plaie.
sement. Perte des forces, anémie. Fièvre vespérale.

13. — Chloroforme. Amputation de la cuisse par la m
lambeaux elliptiques, à l'union des tiers moyen et inférieur.
transfixion et drain transversal. Quatre points de suture p
dix points de suture superficiels. Pansement alcoolisé ph
ouaté compressif.

Sur une coupe, le fémur et le tibia sont atteints d'ost
flante; de plus l'extrémité supérieure du tibia est infiltrée
cules à différentes périodes d'évolution. D'énormes paque

s Sainte-Marthe, n° 39. Pas d'hérédité, ni scrofule ni tuberculose ; me santé habituelle.

l y a huit ans, à la suite d'une marche forcée, douleurs violentes niveau de l'extrémité inférieure du fémur droit; gonflement sulaire, fièvre avec symptômes généraux graves. Un abcès s'ou- rapidement à la face interne de l'extrémité inférieure du fémur onna issue à un flot de pus. La jambe prit une attitude vicieuse, s l'abduction avec rotation en dehors. Consécutivement, un vel abcès s'ouvrit à la partie antéro-interne de l'épiphyse ale supérieure. Ces abcès devinrent fistuleux et donnèrent lieu à suppuration abondante et prolongée avec issue de séquestres. uisement des fistules ne survint qu'après une désorganisation plète de l'articulation du genou qui s'immobilisa dans l'exten- t. La malade avait vécu avec cette infirmité jusqu'aux derniers ps, lorsqu'elle remarqua que la jambe subissait une atrophie ide, en même temps qu'elle éprouvait de vives douleurs toutes fois qu'elle posait le pied à terre. Ces derniers accidents la déter- èrent à entrer à l'hôpital et à demander notre intervention.

tat actuel. — La jambe est dans l'extension forcée sur la cuisse. tibia est sur un plan postérieur à l'axe du membre en même ps qu'il se trouve déjeté en dehors. Le pied est dans l'abduction rotation dans le même sens. Le genou présente des déforma- s multiples. Le condyle interne du fémur fait en dedans une ie considérable. La tubérosité externe du tibia fait au contraire ie à la face externe du membre. Il existe au-dessous de la rotule encoche capable de loger l'index, tandis que le creux poplité est partie comblé par la saillie du tibia en arrière. Au niveau du con- interne existe une cicatrice épaisse, déprimée, adhérente à l'os. ne disposition à la partie antéro-interne du tibia. La peau offre teinte bleuâtre cyanique, sans vascularisation de nouvelle for- ion. Au toucher sa température est notablement plus basse que du côté opposé. Il en est de même des téguments de la jambe pied. L'atrophie est des plus marquées : la mensuration com- ie des deux membres donne 31 centimètres de circonférence r le mollet gauche, 27 seulement pour le droit. Ankylose com- du genou. Douleurs spontanées exagérées par les tentatives de ivement, la marche et la pression. L'état général est satisfaisant. s sommes persuadé que l'atrophie du membre et les douleurs t dues à la compression que subissent les nerfs du creux poplité. nme d'autre part le membre ne peut rendre aucun service dans at actuel et que nous voulons faire de la chirurgie conservatrice, s nous décidons à pratiquer la résection du genou.

juillet 1880. — Chloroforme. A l'aide du bistouri nous faisons une sion transversale, légèrement convexe en bas, étendue d'un condyle

à l'autre et passant immédiatement au-dessus de l'insertion tibia ligament rotulien. Nous disséquons le lambeau circonscrit par incision à sa face profonde afin de le relever et nous enlev rotule qui ne serait d'aucune utilité, en prenant soin toutef conserver son périoste, comme d'habitude. Nous décollons ensu périoste fémoral jusqu'au-dessus des condyles et nous réséq cette portion inférieure du fémur à l'aide de la scie du polytri en évitant les vaisseaux et nerfs poplités. Nous procédons de à l'ablation des plateaux du tibia en conservant le périoste. La viale dégénérée, fongueuse, est totalement enlevée.

Cette opération nous permet de ramener le membre dans une position et de l'immobiliser à l'aide de notre gouttière à co imperméables. Drain transversal au fond de la plaie dont les sont réunis à l'aide de huit points de suture métallique isolés sement alcoolisé phéniqué et ouaté compressif.

Les fragments osseux réséqués sont atteints d'ostéite rar dénudés de leurs cartilages et présentent des pertes de sul dues à l'élimination des séquestres.

Pas de réaction fébrile. Inappétence les premiers jours. On en fils les 8 et 9 juillet, et on les remplace par des bandelettes d tane collodionnées. Réunion par première intention sauf aux d'entrée et de sortie du tube à drainage. Lavages, injections et ments alcoolisés phéniqués quotidiens.

2 *août*. — La suppuration diminue de jour en jour. État satisfaisant.

26. — Suppuration tarie ; on enlève le drain et on cautérise l avec le nitrate d'argent.

12 *septembre*. — Cicatrisation complète. Appareil silicaté.

me temps qu'il subissait une atrophie rapide. Depuis deux mois, lade éprouve au niveau du genou des douleurs tellement vives vient aujourd'hui nous demander de le débarrasser de sa jambe. *tat actuel.* — Flexion à angle droit de la jambe sur la cuisse. Tu-ction du genou, marquée surtout au niveau des culs-de-sac rieur et latéraux de la synoviale. Il existe à la face antérieure, ssous des plateaux du tibia, une dépression transversale en che, indiquant que cet os s'est déplacé en arrière. Le creux té est au contraire refoulé par la saillie qu'il forme sur un plan rieur aux condyles. Peau lisse, unie, tendue, amincie, luisante, lorée; veinosités superficielles ; ni ulcérations, ni fistule. Au tou-, les extrémités articulaires du tibia et du fémur sont épaissies, rtrophiées. La rotule est soudée au fémur. Au niveau des culs-ac synoviaux, consistance mollasse caractéristique des fongo-. Pas de fluctuation franche. On se rend mieux compte, par le her, de la subluxation du tibia en arrière. Le membre est losé dans cette position, par suite l'impuissance fonctionnelle est plète. Outre ces désordres du côté du genou, on remarque une hie considérable de la jambe. La mensuration comparée des membres donne 32 centimètres de circonférence au niveau ollet gauche et 26 seulement au niveau du droit. La peau est gue, de teinte cyanique ; les poils sont rares, secs, cassants ; la tion sudorale est diminuée au dire du malade. Les muscles sont s et ont perdu leur tonicité. Ces phénomènes sont dus à la com-ion par le tibia déplacé des nerfs qui traversent le creux té. Anémie, maigreur extrême, perte des forces, mais pas de ns viscérales.

juin 1880. — Chloroforme. Nous pratiquons la résection du u, suivant notre procédé habituel. Incision transversale, légère-t convexe en bas, à la face antérieure du genou, étendue d'un yle à l'autre et passant au niveau de l'insertion du tendon rotu-ur le tibia. Nous relevons le lambeau en disséquant sa face pro-. La rotule étant soudée au fémur et ne pouvant rendre aucun ce, nous l'enlevons en conservant son périoste. Après avoir détaché parties molles qui s'attachent aux condyles fémoraux, nous décol-le périoste avec la rugine, sur les parties antérieure et latérales os jusqu'à 2 centimètres au-dessus de ces apophyses, en enlevant, in faisant, avec des ciseaux, la synoviale envahie par les fongo-. Ceci fait, nous réséquons l'extrémité inférieure du fémur avec la à amputation, en prenant la précaution de ne conduire l'instru-t en arrière que jusqu'au périoste pour ne pas toucher les organes us dans le creux poplité. Il nous est d'ailleurs facile de déta-complètement la portion osseuse réséquée, en la saisissant avec un davier. Le périoste se décolle de lui-même. La surface de section

sion. Pansement alcoolisé phéniqué et ouate comp

Les extrémités osseuses réséquées sont atteint
flante; il existe des noyaux tuberculeux.

Les cinq premiers jours, la température oscille
Inappétence. Insomnie.

Les 1er et 2 juillet, on enlève les fils et on les remp
delettes de tarlatane collodionnées. La réunion pa
tion est obtenue dans la plus grande partie de la pl
abondante par le tube à drainage. Température
injections et pansements alcoolisés phéniqués tous l

4, 5 et 6 *août*. — Mouvement fébrile; la tempéra
37°,8 et 39°. Douleurs au côté externe de la plai
abcès que l'on ouvre avec le bistouri et dans la cavit
duit un petit tube à drainage. La température re
partir de ce moment. Suppuration modérée par les

24 *septembre*. — Suppuration tarie, on enlève les
Cautérisation du trajet avec le nitrate d'argent.

12 *octobre*. — La plaie est complètement cicatris
un raccourcissement de 5 centimètres.

14. — On applique un appareil silicaté.

19. — Le malade sort avec son appareil.

Obs. CXXXIX. — *Tumeur blanche du genou. Résect
articulaires. Guérison.* — Simon (Céline), quinze ans,
le 7 juin 1879, salle Sainte-Marthe, n° 39. Le père e
à trente-sept ans, la mère a succombé des suites d'
sœur et un frère bien portants. Lymphatisme. Gourr
Pas d'autres signes de scrofule.

me. La circonférence au niveau des condyles faite par comparaison deux côtés donne une différence de 4 centimètres et demi en du côté du genou malade. Au niveau des plateaux du tibia, la dif- ce n'est que de 3 centimètres. En hauteur, la tuméfaction re- te, du côté du fémur, jusqu'à quatre travers de doigt au-dessus nterligne articulaire. Elle est beaucoup plus limitée du côté de physe tibiale où elle ne dépasse pas 2 centimètres. La saillie de tule et de son tendon, ainsi que les dépressions qui les limitent alement, ont disparu au milieu de la tuméfaction ; il en est de me du condyle externe ; le condyle interne fait au contraire un f beaucoup plus marqué qu'à l'état normal. La peau a conservé intégrité, mais elle est amincie, tendue, luisante, pâle, exsan-, décolorée et laisse voir par transparence des veines sous-cuta- bleuâtres et dilatées. Au toucher, la consistance est molle, i-fluctuante, rappelant nettement celle des fongosités, dans pres- toute l'étendue de la tumeur. Le produit de nouvelle formation de surtout au pourtour de la rotule ; il semble avoir envahi la le la plus inférieure du triceps crural. Le condyle externe est plètement masqué par lui. Le condyle interne paraît de même uvert par un périoste épaissi et de consistance mollasse. L'exis- ce de ce tissu, facilement appréciable au toucher, n'empêche pas moins de reconnaître la consistance osseuse de l'extrémité infé- re du fémur qui paraît elle-même hypertrophiée. Le tibia paraît nne, sinon au niveau de ses plateaux. Rien de particulier du de l'articulation péronéo-tibiale supérieure. La malade éprouve le genou des douleurs sourdes, continues, exagérées par la pres- et les mouvements. Les mouvements spontanées sont impossi- ; les mouvements provoqués sont limités et fort douloureux. gré ces désordres locaux, l'état général est encore satisfaisant. n'existe aucun trouble viscéral. Nous avons affaire à une tumeur che dans laquelle les os et particulièrement le fémur sont ma- s au même titre que les parties molles.

juin 1879. — Chloroforme. Nous pratiquons la résection du eu d'après notre procédé habituel, après avoir d'abord marqué à cre nos points de repère. Pour cela nous faisons à la face anté- re de l'articulation, au-dessous de la rotule, une incision ellipti- dont la concavité est tournée en haut et qui comprend dans son isseur la peau et le tissu cellulaire sous-cutané. Nous disséquons tissus par leur face profonde de manière à en former un lambeau nous relevons ensuite du côté du fémur. La synoviale articu- re et les ligaments sont envahis par des masses de fongosités muriantes, épaisses, mollasses et saignantes. Les os et la partie férieure du triceps crural sont de même envahis, mais tandis que tibia n'est atteint qu'au niveau de ses plateaux, le fémur est au

tion réséquée du fémur est ramollie, atteinte d'ostéite a
laisse entamer facilement par le couteau. Ainsi que i
prévu, les désordres sont beaucoup moins graves et bea
étendus du côté du tibia; il nous suffit, de ce côté, de i
la scie une lamelle de 2 centimètres d'épaisseur qui com
face articulaire de l'os. Le trait de scie a de ce côt
limites du mal, il n'en est pas de même du côté du fém
nous est facile de nous en convaincre en examinant
section, aussi sommes-nous obligé de décoller de nouve
et de réséquer à l'aide de la scie une nouvelle rondell
mètres d'épaisseur.

Après avoir bien nettoyé la plaie, afin de ne pas laiss
ou de poussières osseuses, nous plaçons le membre da
et nous suturons les bords du lambeau à l'aide de do
liques, après avoir placé au fond de la plaie un drain tra
pareil plâtré inamovible. Pansement alcoolisé phéniqué

8. — T. M = 37°,6. S = 38°,4. P = 116. Appétit nu
nocturne. Ne souffre au niveau du genou qu'au moment d

9. — T. M = 37°,8. S = 38°,6. P = 118. Même é
alcoolisée phéniquée par le tube à drainage.

10. — T. M = 37°,4. S = 38°,2. P = 110. La nu
calme. Bouillon, viande rôtie, vin de Banyuls. Rien de
côté de la plaie.

11. — T. M = 37°,6. S = 38°,4. P = 114. Écouleme
séro-purulent par le tube à drainage. Lavage et pansem

12. — T. M = 37°,4. S = 38°,2. P = 112. L'état gén

L. — Cicatrisation très avancée des angles de la plaie.
juillet. — On enlève le drain, la suppuration est tarie.
. — Guérison complète avec un raccourcissement de 6 centimè-
La malade se lève et marche dans la salle avec une béquille.
n'attend plus qu'un appareil pour sortir.

s. CXC. — *Tumeur blanche du genou droit. Ankylose avec luxation ibia en arrière et en dehors. Résection du genou, puis amputation uisse. Guérison.* — Bernier (Jules), vingt et un ans, sellier, entre juillet 1879, salle Sainte-Marthe, n° 2. Sujet maigre, anémique, ondément débilité. Pas d'hérédité. Pas d'antécédents tuberculeux. alade raconte qu'une de ses sœurs le laissa tomber lorsqu'il était nt. Depuis cet accident il éprouva des phénomènes douloureux l'impuissance fonctionnelle du côté de la hanche droite. Il ne mença à marcher qu'à l'âge de cinq ans et était alors atteint d'une dication légère qui ne disparut que progressivement. Jamais d'au- maladies graves. Il y a huit ans, il reçut au côté interne du tendon lien droit une pierre lancée avec violence par un de ses camarades. résulta une plaie contuse de 2 centimètres de diamètre. Dès le emain se développa une arthrite suraiguë du genou, avec douleur ème, gonflement et rougeur péri-articulaire, état fébrile. Un mé- n mandé sur-le-champ fit appliquer sur chaque condyle un cautère resta en place, pendant cinq heures, et des cataplasmes. Les ares laissèrent au-dessous d'elles des plaies, qui devinrent le t de départ d'une suppuration abondante et de fistules qui ne se ent qu'au bout de trois mois. Pendant cette période, les phéno- es d'inflammation aiguë diminuèrent progressivement. Mais la be qui n'était maintenue par aucun appareil se plaça peu à peu la flexion sur la cuisse et finit par s'immobiliser complètement la flexion à angle droit. A la suite de ces accidents le malade cha avec des béquilles; il ne souffrait plus, lorsqu'il y a trois aines, sa béquille glissa et il fit une chute dans laquelle la jambe ade fut comprimée entre le sol et le tronc. Il éprouva immédiate- it et depuis l'accident de violentes douleurs qui le déterminèrent itrer à l'hôpital.

tat actuel. — Le genou est complètement déformé par la tumé- ion et les rapports vicieux des surfaces articulaires. Le gonfle- it occupe l'épiphyse condylienne du fémur, dont elle marque les lies normales, les parties latérales de l'articulation et l'extrémité érieure du tibia. La peau est lisse, unie, tendue, blanchâtre et olorée. Au niveau de chaque condyle on observe la cicatrice des tères et, à 2 centimètres au-dessous, des orifices fistuleux taris et nés. Les extrémités articulaires du fémur et du tibia forment emble un angle droit, au sommet duquel la rotule fait une saillie accusée qui déborde en avant de 2 centimètres les plateaux du

dorsale en arrière ; le bord externe est devenu inférieu
interne supérieur, comme dans le pied bot varus. L
fonctionnelle du membre est, par suite, complète. I
ankylosé et la rétraction des muscles de la face post
cuisse s'opposerait quand même à tout mouvement s
mouvements provoqués sont à peine sensibles et dé
vives douleurs. Le membre est atrophié dans sa tota
troubles trophiques portent principalement sur la j
général est déplorable. Anémie et maigreur extrême.
queuses décolorées ; yeux excavés. Le malade présente
phtisique à la dernière période. Néanmoins les pou
autres viscères sont sains. Il n'y a pas d'albumine dans

12 *juillet*. — Chloroforme. Résection du genou.
tracé à l'encre nos points de repère, nous faisons à
rieure de l'articulation une incision curviligne, à concavi
et nous détachons la peau et l'aponévrose afin de re
beau. Nous mettons ainsi à découvert la rotule qui est dé
en dehors et complètement soudée au condyle exter
Nous coupons le tendon du droit antérieur et le ligam
puis nous détachons l'os et nous ouvrons ainsi largem
tion. La synoviale contient des fongosités rouges, mol
gnantes, surtout au niveau des culs-de-sac latéra
tissu fongueux est beaucoup moins abondant que dan
des cas. Après l'avoir enlevé aussi complètement que p
procédons au décollement du périoste du fémur, à
rugine, afin de réséquer l'extrémité condylienne de c

ostéophytes épaisses que nous réséquons et qui seules auraient
l à apporter un obstacle invincible à la réduction. L'épiphyse
rale enlevée, nous réséquons de même les plateaux du tibia.
trémité articulaire de cet os est de même atteinte d'ostéite pro-
ive, mais l'inflammation et les couches osseuses de nouvelle for-
on sont ici beaucoup moindres que du côté du fémur. Il nous
de faire passer le trait de scie immédiatement au-dessous des
aux du tibia pour tomber sur des parties saines. L'opération
inée, il nous est facile de ramener la jambe dans l'extension.
ous plaçons un tube à drainage transversalement au fond de la
et nous suturons les lèvres de celle-ci à l'aide de dix points de
e métallique, puis nous immobilisons le membre dans une
e position à l'aide d'un appareil à attelle métallique posté-
e.

sement alcoolisé phéniqué. (Les os réséqués sont conservés dans
musée particulier, vitrine VIII.)

— T. M = 38°. S = 39°. P = 100. Le malade est dans une
ration légère. Souffre peu. Vin de quinquina; Banyuls. On re-
lle le pansement.

— T. M = 38°,2. S = 39°. P = 104. Même état. Pansement
ges alcoolisés phéniqués par le tube à drainage.

— T. M = 37°,8. S = 38°,4. P = 98. Se relève un peu.
avec appétit. Bouillon. Viande rôtie. L'état local est très satis-
t.

— T. M = 37°,8. S = 38°,2. P = 93. Suppuration par le tube
nage. Pansement.

— T. M = 37°,2. S = 37°,8. P = 90. L'état général s'améliore
essivement; la face se colore légèrement. La plaie est en bon

— T. M = 37°,4. S = 37°,8. P = 90. Le mieux persiste.

— Température normale. On enlève les fils. Réunion par pre-
intention dans la plus grande partie de la plaie. Suppuration
rée par le drain. A partir de ce moment, l'état général et local
liore. Le malade reprend des forces et de l'embonpoint. La
risation marche rapidement sans qu'aucun accident vienne
aver.

oût. — On a enlevé le drain. La cicatrisation est complète au
u des angles de la plaie; par contre, un point de suppuration
développé au niveau de la face antérieure du genou.

— De nouveaux abcès se sont développés à l'extrémité infé-
re du fémur. Suppuration osseuse abondante qui épuise le ma-
Pendant notre absence, M. Peyrot voyant le malade maigrir,
ses forces et tomber dans le marasme, pratique l'amputation
cuisse au tiers inférieur. L'amputation n'est suivie d'aucun acci-

reparu. Pas de grossesses, pas de fausses couches.

En janvier 1878, faiblesse de la jambe droite ; gêne du genou ; en mai, gonflement péri-articulaire. Au même année, elle entre dans notre service au n° Marthe. A cette époque le genou droit présente les vants :

10 *juillet* 1878. — Gonflement très marqué, uniforn fléchie sur la cuisse et, quand la malade est couché l'abduction. De chaque côté de la rotule, au lieu des males existent deux bosselures ; une troisième bossel cul-de-sac sous-tricipital. Peau tendue, un peu luisa leur normale, à part quelques petites veinosités. pendant le repos, sauf quelques élancements le so nuit. La pression directe au niveau des culs-de-sa ments provoquent de la douleur. Au palper, on const tion de volume des extrémités osseuses. L'articula d'un empâtement général. Il existe une infiltration tissus. Pas de fluctuation franche, mais sensation gueuses, mollasses, faussement fluctuantes et sort limitée au niveau des culs-de-sac. Les mouvements révèlent un peu de dépoli des surfaces articulaires, pitation osseuse ; ces surfaces ont d'ailleurs gardé normaux. Pas d'atrophie du membre. La circonféren tion affectée, comparée à celle de l'autre genou, pr rence de 3 centimètres et demi en plus. L'extrémit tibia présente un léger gonflement dû à l'ostéite. L satisfaisant ; la malade n'a jamais eu de fièvre ; ell anémique. Pas de bruits anormaux à l'auscultatio autres organes thoraciques ne présentent rien de pa

centimètre depuis le commencement du traitement. État général
urs bon.

eptembre. — On renouvelle l'appareil silicaté. Les mouve-
de l'articulation s'exécutent difficilement et avec un peu de
r. Même traitement interne.

ctobre. — La malade se lève tous les jours avec son appareil.

vembre. — Le genou a diminué de 1 centimètre et demi. Le
ment est moins manifeste, mais il existe toujours de l'empâte-
au niveau des culs-de-sac synoviaux. La malade quitte le ser-
our aller au Vésinet. Elle garde son appareil ouaté avec bandes
es.

embre. — La malade revient dans le service au lit n° 36. L'état
est toujours bon. L'articulation du genou présente encore un
ment de 2 centimètres en plus que celle du côte opposé. Les
ités sont toujours apparentes, mais moins sensibles.

vier. — Pointes de feu. Appareil ouaté compressif et inamo-
maintenant le membre dans l'extension. Même traitement
: vin de quinquina, sirop d'iodure de fer ; huile de foie de

— On applique de nouvelles bandes silicatées.

— La malade quitte le service pour aller à l'asile du Vésinet.
amélioration.

CXCII. — *Tumeur blanche ancienne du genou gauche.* — Dugau-
ugénie), seize ans et demi, sans profession, entre le 22 février
lle Sainte-Marthe, n° 39. Malade chétive, amaigrie ; père mort
-sept ans ; il toussait beaucoup ; mère bien portante. Réglée
ans et demi ; les règles sont peu abondantes, ne durent pas
deux jours et le sang est pâle. Elle n'a jamais fait de maladie.
de quatre ans, elle cessa de marcher, le genou était gonflé et
eux. Depuis l'âge de huit ans, elle marche avec des béquilles.
époque elle a eu plusieurs abcès autour du genou. Elle se
la cuisse à l'âge de treize ans, par une simple chute qu'elle
hauteur.

actuel. — Déformation du genou causée surtout par une
tion du tibia en arrière. L'extrémité du fémur fait saillie en
au-dessus du tibia. A quatre travers de doigt au-dessus des
les, on constate une déformation de l'os, située au niveau de
ne fracture et constituée par un cal difforme. Le fémur dé-
effet un arc de cercle à convexité antérieure ; l'articulation
sente aucun gonflement, mais on remarque à la peau les cica-
de plusieurs trajets fistuleux anciens. Le membre inférieur est
l'extension permanente, et c'est à peine si l'articulation est
le siège d'un petit mouvement de flexion et d'extension per-
nt au pied un déplacement de 3 centimètres d'arrière en avant.

en fongosités épaisses, vitreuses, jaunâtres par places d'autres points. On voit la coupe de plusieurs trajets f les parois sont constituées par du tissu fongueux, épais en voie d'organisation fibreuse. Ils sont baignés de p et le tibia sont atteints de carie et plus haut d'ostéi Les muscles ont subi la dégénérescence graisseuse; ils de sérosité jaunâtre et ramollis. L'articulation du genou diaphyse fémorale est réduite à une mince coque de tis Le canal médullaire ainsi agrandi est rempli d'une moel rougeâtre.

Les suites de l'opération furent longues et laborieu les dix premiers jours, la température oscilla entre 3 malade eut une diarrhée qu'on eut beaucoup de peine le sous-nitrate de bismuth. Une fusée purulente se fit de la région externe de la cuisse dès le troisième jour par le drainage et les injections alcoolisées phéniquées.

Les fils furent enlevés du quatrième au quinzième jou ration fut très abondante au début et persista longte tarit ensuite peu à peu et la cicatrisation fit des prog bles de jour en jour. Elle fut complète le 20 février, s jours après l'opération.

Lorsque le malade sortit, le 28 février 1879, la guéris plète, les forces et l'embonpoint étaient revenus. État faisant.

Obs. CXCV. — *Tumeur blanche du pied. Amputation su Guérison.* — André (Léandre), quarante-sept ans, jou

léole interne, sur la face correspondante du calcanéum, et meura fistuleux. Le talon s'est tuméfié, mais jamais d'autres abcès ont apparus. Le malade, ne voyant aucune modification survenir s son état, demande à entrer à l'hôpital.

t actuel. — Déformation du pied portant principalement sur la ière rangée du tarse. Les parties molles qui entourent le cou-ied, le calcanéum, les malléoles et l'articulation tibio-tarsienne considérablement tuméfiées et forment une sorte de bourrelet ontraste avec la maigreur de la jambe, du métatarse et des nges. La peau mince, tendue, luisante, exsangue dans la plus e étendue de ces régions, laisse voir par transparence des s sous-cutanées, bleuâtres, dilatées. A la face interne du cal-m, au-dessous du sommet de la malléole tibiale, existe un ori-stuleux en partie masqué par de gros bourgeons charnus. Au our de cet orifice on trouve une zone rougeâtre violacée, de timètres d'étendue. Au toucher, sensation mollasse avec fausse ation autour des malléoles et de l'articulation tibio-tarsienne. let introduit par la fistule pénètre dans l'épaisseur du calca-qui est atteint de carie avancée et dont les trabécules se brisent la pression de l'instrument. La fistule se dirige en haut et en s dans la direction de l'articulation astragalo-calcanéenne. Dou-spontanées, exagérées par la pression et les tentatives de mou-nt. Impuissance fonctionnelle complète du pied. L'état général in d'être satisfaisant. L'appétit diminue de jour en jour. Le e maigrit et perd ses forces.

décembre. — Chloroforme. Compression préventive avec la d'Esmarch. Amputation sus-malléolaire par la méthode à lam-elliptiques. Huit pinces hémostatiques sont appliquées sur les aux saignants. Elles peuvent être enlevées à la fin de l'opération. lade a perdu environ 50 grammes de sang. Passage d'un drain versalement, au fond de la plaie. Suture des lambeaux à l'aide eize fils métalliques isolés. Pansement par la méthode de .

pe de la pièce. — Le calcanéum et l'astragale sont atteints d'os-raréfiante et de carie avancée, les aréoles du tissu spongieux largies et remplies de fongosités rouges, mollasses et saignantes laces, jaunâtres et baignées de pus dans d'autres points. Les lations astragalo-calcanéennes contiennent du pus. Les carti-sont érodés, les ligaments ramollis, la synoviale fongueuse. ticulation tibio-tarsienne contient une quantité anormale de de séreux louche. La face externe de la synoviale, les gaines des ns extenseurs et fléchisseurs sont envahies par les fongosités.

— T. M = 39°,2. S = 39°. On renouvelle le pansement.

. — T. M = 38°. S = 38°,5.

9. — Sphacèle de la plus grande partie du lambeau
S = 39°,7. Les frissons se répètent. Le malade passe a
lement.

13. — Amendement notable; T = 37°,7.

20. — Élimination complète de l'eschare qui laiss
moignon conique avec dénudation de l'extrémité du
tendue de 1 centimètre et demi.

26. — Chloroforme. Nous réséquons le tibia dénu
sur le même plan à 3 centimètres au-dessus de la pren

Cette petite opération n'a pas amené de réaction gé

6 *février*. — Six greffes épidermiques sont appliqu
gnon, qui bourgeonne bien. Elles sont maintenues p
lettes de diachylon.

13. — Trois greffes ont pris et commencent à ray
bords de la plaie. Répression des bourgeons char
avec le nitrate d'argent.

18 *avril*. — État général et local satisfaisants; il
qu'une plaie insignifiante.

6 *mai*. — Guérison complète. Le malade se lève
dans le jardin avec des béquilles. Il n'attend pour pa
artificiel.

2 *juin*. — Sortie.

Obs. CXCVI. — *Tumeur blanche du pied droit. Amp
léolaire. Guérison.* — Blanchet (Jules), vingt ans, em
merce, entre le 10 février 1879, salle Sainte-Marthe, r
rédité. Ni scrofule ni tuberculose; pas d'antécéde

en arrière de la première, au-devant de la malléole externe.
ıisième fistule persistante s'établit il y a un an, à 2 centimètres
ant de la malléole interne au niveau de la partie moyenne de
interne du scaphoïde. Deux autres fistules se sont depuis
:s et fermées après un mois d'activité, l'une à la base, l'autre
met de la malléole interne, au niveau de la face correspon-
lu calcanéum. Peu à peu la difficulté des mouvements s'est
ıée, l'impuissance fonctionnelle est devenue complète : le ma-
décide à entrer à l'hôpital.

actuel. — Le pied droit est complètement déformé par la
ction. Celle-ci forme au niveau du tarse un énorme bourrelet
irculaire, qui embrasse les faces dorsale et latérales du pied.
rrelet s'étend dans le sens antéro-postérieur de l'articulation
rsienne à la partie moyenne des métatarsiens, où il cesse brus-
ıt pour se continuer avec une tuméfaction aplatie, étalée
la racine des orteils. Sur les côtés le bourrelet forme un
onsidérable qui déborde en avant les bords des premiers et
ıme orteils, en arrière les deux malléoles. De ce côté la tumé-
s'étale comme en avant, en contournant les malléoles et en
:ant jusqu'au niveau de leur base. La peau amincie, tendue,
e, est décolorée, exsangue, d'un blanc mat par places, bleuâtre
ıtres points, violacée au pourtour des fistules. Elle laisse voir
ınsparence des veines sous-cutanées, dilatées, de coloration
. Au côté externe du tarse on voit, sur une ligne antéro-posté-
des fistules en activité qui répondent l'une au bord anté-
le la malléole externe, l'autre au cuboïde, la troisième à
nité postérieure du cinquième métatarsien. Les orifices fistu-

certain degré d'anémie, l'état général est encore satisfa

15 *février* 1879. — Chloroforme. Compression prév
de l'appareil d'Esmarch. Amputation de la jambe au-d
léoles en taillant les lambeaux par la méthode elliptiqu
ne présente aucune particularité digne d'être notée. Gr
de six pinces hémostatiques placées sur les vaisseaux, n
à redouter aucune hémorrhagie. Deux de ces pinces so
sées en place pendant vingt-quatre heures.

Avant de réunir les lambeaux, nous plaçons un dra
dont les extrémités sortent aux angles de la plaie. S
séparées à l'aide de huit fils métalliques. Pansement
niqué.

Sur des coupes du pied nous reconnaissons que le
et du métatarse et particulièrement le scaphoïde, le c
extrémités correspondantes des premier et cinquième
sont complètement ramollis, envahis par le pus et l
les trabécules osseuses sont minces, friables, en par
et cèdent sous le couteau. Les articulations tarso-m
sont le siège de synovite fongueuse; les articulati
cuboïdiennes, celle du cuboïde et des métatarsiens, du
des cunéiformes sont en partie détruites, communiqu
trajets fistuleux et contiennent du pus. Le périoste de
ainsi que les parties molles avoisinantes, sont épais
envahis par les fongosités. Les muscles de la face p
que le pédieux, sont décolorés, infiltrés de sérosité, g
par places, jaunâtres et en voie de dégénérescenc
dans d'autres points. L'articulation tibio-tarsienne ne

venu ni abcès, ni fusées purulentes, mais le 6 mars on reconnaît tence d'un petit séquestre du tibia à l'angle interne de la

mars. — Le sequestre est devenu mobile, on l'enlève avec des hémostatiques. Il reste seulement à ce niveau une plaie insi- nate que l'on cautérise avec le crayon de nitrate d'argent.

avril. — Guérison complète. Le malade sort avec des béquilles.

. CXCVII. — *Tumeur blanche de l'articulation tarso-métatarsienne. tion. Amélioration.* — Briallard (Irma), vingt-neuf ans, domes- e, entre le 10 janvier 1879, salle Sainte-Marthe, n° 37. Malade blie, maigre. Depuis l'âge de treize ans, elle est régulièrement e; l'écoulement dure huit jours ; pertes blanches dans l'inter- . Les parents sont bien portants. Elle a eu trois enfants à terme, nt d'une bonne santé.

puis longtemps elle travaille beaucoup et n'a qu'une nourriture fisante composée le plus souvent de légumes, rarement de de ; habite un local mal aéré. Depuis deux ans elle tousse beau- , s'enrhume facilement, elle a des sueurs la nuit. L'auscultation évèle aucune lésion grave du côté des organes thoraciques; ration semble cependant prolongée, et un peu rude aux deux mets. Il y a trois mois qu'elle a remarqué pour la première fois, cause connue, un gonflement anormal du pied gauche, surtout ble en avant de la malléole externe, sur le bord externe du pied. des mouvements, pas de douleurs. La tuméfaction augmenta siblement, puis survinrent quelques douleurs la nuit. Gêne de n plus grande pour marcher.

t actuel. — Gonflement uniforme de la face dorsale du pied e, sans changement de coloration de la peau. La tuméfaction plus particulièrement au niveau de l'articulation du méta- avec les os du tarse. Au niveau de l'extrémité postérieure du er métatarsien existe une saillie molle, du volume d'une châ- , due à l'épanchement. Le toucher indique un épanchement abondant, une fluctuation facile à percevoir, surtout au niveau tête du premier métatarsien, où la synoviale semble faire her- On ne reconnaît pas la sensation que donne la présence de es fongueuses. Il existe seulement un empâtement sous-cutané. ouvements provoqués ne déterminent pas de crépitation pou- indiquer des lésions osseuses. Les surfaces articulaires ont gardé urs leurs rapports normaux. Le gonflement est bien limité à culation tarso-métatarsienne; l'articulation du pied avec la e étant parfaitement libre. Douleurs vives depuis un mois, pérant le soir et la nuit. La marche est devenue presque impos- . Les mouvements du pied sont conservés. Pas d'amaigrisse- t de la jambe.

7. — La malade quitte le service avec son appareil
revue.

§ IV

CORPS ÉTRANGERS ARTICULAIRES.

Nous avons observé chez un homme de cinq
ans un corps étranger intra-articulaire du ge
(obs. CXCVIII). Les premiers troubles fonctionnels
à vingt-sept ans. Malgré de vives douleurs survei
la marche, malgré des poussées d'arthrite légèr
avait négligé de se soigner, lorsque dans les de
l'impuissance fonctionnelle et les douleurs dev
grandes pour le décider à entrer à l'hôpital.

L'examen du genou nous démontra que le cc
siégeait au côté externe du tendon du triceps,
volume et la forme d'une grosse fève et qu'il ét
ment mobile. Chose singulière, il n'existait pas
ment articulaire appréciable, mais, par contre,
des culs-de-sac supérieur et latéral externe était
épaissie et hypertrophiée. Les os présentaient

L'opération fut des plus simples. L'occlusion de la plaie à aide de bandelettes de baudruche collodionnée, la compres-on ouatée et l'immobilisation du membre dans une gout-ère amenèrent la guérison, sans réaction fébrile et sans mplication d'aucune sorte, en moins de deux semaines.

Les caractères du corps étranger sont intéressants à étu-er. La structure était manifestement osseuse. Il était ellip-de bi-convexe, mais tandis que l'une de ses faces était lie, lisse et unie comme une surface articulaire, la face posée était rugueuse comme les surfaces d'insertions mus-laires, ligamenteuses ou tendineuses. Cette face répondait idemment à des adhérences anciennes de la synoviale. En son de l'extrême mobilité que nous avions observée au-ravant, du défaut d'adhérences que nous pûmes constater ndant l'opération, en raison de l'aggravation des troubles actionnels observés dans les derniers temps, alors que le alade avait pu vivre pendant vingt-sept ans sans grande uffrance, nous sommes autorisé à penser que le corps ranger, primitivement soudé à la synoviale et par consé-ent moins mobile, avait fini par perdre avec elle tout rap-ort et par flotter librement dans l'articulation.

Quant à l'interprétation pathogénique de ce corps étranger, le nous paraît difficile.

Les antécédents du malade et les symptômes observés au oment de l'entrée, ne permettent pas de penser à une pro-uction d'arthrite sèche ou à un fragment d'os séparé par iolence des extrémités articulaires.

Nous ne saurions admettre, suivant la théorie de Hunter et Velpeau, que ce corps étranger a été formé aux dépens un épanchement sanguin intra-articulaire.

L'opinion de Kölliker qui veut que les corps étrangers soient résultat de l'hypertrophie et de la transformation fibro-car-agineuse des petites papilles qui hérissent la surface pro-nde de la synoviale ne nous paraît pas applicable au cas tuel.

Nous serions plutôt porté à admettre, suivant la théorie de aennec, qu'il s'agit d'une hypergenèse des tissus extra-syno-

manifestations rhumatismales articulaires, musculaires

Il y a vingt-sept ans, sans causes connues, il comme une sensation de gêne douloureuse dans le genou ga rapide. Difficulté de la marche. Ces phénomènes s'acce gressivement. Plusieurs mois après le début de ce éprouva pour la première fois, en marchant, une dou aiguë, très vive et en même temps une telle faibless qu'il dut s'arrêter immédiatement pour ne pas tomber genou avec la main il lui sembla déplacer un corps dur ses doigts. Peu après il put continuer son chemin au leurs articulaires modérées. Depuis, ces phénomène produits fréquemment. Le malade en explorant son ge la présence d'un corps mobile siégeant au côté externe triceps. Des médecins et chirurgiens consultés ont po tic : corps étranger articulaire, et ont conseillé au traitements qu'il s'est abstenu de suivre, bien qu'à plu des poussées d'arthrite aiguë l'aient obligé de garder jamais eu d'épanchement abondant. Depuis deux m étant devenue très pénible, le malade se décide à ent

Etat actuel. — La configuration du genou gauche n blement altérée, toutefois les culs-de-sac synoviaux latéral externe sont un peu plus saillants que du cô peau a conservé sa coloration ; elle n'offre ni vascula male, ni œdème, ni altération de structure. Au touche qu'il n'existe pas d'hydarthrose ; si l'on essaie de refo

lité extrême. Malgré son volume il est très difficile à trouver et ent on n'arriverait pas à le rencontrer sans les indications et le urs du malade. Dans toute autre position que l'extension forcée embre on ne peut le saisir. Ce corps étranger est intra-articu-. Les autres articulations sont indemnes. Les troubles fonc-nels qui ont amené le malade à l'hôpital sont assez sérieux pour réclame une opération.

février 1880. — Avant de soumettre le malade à l'anesthésie oformique, nous lui faisons chercher le corps étranger et nous sons fixer par un aide à la partie moyenne du cul-de-sac supé-, jusqu'au moment de l'opération. Lorsque l'anesthésie est com-, nous faisons avec le bistouri, à 1 centimètre du bord externe du n du triceps, une incision verticale longue de 3 centimètres du de la peau. Celle-ci a été préalablement plissée afin de perdre parallélisme avec la synoviale. Quand nous arrivons sur cette brane, nous faisons au niveau du corps étranger toujours immo-par un aide, une boutonnière simplement suffisante pour ermettre l'énucléation qui est des plus faciles. Aussitôt après raction, nous faisons glisser la peau, de façon à masquer la plaie synoviale et à empêcher la pénétration de l'air dans la jointure, nous réunissons les lèvres de l'incision cutanée à l'aide de ban-tes de baudruche collodionnées. Nous plaçons alors le membre une gouttière préparée à l'avance et nous appliquons un appa-ouaté compressif inamovible.

corps étranger offre les caractères extérieurs du tissu osseux : la forme d'une amande à bords mousses ; ses deux faces sont xes, mais tandis que l'une est polie, lisse et unie, l'autre est euse comme les surfaces d'insertions tendineuses des os courts. s de réaction fébrile. Pas d'accidents consécutifs.

. — On enlève le pansement ouaté et on sort le membre de la ière. Réunion de la plaie par première intention. Ni rougeur, ni ne, ni épanchement articulaire. Aucune douleur. Le malade se et marche avec une canne les premiers jours.

. — Il sort guéri.

§ V

GENU VALGUM.

L'observation de *genu valgum* est intéressante à plus d'un e :

On sait que cette affection offre son maximum de fréquence

rebelle qui avait duré pendant six mois. On ne tro
les antécédents, ni dans les symptômes observés
de l'entrée, rien qui pût faire penser à l'une des m
titutionnelles dont nous venons de parler.

Il semble bien que la déchéance nutritive pr
catarrhe intestinal prolongé a joué ici un rôle p
sinon absolu.

La déviation était bilatérale mais beaucoup plu
gauche. Les diaphyses des fémurs et des tibia
taient ni torsion ni courbures. Ces derniers trou
trouve si souvent signalés dans les observati
valgum, nous semblent devoir être attribués au
leur absence chez notre malade prouve bien q
demne de cette maladie générale. La déviation
tout à la différence de volume des condyles.

Notre traitement consista dans le redressem
pendant l'anesthésie, en nous servant des mains
besoin de recourir à des appareils de force. Nou
les membres dans une bonne direction à l'aid
plâtrés et silicatés. Au bout de six semaines le rec
trouvait dans des conditions suffisantes pour q
orthopédique pût le maintenir.

s'est accentuée progressivement, la marche est devenue douloureuse, surtout quand le petit malade monte les escaliers. La persistance de ces accidents détermine les parents à l'amener à l'hôpital.

État actuel. — Genu valgum double mais plus accentué à gauche. Dans l'extension, les jambes forment avec les cuisses un angle très ouvert en dehors, et, lorsque le malade se tient debout, les condyles internes des fémurs se mettent en contact pendant que les talons s'écartent l'un de l'autre sans pouvoir être rapprochés. Dans cette situation, les membres inférieurs représentent assez bien des parenthèses adossées sans qu'il y ait néanmoins d'incurvation ni torsion des fémurs et des tibias. Les deux genoux offrent des déformations semblables, à un degré près, et caractérisées surtout par l'effacement et l'augmentation de volume du condyle interne et la dépression de l'externe. Pas d'épanchement synovial. Toute tentative de redressement est douloureuse au point d'arracher des cris au malade.

mai 1879. — Chloroforme. Lorsque le malade est anesthésié, il est facile d'effectuer le redressement avec les mains, sans produire de fracture, de déchirure ligamenteuse ou de luxation. Séance tenante et pendant que le malade est sous l'influence du chloroforme, nous appliquons des appareils plâtrés, solides, qui maintiennent les membres dans une bonne position.

Le 23 juin on enlève les appareils plâtrés et on les remplace par des appareils silicatés. Le redressement se maintient.

juillet. — On enlève les appareils silicatés. Le redressement est complet. Le malade marchera avec des appareils orthopédiques. Guérison.

§ VI

LAXITÉ POLYARTICULAIRE.

Sous ce titre nous reproduisons des observations recueillies dans notre service et qui ont été publiées dans la thèse de M. Aubeau (1), l'un de nos meilleurs élèves.

Dans le troisième volume des Cliniques de Saint-Louis, observation CLXVIII, p. 377, nous avons publié l'histoire d'un

(1) *De la laxité articulaire et particulièrement de la laxité polyarticulaire et une influence générale comme cause prédisposante des arthropathies.* Thèse de Paris, 1881. Delahaye et Lecrosnier, éditeurs.

généralisée, liée à une influence générale et partic
au *lymphatisme* et à la *scrofule ;*

2° Que la laxité peut être congénitale ou acquis

3° Que la laxité est purement musculaire, pure
menteuse ou mixte. La laxité mixte est à la fois l
quente et la plus importante ;

4° Que *le relâchement des jointures joue un rôle dans la pathogénie des maladies articulaires, soit c prédisposante, soit à la fois comme cause prédisposan premier degré de certaines arthropathies*, etc.

Les deux observations qui suivent semblent en
mer pleinement ces propositions.

Dans l'une, observation CC, il s'agit d'un sujet
de vingt ans, atteint de *laxité polyarticulaire extr* sentant à la fois : *une coxalgie double, une luxation droite, une hydarthrose de l'articulation calcanéo- droite et une arthrite de l'articulation métatarso-phal pouce du même côté.*

Dans l'autre (obs. CCI), il s'agit d'un garçon
demi, scrofuleux, atteint également de *laxité po* et présentant une *coxalgie droite avec luxation syn du fémur* et *un mal de Pott dorso-lombaire*

. CC. — *Laxité polyarticulaire liée au lymphatisme. Coxalgie . Luxation de la hanche droite. Atrophie du membre correspon- Hydarthrose de l'articulation calcanéo-cuboïdienne droite. Arthrite rticulation métatarso-phalangienne du pouce, même côté.* — Müller -Georges), vingt ans, relieur, entre le 23 novembre 1880, salle -Marthe, n° 14.

té élevé en Suisse. Pas d'hérédité. Bonne conformation à la nais- d'après les renseignements des parents, pas d'antécédents tu- leux ou syphilitiques. Lymphatique, gourmes dans les cheveux apelets ganglionnaires cervicaux dans l'enfance. Peau fine et che, cheveux blonds, etc.

a toujours été chétif et malingre.

l'âge d'un an, sa nourrice l'aurait laissé tomber et il en serait lté une luxation de la hanche droite qui ne fut pas réduite.

ne put marcher jusqu'à l'âge de trois ans; lorsqu'on le mettait ied, il tombait aussitôt; à partir de cette époque on l'habitua à cher avec des béquilles qu'il conserva jusqu'à huit ans. Un médecin eilla alors de les lui enlever et il s'habitua à s'en passer. Mais me le membre malade était atrophié et beaucoup plus court que re, on dut lui faire fabriquer une bottine à semelle et à talon . Claudication très prononcée.

n 1872, douleurs sourdes, continues, exaspérées par les mouve- ts, la pression et la marche, au niveau de l'articulation malade che droite). Bientôt, condamné au repos forcé, on le transporte ainte-Eugénie, où il est traité pour une coxalgie. Pendant son ur à l'hôpital, formation d'un abcès au niveau du grand trochan- Ouverture à l'aide du bistouri, drainage. Second abcès à quatre ers de doigt au-dessous du premier, même traitement. Repos au Pas d'appareil. Les abcès se ferment six mois après leur début. alade quitte l'hôpital.

l continue à marcher à l'aide d'une canne, en portant toujours e chaussure à semelle et à haut talon.

e 1er mars 1880, sans cause connue, douleurs violentes au au du genou et de la hanche gauche. Faiblesse extrême du mem- qui ne peut plus le soutenir. Cet état persiste en augmentant dant quinze jours; à ce moment il est obligé de prendre le lit. Im- bilisation du membre à l'aide d'une gouttière de Bonnet. Frictions benthinées et belladonées, soulagement.

n mai 1880, appareil plâtré inamovible embrassant la hanche et cuisse gauches depuis le genou jusqu'aux lombes. Cet appareil le en place pendant sept semaines. Pas d'amélioration.

l voit alors un *spécialiste pour les douleurs*, qui institue le traitement vant : Application de cataplasmes vinaigrés sur la hanche jusqu'à udation du derme, puis application d'un emplâtre. Durée de ce

licate.

MEMBRE SUPÉRIEUR DROIT. — *Articulations :* Toutes d'une laxité extrême.

Nous mesurons les angles à l'aide du rapporteur par le nous avons indiqué précédemment.

Pouce. — Mouvement d'extension volontaire de la lange, angle 130°, soit 50° avec l'axe prolongé de la premi

Autres doigts. — Extension volontaire, courbe ellipti vité dorsale, angle de 140° au niveau de l'articulatior phalangienne, soit 40° avec l'axe prolongé des métacarp

Extension forcée, angle de 90°.

Poignet. — Extension volontaire, angle de 110°, soit 7 prolongé des os de l'avant-bras. Extension forcée : 90°.

Flexion volontaire, angle de 70°, soit 110° avec l'axe os de l'avant-bras.

Flexion forcée, 70°, soit 110°.

Inclinaison de la main vers le bord cubital de volontaire, angle de 80°, soit 100° avec l'axe prolongé d

Forcée: 95°, soit 66° avec l'axe prolongé du cubitus. Inc le bord radial.

Volontaire : angle de 105°, soit 75° avec l'axe prolon

Forcée : 90°.

Traction : étranglement circulaire et claquement très

Coude. — Dans le mouvement d'extension volontaire forme avec le bras un angle ouvert en arrière. Cet angl face interne du membre est de 150°, c'est-à-dire que le c

en d'analogue du côté du cubitus dans le mouvement d'abduc-
forcée.
action : claquement sourd.
autres mouvements produisent des bruits de frottement : traces
brite légère.
nale. — Tous les mouvements sont très étendus. Nous verrons
loin jusqu'à quel point peut être porté le mouvement d'exten-

scles du membre supérieur droit. — Ont conservé leur volume; le
cellulo-adipeux est assez abondant pour masquer les saillies et
épressions; rondeur des formes; au toucher tous les muscles
mous et flasques, mais ne paraissent pas atrophiés.
n d'énergie des contractions, faiblesse des mouvements.
MBRE SUPÉRIEUR GAUCHE. — *Articulation : Pouce.* — Extension
seconde phalange : volontaire, angle de 90°; forcée, angle de
soit 110° avec l'axe prolongé de la première phalange. Extension
première phalange : volontaire, angle de 130°; forcée 120°, soit
ngle de 50° et 60° avec le métacarpien.
tres doigts. — L'extension produit une courbe à concavité dor-
d'un rayon plus petit que celle du côté opposé.
. première phalange de l'index fait un angle d'extension de 110°,
70° avec l'axe prolongé du métacarpien.
lle du médius fait un angle de 90°.
lle de l'annulaire un angle de 100°, soit 80° avec l'axe du méta-
ien correspondant.
lle de l'auriculaire un angle de 90°.
ouvements de latéralité très étendus pour toutes les phalanges,
qu'on immobilise la colonne osseuse supérieure et que l'on
e la colonne inférieure alternativement en dedans et en dehors.
traction produit le claquement.
signet. — Extension : volontaire, 92°, soit 88° avec l'axe prolongé
avant-bras; forcée, 90°.
exion : volontaire, 92°, soit 88° avec l'axe prolongé de l'avant-
; forcée, 68°, soit 112° avec cet axe. Inclinaison de la main vers
ord cubital : volontaire, angle de 95°; forcée, 85°, soit des angles
5° et 95° avec l'axe prolongé du cubitus.
clinaison vers le bord radial : volontaire, angle de 100°; forcée,
soit des angles de 80° et 85° avec l'axe prolongé du radius.
ouvement de circumduction volontaire très prononcé.
traction produit un étranglement circulaire et un claquement
plus manifestes.
ndant ce mouvement on introduit facilement la pulpe du pouce
e le carpe et l'avant-bras, du côté de leur face dorsale.
nale. — Les phénomènes que l'on observe du côté de cette articu-

lation sont analogues à ceux qui se produisent du côté oppo part les frottements qui n'existent pas.

Épaule. — Laxité extrême : étendue anormale de tous les m ments. L'état spécial des muscles fait que, pendant la tra l'étranglement circulaire et la disposition en sabliers sont très sés. On engage facilement la première phalange des doigts en surfaces articulaires.

Un fait qui démontre l'extrême relâchement des manchons des articulations scapulo-humérales consiste en la possibilit mouvement volontaire en vertu duquel les coudes se rapproch arrière du tronc jusqu'à 2 centimètres de distance. Lorsqu'o les bras du malade pour exagérer ce mouvement, non seu les coudes arrivent au contact, mais ils chevauchent l'un sur en arrière du rachis de plusieurs centimètres.

Cependant les extrémités sternales des deux clavicules s cent en avant et font saillie sous la peau.

Muscles du membre supérieur gauche. — Tous les muscles son effacés, atrophiés. Le bras et l'avant-bras ont des formes L'épaule est anguleuse par suite de l'atrophie du deltoïde. Au la rondeur habituelle on observe un méplat, plus accusé à externe. C'est de ce côté surtout qu'il est facile d'apprécier l gements de rapports que subissent les surfaces articulaires les mouvements.

Ainsi qu'on l'a pu voir, la laxité est beaucoup plus mar côté gauche, qui est atrophié, que du côté opposé.

MEMBRE INFÉRIEUR DROIT. — *Articulations : Pied, gros* Extension volontaire de la seconde phalange, angle de 110°.

L'articulation métatarso-phalangienne a été le siège d'art

'arse. — Mobilité anormale qui rend en quelque sorte le *pied léable.*

. la face externe du tarse, au niveau de l'articulation calcanéo-oïdienne, existe une tumeur, du volume et de la forme d'une nde, à grand axe transversal, à surface lisse, unie, convexe, qui lève la peau sans altérer sa coloration ou sa structure.

.n toucher cette petite tumeur est molle, liquide et fluctuante. ı est complètement réductible par la pression, et reparaît lente-nt et progressivement lorsque la pression cesse. Il est facile de r qu'elle ne communique ni avec une veine ni avec la gaine des oniers latéraux.

.e liquide ne s'étale pas en surface sous la pression du doigt, mais énètre dans la profondeur des tissus. En un mot, tout porte à ıser qu'il s'agit d'une hydarthrose calcanéo-cuboïdienne.

Articulation tibio-tarsienne. — Extension volontaire du pied, le on prend la même position que dans l'équinisme. Flexion volon-e; l'axe général du pied forme avec l'axe de la jambe un angle 30°.

Dans les mouvements de latéralité, le pied se renverse soit en lans, soit en dehors de façon à regarder le sol par l'un ou ıtre de ses bords. Les ligaments latéraux apparaissent alors ıs la peau tendus comme des cordelettes. Traction : Les sur-es articulaires se séparent. Étranglement demi-circulaire en avant. On peut de ce côté interposer la pulpe de l'index entre le tibia et tragale. Lorsque le malade relâche les muscles de la jambe, bal-lement dans tous les sens.

Genou. — Extension forcée très appréciable ; le plateau du tibia carte des condyles en arrière. La rotule remonte ; une encoche nsversale profonde se forme au-dessous de cet os. Les téguments plissent transversalement au niveau du cul-de-sac synovial supé-ur.

Mouvements de latéralité faciles à produire en immobilisant le nur et en portant alternativement les jambes en dedans et en hors. Le plateau du tibia s'écarte de un centimètre du condyle rrespondant dans le sens opposé du mouvement.

Hanche. — L'articulation coxo-fémorale a été le siège de coxalgie, nsécutive à une luxation ancienne et non réduite du fémur. La gion est déformée ; fesse volumineuse, pli fessier élevé, tassement ıs muscles.

Il existe actuellement une luxation ilio-ischiatique. On sent la tête u fémur en arrière dans la fosse iliaque externe et le grand trochan-r au devant de la cavité cotyloïde.

Cicatrices de trajets fistuleux au niveau et au-dessous du grand rochanter.

sale affaissée. Léger degré de renversement en deho

Rachis. — Laxité notable de la colonne cervicale. volontaire, l'occiput arrive à quelques centimètre: vertèbres dorsales. Les mouvements de flexion antéı ne sont arrêtés que par le sternum et les épaules.

Ensellure lombaire énorme, dans laquelle on ne ı de la laxité, en raison de la coxalgie double.

Le malade nous affirme qu'en prenant son piec la luxation ilio-ischiatique) avec la main, il peut au contact de l'épine de l'omoplate du même côt pu constater le fait, vu le décubitus et la présen silicaté.

Le malade dont l'observation précède a rem de ses articulations dès le jeune âge et a fait production des mouvements anormaux.

Obs. CCI. — *Laxité polyarticulaire liée à la scrofule, et luxation symptomatique du fémur consécutive. Mal de baire.*

Fievé (Charles), six ans et demi, écolier, se présent tion, le 21 février 1881.

La mère est atteinte d'une maladie de cœur. El enfants. Deux sont morts peu après la naissance 4 livres.

·ême des articulations (1).
ıpérieurs. — Les doigts accomplissent soit spontanément, quement, des mouvements d'extension et de latéralité . L'extension forcée dépasse l'angle droit.
— Extension volontaire, 90°; forcée, 85°. Mouvements de ıgérés.
Étranglement circulaire. Claquements.
- Extension forcée ; l'avant-bras forme avec le bras un en arrière.
atérale extrêmement marquée. Craquements à droite ıvements latéraux.
— Capsules articulaires très relâchées, permettant des ı anormaux et l'introduction de la première phalange de ı les surfaces articulaires pendant la traction.
· Tous sont grêles, atrophiés, mous et flasques et exagè- la gracilité des membres supérieurs.
'érieur droit. — Laxité de toutes les articulations. Le pied t du varus-équin, ce qui est en rapport avec l'attitude la cuisse; mais le petit malade le ramène volontaire- tude normale.
ouvement volontaire des orteils produit une déforma- ɔre surtout accentuée du côté du gros orteil. La pre- ıge se fléchit à angle droit sur le métatarsien, pendant ıde phalange se fléchit à angle droit ; il en résulte une n S.
ɔossède un mouvement d'extension exagéré et des mou-

§ VII

HYGROMA.

Un cas d'hygroma sanguin prérotulien s'e
un plombier âgé de trente-deux ans. Cet hom
puis plusieurs années une bourse séreuse pro
devant de la rotule gauche, lorsque huit mois a
à l'hôpital la tumeur se développa brusquem
d'une contusion. La douleur et des phénomè
toires du côté de la peau le décidèrent à récla
Nous fîmes, pendant l'anesthésie, l'incision c
rois de la tumeur; nous évacuâmes les caillots
nait. Sous l'influence d'une bonne compressi
ments alcoolisés phéniqués la guérison s'effec

Obs. CCII. — *Hygroma sanguin prérotulien. Débrid*
du contenu. Compression. Guérison. — Picon (Augu
ans, plombier, entre le 26 juillet 1880, salle Sainte-
profession l'oblige à travailler souvent appuyé sur l
Depuis plusieurs années il portait au devant de la ro
qui restait stationnaire. Il y a huit mois, à la suite d

obscure et peu étendue, consistance mollasse et crépitation caillots sanguins. L'articulation du genou est indemne. Les rs empêchent le malade de dormir et de marcher. État géné-rile.

nostic. — Hygroma sanguin.

uillet 1880. — Chloroforme. A l'aide du bistouri nous fai-l'incision cruciale des parois de la tumeur; nous évacuons llots et le sang qu'elle contient; nous badigeonnons la mem-avec du perchlorure de fer et nous exerçons une bonne com-ion ouatée. Pas de réaction fébrile. Pas d'accidents consécutifs. troisième jour s'établit une suppuration franche et modérée. ment et lavages alcoolisés phéniqués.

oût. — On commence à réprimer les bourgeons charnus avec le e d'argent.

— Suppuration tarie.

— Le malade sort guéri.

§ VIII

KYSTE GÉLATINEUX SYNOVIAL ARTICULAIRE.

bservation CCIII relate l'histoire assez rare d'un kyste dant de l'articulation tibio-péronéale inférieure, déve-dans l'espace d'un mois, chez un homme de vingt-six a ponction sous-cutanée de cette tumeur donna issue à illerée à bouche de liquide gélatineux comparable à la de coings. La compression suffit ensuite pour amener rison en quelques jours.

CCIII. — *Kyste gélatineux de l'articulation tibio-péronéale infé-gauche. Ponction sous-cutanée avec le bistouri. Évacuation du con-uérison.* — Touranjon (Eugène), vingt-six ans, homme de peine, le 28 avril 1879, salle Sainte-Marthe, n° 27. Il y a un mois, sans connue, apparition au-dessus et en dedans de la malléole ex-d'une petite tumeur du volume d'une grosse aveline. Pas de rs, seulement un peu de gêne pour la marche.

t actuel. — Immédiatement au-dessus, en avant et en dedans de léole externe gauche existe une tumeur du volume d'un œuf le, arrondie, lisse, franchement fluctuante, en partie dépres-sans coloration particulière de la peau. Les téguments sont à sa surface. Pas de bruit d'amidon. Pas de battements. Elle ne

c'enfle par pression plein une grande cuillère d'une sub
neuse comparable à de la gelée de coings. Compressio
rondelles d'amadou maintenues par quelques tours de b

6 *mai*. — Le malade quitte le service.

CHAPITRE V

MALADIES DU SYSTÈME NERVEUX

s affections portant sur le système nerveux central ou es nerfs donnés, trouvant leur place soit dans les chapi- onsacrés aux processus communs (plaies), soit dans les itres consacrés aux maladies des régions (névralgies, ysies), nous n'en parlons ici que pour mémoire.

MALADIES DES ORGANES DES SENS

nte-quatre observations se rapportent aux maladies des nes des sens ou de leurs annexes ; elles se répartissent façon suivante :

Vision	Orbite	4
	Paupières	1
	Voies lacrymales	1
	Conjonctive	1
	Cornée	1
	Globe de l'œil	1
Ouïe	Oreille externe	6
	Oreille moyenne	7
Olfaction	Nez	5
	Cloison des fosses nasales	1
	Fosses nasales	1
	Arrière-cavité	1
Gustation	Langue	4
	Total	34

§ I

VISION.

Les maladies de l'organe de la vision et de ses dépendances comprennent :

Kystes siégeant au niveau de la fente branchiale supérieure	4
Éléphantiasis des paupières	1
Dacryocystite phlegmoneuse	1
Conjonctivite	1
Kératite phlycténulaire	1
Ophthalmie sympathique	1
TOTAL	9

Les kystes congénitaux de l'orbite sont particulièrem intéressants au point de vue de leur pathogénie. Ils résu en effet d'un trouble survenu dans l'évolution des arc chez l'embryon circonscrivent la fente branchiale supéri Ils sont constitués par une portion du tégument externe prisonné profondément et continuant son évolution dans situation anormale. Ils siègent souvent à l'angle externe

relatée dans les observations CCIV et CCVI est l'adhé- de la paroi du kyste avec le périoste, par l'intermédiaire cordon fibreux qui prend les caractères d'un véritable ent.

parois de ces kystes sont constituées par les éléments peau ; leur contenu est variable ; c'est ordinairement atière sébacée plus ou moins fluide (obs. CCVI); un liquide huileux (obs. CCIV) ; assez souvent le kyste ent des poils (obs. CCV) ; enfin, lorsque la tumeur s'est mmée, les caractères du liquide peuvent être profondé- altérés et l'on trouve alors d'abondants cristaux de térine.

point de vue de leur évolution, ces tumeurs peuvent indéfiniment stationnaires; plus ordinairement, elles ent d'une façon lente et progressive, s'étendant non ment à l'extérieur du côté de la peau, mais aussi en deur. Souvent même la portion la plus importante du st cachée profondément dans une loge osseuse. Dans s que nous rapportons, les tumeurs avaient été recon- la naissance ou dans l'extrême enfance et les malades cinq, vingt et trente-trois ans quand ils nous furent és.

symptômes diffèrent peu de ceux qui sont communs à kystes. Les tumeurs restent indolentes tant qu'elles t pas enflammées. Parmi les troubles fonctionnels, il de signaler l'hypersécrétion de la glande lacrymale phora qui se produisent lorsque le kyste occupe l'angle de l'orbite (obs. CCIV) et devient le siège d'un ac- ment subit. Ces phénomènes peuvent être attribués, l'irritation exercée sur la glande par le développement umeur, soit à la compression; ils s'amendent et dispa- t quand l'acuité du développement se modère et que de s'est en quelque sorte habituée à la compression. être aussi l'augmentation de volume du kyste finit-elle voquer un certain degré d'atrophie de la glande la- e.

symptômes étant presque complètement négatifs, le

ɔelé auprès d'un malade qui, opéré d'un kyste dermoïde cette région par un de nos confrères, mourut de ménin-ɔ, l'inflammation s'étant étendue aux enveloppes du cer-ıu, soit par le périoste orbitaire, soit par les parties mol-. Aussi, l'une des indications les plus pressantes est de nager, autant que possible, l'aponévrose orbitaire et les ıments palpébraux, et d'assurer au pus un écoulement ile, en prolongeant l'incision vers les parties déclives, en ısant au besoin, pendant deux ou trois jours, un tube à drai-ɜe au fond de la plaie et en donnant au malade une bonne ıition dans son lit. Grâce à ces précautions, les suites de nos ɜrations sont toujours des plus simples, la guérison s'ob-ıt à bref délai et ne laisse ordinairement que des traces ilement dissimulées.

Le seul cas où la cicatrice reste appréciable est celui dans uel la tumeur siège au-dessus du sourcil, dans la région ntale. Lorsque la tumeur se développe au niveau de la queue sourcil, la cicatrice est masquée par les poils. Il est en-e aisé de la rendre invisible lorsque la tumeur répond à ɔaupière supérieure, à la condition de faire l'incision dans ı des plis cutanés de cette région.

Le kyste dont l'histoire est relatée dans l'observation CCVII rait des particularités qui le différenciaient quelque peu des ɔeurs dermoïdes dont nous venons de parler.

Il ne s'était révélé par aucun symptôme jusqu'à quarante ; il siégeait au niveau du grand angle de l'œil et occupait iers interne de la paupière inférieure.

Comme ce kyste était enflammé lorsque nous l'observâmes, ses parois étaient dégénérées et que son contenu était un uide séro-sanguin fortement coloré et chargé de cristaux cholestérine, il nous est difficile de dire s'il s'agissait d'un ite dermoïde jusque-là stationnaire ou d'un simple kyste eux enflammé.

ıalade atteint d'*éléphantiasis de la paupière supérieure* a ıt l'objet d'une leçon que l'on trouvera consignée, ainsi ı observation complète, dans le premier volume de nos

Cliniques. Chez ce malade, âgé aujourd'hui de 26 ans, mentation de volume de la paupière droite ne devint apparente que vers l'âge de 6 ou 7 ans, et depuis cet que, la tumeur qui, quoique diffuse et mal limitée, o principalement l'angle interne du côté droit, ne fit q progrès extrêmement lents jusqu'au mois de juin 18 il entra à Lariboisière pour se faire opérer.

L'ablation fut pratiquée, mais aussitôt après l'opéra paupière s'abaissa, et, comme je le faisais remarquer y a quatre ans, le ptosis résultant de l'opération et no maladie fut complet avant même que la récidive se pr ce qui arriva au bout de quatre mois. A l'époque où le vint nous trouver, la tumeur présentait, disait-il, les symptômes, le même volume et la même consistance première fois. Notre traitement consista dans l'ablati nous fîmes aussi complète que possible.

Quand le malade vint nous trouver la seconde fois, pière présentait des caractères analogues à ceux qu avions constatés la première fois; en outre, la conj palpébrale était le siège d'un travail inflammatoire l expliquer par les connexions vasculaires des deux m nes, et caractérisé surtout par la présence de granu et par la congestion. Le seul trouble fonctionnel occa

Ce qui est certain, c'est que deux opérations pratiquées à intervalle de deux ans et n'ayant pu empêcher les récidi-s, constituent des caractères de malignité.

C'est en nous appuyant sur ces données que nous fîmes excision des tissus beaucoup plus large que les limites ap-rentes du mal.

Les suites de l'opération furent des plus simples, et tout s porte à croire que la guérison fut cette fois définitive que nous n'avons pas revu le malade. (Voy. *Paris médical*, du 23 octobre 1879.)

Nous signalons pour mémoire, à propos des tumeurs des pières, une observation que l'on trouvera au chapitre des ctions de la mamelle. Il s'agit d'une femme de cinquante-t ans dont le père et les deux sœurs avaient succombé à affections carcinomateuses et qui portait elle-même, outre épithélioma du sein droit, un *noli me tangere* du bord libre la paupière inférieure droite.

Dans l'observation CCX, il s'agit d'une *dacryocystite aiguë gmoneuse*, *avec rupture du sac lacrymal*, développée chez crofuleux de dix-neuf ans. Lorsque le malade vint à l'hô-l, l'extension de la tuméfaction à la paupière inférieure et parties molles de la joue, la coloration rouge de la peau, vation de la température locale offraient un tableau ptomatique tellement différent de celui qu'on observe ha-ellement dans les affections des voies lacrymales que le nostic n'était pas sans difficultés. Ce n'est qu'en tenant pte des anamnestiques et en faisant un examen attentif, l'on arrivait à reconnaître exactement la nature et le t de départ du mal.

Le malade nous apprenait, en effet, qu'à la suite de douleurs vives d'épiphora et de sécheresse de la narine gauche, ait vu apparaître, sur le trajet du sac lacrymal, une tu-r allongée verticalement, du volume d'un haricot.

Restait à expliquer la présence de la tumeur de la paupière rieure et de l'œdème des parties voisines. Ici l'expérience s venait en aide pour nous apprendre que l'une des ter-aisons de la dacryocystite phlegmoneuse est la rupture

ent se développer dans l'un des yeux consécutivement à désorganisation de son congénère, troubles que l'on a fiés d'*ophthalmie sympathique*. Il s'agit d'un jeune homme x-neuf ans qui avait subi la fonte purulente de l'œil gau- ans l'extrême enfance et n'en avait jamais souffert depuis, u'à la suite d'un coup reçu sur l'œil sain, le moignon œil malade s'enflamma et devint douloureux. Consé- ement à ces accidents, l'œil sain était devenu le siège oubles caractérisés par un certain degré d'exophthal- de la congestion de la rétine, des douleurs intolérables l'affaiblissement de l'acuité visuelle.

us fîmes l'énucléation du moignon de l'œil gauche, et jours après l'opération, tout accident avait cessé du côté il droit : la guérison s'effectua d'ailleurs rapidement du pposé. (Voy. *Paris médical*, n° du 26 février 1880.)

§ II

OUÏE.

Épithéliomas du pavillon de l'oreille.....	5
Abcès folliculaire.....	1
Otites moyennes suppurées.....	7
TOTAL.....	13

s épithéliomas du pavillon de l'oreille, qu'ils soient pri- ou secondaires, ne sont pas rares, et nous sommes, pour part, fréquemment appelé à opérer cette variété, soit notre clientèle de la ville, soit dans notre service hospi-

règle générale, ils se développent chez les sujets âgés ; bservations que nous relatons dans le présent volume se rtent à des malades de soixante-sept, soixante-dix, nte-douze, soixante-quinze ans. Un seul cas a trait à un ne de trente-six ans, mais ce fait sort du cadre habituel, toutes sortes de raisons que nous étudierons bientôt.

Les autres cas présentent entre eux de nombreuses et importantes analogies. C'est ainsi que dans la plupart des cas, l'épithélioma primitif du pavillon de l'oreille a, dans sa première période, une certaine tendance à rester stationnaire. Il revêt une forme sèche, squameuse, qu'on ne peut manquer de rattacher à l'épithélioma sébacé décrit par notre interne M. Audouard (thèse de Paris, 1878). Cette variété est fort différente de celle dans laquelle l'ulcération se hérisse de gros bourgeons charnus, mollasses, saignants, fongueux, laissant continuellement écouler un ichor fétide et abondant.

D'autre part, dans toutes nos observations, il est intéressant de remarquer l'intégrité du système lymphatique. Les ganglions parotidiens et ceux des autres régions restent indemnes quels que soient l'âge et l'étendue de la maladie. Nous retrouverons, à propos de l'épithélioma sébacé du nez, ces différents caractères; ils spécialisent bien cette forme et lui font reconnaître une bénignité relative qui peut être opposée à la gravité des épithéliomas qui se développent sur les muqueuses.

On pourra se faire une idée de l'étendue et de la profondeur que peut atteindre, dans la variété que nous décrivons, la dégénérescence épithéliale, sans produire l'infection ganglionnaire, en examinant certaines pièces de notre musée.

u lobule de l'oreille et de la joue, une tumeur du volume une amande, à contenu liquide, qui resta stationnaire endant vingt-deux ans. Le malade, dans le seul but de faire sparaître la difformité, se décida à demander à son médecin ncision de la tumeur. Il s'en écoula un liquide onctueux, anchâtre; la plaie, au lieu de cicatriser, se mit à bourconner et à s'ulcérer. Quand nous vîmes le malade, onze mois rès cette opération, la tumeur avait tous les caractères de pithélioma végétant et envahissant; l'ulcération mesurait centimètres de diamètre et le tissu morbide envoyait des olongements profonds, ainsi que l'indiquait l'existence une paralysie faciale.

Si l'on tient compte des antécédents, il faut admettre qu'il gissait primitivement d'un kyste sébacé et que l'épithéma a évolué aux dépens des parois mêmes du kyste que n s'est contenté d'inciser, au lieu d'en pratiquer l'ablation mplète, comme nous n'aurions pas manqué de le faire ivant notre habitude. Les cas de dégénérescence épithéliale s kystes sébacés sont, en effet, connus et admis de tous les irurgiens. Pour notre part nous en avons observé plusieurs emples, surtout dans le cas de loupes du cuir chevelu, ssi bien chez des hommes que chez des femmes.

Les caractères de ces sortes de tumeurs et leur marche se tinguent nettement de ceux de l'épithélioma qui résulte de dégénérescence de l'acné sébacée, bien que dans les ux cas il s'agisse d'une altération des mêmes organes réteurs.

Les malades atteints d'otorrhée étaient des adultes de gt-cinq, trente-six, quarante-un, quarante-cinq, quate-huit et cinquante-deux ans.

L'un était scrofuleux, deux autres tuberculeux, et la suppuon de l'oreille moyenne était, chez ces malades, une nifestation de l'état général. Chez une femme anémique, désordres n'ont pu être rattachés à aucune cause appré. Enfin chez les trois autres sujets, il s'agissait d'otites ués *a frigore*.

périoste et des parties molles, il n'y avait pas enc
Chez d'autres, il existait un abcès sous-périost
communication apparente avec l'oreille moyenn
la collection purulente sous-périostique commur
cette cavité par une trépanation spontanée des ce
toïdiennes.

Nous n'insistons pas sur les troubles fonctio
muns aux affections de cette région; mais il
noter que le tympan était perforé chez tous no
qu'il existait des végétations polypoïdes de la cai
pan et du conduit auditif externe chez quelques
outre, de la paralysie faciale dans deux cas.

Chez cinq des malades atteints de tuméfacti
dienne, nous fîmes la trépanation de la grande
vant notre procédé habituel, et le drainage à l'
canule d'argent, dans le but de faciliter l'écou
liquides et les lavages.

Voici en quelques mots l'exposé de notre p
nous avons décrit avec détail dans d'autres ouvr
pratiquons au niveau même de l'apophyse mastoï
sion cruciale, comprenant non seulement les par
mais aussi le périoste. Si la peau qui recouvre l

ıle mastoïdienne. Cette incision faite, nous nous l'état de l'os, et nous nous contentons, s'il existe verture fistuleuse, de l'agrandir, soit avec une à l'aide d'un élévateur ou d'un couteau lenticu- ;ision seule des parties molles suffit pour donner s s'échappant par une ouverture préexistante, est très simplifiée. Dans le cas contraire, nous alors pour pratiquer la perforation artificielle à point que nous avons indiqué sur l'apophyse, en chant un peu du bord antérieur. Le trépan doit ›n avant, parallèlement au conduit externe osseux ı bas, afin d'éviter de pénétrer soit dans le sinus soit dans le crâne.

; les cas où les lésions n'étaient pas dues à une stitutionnelle, la guérison s'effectua rapidement. autres malades, il y eut une amélioration rapide même dans un cas où les suites de l'opération .vées par le développement d'un érysipèle.

.uberculeux, chez lequel nous nous étions con- ·e le drainage de la perforation spontanée, mou- ›tre service (obs. CCXXV). L'autopsie montra, sions pulmonaires avancées, une désorganisation rocher par la carie et la nécrose, l'oblitération .téral et droit supérieurs et des altérations des

§ III

APPAREIL DE L'OLFACTION.

ıéliomas des téguments du nez.....	5
ıtion de la cloison des fosses nasales.....	1
eur carcinomateuse des fosses nasales....	1
pe naso-pharyngien.....	1
TOTAL.....	8

›usdisions précédemment de l'épithélioma sébacé de l'oreille s'applique également aux téguments

queux, s'ulcère, se couvre de croûtes sèches, jaun
qui tombent pour faire place à de nouvelles squam
l'ulcération grandit. Quelquefois plusieurs bout
subissent simultanément les mêmes altérations et
les ulcérations se réunissent. L'épithélioma ainsi
des caractères très spéciaux, surtout dans la rég
la surface de l'ulcération offre des granulations
de coloration rougeâtre, elle est plane et se cont
siblement avec les bords (ce n'est qu'à une p
avancée qu'on observe des végétations luxuria
anfractuosités). Des croûtes jaunes, cireuses, pa
par suite d'un léger suintement sanguin, la rec
partie ou en totalité. Au pourtour de l'ulcératic
offre des altérations caractérisées par la dilatati
fices des glandes sébacées, qui se révèle par un p
râtre, et un état onctueux luisant, dû à l'hypers
sébum. Au voisinage de l'ulcération, ou même
régions plus éloignées, le front par exemple, on
des boutons d'acné sébacée. Cette ulcération
temps stationnaire, elle a peu de tendance à s'
surface et en profondeur. Sur aucun de nos ma
n'avons observé l'engorgement des ganglions s

la période de cicatrisation, et le traitement un peu que nécessita une de ces tumeurs, l'ulcération ayant l'aile du nez. Nous dûmes faire une perte de sub- que nous comblâmes, séance tenante, en empruntant beau autoplastique à la lèvre supérieure. Le succès plet et rapide.

alons encore, parmi les affections de l'appareil de l'ol-, une déviation de la cloison des fosses nasales, chez on de quinze ans (obs. CCXXXI. — Voy. *Paris mé-* du 27 mai 1880).

observation montre que si les déviations de la cloison es nasales passent inaperçues lorsqu'elles sont peu ées, elles donnent lieu, lorsqu'elles sont plus mar- à une série de troubles fonctionnels qui leur sont ns avec plusieurs autres affections des fosses na-

ainsi que les polypes muqueux ou fibreux, les tu- de diverse nature, les dégénérescences de la mu-, l'inflammation chronique de cette membrane, ome de la cloison, déterminent, en produisant l'ob- des fosses nasales, de la gêne respiratoire, du gon-, un écoulement de mucus par l'arrière-cavité et le , en entretenant fréquemment de l'ozène. C'est donc par les caractères physiques de ces diverses altéra- l'on peut arriver à un diagnostic précis. Chez notre , l'aspect extérieur simulait à première vue un polype x, mais l'erreur ne pouvait être de longue durée. La nce solide de la tumeur, la dilatation de la narine du osé, les notions fournies par le toucher, ne laissaient oute sur la déviation de la cloison.

avons été heureux de constater qu'il ne s'agissait pas éviation en S qui rend la cloison alternativement con- t concave, et dans laquelle par conséquent les deux nasales sont obstruées en des points différents. En as l'opération devient très délicate. Chez notre malade ation étant unilatérale, il nous fut facile de réséquer ion déviée de façon à rétablir le libre passage de l air.

Glossite.....
Adénome de la langue.....
Cancers.....

TOTAL.....

Nous avons observé (obs. CCXXXV) un adén
de la langue, développé chez une femme de c
ans. Le début remontait à un an; l'évolutio
progressivement et la tumeur avait fini par
l'étendue du bord droit de la langue. Le diagno
meur kystique à contenu transparent s'imposai
de la production morbide qui offrait les caract
nouillettes sublinguales à contenu muqueux. C
nostic de la nature de la tumeur, il était pl
préciser; mais le mode de développement, l
glandes en grappe sur les bords de la langue po
ser à un adénome kystique.

L'ablation de la tumeur nous donna raiso
trant que le kyste dépendait d'une petite mass
acineuse hypertrophiée, et l'examen histologiqu
tous points le diagnostic d'adénome kystique si

ıı v. — *Kyste congénital à contenu huileux développé à l'angle : la paupière supérieure gauche au-dessous de la queue du blation par le bistouri. Guérison.* — Martinet (Céline), trente-couturière, se présente à notre clinique le 25 octobre 1879. écédents héréditaires ou pathologiques; sa mère eut douze ien portants; elle-même est bien constituée et mère de nts ne présentant aucun vice de conformation congénital. depuis sa naissance, à l'angle externe de la paupière supé-ıche, au-dessous de la queue du sourcil, une tumeur indo-ıt le volume, égal à celui d'un grain de blé, resta station-ues il y a deux ans. A partir de cette époque, cette tumeur ıent augmenté de volume, tout en restant indolente. La remarqué pendant les premiers temps de cet accroissement ıration de la sécrétion lacrymale et de l'épiphora. Aucun e la vision.

tuel. — La partie externe de la paupière supérieure gauche ıée par une tumeur du volume d'un œuf de pigeon, limitée ır le rebord orbitaire et la queue du sourcil, en bas par le de la paupière, en dehors par l'apophyse orbitaire externe. ı est lisse, unie, convexe, sans bosselures apparentes. La nservé son intégrité, mais présente une coloration bleuâtre, ıu niveau de la moitié inférieure de la tumeur. Il existe un ıgré de ptosis. Au toucher, la tumeur est profondément -dessous des téguments et du muscle orbiculaire qui se à sa surface au moment de l'occlusion des paupières, sans ır. La face profonde semble au contraire intimement unie

ment mince. Nous procédons avec plus de lenteur
la face profonde de la tumeur qui est intimement u
latéral externe des paupières et au périoste du rebord
dissection nous conduit très profondément; la tume
creusé une loge en refoulant les parties voisines, en
amincissant le périoste. Nous parvenons à isoler c
kyste sans l'ouvrir. De son extrémité externe pa
fibreux dur, résistant, de 1 centimètre de longueur
ment qui fixait la tumeur à l'apophyse orbitaire e
tion terminée, nous réunissons les deux tiers intern
l'aide de trois points de suture métallique, laissant à
et déclive une ouverture suffisante pour le passage
et l'écoulement des liquides. Pansement simple.

Le kyste isolé se présente avec une paroi très min
places et laissant voir par transparence le liquide q
surface interne est lisse, unie, d'aspect séreux. Le c
en un liquide transparent, limpide, un peu jaunâtre,
oléagineuse et tachant comme l'huile.

La malade retourne chez elle et vient se faire pans
Œdème des paupières les deux premiers jours.
compresses imbibées d'eau de sureau. Apyrexie. On
troisième jour. Réunion par première intention dan
partie de la plaie, qui ne donne du pus qu'aux deux
maintient en place le tube à drainage. Suppuration n
tobre. Pansement avec l'eau phéniquée faible (au 10

15 *novembre*. — Cicatrisation complète. Cicatrice

ıre. Limitée en bas par le ligament palpébral, en haut par le
périeur du sourcil, elle occupe dans le sens transversal le
terne de la paupière supérieure. La surface est lisse, unie,
ı, sans bosselures apparentes. La peau qui la recouvre est
ı d'une cicatrice blanchâtre, superficielle, rayonnée, très
qui laisse voir par transparence la teinte bleuâtre de la
. Au toucher, celle-ci est molle, liquide, manifestement fluc-
incompressible et irréductible, non pulsatile; elle siège pro-
ɔnt au contact des os dans lesquels elle s'est creusé une loge;
le sourcilier se contracte à sa surface. L'examen minutieux
rapports montre qu'elle est indépendante des voies lacry-
ndolence. Pas de troubles de la vision. Rien dans les gan-
arotidiens. Rien dans les viscères thoraciques et abdominaux.
ıéral satisfaisant.
ɜ 1880. — Chloroforme. A l'aide du bistouri nous faisons à
ɜ moyenne de la tumeur et parallèlement au bord libre de la
ɜ une incision dont les lèvres sont rétractées par des aides.
sayons de disséquer les parois du kyste sans l'ouvrir, mais
ɔis sont tellement minces que le kyste s'ouvre tout à coup
écouler 20 grammes d'un liquide séreux trouble, chargé de
s de cholestérine. Nous enlevons alors complètement les pa-
· voie de dissection, ce qui nous conduit au-dessous de la
musculaire, au voisinage du périoste. L'opération terminée,
unissons les lèvres de la plaie à l'aide de quatre points de
'aits avec des fils de soie. Pansement alcoolisé phéniqué et
ɔmpressif.

orbitaire interne du frontal. Sa forme et son volume son
fève. Sa surface est lisse, unie, convexe, sans trace de
d'étranglement. La peau est normale, bien qu'un peu
laissant voir par transparence la veine ophthalmiqu
niveau de son anastomose avec l'angulaire de la faciale ;
elle est mobile à la surface de la tumeur; celle-ci est ir
incompressible, sa consistance est molle, fluctuante, un
comme celle de certains kystes dermoïdes à contenu
glisse sur les couches profondes, sauf à sa partie int
semble envoyer un prolongement profond. Indolence à
pas d'épiphora; la muqueuse pituitaire secrète plus al
du côté de la tumeur, écoulement presque continu d'un
par la narine droite. Pas de manifestation cérébrale, lor
prime la tumeur. Kyste dermoïde.

10 *avril* 1880. — Chloroforme. Nous faisons une p
en T à la surface de la tumeur, et nous plaçons sur les a
tionnées des pinces qui servent en même temps de ré
tumeur mise à nu présente la coloration jaunâtre de
bacés ou de certains lipomes. Nous l'énucléons facile
doigt et la spatule, sauf à son côté interne où elle envoie
longement fibreux jusqu'au périoste; nous poursuivons
ment avec le bistouri et nous l'enlevons largement au n
implantation périostique. L'opération terminée, nous r
lèvres de la plaie à l'aide de deux points de suture mét
sement légèrement compressif.

La tumeur est un kyste à paroi mince et à contenu sé

antécédents scrofuleux, tuberculeux ou syphilitiques.
abituelle. Il y a deux ans, sans cause connue, larmoie-
sse de la narine gauche, puis apparition au grand angle
trémité interne de la paupière inférieure, d'une tumeur
rapidement de volume et s'enflamma dans les derniers

. — Le tiers interne de la paupière inférieure est dé-
tumeur arrondie, globuleuse, du volume d'une grosse
est limitée en haut par le ligament palpébral, en bas
orbitaire et en dedans par le sac lacrymal dont elle
ndante. La peau qui la recouvre est amincie, tendue,
es, rouge, œdémateuse, enflammée. Desquamation
furacée. Le bord libre de la paupière inférieure est
rrière ainsi que le point lacrymal; quand on l'attire en
s, on voit que la tumeur soulève la conjonctive palpé-
lacrymal pour s'enfoncer profondément dans l'orbite
s unguis et de l'os planum. Au toucher, la peau de la
conjonctive sont légèrement adhérentes à la surface
dont la consistance est molle, liquide; elle est incom-
ductible et non pulsatile. Il est impossible de cathétéri-
ıcrymales qui sont déviées et refoulées, mais un examen
e que la tumeur ne communique pas avec elles. Dou-
continues, lancinantes. Pas de troubles de la vision, ni
Diagnostic : kyste enflammé.
— Chloroforme. Nous faisons au-dessous du bord libre
inférieure, de façon à ménager les voies lacrymales,
ision cruciale, dont nous disséquons les bords avec le
s appliquons sur les vaisseaux saignants des pinces
s qui servent en même temps de rétracteurs. La mem-
du kyste est mince et transparente; nous la disséquons
s à griffe et le bistouri. En un point, l'enveloppe est si
e qu'elle se rompt et donne issue à du liquide séro-
ment coloré et chargé de cristaux du cholestérine.
acué, nous poursuivons la dissection de la membrane
existe un prolongement profond qui nous conduit sur
ne de l'orbite, au voisinage du périoste de l'os planum.
sommes assuré d'avoir dépassé les limites du mal, nous
lèvres de l'incision avec quatre points de suture faits
le soie, après avoir eu soin de placer au fond de la plaie
à drainage, qui sort à la partie déclive. Pansement al-
qué.
lu kyste sont enflammées et désorganisées par l'inflam-

tion fébrile, pas d'accidents consécutifs. On enlève les

s'est reproduite lentement et progressivement en dét
la paupière des douleurs lancinantes.

État actuel. — La paupière supérieure droite est déf
tuméfaction considérable; son volume est triplé; ell
au-devant du globe de l'œil et de la paupière inférieu
les masquer complètement. La surface est lisse, unie,
bosselures apparentes. La peau qui la recouvre prés
tères normaux, sinon qu'au niveau de l'angle externe
courue par des veinules dilatées offrant la disposition
convergent en dehors. Au toucher, consistance dure,
tous les points. La peau fait partout corps avec la tu
forme une masse unique dépendante du derme et mob
du muscle péri-orbitaire. Lorsqu'on soulève la paupiè
retourne, on voit que la conjonctive est rouge, hype
verte de granulations. Les membranes et les milieu
l'œil n'offrent aucune altération. Vision normale.
ganglions parotidiens et sous-maxillaires. Viscères
abdominaux sains. État général excellent.

6 *juillet* 1879. — Chloroforme. Avec le bistouri no
surface de la tumeur une incision cruciale, en mén
possible le sourcil. Nous disséquons avec soin les an
beaux, et nous enlevons très largement le tissu de n
tion; puis nous excisons une quantité de peau suffisan
à la paupière ses dimensions normales. Les pinces
placées sur les angles des lambeaux pendant l'opér
être enlevées au moment du pansement. Six points

emière petite molaire supérieure gauche. A la même époque
s et sécheresse dans la fosse nasale, correspondante, et peu
piphora. Une tumeur du volume d'un haricot se développa au
lu grand angle de l'œil gauche et resta d'abord stationnaire.
s derniers temps le malade a éprouvé de vives douleurs et une
tion considérable est apparue.

actuel. — La moitié gauche de la face est déformée par une
bilobée. L'un des lobes occupe la face latérale gauche du
si que le sillon naso-jugal; elle s'étend dans le sens vertical
du nez au tendon de l'orbiculaire des paupières. L'autre
pond à la paupière inférieure qu'il déborde inférieurement
asquer le sillon orbito-palpébral inférieur et la partie supé-
e la joue. Chacune de ces parties a le volume et la forme d'un
uf de poule. A leur surface, la peau est rouge, lisse, unie et
La température locale est très élevée. Au toucher on sent
tuation manifeste dans chacun des lobes, et l'on constate de
de voisinage. L'exploration détermine de vives douleurs.
nts lacrymaux du côté gauche sont obstrués par du muco-
xamen des fosses nasales par la vue directe, le spéculum nasi
acher par l'index recourbé en crochet et introduit en arrière
du palais, ne révèle rien de particulier. Du côté de la bouche,
un abcès de la voûte palatine ouvert au niveau de la première
molaire gauche. A part les douleurs spontanées et provoquées
pression, il existe de l'épiphora, de la diminution de l'odorat
sécheresse de la narine gauche. Diagnostic : dacryocystite
phlegmoneuse, avec rupture du sac lacrymal dans le tissu

le drain et nous cautérisons son orifice d'entrée avec
nitrate d'argent.

Le 6 février le malade quitte le service; il viendra
jours subir le cathétérisme. Le 20 février, les résultats
tisfaisants que possible, toute trace de suppuration a d
méabilité des voies lacrymales est obtenue.

Obs. CCX. — *Conjonctivite phlycténulaire. Kératite c*
son. — Chassin (Antoine) trente-neuf ans, journalier, e
vier 1879, salle Sainte-Marthe, n° 1. Travaille depuis d
du mortier, vit dans une atmosphère de poussières irrit
tembre 1878, photophobie, larmoiement, douleurs v
gauche. Un mois après l'œil droit se prit à son tour.
les tempes et vésicatoire sur le cou; amélioration.

État actuel. — Au pourtour de la cornée, on rem
sence de trois phlyctènes à droite, deux à gauche; ell
parentes. En dehors et en bas de la cornée droite, au
à la période de suppuration. Les vaisseaux des conjonc
jectés autour des phlyctènes. La cornée gauche présent
points ulcérés en voie de cicatrisation, elle est dépolie au
ulcérations. Douleurs vives s'irradiant vers les tempes,
fondes, intra-oculaires, photophobie, larmoiement. Colly

30 *janvier.* — Les phlyctènes sont en voie de cicatri
traitement.

4 *février.* — Les ulcérations cornéennes sont compl
trisées. Plus de traces de phlyctènes. La conjonctive s

tien du côté de l'œil droit. Collyre au sulfate neutre d'atro-
ompresses chaudes.
etites ulcérations se comblent rapidement. Au bout de peu
s la vésicule s'est crevée et a laissé comme les deux autres
ite ulcération. Même traitement.
son complète le 20 avril.
CXII. — *Fonte purulente de l'œil gauche remontant à l'extrême*
Contusion et inflammation du moignon. Ophthalmie sympathi-
'œil droit. Ablation du moignon enflammé. Guérison. — B. H.,
polisseur sur métaux, entre le 6 novembre 1879, salle
ugustin, n° 77. Scrofule, panophthalmie de l'œil gauche dans
e enfance, consécutive à une conjonctivite purulente. Perte
e de la vision. A 7 ans, il fut opéré d'un staphylome opaque ;
ération avait pour but de diminuer la déformation et de per-
'adaptation d'un œil artificiel qu'il ne porta pas. Jamais de
urs ; il y a trois semaines il reçut un coup sur l'œil droit ;
l'œil gauche s'enflamma et devint douloureux.
rd'hui l'œil gauche est représenté par un moignon atro-
tracté, dans lequel il est impossible de reconnaître les diver-
ibranes. La muqueuse qui recouvre ce moignon, en partie
elle, est rouge, congestionnée, enflammée. Douleurs vives
bitaires du côté gauche prenant le caractère névralgique,
ès et irradiées à l'œil droit. Ce dernier est devenu, depuis
s jours, dur et plus volumineux qu'à l'état normal. Ophthal-
ère. Les membranes visibles, conjonctive, cornée, sclérо-
nt saines. L'examen ophthalmoscopique montre que les diffé-

après l'opération et il n'est pas réparu.

15 *janvier*. — Guérison. On pourra appliquer un œil le moignon de l'œil gauche. L'acuité visuelle du côté d venue normale. L'examen ophthalmoscopique montre gestion rétinienne a disparu. (Voy. au sujet de cette obs *ris médical*, n° 39, 26 février 1880.)

2° APPAREIL DE L'AUDITION.

Obs. CCXIII. — *Épithélioma du pavillon de l'oreille dr par le bistouri. Guérison.* — Savart (François), soixante cultivateur, se présente à la clinique du 20 novembre 18 rédité, pas d'accidents scrofuleux, tuberculeux ou s bonne santé habituelle. Il y a un mois, il remarqua sur du pavillon de l'oreille droite un bouton verruqueux du grain de blé qui se développa rapidement, devint le si porta le malade à se gratter et finit par s'ulcérer. On le pommades, des cautérisations et même par l'ablation p tumeur, sans résultat.

État actuel. — La partie moyenne de l'hélix est une tumeur du volume d'une noix de galle, globule tée d'un tubercule du volume d'un pois. La surface de est lisse, unie, convexe, et ne présente d'ulcération du tubercule surajouté. Cette ulcération est granuleu violacée. Au toucher, consistance dure, fibroïde, adhér

ation s'effectuait rapidement. Il y a huit ans, l'un d'eux
ulcérer, et l'ulcération s'étendit de jour en jour; le second
lcéra à son tour et les deux ulcérations se confondirent
nent. Le lobule de l'oreille fut ainsi progressivement

trée nous constatons que le lobule de l'oreille a disparu;
t lui-même en partie détruit. Le bord inférieur de la conque
antérieure du conduit auditif externe présentent une ul-
nique, à fond rougeâtre, hérissée par places de petits bour-
nus papilliformes, saignant facilement, recouverte en d'au-
de squames jaunâtres, sèches au centre, légèrement
comme huileuses sur les bords. Dans d'autres points l'ul-
t recouverte d'une mince pellicule épidermique blanchâtre.
ont irréguliers, se continuant insensiblement avec le fond
artie de leur étendue, saillants et bourgeonnants au niveau
auditif externe vers lequel ils se renversent et qu'il mas-
artie. Indolence complète. Rien dans les ganglions paroti-
us-maxillaires. On trouve dans la région de la nuque, sur
diane, une petite saillie molluscoïde, sans altération de la
usant ni gêne ni douleur, et que le malade compare aux
qui ont été le point de départ de l'ulcération. L'état géné-
faisant. Diagnostic : Épithélioma sébacé.
e 1879. — Chloroforme. Avec le bistouri, nous faisons
n circulaire qui passe à un centimètre et demi des bords
ion. Cette incision empiète de deux centimètres sur la
us élevée de la région parotidienne au-devant du tragus;
le là au milieu de la conque et va rejoindre le bord pos-

mastoïdienne. Ablation des parties malades avec le
la lame compacte de l'apophyse mastoïde avec la scie
rison. — Claude (Adam), soixante-douze ans, vigne
let 1879, salle Saint-Augustin, n° 70. Pas d'hér
dents diathésiques. Il y a six mois, il remarqua a
de l'oreille gauche une saillie verruqueuse qui éta
Il se gratta et la fit saigner. Une ulcération se pr
s'étendit de proche en proche.

État actuel. — Le tiers moyen du pavillon
est le siège d'une ulcération qui occupe le tragus
tie correspondante du bord libre du pavillon, co
térieure de cet organe et s'étend jusqu'à la r
Le tiers supérieur du pavillon et le lobule sont
de l'ulcération est rouge, saignante, baignée d
débris d'épithélium; elle est hérissée de petites
formes, les unes dénudées, les autres coiffées de
Il n'existe pas de masse végétante. Rien dans l
diens et sous-maxillaires. État général satisfaisan
thélioma.

2 *août* 1879. — Chloroforme. Hémostasie pré
pinces appliquées sur le pavillon et sur le lobul
dessous de la tumeur. Nous enlevons largeme
avec le bistouri depuis le tubercule de l'apophy
qu'au bord supérieur de l'apophyse mastoïde, e
ment le quart supérieur du pavillon et l'extré
lobule. Le périoste de l'apophyse mastoïde étant
nons et nous réséquons avec la scie du polytrit

Obs. CCXVI. — *Épithélioma du pavillon de l'oreille et de l'apophyse estoïde. Sphacèle partiel du pavillon. Ablation des parties malades. Récidive. Seconde opération. Guérison.* — Parent (Honoré), soixante-ix ans, maréchal ferrant, entre le 29 juillet 1879, salle Sainte-Marthe, 27. Pas d'hérédité. Pas d'antécédents scrofuleux, tuberculeux ou philitiques. Un de ses frères a un cancroïde du nez. Il y a deux ans, eut une congélation du pavillon de l'oreille gauche qui se termina r l'élimination d'une eschare très superficielle. Il y a sept mois, e saillie verruqueuse apparut sur le bord libre du pavillon à la par- moyenne, se fendilla et finit par s'ulcérer. Malgré des cautérisa- ns répétées au nitrate d'argent, l'ulcération s'étendit rapidement. *État actuel.* — Le pavillon de l'oreille gauche est désorganisé par e ulcération qui s'étend dans les régions zygomatique, parotidienne mastoïdienne. La surface de cette ulcération est recouverte de gros urgeons charnus, saignant au moindre contact, de teinte livide, sé- rés par des anfractuosités grisâtres, baignés de pus, d'ichor et de bris épithéliaux. Le bord supérieur du pavillon, qui n'est pas ulcéré, re une teinte noirâtre de sphacèle. Il est froid et dépourvu de sen- ilité. Dans la région mastoïdienne l'ulcération offre plus franche- ent les caractères de l'épithélioma ; ses bords sont indurés, disposés forme de bourrelet et recouverts de couches épithéliales épaisses. en dans les ganglions parotidiens et sous-maxillaires.

2 *août* 1879. — Anesthésie par protoxyde d'azote et continuée avec ther. Hémostasie préventive à l'aide de pinces appliquées au-des- s et au-dessous de la tumeur. Avec le bistouri, nous enlevons lar- ment tout le tissu morbide y compris le périoste de la région mas- idienne qui paraît atteint. Tout le pavillon de l'oreille a été sacrifié, ne reste que l'extrémité inférieure du lobule. Pansement à plat ec des compresses de tarlatane imbibées d'eau alcoolisée phéniquée. mpression méthodique avec de la ouate.

Pas de réaction fébrile. La température ne dépasse pas 37°,4 les urs qui suivent l'opération. On renouvelle les pansements tous les urs. La cicatrisation s'effectue progressivement. Elle est complète un ois et demi après l'opération, le 16 septembre 1879, jour où le alade quitte l'hôpital.

Le 24 février 1880, le malade revient à l'hôpital, salle Sainte-Marthe, 13. Vers la fin de décembre 1879, un noyau induré et douloureux est développé à l'angle inférieur de la cicatrice et s'est ulcéré rapi- ement. Actuellement l'ulcération s'étend de l'orifice externe du con- uit auditif à un centimètre au-dessus de l'angle de la mâchoire, dans sens vertical ; et du bord antérieur du sterno-mastoïdien au bord érieur de la branche montante du maxillaire, dans le sens trans- ersal. La surface est hérissée de bourgeons papillaires, les uns dénu- és et rouges, les autres recouverts de squames épithéliales, blan-

châtres, macérées dans les liquides que sécrète l'ulcération. Les anfractuosités qui séparent ces bourgeons sont remplies de débris épithéliaux, de pus et d'ichor. Odeur fétide. Les ganglions situés en arrière de l'angle de la mâchoire sont indurés et hypertrophiés.

13 *mars* 1880. — Chloroforme. A l'aide du thermo-cautère nous faisons, au pourtour de l'ulcération et à un centimètre et demi de ses bords, une incision qui dépasse la profondeur du mal; puis, soulevant la tumeur avec des pinces à griffes, nous la détachons par sa face profonde. Il existe plusieurs prolongements qui nécessitent l'emploi du bistouri. L'un adhère au sterno-mastoïdien ; nous coupons à ce niveau une partie des fibres du muscle; un autre s'étend jusqu'à la gaîne du faisceau vasculo-nerveux du cou ; nous le disséquons minutieusement. Plusieurs foyers s'étendent dans l'épaisseur de la parotide, nous les vidons avec la spatule et nous en cautérisons largement les parois avec le thermo-cautère. Nous enlevons du même coup les ganglions malades. Quatre pinces hémostatiques sont laissées en place pendant vingt-quatre heures. Pansement à plat avec la tarlatane imbibée d'eau alcoolisée phéniquée. Compression ouatée.

Examen histologique. — Épithélioma lobulé. Cylindres remplis de cellules épithéliales, les unes cornées, les autres jeunes. Zone de transformation au niveau du bord du temporal.

14 *mars* 1880. — T. M. = 37°,8. — S. = 38°. — P. = 72. On renouvelle le pansement et on enlève les pinces. Pas d'hémorrhagie. La suppuration s'établit le quatrième jour. Même pansement. La cicatrisation marche lentement et progressivement comme pour une plaie simple ; elle est complète deux mois après l'opération, le 17 mai 1880, jour où le malade quitte l'hôpital.

Obs. CCXVII. — *Epithélioma du pavillon de l'oreille et de la joue.* Abla-

arche du mal. En décembre 1879 paralysie faciale gauche.
t *actuel.* — L'ulcération forme un large champignon fongueux,
, assez régulièrement circulaire, occupant en surface la moitié
ure du pavillon de l'oreille, la plus grande partie de la joue,
la région parotidienne et les parties avoisinantes des régions
-cleido-mastoïdienne en arrière et sus-hyoïdienne en bas. Le
tre vertical est de 14 centimètres, le transversal de 13 cen-
es. La surface est hérissée de bourgeons charnus, papilliformes,
volume varie de celui d'un grain de millet à celui d'un pois,
les uns des autres par des sillons irréguliers, anfractueux,
tie comblés par des détritus épithéliaux et purulents d'un gris
oute l'étendue de l'ulcération sécrète un ichor sanieux et à
t fétide que l'odeur incommode les voisins, et que l'on est
d'isoler le malade à l'un des bouts de la salle. Les bords
réguliers : du côté de la joue, ils forment un bourrelet dur,
de 2 et 3 centimètres, recouvert par une peau amincie, vio-
très adhérente, parcourue par des capillaires de nouvelle
ion, nombreux et superficiels; du côté de l'oreille, le lobule
rtie correspondante du bord postérieur du pavillon, pendent
nière d'un lambeau déchiqueté, en partie rongé par l'ulcéra-
rattaché à l'oreille par un pédicule cutané. A la partie posté-
de l'ulcération, les bords sont décollés par places, adhérents et
à pic en d'autres points, se continuant directement avec la
bourgeonnante, ailleurs. Au toucher, la base de la tumeur
e et s'étend profondément vers les couches sous-jacentes
lles elle adhère. Elle se prolonge en particulier vers le conduit
externe, vers l'articulation temporo-maxillaire, dans l'épais-
la joue et dans les loges sous-maxillaire et parotidienne. Rien
ciable du côté de la muqueuse buccale. Rien dans les gan-
Hémiplégie faciale du côté gauche. Affaissement de l'aile du
lorrhée. Les conduits de Stenon et de Warthon, du côté gau-
rnissent plus de salive que ceux du côté opposé. Gêne de la
tion en rapport avec le siège et l'étendue de la tumeur. Dou-
ves, lancinantes, continues, exacerbantes. Le malade est très
, mais il a encore conservé des forces. Cancroïde.
nvier 1880. — Chloroforme. Nous attaquons la tumeur par le
-cautère et nous en pratiquons l'ablation par voie de morcel-
en commençant par la partie supérieure. Pour cela nous
une incision qui coupe transversalement le pavillon de l'oreille
us de l'orifice externe du conduit auditif et qui contourne
le tiers supérieur de la tumeur au-devant de l'articulation
-maxillaire. De la partie inférieure de celle-ci, nous en fai-
rtir une seconde, qui passe, d'avant en arrière, au travers du
orbide pour aller rejoindre le bord postérieur du pavillon.

mâchoire inférieure, et nous enlevons tous les t
ces deux incisions, c'est-à-dire celui qui recouv
tante du maxillaire, la moitié postérieure de sa l
et son angle, les parties molles de la joue et le
sous-maxillaire qui est pris. Nous dénudons tout
l'os et nous cautérisons son périoste dans l'étend
d'indiquer. C'est assez dire que le muscle massé
ment massetérin de la glande parotide étaient co
par la dégénérescence morbide. Nous plaçons de
faciale à son passage sur le corps du maxillaire,
guale au moment où elle s'engage sous l'hyogl
seaux étant sectionnés. Nous faisons ensuite un
à concavité antérieure en arrière de la tume
sterno-mastoïdienne, et nous enlevons la parti
masse morbide, de sorte qu'il ne reste plus
répond à la région parotidienne et aux gros va
inférieure, au-dessous de la tumeur, on voit la
terne qui est énorme et que nous évitons de to
enlevé la moitié inférieure de cette dernière por
nous voyons à nu la terminaison de la carotide p
au fond de la plaie; les tuniques de cette artère
été respectées par le tissu épithélial, de telle sort
épargner ce vaisseau. Un prolongement contourn
de la branche montante du maxillaire: nous le d
vant la dernière portion de la masse morbide, n
le conduit auditif externe est en partie envahi. N
ment ce dernier prolongement. Des pinces

4. — Dans la soirée, hémorrhagie abondante de l'artère faciale; terne de garde, appelé aussitôt, fait un badigeonnage de perchlo- e de fer et de la compression ouatée.

5. — L'hémorrhagie se répète au même point que la veille. On rête par les mêmes moyens. A partir de ce moment la cicatrisa- s'effectue sans accidents, avec lenteur et du fond à la surface me pour une plaie simple. Suppuration abondante. Hémiplégie ale du côté malade.

er *mars*. — La cicatrisation est très avancée. Suppuration presque e. Bourgeons charnus exubérants à l'angle inférieur, que l'on térise avec le nitrate d'argent. Le malade quitte l'hôpital et vient aire panser tous les deux jours.

. — La cicatrisation est complète sauf à la partie moyenne de la ache montante du maxillaire. En ce point l'os est à nu sur une due de 2 centimètres ; il offre une teinte noirâtre, mais il n'existe de séquestre mobile. N'a pas été revu.

s. CCXVIII. — *Abcès folliculaire du pavillon de l'oreille. Desquama- épithéliale furfuracée. Hypertrophie. Incision. Guérison.* — Simo- (Annette), marchande des quatre saisons, entre le 1er février 1879, Sainte-Marthe, n° 40. Pas d'hérédité. Gourme dans l'enfance. d'autres antécédents scrofuleux. Jamais de manifestations her- ques antérieures. Il y a six mois, prurit opiniâtre de la conque l'oreille gauche, desquamation épithéliale. Depuis trois mois, gies et bourdonnements. La malade se présente à la clinique du Desarènes qui fait l'ablation d'un polype du conduit auditif. De- s, des abcès folliculaires sont survenus et le pavillon de l'oreille t progressivement hypertrophié.

tat actuel. — Le pavillon de l'oreille est déformé et hypertrophié s toute son étendue, au point d'atteindre par places une épaisseur 2 à 3 centimètres. La peau qui le recouvre est le siège d'une quamation épithéliale sèche, furfuracée, très abondante. Les ames blanchâtres offrent un aspect spécial : il semblerait que le illon a été saupoudré de plâtre. Du côté de la conque et du con- auditif externe se montrent des lésions plus importantes consis- en une série de tubérosités dont le volume varie de celui d'un n de blé à celui d'un pois, et dont l'ensemble forme une sorte de eur comblant en partie la cavité de la conque et obstruant l'ori- du conduit. L'une de ces tubérosités est ulcérée, recouverte de rgeons charnus, et laisse suinter un pus épais, blanc, crémeux. stylet introduit par cet orifice pénètre à une profondeur de 3 cen- tres dans une cavité kystique à contenu purulent. Au toucher meur est molle, fluctuante; elle laisse sourdre du pus en plus nde quantité lorsqu'on la presse. La consistance du pavillon hy- trophié rappelle celle des tissus lardacés atteints d'inflammation

saisissons les angles de la plaie avec des pinces hém
agissent en même temps comme rétracteurs, et, apr
le pus, nous disséquons les parois de la poche purule
tie des tissus avoisinants. Pansement alcoolisé phé
compressif. Les suites de l'opération sont des plus si
trisation s'effectue régulièrement. Les jours qui suiv
nous pouvons explorer le conduit auditif externe, qui
altérations qu'un léger épaississement des parties mo
de l'ouïe redevient peu à peu normale. La seule pa
ressante est la persistance d'un point douloureux
cicatrisation complète. Guérison le 15 février 1879.

Obs. CCXIX. — *Otite moyenne purulente droite. Large panique.* — Nourry (Paul), quarante et un ans, polisse le 5 janvier 1880, salle Sainte-Marthe, n° 9. Il y a sept d'un refroidissement, douleurs et bourdonnement droite. Au bout de trois jours, écoulement muco- conduit auditif, surdité presque complète de ce côté.

État actuel. — Le conduit auditif externe est plei dâtre, épais, d'odeur fétide. Ce n'est qu'après un peut voir le fond de l'oreille. A l'otoscope, les parois ditif externe sont un peu rouges, enflammées par le On aperçoit au fond du conduit une large perforatio cupant sa partie antéro-inférieure. Les osselets sont A travers la perforation on voit la caisse garnie de tions d'un rouge vif; mais l'os n'est pas dénudé, ce d surer avec un stylet. L'audition est presque nulle

Traitement. — Injections-lavages avec de l'eau tiède alcoolisée. stillations tièdes d'une solution de sulfate pure d'alumine. L'écou-ment diminue un peu. Douleurs amoindries.

29 *janvier.* — Le malade quitte le service sur sa demande.

Obs. CCXX. — *Otite moyenne. Otorrhée. Suppuration et décolle-nt de la région mastoïdienne. Trépanation de la grande cellule. Éry-èle. Guérison.* — Bauchez (Firmin), quarante-huit ans, cordon-er, entre le 22 janvier 1879, salle Sainte-Marthe, n° 29. Pas d'héré-té. Bonne constitution. Ni scrofule ni tuberculose. Il y a deux mois, rès avoir été exposé à un courant d'air, otalgie violente du côté uche, surdité, état fébrile. Huit jours après le début des accidents, oulement abondant, par le conduit auditif externe, d'un pus cré-eux. La suppuration s'étant presque tarie, il y a trois semaines, les uleurs reparurent en même temps que la région mastoïdienne se méfiait. La persistance de ces accidents amène le malade à l'hôpital.

État actuel. — Le conduit auditif externe est rempli de pus épais, émeux, jaunâtre; l'épiderme de la conque et du lobule de l'oreille t comme macéré; érythème. La région mastoïdienne est déformée r une tuméfaction considérable, qui refoule en avant le pavillon de reille et qui s'étend dans les régions pariéto-temporale, parotienne, occipitale. Dans toute cette étendue la peau est distendue, uge, œdématiée. Au toucher, empâtement de ces régions et fluctation profonde; le périoste semble décollé sur une large surface. ouleurs violentes à exacerbation nocturne. Surdité du côté gauche. e malade ne distingue pas le tic-tac d'une montre, aussi près qu'on approche de son oreille. Rien d'analogue du côté droit. L'état géral est satisfaisant. Les viscères thoraciques et abdominaux sont ains.

23 *janvier* 1879. — Chloroforme. Après avoir tracé nos points de spère à l'encre, d'après notre procédé habituel, nous faisons avec bistouri, au niveau de la grande cellule mastoïdienne, deux incions, l'une horizontale, l'autre verticale, qui, réunies, prennent la rme d'un ⊥ renversé. Tous les tissus sont considérablement épaissis, rdacés et comme atteints d'inflammation chronique. Dès que le ériosté est incisé, écoulement d'un flot de pus qui s'était collecté rofondément à la surface de l'os en décollant sa membrane nourrière. Lorsque le foyer est évacué, pendant que des aides rétractent s angles de la plaie avec des pinces hémostatiques, nous appliquons ne couronne de trépan au niveau de la grande cellule. La lamelle seuse étant soulevée avec un perforateur, le pus contenu dans la aisse s'écoule aussitôt par cette voie. Afin de faciliter cet écoule-, nous plaçons à demeure une petite canule en argent par la-e il sera possible de faire des lavages. Pansement alcoolisé enniqué.

15. — Suppuration très modérée. Le malade retoı où il continuera ses pansements. N'a pas été revu.

Obs. CCXXI. — *Polype de l'oreille. Ablation. Trépa née des cellules mastoïdiennes et, ultérieurement, abcès so Ouverture de l'abcès et trépanation chirurgicale de la mastoïdienne. Guérison.* — Faucon (Henry), cinquante-(rassier, entre le 3 janvier 1880, salle Sainte-Marthe, n de scrofule dans l'enfance. Pas de tuberculose. En j entre à l'hôpital Saint-Louis, salle Saint-Léon, pour u d'abord localisé à la face, ne tarda pas à se généraliser. A un abcès se forma à l'union de l'apophyse mastoïde et l'oreille, s'ouvrit spontanément et resta fistuleux. En apparition d'un polype de l'oreille proéminant au deh(duit auditif externe. La suppuration continue et le déve polype amènent le malade à l'hôpital.

État actuel. — Le conduit auditif externe du côté d plètement obstrué par une grosse végétation polypi face rouge, granuleuse, baignée d'un pus jaunâtre, é fade. La consistance est mollasse. Le stylet glisse fac les parois du conduit auditif et la surface de la petite pénètre sans difficulté à une profondeur de deux c demi ; on ne poursuit pas l'exploration afin de ne p l'étendue du désordre. Dans le sillon auriculo-mastoïdi de la conque et en bas, on voit un orifice fistuleux en sant écouler du pus dont les caractères sont analogu liquide qui s'écoule par le conduit auditif. Cet orific

tions avec de l'eau émolliente tiède. Le 8 janvier 1880, la sup-
tion diminue tout d'un coup. Léger mouvement fébrile. Otalgie
nte. Tuméfaction de la région mastoïdienne. Ces phénomènes
entuent le jour suivant.

janvier 1880. — T. M = 37°,8. P = 90. Inappétence, insomnie.
gion mastoïdienne est rouge, chaude, douloureuse, considéra-
ent tuméfiée. La tuméfaction s'étend dans les régions sterno-
oïdienne, parotidienne et préauriculaire comme dans le cas
illons. Au toucher, fluctuation profonde au niveau de l'apophyse
oïde. Plus bas, les parties tuméfiées sont œdémateuses, mais il
pas de fluctuation.

loroforme. A l'aide du bistouri, nous incisons verticalement
s les parties molles de la région mastoïdienne, y compris le pé-
. Ces tissus ont une épaisseur de trois centimètres et demi.
ès est sous-périostique, il renferme un pus épais, blanchâtre,
moneux. Le périoste est décollé dans une grande étendue. L'ex-
tion par la vue et le toucher démontre qu'il s'est fait une tré-
tion spontanée des cellules mastoïdiennes inférieures. Comme
trépanation est étroite et peu favorable par sa situation pour
ulement du pus, nous appliquons une couronne de trépan au
u de la grande cellule mastoïdienne, suivant notre procédé ha-
l. L'orifice ainsi pratiqué laisse aussitôt écouler du pus; afin de
ter l'écoulement et de prévenir l'obstruction de cette voie nous
ns à demeure une petite canule en argent. Pas de réaction lo-
ou générale. Lavages et injections deux fois par jour. Amélio-
n progressive.

Février. — Suppuration presque tarie.

— Le malade demande sa sortie, il continuera à se soigner
lui.

CCXXII. — *Otite moyenne droite. Perforation du tympan. Fon-
. Envahissement des cellules mastoïdiennes. Trépanation de
ande cellule mastoïdienne. Drainage. Guérison.* — Signoret
se), quarante-cinq ans, femme de ménage, entre le 19 dé-
re 1880, salle Sainthe-Marthe, n° 51. Pas d'hérédité. Émacia-
Anémie. Il y a seize mois, sans causes connues, otalgie violente,
té, otorrhée. Elle entre à l'hôpital Necker. Lavages et injections
lientes. On constata la perforation du tympan et une produc-
de végétations polypeuses dont on fit l'ablation. Les douleurs
rurent et l'écoulement disparut. Il y a deux mois, nouvelle
sée, otalgie, écoulement purulent par le conduit auditif ex-
tuméfaction de la région mastoïdienne. La malade se ren-
clinique du docteur Désarènes ; celui-ci enleva plusieurs
t, en raison de la pusillanimité de la malade, appliqua dans
mastoïdienne de la pâte de Vienne afin d'ouvrir l'abcès.

pâte de Vienne. Au toucher, fluctuation manifeste é
région. Surdité presque complète; la malade n'ente
tic-tac d'une montre que lorsque celle-ci est appliqu
pariétale. Pas de lésions pulmonaires. Diagnostic : C

26 *décembre* 1880. — Chloroforme. Trépanation
lule mastoïde suivant notre procédé habituel. Dr
canule d'argent. Pansements et lavages quotidiens.
le service au bout de cinq jours. Revue depuis guér

Obs. CCXXIII. — *Otite moyenne suppurée avec infl*
lules mastoïdiennes. Trépanation de la grande cellule.
lippe (G.), trente ans, garçon marchand de vin, entr
salle Saint-Augustin, n° 26. Pas d'hérédité. Pas d'an
siques. Il y a un an, à la suite d'un grand froid, ot
fièvre, insomnie et délire. Peu après, otorrhée et éc
par le pharynx. Un médecin qui le vit à cette époque
ration du tympan et ordonna des injections émollien
auditif externe ainsi qu'un traitement général to
d'une légère amélioration, le mal a fait dernièren
progrès.

État actuel. — L'otorrhée persiste. Surdité du côt
faction énorme de la région mastoïdienne. La
tendue, luisante; desquamation épithéliale abo
cher, on ne sent pas de fluctuation, mais de l'œdèm
tion profonde; le périoste paraît notablement
externes à la pression. Il existe une inflammation
toïdiennes.

s de pus épanché à la surface de l'os. Nous appliquons couronne de trépan, et aussitôt le pus coule à flots au lamelle osseuse est tapissée de fongosités par sa face pro- s introduisons, dans l'orifice osseux que nous venons de une petite canule d'argent qui restera à demeure afin de coulement du pus et les lavages. Injections quotidiennes émollients par la canule et par le conduit auditif. Le ma- le service au bout de huit jours. Il vient ensuite tous les nsement. Guérison au bout de deux mois.

XIV. — *Otite moyenne chez une femme tuberculeuse. Para- consécutive. Surdité, otorrhée, inflammation des cellules es. Trépanation de l'apophyse mastoïde. Drainage. Lavages.* (Héloïse), vingt-cinq ans, couturière, entre le 25 jan- salle Sainte-Marthe, n° 44. Tuberculose pulmonaire au egré. Depuis cinq mois, otite moyenne suppurée du côté ressivement paralysie faciale qui est devenue complète il ois. Depuis huit jours tuméfaction et douleurs de la ré- ïdienne. Son médecin l'envoie à l'hôpital.

el. — Perforation du tympan. Otorrhée du côté droit. mastoïde est déformée par une tuméfaction œdéma- e, avec rougeur de la peau. Au toucher, empâtement, pas on. Douleurs vives plus marquées quand l'otorrhée dimi- té complète ; la malade n'entend pas le tic-tac d'une côté droit, même lorsqu'on applique la montre sur le aralysie faciale droite complète. La moitié gauche de la tractée, plissée, gaimaçante. Moitié gauche du front missure buccale gauche attirée en haut et en dehors. droite est au contraire étalée, saillante. Moitié droite du t unie, lagophtalmos, épiphora, renversement de la pau- eure en bas, ectropion paralytique, conjonctivite de la ière, commissure buccale droite inerte. Anémie, émacia- des forces, sueurs nocturnes, fébricule vespérale ; toux, immulaires. L'appétit est conservé.

1880. — Chloroforme. Nous pratiquons la trépanation yse mastoïde. Il n'existait pas de trépanation spontanée le cellule, pas d'abcès mastoïdien sous-périostique. Drai- grande cellule avec une canule d'argent. Pas d'acci- écutifs. La malade retourne chez elle trois jours après ; les pansements et les lavages seront faits par son mé-

XV. — *Otorrhée chronique chez un tuberculeux. Carie de mastoïde. Paralysie faciale. Mort. Autopsie.* — Lemoine uarante et un ans, feuillagiste, entre le 24 janvier 1879, e-Marthe, n° 27. Ce malade n'a jamais été robuste : père

est chaude, rouge, tendue, douleurs lancinantes,
feste. En appuyant sur cette tumeur on fait sourdı
fétide par le conduit auditif externe. La bouche e
gauche, de même la joue et la langue. La paupiè
même côté ne peut s'abaisser complètement. Le mal
de siffler. Paralysie faciale du côté droit.

Après un lavage du conduit auditif, on consta
presque complète du tympan ; on aperçoit le
moyenne, la muqueuse y est turgescente, saigı
contact. Le stylet révèle une dénudation du roch
de carie.

L'état général est loin d'être satisfaisant : l
beaucoup; sueurs nocturnes, fièvre le soir, m
crachats caractéristiques. L'auscultation révèle
prononcée des deux sommets avec submatité sur
gauche.

25 *janvier*. — Incision cruciale de l'abcès mast
l'os dénudé, carié et une trépanation des cellules
petit drain par l'orifice et on fait des lavages qui
conduit auditif externe.

30. — État général toujours mauvais. Suppur
Chaque soir, frissons. T = 38°. — P = 100.

2 *février*. — L'état général devient plus grave ; l
nes sont plus abondantes. Le malade tousse davar
il ne mange pas.

10. — Fièvre plus intense. T = 39°. — P = 120

a face inférieure, sur le lobe sphénoïdal, au niveau de la troisième convolution temporale du côté droit, on trouve une dépression de largeur de la pulpe du pouce, profonde de deux millimètres à peu s, qui offre une teinte verdâtre, sans que la pie-mère présente n de spécial à ce niveau. Rien à la coupe. Cette coloration verdâtre ne comprend à la coupe que l'épaisseur de la substance grise. niveau de la face supérieure du rocher, la dure-mère présente teinte vert gris ; elle est épaissie. Le sinus latéral est complètement oblitéré et rempli par un caillot de même teinte ; le sinus rieur est oblitéré aussi. Du côté interne, le rocher présente une surface cariée, en forme triangulaire, dont la base est externe esure un centimètre.

u côté externe, au pied de la racine transverse de l'apophyse matique, on remarque une ulcération large comme une pièce de francs. La carie a envahi la scissure de Glaser et pénètre jusu trou déchiré antérieur. Au milieu du rocher, entre les deux rations interne et externe, se trouve une large masse nécrosée s'est divisée par son milieu et qui comprend toute la partie de lle moyenne. Toute l'oreille interne, l'intérieur du rocher n'est ne vaste caverne où se trouve un séquestre oblong, ovoïde, sur el il est impossible de reconnaître une partie normale de l'oreille.

3° APPAREIL DE L'OLFACTION.

s. CCXXVI. — *Épithélioma sébacé du dos du nez. Ablation par le ri. Guérison.* — Garnier (Auguste), soixante et onze ans, jour-r, entre le 3 novembre 1880, salle Saint-Augustin, n° 3. Pas rédité. Pas d'antécédents scrofuleux, tuberculeux ou syphiliti-. Bonne santé habituelle. Depuis plusieurs années, il a de l'acné ont et du nez. Il y a un an, un bouton d'acné situé à la racine ez commença à se couvrir de squames jaunâtres, cireuses, qui aient, se reproduisaient et finirent par laisser au-dessous d'elles alcération. Cette dernière s'étendit progressivement de haut en Il y a quinze jours, le malade eut une poussée d'érysipèle de ce. C'est à la suite de ce dernier accident qu'il entre à l'hôpital. *at actuel.* — Le nez est déformé par une ulcération étendue ver-ement de la racine au lobule, et transversalement de la ligne ane au sillon naso-jugal du côté gauche. La surface est rougeâ-nement granuleuse, non végétante, en partie masquée par des épithéliales cireuses d'un gris jaunâtre. Les bords sont onscrits, sur le même plan que l'ulcération. Au pourtour, les les glandes sébacées sont dilatés et marqués par un pointillé . La peau est huileuse. Desquamation épithéliale furfuracée

bords de l'ulcération une incision qui comprend
toute l'épaisseur de la peau et qui circonscrit le
chons ensuite la tumeur par sa face profonde. Quat
tatiques sont laissées en place pendant quatre heur
plat avec la tarlatane imbibée d'eau alcoolisée phén
sion ouatée. Pas de réaction fébrile. La température
37°,4 les jours suivants. La cicatrisation s'effectue
plaie simple. Elle est complète au bout d'un mois.

Diagnostic histologique. — Épithélioma sébacé.

Obs. CCXXVII. — *Épithélioma sébacé du nez. Ablati*
Guérison. — Belse (Antoinette), soixante et un ans
entre le 28 juin 1879, salle Sainte-Marthe, n° 47.
Pas d'antécédents morbides. Elle a toujours porté,
che du lobule médian du nez, une petite verrue
il y a vingt ans et est devenue le siège de petite
Peu à peu l'ulcération s'est étendue. Une zone
épithéliale l'a circonscrite et a gagné de proche
traitée longtemps par les cautérisations. Dans les d
marche du mal fut tellement rapide que la malade e
à entrer à l'hôpital.

Etat actuel. — La moitié inférieure du dos du ne
sont en partie détruites par une ulcération à bords s
de bourrelets, formés de squames épithéliales épai
corné, à fond rouge, granuleux, hérissé de saillies
places, couverts de croûtes jaunes, cireuses en cer
gnés de pus, d'ichor et de débris épithéliaux. La zo
phérique présente un aspect onctueux dû à une hy
glandes sébacées. Les orifices de ces glandes sont di

c des ciseaux. Trois pinces hémostatiques sont laissées en place dant une heure. Pansement alcoolisé phéniqué et ouaté com-ssif. Durant les quatre premiers jours, réaction fébrile; la tem-ature oscille entre 37°,6 et 39°. Ensuite l'état local et général ent satisfaisants pendant la durée de la cicatrisation, qui s'effec- progressivement et est complète le 21 juillet 1879.

Obs. CCXXVIII. — *Épithélioma sébacé du nez. Ablation par le touri. Guérison.* — Sarat (Julie), cinquante-neuf ans, coutu-re, se présente à la clinique le 18 décembre 1880. Mère morte u cancer de l'estomac. Depuis dix ans, elle se fait soigner r de l'acné sébacée du nez. Il y a deux ans, une petite éro-se développa sur la face latérale droite et devint le point départ d'une ulcération. Des applications répétées de chlorate potasse et de nitrate d'argent ne purent entraver la marche nal.

Etat actuel. — Le nez est déformé par une ulcération siégeant sur ace latérale droite, de 3 centimètres de diamètre, étendue verti-ment du bord inférieur de l'os propre correspondant au sillon de e. La surface est légèrement granuleuse, rosée, en partie recou-e par des squames épithéliales grisâtres; elle ne présente pas de gosités. Au pourtour les orifices des glandes sébacées sont dilatés. u huileuse. L'ulcération n'occupe que les couches superficielles derme, elle glisse avec la peau sur les couches profondes. Rien s les ganglions. Viscères thoraciques et abdominaux sains. État éral satisfaisant.

Diagnostic : Épithélioma sébacé.

8 *décembre* 1880. — Chloroforme. Hémostasie préventive à l'aide pinces appliquées sur la racine et sur l'aile du nez. Ablation large a tumeur avec le bistouri. Pansement alcoolisé phéniqué et ouaté mpressif. Après quatre heures de repos à l'hôpital, la malade re-rne chez elle. Revue depuis guérie.

Obs. CCXXIX. — *Épithélioma sébacé de l'aile droite du nez. Ablation. Rhinoplastie. Guérison.* — Charrier (Anna), trente ans, sans profession, re le 19 février 1879, salle Sainte-Marthe, n° 54. Pas d'hérédité. s d'antécédents scrofuleux, tuberculeux ou syphilitiques. Depuis an elle éprouve sur l'aile du nez du côté droit un prurit insuppor-le qui l'oblige à se gratter. Des croûtes se sont formées à plusieurs rises et sont tombées sous l'action de cataplasmes d'amidon. Dans derniers temps, une ulcération s'est formée.

A son entrée, le bord libre de l'aile droite du nez est en partie gé par une ulcération de forme très irrégulière, à bords sinueux osés en forme de bourrelets, à surface anfractueuse, couverte ces de squames d'un jaune cireux et présentant en d'autres de petites saillies rougeâtres papilliformes, d'aspect framboisé.

rieure. Nous enlevons le tissu morbide avec les
soin de dépasser les limites du mal. Ceci fait, à l'aid
taillons sur la lèvre un lambeau quadrilatère que r
faisons pivoter sur sa base de manière à le renverse
Nous le suturons aux lèvres de la perte de substan
talliques isolés et nous faisons un pansement alc
ouaté compressif. Les pinces hémostatiques peuve
moment du pansement. T. S = 37°,6.

23 *février*. — État local et général satisfais
S = 37°,8. On renouvelle le pansement. Pas de ré
d'accidents consécutifs. On enlève les fils les cinq
jours et on les remplace par des bandelettes de ta
nées. Réunion du lambeau par première intentio
sulte de la perte de substance de la lèvre marche
simple, elle est complètement cicatrisée le 20 mar
de la malade.

Obs. CCXXX. — *Cancroïde du sillon naso-labial*
Guérison. — Cremillac (Adolphine), trente-deux a
entre le 18 décembre 1878, salle Sainte-Marthe,
rédité, pas d'antécédents morbides. Menstruatio
a un an, elle remarqua, à l'extrémité supérieu
labial gauche, un bouton du volume d'un grain
tre, fendillé, d'aspect verruqueux. Cette petite p
siège d'un prurit continuel. Plusieurs fois elle l
saigner. La petite plaie se couvrait de croûtes

pouce sur la face muqueuse de la lèvre, pendant que
plore la face cutanée. Rien dans les ganglions ou dans les
loignés. L'état général est satisfaisant. Diagnostic : Épithé-

nbre. — Chloroforme. Hémostasie préventive à l'aide de
cées sur l'aile du nez et la sous-cloison, la partie médiane
supérieure et à la commissure. Nous circonscrivons toute la
durée par une incision qui intéresse la peau, le tissu cellu-
-cutané, ainsi que les fibres musculaires superficielles.
us sommes certain d'avoir dépassé les parties malades,
quons largement la face profonde et nous pratiquons l'abla-
tumeur. Quatre pinces hémostatiques sont laissées pendant
heure sur les artérioles sectionnées. Les lèvres de la perte
nce sont ensuite rapprochées et suturées verticalement à
inq fils métalliques. Pansement alcoolisé phéniqué.
. M = 37°,6. La malade a eu quelques nausées ; elle paraît
e, un peu déprimée.
Edème de toute la face qui a commencé hier dans la soirée.
e a eu la fièvre toute la nuit. La température ce matin
de 37°,6. P = 92.
'température normale. L'œdème de la face a disparu pro-
ent. On enlève les fils le 26 et le 27 décembre et on les rem-
des bandelettes de tarlatane collodionnée. La réunion par
intention n'est pas obtenue. Suppuration modérée, panse-
in aromatique.
er 1879. — Croûtes de rupia dans la région temporale
rgeolet de la paupière inférieure gauche. La cicatrisation
rapidement

nasales et qu'il produisait en respirant un ronflement continu. Interrogé à ce propos, il avoua qu'il avait une grande gêne de la respiration, qu'il ne pouvait respirer que la bouche ouverte, que la course ou même une marche un peu précipitée lui occasionnaient une dyspnée extrême et que le mucus nasal s'écoulait par le pharynx. Ces phénomènes n'ont fait que s'accroître.

État actuel. — L'aspect extérieur du nez est normal, mais lorsqu'on examine la cavité par l'orifice antérieur des narines, on remarque que la fosse nasale droite est obstruée par une tumeur arrondie, convexe, lisse et unie, à la surface de laquelle la muqueuse est rouge et congestionnée, comme dans le coryza chronique. Les mouvements d'inspiration et d'expiration ne déplacent pas la tumeur. La consistance de celle-ci est dure et solide. La fosse nasale du côté opposé est libre et d'un diamètre plus considérable qu'à l'état normal. Ces modifications sont manifestement dues à une déviation de la cloison, qui forme dans sa portion cartilagineuse une convexité saillante à droite. L'examen à l'aide du stylet et du doigt introduit par la bouche en arrière du voile du palais indiquent que les voies sont libres en arrière de cet obstacle et qu'il n'existe pas d'autres altérations.

24 *janvier* 1880. — Chloroforme. Pincement préventif sur les ailes du nez, la sous-cloison et la lèvre supérieure de chaque côté de la ligne médiane. A l'aide du bistouri, nous détachons la sous-cloison à son insertion labiale afin d'aborder plus facilement la déviation. Nous incisons la muqueuse pituitaire et nous la décollons avec la rugine dans l'étendue qui correspond à la partie déviée. Ceci fait, nous réséquons toute cette portion du cartilage de la cloison. Nous adossons ensuite la muqueuse que nous avons décollée à celle du côté opposé. Pas d'hémorrhagie abondante. L'opération terminée,

temps le nez s'est déformé sous l'influence des progrès de la
n morbide.

tuel. — La face latérale gauche du nez et la narine corres-
sont saillantes, convexes, refoulées en dehors par la tumeur.
ntérieur est notablement dilaté. La déformation est limitée
ement à ces parties ; il n'y a pas de saillie de la joue, pas
almie. Lorsque le malade renverse la tête en arrière, on
la narine gauche est complètement obstruée par la tumeur ;
présente sous l'aspect d'une production de coloration gris-
ollasse, friable, envahie par la suppuration, rappelant la
ce de certains sarcomes ou du carcinome ramolli. Cette con-
e perçoit facilement à travers les parties molles de la narine
. Le stylet pénètre dans la substance morbide en détermi-
écoulement sanguin. La cloison est déviée et refoulée en
oints jusqu'au contact de la paroi externe de la fosse nasale
roit. Il en résulte un rétrécissement assez considérable pour
au passage de l'air par la narine et la fosse nasale droites,
n'y ait pas de prolongements apparents de la tumeur de ce
introduisant l'index dans l'arrière-cavité des fosses nasales,
che et le pharynx, on sent de ce côté un prolongement volu-
t l'on reconnaît que la voûte du pharynx est libre de toute
avec la tumeur. Du côté de la bouche, sur la moitié
la voûte palatine, la muqueuse est rouge, congestionnée,
n bas par un prolongement de la tumeur qui a perforé les
urs sourdes, continues, contusives dans toute la face ; cé-
peu intense mais opiniâtre. Abolition complète de l'odo-
alade respire exclusivement par la bouche. La parole est

la lèvre supérieure de chaque côté de la ligne médiane, sur les ailes du nez et la sous-cloison. Des éponges montées sur de longues pinces sont introduites jusqu'à la partie la plus reculée du vestibule de la bouche. Elles seront fréquemment renouvelées pendant l'opération. Les mâchoires sont maintenues écartées à l'aide de l'instrument de Luër. Ces précautions prises, nous faisons avec de forts ciseaux l'incision médiane de la lèvre supérieure et du dos du nez en passant à gauche de la cloison. Nous disséquons ensuite les parties molles du nez et de la lèvre du côté gauche de manière à les rejeter vers la joue correspondante, et nous ouvrons ainsi largement la cavité nasale gauche en mettant à nu la tumeur. Grâce à l'hémostase préventive, ce premier temps de l'opération se fait sans que nous perdions une goutte de sang. Nous enlevons ensuite la portion antérieure de la tumeur, mise à découvert, ce qui nous permet d'arriver sur la portion postérieure. Cette dernière s'étend jusque dans le pharynx; nous l'enlevons partie avec des pinces, partie avec les doigts; elle s'implante sur le cornet inférieur gauche; cet os étant envahi, nous le reséquons à l'aide de la pince de Liston coudée. La branche montante du maxillaire et l'os propre du nez sont fortement écartés; néanmoins, afin d'agrandir le champ de l'opération, nous les reséquons en partie à l'aide de pinces emporte-pièce. Nous faisons de même sauter l'épine nasale antérieure et la partie correspondante de la voûte palatine, avec la gouge et le maillet. Il nous est alors facile d'enlever la muqueuse de la paroi latérale externe, de la voûte palatine et de la cloison, qui est complètement dégénérée. Nous ruginons avec précautions la lame criblée de l'ethmoïde et nous enlevons la muqueuse des gouttières et de la voûte des fosses nasales, jusqu'à l'apophyse basilaire, avec toute la prudence que réclame le voisinage

us avons jusqu'à ce moment respecté le prolongement pha-
le la tumeur qui formait bouchon et s'opposait à l'écoule-
sang vers l'arrière-bouche. Nous enlevons ce prolongement
soin de placer en arrière une éponge. Le voile du palais est en-
s le reséquons avec des ciseaux, après avoir fait l'hémostase
e à l'aide de pinces placées sur les piliers antérieur et pos-
Les derniers restes de la tumeur sont enlevés par la voie
L'opération terminée, nous touchons toutes les surfaces
; et dénudées, avec une solution de chlorure de zinc au
et nous enlevons toutes les pinces, sauf celles qui sont pla-
es piliers du voile du palais que nous laissons pendant une
re. Une artère palatine donnant du sang, nous faisons le
ement par la bouche avec une éponge. Nous rapprochons
s lèvres de la division médiane de la lèvre supérieure et du
rès les avoir exactement affrontées, nous les suturons à
dix fils métalliques. Pansement simple alcoolisé phéniqué.
°,8.
. M=37°,4. S=38°. P=86. On a enlevé les éponges et les
as d'hémorrhagie. Injections et lavages alcoolisés.
T. M=37°,6. S=37°,8. P=80. Même pansement, même
it.
T. M=37°,6. S=37°,8. État général et local très satisfai-
ppuration modérée par les fosses nasales et la bouche.
ivec l'eau vineuse.
T. M = 37°,4. On enlève les fils que l'on remplace par des
es de tarlatane collodionnées. Réunion par première inten-
puration par la bouche. Lavages.
T. M=37°,2. S=37°,4. Le malade, qui jusqu'à ce jour n'a
les aliments liquides, commence à prendre des potages et
es aliments solides.
a suppuration par la bouche et les fosses nasales est presque
nalade quitte le service.
anatomique. — La tumeur s'est développée aux dépens de
use pituitaire ; celle-ci est complètement dégénérée et trans-
masses fongueuses, polypeuses, grisâtres, mollasses, vas-
formées à la coupe d'une trame fibreuse à larges mailles
at une substance rosée et granuleuse.
XXXIII. — *Polype naso-pharyngien. Opération. Guérison.* —
uste), quinze ans, se présente le 8 février 1879. Il a été
âge de onze ans, par un chirurgien des hôpitaux, pour un
so-pharyngien, par la méthode palatine, d'après les princi-
laton. Il y eut récidive et nous fîmes une seconde opération
e service dix-huit mois plus tard. La tumeur dont nous
roduit le dessin pesait alors 80 grammes. (Voir tome II,

des *Cliniques de Saint-Louis*. Étude clinique sur les polypes naso-pharyngiens, page 126.) Un tubercule d'aspect fibreux persistant après cicatrisation, au niveau de l'aile interne de l'apophyse ptérygoïde, nous l'enlevâmes avec la pince à polype et les ciseaux, et quand le malade quitta le service, la guérison était complète. Nous avons depuis revu ce malade, la guérison est définitive ; on ne trouve aucune trace de récidive.

4° APPAREIL DE LA GUSTATION. LANGUE.

Obs. CCXXXIV. — *Glossite*. — Breton (Léon), dix-neuf ans, emballeur, entre le 10 janvier 1879, salle Saint-Augustin, n° 7. Il y a une dizaine de jours, sans causes connues, il a vu apparaître sur le bord gauche de la langue un petit bouton très douloureux qui n'a pas tardé à s'ulcérer.

État actuel. — A la partie antérieure du bord gauche de la langue existe une plaie rouge foncé, granuleuse, d'une étendue comparable à celle d'une pièce de 20 centimes. Au pourtour, la langue est tuméfiée. L'aspect de la lésion est celui d'une affection purement inflammatoire. Au toucher, les bords ne sont point indurés. Rien dans les ganglions sous-maxillaires. Rien du côté du poumon ou des organes génitaux. Gargarismes émollients. Diète.

13 — L'ulcération offre une coloration rouge beaucoup moins prononcée qu'au début. Le malade demande à manger. Gargarismes. Potages.

15. — L'ulcération a beaucoup diminué d'étendue ; le malade avale très facilement, ne ressent plus aucune douleur et veut manger

e, tendue, exsangue, décolorée et laisse voir par transpa-
roduction morbide qui offre l'aspect de certaines grenouil-
ntour incolore. Aucun vestige d'inflammation au voisinage.
er consistance ferme, rénitente, des kystes à parois épais-
tement distendues. Pas de fluctuation franche. La tumeur
mitée et ne paraît pas envoyer de prolongements profonds.
, gêne de la mastication, de la phonation et de la dégluti-
ıdresse de la langue. Rien dans les ganglions sous-maxil-
scères thoraciques et abdominaux sains ; état général
ıt.

879. — Chloroforme. La malade est couchée sur notre lit
ın dans le décubitus dorsal, la tête soulevée par des alèzes.
nontées au fond du vestibule de la bouche et de chaque
prévenir l'issue du sang dans les voies aériennes. Hémos-
entive avec des pinces courbes placées transversalement
de la tumeur et des pinces droites placées d'avant en ar-
le milieu de la langue et sur le frein. La bouche étant main-
erte avec l'écarteur de Luër, et la langue attirée au dehors
he avec des pinces de Museux maintenues par un aide,
sons la muqueuse d'arrière en avant dans toute l'étendue
eur. L'enveloppe propre de celle-ci étant à découvert nous
ıons avec les pinces et le bistouri en prenant soin de ne pas
nous parvenons à l'énucléer rapidement. Après nous être
'il ne reste pas de tissu morbide, nous suturons les lèvres
e de la muqueuse à l'aide de trois fils de soie. Les pinces
vées vingt minutes après l'opération. Pas d'hémorrhagie.
ır a tout à fait l'aspect d'une vessie natatoire de poisson.
ımpose d'une enveloppe fibroïde, blanc-bleuâtre, transpa-
nce, mais résistante et d'un contenu transparent, incolore,
ı sa face inférieure adhère un tissu granuleux qui rappelle
aractères des acini des glandes en grappes. A l'examen his-
, il s'agit d'un adénome kystique.

réaction fébrile, pas d'accidents consécutifs ; la malade
chez elle quatre heures après l'opération. Elle revient les
ants au pansement. Lavages avec l'eau alcoolisée. Le qua-
ur on enlève les fils, réunion par première intention dans
ande étendue de la plaie. Le douzième jour guérison com-

XXXVI. — *Épithélioma du bord droit de la langue. Ablation.*
uérison. — Vin..... (Joseph), cinquante ans, chapelier,
31 octobre 1879, salle Saint-Augustin, n° 21. Père mort
ascite. Pas de scrofule. Syphilis, chancre préputial il y a
ıs. Tuberculose pulmonaire à la première période. Depuis
toux, hémoptysies, sueurs nocturnes, amaigrissement.

Les deux sommets sont pris. A fumé la pipe de vingt à trente ans, fume la cigarette depuis vingt ans. Depuis 1868, psoriasis de la langue et des joues traité à plusieurs reprises par M. Guibout. Il y a six mois, il remarqua sur le bord droit de la langue une saillie verruqueuse, fendillée, du volume d'une lentille, qui s'est ulcérée il y a deux mois et a depuis donné lieu à de petites hémorrhagies. Ces accidents l'amènent à l'hôpital.

État actuel. — Le bord droit de la langue est le siège d'une ulcération étendue verticalement de la face dorsale à la face inférieure et d'arrière en avant de un centimètre du pilier antérieur du voile du palais à un centimètre de la pointe de la langue. La surface est hérissée de saillies papilliformes du volume d'un grain de riz, renflées en massue, rouges, saignantes et dénudées de leur épithélium. Au centre l'ulcération est plus excavée, anfractueuse, baignée de pus et d'ichor. Les bords sont aussi formés par des papilles hypertrophiées et altérées, mais recouvertes de cônes épithéliaux épaissis, translucides, de coloration bleuâtre par places, violacée en d'autres points. Au toucher l'ulcération repose sur une base indurée qui s'étend dans l'épaisseur de la langue jusqu'à 1 centimètre et demi de la ligne médiane. La face dorsale de la langue et les faces internes des joues offrent des plaques de psoriasis blanchâtres nacrées. Douleurs lancinantes au niveau de l'ulcération. Ptyalisme, gêne de la déglutition, de la mastication et de la phonation. Rien dans les ganglions sous-maxillaires. Malgré les lésions pulmonaires au début, l'état général est encore satisfaisant.

8 *novembre* 1879. — Chloroforme. Hémostasie préventive à l'aide de pinces appropriées placées l'une sur le frein, l'autre d'avant en arrière sur la ligne médiane, une troisième transversalement en ar-

s molaires qui était cariées et anguleuses et l'on ordonna
garismes au chlorate de potasse. Ce traitement n'apporta
amélioration et l'ulcération s'étendit encore. Elle a pris au-
i tous les caractères de l'épithélioma. Surface bourgeon-
nfractueuse, baignée d'ichor fétide, tapissée de débris ali-
s et épithéliaux, et saignant facilement ; bords saillants, dé-
s par places, taillés à pic en d'autres points. Base indurée.
le mal ne dépasse pas la ligne médiane, qu'il n'atteint pas
s du voile du palais, que le plancher de la bouche est intact,
a rien dans les ganglions et que l'état général est encore
nt, nous pratiquons l'opération

nbre 1879. — Chloroforme. Le malade est couché dans le
s dorsal, la tête élevée par des coussins. Hémostasie préven-
ide de pinces courbes placées sur la langue autour de l'ul-
et sur le plancher de la bouche au niveau du frein. Éponges
au fond du vestibule pour prévenir l'arrivée du sang dans
aériennes. Le malade n'est pas complètement chloroformisé
puisse expulser les liquides qui s'engageraient dans cette
. Avec des ciseaux nous enlevons largement tous les tissus
cinq pinces hémostatiques sont laissées sur les vaisseaux
pendant vingt-quatre heures.

stic histologique. — Épithélioma.

e réaction fébrile. Pas d'accidents consécutifs. Guérison
e en quinze jours. Le malade quitte le service le 23 novem-
.

emaines après son départ de l'hôpital, il sentit à l'extrémité
re de la cicatrice un noyau dur qui ne tarda pas à s'ulcé-
al fit des progrès rapides. Le malade rentre dans nos salles
ncement de février 1880.

tuel. — Le bord gauche de la langue est le siège d'une ulcé-
régulièrement ovalaire qui s'étend dans le sens antéro-posté-
la pointe de l'organe au pilier antérieur gauche du voile du
ns le sens transversal elle va jusqu'à la ligne médiane,
dépasser ; en hauteur elle mesure environ 3 centimètres.
e est granuleuse, bourgeonnante, anfractueuse, présentant
s fongueux par places et comme évidée en d'autres points.

tion notable depuis quelque temps. Cette difficulté jointe aux douleurs lancinantes dont la tumeur est l la vie insupportable au malade.

17 *janvier* 1880. — Chloroforme. Mêmes précautic mière opération. Les mâchoires sont maintenues é de l'instrument de Luër. Hémostasie préventive à l' courbes. Pendant l'opération des aides changent d tre les éponges placées au fond du vestibule. Afin facilement la tumeur, et de poursuivre les prolonge qu'elle envoie vers le plancher de la bouche et l'ist nous commençons par réséquer le maxillaire infér ment au niveau de la symphyse du menton. La est facile d'écarter les deux branches horizontales d d'aborder la langue et les parties molles du planche Nous enlevons d'abord la plus grande partie de la l ciseaux, au devant de nos pinces. Puis nous poursui gements. Pour cela, afin de nous mettre à l'abri d' sanguin presque inévitable dans une région aussi ric importants, nous coupons toujours les tissus au-dev ces hémostatiques et nous n'enlevons celles-ci qu placé d'autres en arrière (procédé de morcellement. beaucoup plus loin qu'on aurait pu le supposer avant l'opération. Il y a en particulier des prolongements le plancher de la bouche que nous sommes oblig grande partie. Nous enlevons de même l'amygdale et

ır la pièce anatomique, l'ulcération a 6 centimètres de longueur 1/2 de hauteur. A ce niveau, la muqueuse linguale est complè- ɔnt détruite. Sur une coupe, la tumeur crie sous le scalpel. La ıce de section offre une teinte brune avec des noyaux blanchâ- bien limités dont le volume varie de celui d'un pois à celui e noisette. Cette coupe est baignée par un liquide ichoreux rou- re. Les muscles sont presque entièrement détruits par le tissu bide.

janvier 1880. — T. M = 37°,8. S = 38°,6. P = 90. On enlève pinces hémostatiques. Pas d'hémorrhagie. Lavages avec l'eau use. Alimentation liquide à l'aide d'un gros tube en caoutchouc ɔduit jusqu'à l'isthme du gosier.

. — T. M = 30°. S = 39°. P = 96. Pas d'appétit. Nuit agitée.

. — T. M = 37°,8. S = 38°,4. P = 88. Suppuration modérée par ain.

. — T. M = 37°. S = 37°6. Amélioration. La plaie est en bon Appétit. Sommeil.

22 au 28 janvier, température normale, état local et général isant. Dans la journée du 29 janvier, violent frisson. Point de sous le mamelon droit. Dyspnée extrême, toux. T. S = 39°,8. 110.

— T. M = 39°,8. S = 40°. L'examen du thorax démontre à la sion une diminution de la sonorité, à l'auscultation du râle ant. Vésicatoire pansé à la morphine sur le point douloureux, l.

— T. M = 40°. S = 40°,5. La dyspnée s'accentue. Congestion ace. Crachats rouillés. Nouveau point de côté à gauche.

février. — T. M = 37°,8. S = 40°,4. Délire. Somnolence. Symp- s d'asphyxie. Mort dans la nuit. A l'autopsie, pneumonie é.

Trois cas : *Nævi materni* multiples ; *angiom* la lèvre inférieure ; *eczéma variqueux*.

Les *nævi materni* observés chez un enfant de étaient congénitaux et avaient subi un dévelop gressif depuis la naissance. Ils siégeaient au les parois thoracique et abdominale, enfin sur l térales du nez au voisinage du grand angle de caractères d'angiomes *capillaires* étaient des plu le diagnostic ne présentait-il pas de difficulté.

L'intérêt de l'observation porte sur la mul tumeurs, sur leur dispersion dans des région gnées les unes des autres et sur le traiten nous avons eu recours.

Suivant la pratique de notre collègue ' fîmes des scarifications très rapprochées comp l'épaisseur de la tache angiomateuse. Un b de perchlorure de fer immédiat produisit l

ans tous les cas d'angiomes capillaires, superficiels, s, sans connexion avec des vaisseaux cirsoïdes.

ngiome veineux de la lèvre inférieure s'était développé n homme de 40 ans, consécutivement à une cou- dont la cicatrisation avait été longue.

lèvres, il n'est pas rare de voir des traumatismes r lieu à des tumeurs veineuses, mais habituellement umatisme est plus violent que dans le cas actuel. avons observé ces tumeurs à divers degrés de déve- nent. Abandonnées à elles-mêmes, elles peuvent dre continuellement, s'ulcérer, donner lieu à des rhagies et même affecter les caractères d'une tumeur ne. Dans le cas actuel, les symptômes étaient bien ceux ngiome veineux. Mais les progrès incessants de la r et les antécédents du malade, dont la mère était d'un cancer du sein, ne nous laissaient pas sans tude et imposaient une intervention active. Aussi nous l'ablation large de la tumeur. Cette opération ina aucun accident et procura la guérison. L'exa- istologique démontra d'ailleurs qu'il s'agissait bien ngiome veineux.

s n'insistons pas ici sur les traitements que l'on pposer aux diverses variétés d'angiome ; nous avons ccasion de les exposer ailleurs, principalement dans iniques sur la forcipressure.

CCXXXVIII. — *Tumeur érectile congénitale de la face dorsale du se et du gros orteil, avec nævi de la face et des régions thoraci- bdominale. Scarifications de la tumeur érectile et badigeonnages rchlorure de fer. Guérison.* — A... (Alice), deux mois, est e à notre clinique le 19 juillet 1879. Enfant bien constituée, érédité. Elle est née avec plusieurs taches érectiles de la face, ois thoracique et abdominale ainsi que de la face dorsale gauche. Les premières sont restées stationnaires, mais la métatarsienne, qui avait à la naissance 4 centimètres de dia- occupait la face dorsale des trois premiers métatarsiens et it en avant à la racine des orteils, s'est développée rapide- n épaisseur et en largeur.

actuel. — La face dorsale du métatarse est le siège d'une

tumeur irrégulièrement circulaire, aplatie, convexe en verre de montre, occupant en largeur tout l'espace qui répond aux trois premiers métatarsiens et s'étendant en arrière au delà de la partie moyenne de ces os. En avant, ses limites sont moins régulières. Elle s'arrête à la racine des deuxième et troisième orteils, mais envoie des prolongements dans le premier espace interdigital et sur la face dorsale du gros orteil. Le premier prolongement occupe le sommet de l'angle interdigital dans toute sa hauteur et s'étend jusqu'à la face plantaire du pied, où il forme une tache de 1 centimètre de diamètre à la racine des deux premiers orteils. Le second prolongement s'étend jusque sur la face dorsale du gros orteil à la manière d'un ruban. Il a 3 centimètres de longueur. La surface de la tumeur est irrégulière, bosselée par places, comme framboisée en d'autres points. Cet aspect est dû à de petits mamelons dont le volume varie de celui d'un pois à celui d'un grain de millet. Les plus volumineux et les plus saillants occupent le côté interne de la tumeur. Ils sont séparés les uns des autres par des sillons peu profonds qui s'entre-croisent, se coupent sous des angles divers. La coloration est d'un rose vif, uniforme, rappelant la couleur de la groseille. Au toucher, la tumeur est mollasse et pâteuse. Au niveau des mamelons les plus saillants, elle est partiellement réductible et se décolore par une compression prolongée. Il n'existe néanmoins ni battements isochrones à ceux du pouls, ni mouvements d'expansion ou d'affaissement. La tumeur ne semble pas dépasser l'épaisseur du derme. On ne voit à son pourtour ni veines dilatées ni artères sinueuses ; elle présente en un mot tous les caractères des angiomes capillaires. Les nævi que l'on trouve sur d'autres points du tégument sont beaucoup moins étendus et beaucoup moins développés. Il existe une première tache au

la surface de la tumeur du pied des scarifications très rap-
qui en comprennent toute l'épaisseur. L'instrument ren-
ı tissu cicatriciel en faible quantité. Les scarifications don-
à un écoulement sanguin en nappe assez abondante, aus-
imé par un léger badigeonnage avec le perchlorure de fer.
nt occlusif et légèrement compressif.

On enlève l'appareil ; pas d'hémorrhagie. Pansement simple
phéniqué, que l'on renouvelle tous les deux jours.

La guérison est presque complète. On renouvelle les scari-
et le badigeonnage de perchlorure de fer sur quelques
ı le résultat n'est pas satisfaisant ; même pansement.

— La tumeur angiomateuse a complètement disparu, il
plus à sa place qu'une mince couche de tissu cicatriciel.

CXXXIX. — *Angiome veineux de la lèvre inférieure. Ablation
c le bistouri. Guérison.* — Hérault (Louis), quarante ans,
, se présente dans notre service le 30 octobre 1880. Mère
un cancer au sein. Forte constitution. Jamais de maladies
y a quatre ans, à la suite d'une coupure faite avec un rasoir
inférieure, il eut une plaie qui fut longue à cicatriser. Con-
nent il vit apparaître une petite tumeur indolente qui évoluâ
ıt et progressivement sans déterminer d'accidents locaux ou
. La persistance de cette petite production, sa tendance à
les tissus voisins, décident le malade à entrer à l'hôpital.

ctuel. — La moitié droite de la lèvre inférieure est le siège
meur occupant, dans le sens antéro-postérieur, tout le bord
muqueux et mesurant dans le sens transversal 2 centimè-
mi de diamètre. Les bords latéraux sont également distants
ımissure droite en dehors, de la dépression médiane de la
dedans. Son relief, au-dessus des parties saines, est celui
icot. La surface est lisse, unie, sans bosselures apparentes.
es sont peu régulières. La coloration de cette petite tumeur
ırmément bleuâtre, violacée, comme celle des angiomes
Aucun vaisseau dilaté à sa périphérie ou dans son épais-
ne remarque ni battements ni mouvements d'élévation et
ment isochrones à ceux du pouls. Au toucher, elle siège
ıns le tissu cellulaire sous-cutané que dans le derme. Elle
ellement réductible, de sorte que, molle et fluctuante de
ıord, elle n'offre plus que la sensation d'une trame fibreuse
ı la comprime. Ainsi comprimée, elle s'affaisse, pâlit, perd sa
n violacée, puis reprend progressivement son volume et sa
emière lorsqu'on cesse de la presser. Rien dans les ganglions
ıillaires et sus-hyoïdiens. État général excellent. Diagnos-
ome consécutif à un traumatisme.

bre 1880. — Pas de chloroforme. Hémostasie préventive à

première intention. Examen histologique : angiome ve

Obs. CCXL. — *Eczéma variqueux de la jambe gauch* (Louis), soixante ans, journalier, entre le 29 avril, Marthe, n° 17. Depuis quinze ans, le malade a remarqué soir après des journées de fatigue, la jambe gauche go le siège de fourmillements.

Etat actuel. — La jambe gauche présente des dilatatic ses des deux saphènes, mais surtout de l'externe. Cordo durs, se gonflant pendant la station, sillonnant toute l téro-externe de la jambe. Le mollet présente un gon appréciable; léger œdème de la face dorsale du pied.

Eczéma occupant la face externe et postérieure d couvrant presque la jambe comme un anneau sur un quatre travers de doigts. Desquamation particulière. R peau. Repos. Cataplasmes émollients.

10 *mai.* — Amélioration. Le gonflement de la jamb Diminution du calibre des vaisseaux.

15. — L'eczéma s'éteint. Peau encore un peu rouge,

26. — Le malade quitte le service.

CHAPITRE VII

DIES DU TUBE DIGESTIF ET DE SES ANNEXES

§ I

PORTION SUS-DIAPHRAGMATIQUE

bservations se répartissant : Lèvres, 8. Joue, 1. Gen-
3. Plancher de la bouche, 3. Voile du palais et pha-
2.

quatre premières observations sont relatives à des
ıs congénitales des lèvres, elles viennent confirmer
ısidérations que nous avons faites sur cette question
eurs reprises et particulièrement dans le tome III
niques, p. 511 et suivantes; nous n'y reviendrons pas.
ı deux cas, le bec-de-lièvre était unilatéral; dans
x autres, bilatéral. Chez l'un de ces derniers malades
sion de la lèvre s'accompagnait d'une fissure pala-
tuée entre l'os incisif et le maxillaire droit. Enfin,
e maternelle de l'un d'eux avait eu identiquement
ne vice de conformation.

ı furent anesthésiés et opérés suivant notre pro-
ıabituel : avivement large des bords de la solution
ıtiunité, taille d'un petit lambeau destiné à repré-
le lobule médian de la lèvre supérieure, suture, etc.
ous les cas le succès fut complet.

ı l'observation CCXLV, il s'agit d'un sarcome de la
ıupérieure dont le début remontait à 18 mois.

des parties molles dégénérées. La perte de subs
trop étendue pour être comblée par le rappro
la suture des lèvres de la plaie, nous pansâme
lorsque la guérison fut obtenue, nous fîmes fa
appareil prothétique.

Nous avons eu occasion de parler des comp
la carie dentaire, au chapitre nécrose; l'observati
rapporte un cas de phlegmon des régions génie
rotidienne, accompagné de contracture des
consécutif à la carie des deux premières gross
inférieures. L'incision de l'abcès à la partie d
drainage suffirent pour faire disparaître tous ce

Les tumeurs des gencives comprennent deu
un épithélioma. Les épulis présentaient les p
analogies; ces tumeurs s'étaient développées
femmes de 51 et 56 ans; le début remontait
à 18 mois. Les productions morbides émergeai
des alvéoles de dents tombées ou ébranlées; l'un
à l'alvéole de la première petite molaire inférie

ation large des productions morbides avec évidement
faces osseuses d'implantation. Nous nous confor-
ujours à cette pratique, l'expérience nous ayant
que les tumeurs à myéloplaxes récidivent facile-
l'on a fait une opération parcimonieuse, même sans
renferment, comme cela arrive quelquefois, des
s sarcomateux en certaine proportion.
meur qui fait le sujet de l'observation suivante
les précédentes que des rapports de siège. Comme
, en effet, elle se développa dans l'alvéole d'une dent
ait fallu extraire (première petite molaire inférieure
, mais elle présentait l'aspect bourgeonnant, la
envahissante, la couleur, la consistance, l'odeur
es tumeurs épithéliales. Il s'agisait d'un épithé-
ni, en l'espace 2 ans avait envahi les gencives, le pé-
u maxillaire inférieur, l'os lui-même, les ganglions
xillaires, les muscles et les autres parties molles
artie inférieure de la joue et du plancher de la
Quand nous vîmes la malade, les caractères malins
meur étaient indéniables et l'intervention chirur-
estait au malade comme chance unique de salut.
dûmes pratiquer la résection partielle du maxil-
rieur et sacrifier l'artère et la veine faciales, les

tement naissance au contact de l'os et se p
son épaisseur avant de se faire jour à l'exté
reille occurrence, on constate soit du côté des
du côté de la peau des régions sus-hyodienne
xillaire, suivant que la tumeur est plus rappro
supérieur ou du bord inférieur de l'os, un ori
masqué par des bourgeons charnus de mauv
donnant accès dans l'épaisseur de l'os. Lorsq
le mal à cette période, on le confond facileme
conçoit, avec la nécrose centrale des maxilla
kyste intra-osseux ou toute autre espèce de tum

Les apparences relativement bénignes du pr
bide entretiennent le chirurgien et le mala
fausse sécurité, et ce n'est que lorsque le m
progrès considérables qu'on arrive à le rec
aurons certainement l'occasion de revenir su
de développer les considérations précédentes.

Trois tumeurs du plancher de la bouche
fixer l'attention.

L'une (obs. CCLIII) est une grenouillette s
son siège sur le plancher de la bouche, en ava
la langue, sa transparence, sa consistance n
tique, la fluctuation franche qu'on y découvr

spatule, et nous pûmes nous convaincre qu'il existait
ongement profond s'engageant dans l'interstice des
du plancher de la bouche, où sans doute la tumeur
ris naissance. La guérison suivit de près cette
.

oisième (obs. CCLV) est un fibro-lipome. Comme
ne, il n'avait avec la grenouillette que des rapports
nage, de forme et de volume. Le siège latéral, sur
é droite du plancher de la bouche, le défaut de
ence, sa consistance nettement solide, le différen-
franchement des tumeurs liquides. Il contenait, il
, dans sa partie antérieure deux petites kystes san-
nais ces kystes étaient de peu d'importance à côté du
de la portion solide, et d'autre part ils ne pou-
s être soupçonnés avant l'opération.

érait non moins des tumeurs qui prennent naissance
régions voisines : langue, maxillaire, portion cuta-
sous-aponévrotique de la région sous-maxillaire.

it, comme nous l'avons dit, latéral, situé dans le
lulaire sous-muqueux, et la saillie qu'il formait dans
e, aussi bien que celle qu'il formait dans les inters-
s muscles n'était due manifestement qu'à un sim-

la tumeur n'offrait pas de connexions intr
glandes, qu'elle s'étendait assez loin en a
nous ne percevions pas l'existence de lobes
que l'on rencontre habituellement dans les t
dulaires de cette région. L'indolence absolue
son défaut d'adhérence, la précision de ses
permettaient d'espérer qu'il ne s'agissait pas
tion maligne, sarcome ou carcinome.

Toutefois, comme l'examen histologique
décider en dernier ressort, comme l'ablation
était formellement indiquée, nous pratiquâm
ration, qui ne présenta d'ailleurs aucune di
pûmes énucléer la tumeur avec les doigts
sans nous aider du bistouri pour la séparer des

Les caractères macroscopiques et histolo
ceux du fibro-lipome.

Dans l'observation CCLVI il s'agit d'un a
loppé sur la face dorsale de la langue, entre le
caliciformes et l'épiglotte, au-dessous de l
côté droit : Le siège de cette tumeur dans la c
laire, la présence à sa surface de granulat
ristiques des adénomes, sa consistance moll

gosier, empêcher l'alimentation et mettre le malade en nger d'asphyxie.

La ponction et l'incision exploratrices nous ayant démon- é que la tumeur était entièrement solide, comme elle pa- issait de mauvaise nature, nous en examinâmes séance nante un fragment au microscope. Cet examen nous rouva qu'il s'agissait d'un myxo-sarcome. Comme la tu- eur occupait la presque totalité du voile du palais, que autre part elle avait envahi les piliers, la région amygda- nne et la paroi du pharynx du côté droit, il était impos- ble de songer à en faire l'ablation. Aussi nous dûmes nous ntenter de l'attaquer par des flèches de pâte de Canquoin. incision exploratrice et l'action du caustique provoquèrent certain degré d'affaissement de la tumeur et un soulage- ent assez rapide. Mais il nous fut impossible de suivre l'évo- tion de la masse morbide, le malade ayant voulu retourner ez lui.

1° LÈVRES.

Obs. CCXLI. — *Bec-de-lièvre simple congénital gauche. Avivement et ure des bords de la solution de continuité. Guérison.* — Boulamai (Charles- cien), trois jours, est présenté à la clinique du 12 juillet 1879. tante maternelle de l'enfant a eu un bec-de-lièvre simple, congéni- gauche. Lui-même est atteint de la même lésion. La solution de tinuité s'étend du bord libre de la lèvre supérieure à l'orifice érieur de la narine gauche ; son bord interne est vertical, son d externe est attiré en dehors par l'orbiculaire. L'aile du nez respondante est légèrement aplatie. Il n'existe ni fissure palatine, livision du voile du palais. Pas d'autres vices de conformation.

2 *juillet* 1879. — Chloroforme. Hémostasie préventive à l'aide pinces placées sur la lèvre supérieure, sur les ailes du nez et sur ous-cloison. Avivement large des bords de la solution de conti- té avec le bistouri. Nous conservons à la partie inférieure de la e externe de la solution de continuité un petit lambeau destiné présenter le lobule médian de la lèvre supérieure. Affrontement surfaces cruentées et suture à l'aide de six fils métalliques iso- Bandelettes de tarlatane collodionnées allant d'une pièce à l'autre r rapprocher les tissus. Pansement alcoolisé phéniqué et ouaté pressif. Les fils enlevés le quatrième jour sont remplacés par des delettes de tarlatane collodionnée. Guérison en huit jours.

Obs. CCXLII. — *Bec-de-lièvre congénita ou palatine. Opération. Guérison.* — Van I jours, est apportée à notre clinique du congénital droit, sans fissure alvéolai primipare, il n'y a pas d'antécédents hé mation est des plus simples et présent ces sortes de lésions. L'aile droite du r en dehors. Gêne légère de la respiratior difficulté.

19 *juillet* 1879. — Chloroforme. Hém pinces placées sur la lèvre supérieure, c biale, sur la sous-cloison et sur les aile disséquer et d'un bistouri droit, nous p des bords en conservant un petit lambea médian. Grâce à l'hémostasie préventiv fait en quelque sorte à sec. Il est néan l'hémostasie temporaire en appliquant artérioles sectionnées. Pour rapprocher maintenir en contact, nous traversons longue épingle à tête de verre. Cette é solution de continuité, immédiatement a de l'aile droite du nez, et ressort à gau Nous jetons ensuite une anse de fil sur pour faire la suture entortillée. L'affro suturons les bords de la plaie à l'aide d en prenant soin de mettre la muqueuse et la peau avec la peau. Afin d'éviter l les fils de couper les tissus, nous app tarlatane collodionnées, allant d'un cô devant de la plaie. Pansement simple alc intention. On enlève les fils le quatrième des bandelettes de tarlatane collodion bout de huit jours.

Obs. CCXLIII. — *Bec-de-lièvre bilatéra vement. Suture. Guérison.* — Staes (Louis) entre le 19 novembre 1880, salle Sainte ment constitué, sans accidents patholog atteint de bec-de-lièvre congénital et n'a temps à recourir au traitement chirurgi

État actuel. — La lèvre supérieure pr un lobule rattaché seulement à la sous-c latérales par deux fissures. Ce lobule méd normal et ne descend pas jusqu'au nive Les bords du lobule et ceux des fente

bord libre de la moitié gauche de la lèvre, un peut lam-
né à reproduire le lobule médian, et après avoir passé au-
es ailes du nez et de la sous-cloison une longue épingle de
linée à rapprocher, nous affrontons exactement la mu-
ec la muqueuse, la peau avec la peau, et nous suturons
métallique. L'opération terminée, nous appliquons des
es de tarlatane collodionnées destinées à maintenir les
contact. Pansement alcoolisé phéniqué. On enlève les fils
ème et cinquième jour. Réunion par première intention.
complète en sept jours.

XLIV. — *Bec-de-lièvre double congénital avec fissure entre l'os
maxillaire supérieur du côté droit. Avivement et suture des
lles. Guérison.* — B... (Eugène), quatre mois, est présenté à
du 31 mai 1879. Cet enfant, chétif et maladif, porte un bec-
louble congénital. La lèvre supérieure est fendue dans toute
de chaque côté de l'os incisif. Les bords internes des solu-
ontinuité sont verticaux, les bords externes sont attirés de
is et de dedans en dehors par l'action du muscle orbiculaire.
ntermédiaire occupe une situation normale. Les ailes du nez
lies, attirées en dehors, de sorte que les orifices des fosses
nt rétrécis. Du côté gauche, l'os incisif est soudé au maxil-
espondant. Du côté droit, au contraire, il en est séparé par
e large de 1 centimètre et dirigée obliquement de dehors
vers le milieu de la voûte palatine. La voûte palatine, dans
e son étendue, et le voile du palais ont leur configuration
. Pas d'autres vices de conformation.

1879. — Chloroforme. Hémostasie préventive à l'aide de

indolente, qui évolua lentement. En octobre 1879, elle d'un pois. Elle s'est, depuis, élargie par la base.

Aujourd'hui on voit sur la moitié gauche de la lè au-dessous de l'aile du nez correspondante, une tu cylindro-conique, implantée perpendiculairement à peau ; la hauteur est de 2 centimètres, la base réguli laire a 1 centimètre et demi de diamètre. La peau est normale à la périphérie, tandis qu'au sommet gue, blanchâtre, décolorée et comme fibroïde. Il n' lures, ni dépressions appréciables. Du côté de la mu on ne remarque ni saillie, ni autres modifications. tumeur est dure, solide, de consistance sarcomateu est un peu plus mou que la base. Celle-ci dépasse derme et pénètre dans la couche musculaire de la elle adhère. Rien dans les ganglions lymphatiques. plète. Aucun trouble fonctionnel.

10 *janvier* 1880. — Pas de chloroforme. Hémostas l'aide de pinces placées sur la lèvre de chaque côté sur l'aile du nez. Avec le bistouri nous faisons, au base, une incision circulaire qui s'étend jusqu'au mil musculaire, et nous pratiquons l'ablation aussi larg Pas d'hémorrhagie. Les pinces sont enlevées au mo ment qui consiste simplement en compresses de ta d'eau alcoolisée phéniquée.

Examen anatomique. — Sur une coupe, on reconna

en 1878. A cette époque, il reçut un coup de tête de
ıi fendit la lèvre supérieure dans toute sa hauteur, et la
ure à une profondeur de un centimètre au voisinage de
a plaie de la lèvre supérieure cicatrisa rapidement, mais
vre inférieure devint le point de départ d'une ulcération
ndue et est devenue, dans les derniers temps, le siège de
ıcinantes.

l. — La moitié droite du bord libre de la lèvre inférieure
'une production circulaire, de 3 centimètres de diamètre,
guliers, festonnés et disposés sous forme de bourrelet;
ıfractueuse d'un rose pâle, sèche dans la plus grande
ın étendue, présentant vers le bord buccal des dépôts
humides, formés de cellules épithéliales macérées dans
le bord cutané existe une croûte brunâtre divisée d'avant
ar une fissure profonde qui laisse voir le fond d'une ulcé-
verte de détritus épithéliaux et de liquide ichoreux. Au
tumeur repose sur une base indurée, de consistance lar-
uration s'étend profondément, jusqu'au niveau du sillon
al, sous forme d'un prolongement angulaire; elle occupe
ıseur de la lèvre dans cette étendue. Rien dans les gan-
maxillaires et sus-hyoïdien. L'état général est satisfaisant.

79. — Chloroforme. Hémostasie préventive à l'aide de
quées sur la commissure et sur le bord libre de la lèvre.
ns toute la tumeur en dépassant largement les limites du
ıs réunissons les bords à l'aide de six points de suture
Pas d'hémorrhagie. Pansement alcoolisé phéniqué. Pas

gouttière. Une crevasse antéro-postérieure la divis
Les bords sont saillants, linéaires, et séparent nett
de la surface cutanéo-muqueuse périphérique. La
tion est lisse, unie, sans anfractuosités ni bourgeon
une teinte rouge-brun. Au toucher, elle repose su
diffuse qui occupe toute l'épaisseur de la lèvre et u
sa hauteur. Bien que la lésion soit médiane, les ga
laires droits sont seuls malades. Ils forment une
d'un œuf de poule, composée de trois lobes d'éga
peau qui les recouvre est légèrement distendue,
ne présente aucune autre altération. Au touche
dure, de consistance fibroïde, sans adhérences cuta
Diagnostic : cancroïde de la lèvre avec envahissem
En outre, le malade est atteint d'un eczéma du
retrouve des traces de cette affection cutanée su
tronc, sans qu'il y ait néanmoins tendance à la

1er *mars* 1879. — Chloroforme. Nous commenç
ganglions malades. A cet effet, nous faisons, par
libre du maxillaire inférieur et à 2 centimètres au
sion elliptique longue de 5 centimètres et compren
la peau, le peaucier et l'aponévrose ; de la partie
première incision, nous en faisons partir une seco
peu d'étendue. Il nous est alors facile de découvri
lades qui sont au nombre de trois, munis d'une co
et ne contractant que de légères adhérences ave

n histologique de la tumeur de la lèvre : épithélioma à forme
Le tissu conjonctif situé entre les lobules affecte la forme du
fibro-plastique fasciculé. Examen histologique des ganglions :
pidermiques, développement aux dépens du tissu folliculaire.
T. M = 37°,8. S = 38°. P = 86. Nuit calme. Le matin, quel-
ısées dues au chloroforme. État satisfaisant.
. M = 38°,7. S = 38°,4. P = 92. Langue saburrale. Nuit agitée.
ommeil.
T. M = 38°,2. S = 39°,4. P = 98. Même état. Le malade som-
ans la journée ; mais la nuit est toujours agitée. Quelques
le pus sortent par le drain de la plaie sous-maxillaire.
. M = 38°,4. S = 38°,2. P = 92. On enlève la moitié des fils de
ue l'on remplace par des bandelettes de tarlatane collodion-
enlève aussi quatre fils de la plaie sous-maxillaire que l'on
par les mêmes bandelettes.
On enlève le restant des fils et l'on met de nouvelles bande-
tarlatane collodionnées. Réunion par première intention,
ngle inférieur de la plaie sous-maxillaire. Suppuration mo-
r le tube à drainage. T. M = 37°,8. S = 38°. P = 90.
Température normale. A partir de ce moment la guérison
ée et marche rapidement sans complication d'aucune sorte.
ırs, le malade part guéri.
CXLVIII. — *Cancroïde de la lèvre inférieure ayant envahi les
t le maxillaire. Ablation de la tumeur ; résection de l'os. Guéri-*
enier (René), cinquante ans, jardinier, entre le 4 juillet 1879,
ıte-Marthe, n° 21. Pas d'hérédité, pas d'antécédents scrofu-
leux ou syphilitiques. Il y a deux ans et demi, il rit

du plancher de la bouche; les incisives et les ca
sont déchaussées, ébranlées, mobiles dans leurs alvé
la consistance de la tumeur est dure, solide, larda
sus-hyoïdien médian est seul induré et hypertrop
encore satisfaisant. Épithélioma.

19 *juillet* 1879. — Chloroforme. Hémostasie prév
pinces appliquées aux commissures et sur le frein d
enlevons tout le tissu morbide avec le bistouri. Le
moyen du corps du maxillaire inférieur étant enval
cidons à réséquer cette portion osseuse. Pour cela, n
par les alvéoles des premières petites molaires dro
trait de la scie circulaire du polytritome compren
seur de l'os; puis, du même coup, nous enlevons l
bistouri les parties molles du plancher de la bou
l'os, et le ganglion sus-hyoïdien médian. Dix pinc
sont placées sur les vaisseaux saignants. La pointe
traversée par un fil que nous fixons sur la joue g
baudruche collodionnée, afin d'empêcher la chu
vers le larynx. Pansement à plat avec des compre
imbibées d'eau alcoolisée phéniquée. Les trois pren
pérature oscille entre 37° et 38°,6, ensuite elle reste
trisation marche lentement et progressivement. On a
à l'aide d'un tube pendant trois semaines. Un moi
sation est assez avancée pour que le malade ret
portera un appareil prothétique.

2° JOUE.

Obs. CCXLIX. — *Phlegmon de la joue consécutif à
premières grosses molaires inférieures. Contracture d
sion. Guérison.* — Charvel (Placide), vingt-cinq ans,
entre le 16 janvier 1880, salle Saint-Augustin, n° 7
trois ans, il souffre très fréquemment des dents. Il
survenue une fluxion qui occasionnait de vives dou
d'écarter les mâchoires. Cette fluxion, qui n'a du

ière et deuxième grosses molaires inférieures sont cariées.
es dents sont saines. Les muqueuses gingivale et buccale sont
s, rouges, sans ulcération. Le doigt introduit dans la bouche
inait autre chose qu'un gonflement de la joue qui vient se
sur les dents des deux mâchoires. Fluctuation manifeste.
affaiblissement dû à l'impossibilité de l'alimentation.
n à la partie la plus déclive de la joue. Écoulement immédiat
inde quantité de pus verdâtre, d'une odeur infecte. Tube à
pour permettre l'écoulement des liquides et le lavage de la
l'abcès. Dès le lendemain amélioration notable. Moins de

vier. — Le gonflement de la joue a diminué; douleurs presque
ment disparues; le malade peut écarter les mâchoires, mais
cation des aliments est douloureuse. Potages et aliments
lides. La cicatrisation de la plaie se fait bien.
Plus de gonflement. Le malade peut ouvrir la bouche presque à l'état normal. Il peut manger les aliments solides.
Le malade demande sa sortie. On lui conseille de faire soi-
dents. Guérison.

3° GENCIVES.

CL.— *Epulis (myéloplaxome) siégeant au niveau de l'alvéole de re petite molaire inférieure droite. Ablation, évidement de l'os de la base d'implantation. Guérison.* — Lemort (Marie), cin-

la partie moyenne existe une petite ulcération bords anfractueux. La coloration est rouge, vineu la plus grande partie de l'étendue de la tumeur, ma blanchâtre et d'aspect fibreux. La consistance est sol bler à la dureté de l'exostose ou des tumeurs fib l'élasticité molle particulière aux tumeurs myéloplax essaye de déplacer la production morbide, on recon fonce dans l'alvéole ; le toucher la fait saigner abo dans les ganglions sus-hyoïdien médian et sous-n général est très satisfaisant.

7 *juin* 1879. — Chloroforme. A l'aide du davie d'abord la racine cariée de la seconde petite mola ensuite l'ablation de la tumeur avec le bistouri. quons la portion d'alvéole sur laquelle s'implantait l nous sommes assuré de n'avoir laissé aucune trace bide, nous appliquons sur la surface osseuse saign à l'aide de laquelle la malade exerce de la compre les mâchoires. La malade retourne chez elle. Revue q l'opération, on ne constate rien d'anormal.

Examen histologique: Tumeur à myéloplaxes.

Obs. CCLI. — *Epulis* (*myéloplaxome*) *siégeant au* *de la canine inférieure gauche. Ablation. Résection de point d'implantation. Guérison.* — Prureau (Désiré ans, couturière, se présente le 15 juin 1879 à no d'hérédité, pas d'antécédents pathologiques. Il y a d

tat actuel. — La tumeur a le volume d'une fève ; elle est aplatie versalement entre l'incisive latérale gauche et la première petite laire qu'elle déborde en avant et en arrière. Supérieurement, elle asse de 1 millimètre les couronnes de ces dents; inférieurement, plonge dans l'alvéole de la canine qui fait défaut. Sa surface est et unie, sans bosselure. Elle est recouverte par la fibro-muqueuse givale qui présente une teinte d'un rouge violacé en avant et en , blanchâtre du côté de la cavité buccale. Il n'existe pas d'ulcé-on. Au toucher, la tumeur est dure, solide, élastique, de consis-e fibroïde homogène. Elle adhère intimement à l'alvéole dans elle elle s'implante. Les dents voisines, incisive latérale et pre-e petite molaire gauches, ne sont pas ébranlées. Les deux grosses ires du côté gauche, la première grosse molaire droite, les inci-médiane et latérale du même côté font défaut. Il manque de e plusieurs dents à la mâchoire supérieure. Rien dans les gan-sous-maxillaires et sus-hyoïdien.

juin 1879. — Pas de chloroforme. Avec le bistouri, nous en-largement la tumeur, puis à l'aide d'une gouge étroite nous s profondément l'alvéole dans laquelle elle s'implante. Com-on légère pendant une demi-heure à l'aide d'une éponge. La e retourne chez elle. Revue huit jours après l'opération ; rien rticulier à noter.

. CCLII. — *Cancroïde des gencives. Envahissement du périoste du aire, des muscles du plancher de la bouche et des ganglions sous-aires. Résection du maxillaire inférieur. Ablation des tissus . Guérison.*— Repareur (Théodore), soixante-neuf ans, militaire é, entre le 21 avril 1880, salle Sainte-Marthe, n° 31. Pas dité. Bonne constitution. Bonne santé habituelle. Syphilis se. Le malade est grand fumeur de pipe. Il y a deux ans, de la première grosse molaire gauche inférieure qu'il fait r. L'alvéole, au lieu de se combler par du tissu fibreux, resta et continua à laisser écouler du pus fétide. Plus tard, des bour-charnus se développèrent sur la gencive à ce niveau. Un mé-consulté sur ces accidents porta le diagnostic nécrose du maxil-férieur. Dans les derniers temps, les ganglions se sont pris. *actuel.* — La partie inférieure de la joue gauche et la région axillaire correspondante sont déformées par une tuméfaction sans changement de coloration de la peau et sans phéno-inflammatoires apparents. Les dents sont noires et en mau-t. Toutes les molaires inférieures gauches font défaut, sauf la e sagesse. A leur place on trouve une ulcération fongueuse, te, de mauvaise nature (épithélioma), continuellement baignée sanieux et fétide. Le stylet introduit au milieu des fongosités ntre l'os dénudé de son périoste en plusieurs points. Au toucher,

faisons au-dessous du bord inférieur du maxillaire
direction qui lui est parallèle, une incision antér
longue de 10 centimètres, allant de la symphyse à
mâchoire. De la partie moyenne de celle-ci nous en
une seconde qui descend vers le cou. Nous di
soin la face profonde de la peau que l'on rétracte e
pinces hémostatiques. L'artère et la veine faciale pas
des parties malades, nous les sectionnons entre deux
dénudons ensuite la face externe du maxillaire, en en
faisant les parties molles envahies, c'est-à-dire les i
rieures du masséter, du muscle triangulaire des lèvr
menton, la moitié postérieure de la glande sous-max
glions lymphatiques et une large portion du muscle
Lorsque l'os est ainsi isolé, nous décollons son périos
vant que les parties qui nous paraissent absolument sa
séquons, avec la plus grande facilité, à l'aide de la scie
toute la portion d'os comprise entre la branche monta
latérale gauche. Cette dent est coupée en deux moitiés s
la scie. Nous enlevons seulement alors les portions envah
et de la muqueuse buccale en poursuivant un gros pro
la tumeur envoie dans le plancher de la bouche au m
cles de la langue. L'ablation est faite aussi largemen
Quinze pinces hémostatiques ont été placées sur les
gnants. Huit seulement sont laissées en place pendan
heures. Rapprochement et réunion des bords de la p
onze fils métalliques. Un drain, dont on réunit l

ge térébenthiné.
ii. — T. M = 39°,6. S = 40°,2. P = 118. Même état. L'érysipèle
ise.
Œdème moins prononcé. Rougeur moins vive. Commence-
desquamation épithéliale. T. M = 39°. S = 39°,6. P = 100.
ve la plupart des fils et on les remplace par des bandelettes de
e collodionnées.
T. M = 38°. S = 38°,4. P = 92. La rougeur s'éteint. Suppu-
nodérée par la bouche. On enlève les derniers fils.
T. M = 37°,6. S = 38°. P = 78. La suppuration s'est réta-
squamation épithéliale abondante.
T. M = 37°. S = 37°,4. P = 72. Sommeil calme. L'appétit
On applique de nouvelles bandelettes de tarlatane collo-
s.
Température normale. Amélioration générale. La réunion de
n'a été que partiellement entravée. A partir de ce moment la
ation marche lentement et progressivement. Pas de nouvelles
ations. Le 12 juin, la cicatrisation est presque complète, le
quitte l'hôpital.

4° PLANCHER DE LA BOUCHE.

CCLIII. — *Grenouillette sub-linguale. Drainage. Guérison.* — (Marie), cinquante-trois ans, femme de ménage, se présente n 1879. pour une tumeur siégeant sous la langue. Le début

mais au pourtour, grande sensibilité ; on ne constate ni inflammation, ni empâtement.

6 *juin*. — On traverse la tumeur au moyen d'une aiguille portant un fil double dont on lie les chefs au dehors. Écoulement d'un liquide blanc visqueux et filant. Guérison au bout de vingt et un jours.

Obs. CCLIV. — *Lipome du plancher de la bouche simulant une grenouillette. Ablation. Guérison.*— Majard (Louis), cinquante-quatre ans, professeur, se présente à la clinique le 29 novembre 1879. Pas d'hérédité. Pas d'antécédents. Bonne santé habituelle. Il y a deux ans, il commença à éprouver une sensation de gêne sur le plancher de la bouche, avec soulèvement de la langue. En portant le doigt dans la région il sentit une tumeur molle, pâteuse, du volume d'une noisette, indolente à la pression. A plusieurs reprises on fit des ponctions qui ne donnèrent issue qu'à quelques gouttes de sang. Les dimensions de la tumeur se sont légèrement accrues, et l'inefficacité de divers traitements, entre autres l'iodure de potassium, décide le malade à venir à l'hôpital.

Etat actuel. — Sous la langue, on voit le plancher de la bouche déformé par une tumeur située à droite de la ligne médiane ; limitée en arrière par la base de la langue, en avant par la canine et les incisives droites, en dehors par les premières molaires, et à gauche par une ligne antéro-postérieure qui passerait à un centimètre du frein. Sa forme et son volume sont ceux d'une noix. La muqueuse qui est légèrement distendue a conservé sa coloration normale. Elle laisse voir par transparence la teinte jaunâtre de la tumeur. Le frein est soulevé mais n'est pas déplacé. De chaque côté du frein, au voisinage de la face inférieure de la langue, on voit deux petits mamelons, du volume d'un grain de riz, présentant à leur centre les orifices de glandes salivaires. Ces mame-

ıscles du plancher de la bouche. Nous poursuivons ce prolonge-
ınt par voie de dissection. A la coupe, la tumeur présente les
ractères du lipome (conservée au musée dans l'acide arsénique).
s pinces sont enlevées une demi-heure après l'opération. Pas
ccidents consécutifs. Lavages avec l'eau vineuse. Guérison en trois
naines.

Obs. CCLV. — *Fibro-lipome du plancher de la bouche. Ablation. Gué-
on.* — Berthé (Eugène), cinquante-deux ans, graveur, entre le 19
rs 1880, salle Sainte-Marthe, n° 11. Pas d'hérédité. Pas d'accidents
rbides. Bonne santé habituelle. Fumeur de pipe. Il y a trois mois il
marqua sur le plancher de la bouche, à droite de la ligne médiane,
e tumeur du volume d'une amande, dure, solide, mobile sous la
queuse, indolente. Elle a rapidement augmenté de volume. Le
itement par l'iodure de potassium et les applications de teinture
ode n'ont amené aucune modification.

État actuel. — La langue est soulevée et déviée à gauche, par une
meur occupant la moitié droite du plancher. Elle est limitée en dehors
n avant par le corps du maxillaire inférieur, en dedans par le frein de
angue, en arrière par le sillon qui sépare la langue du plancher
la bouche. Son volume est celui d'un petit œuf de poule ; sa forme
oblongue, allongée d'arrière en avant. Sa surface, lisse, unie,
vexe, est tapissée par la muqueuse buccale n'offrant pas d'autres
érations qu'une coloration légère, bleuâtre, et des arborisations
culaires dues à des veinules dilatées et turgescentes. Pas de trans-
rence. Au toucher, consistance dure, fibreuse ou fibro-cartilagi-
ıse, homogène. La tumeur est mobile et ne contracte d'adhérence
avec la muqueuse, ni avec les os ; elle est indépendante des mus-
s de la langue et de ceux de la région sus-hyoïdienne. Pas de saillie
préciable du côté de la peau ; gêne légère de la mastication, de la
glutition et de la phonation. Pas de troubles de la salivation. Indo-
ce. Il y a un peu de tuméfaction et d'induration des ganglions
ıs-maxillaires des deux côtés. Nous pensons avoir affaire à un fibro-
ome.

20 *mars* 1880. — Chloroforme. Le malade est placé dans la posi-
n demi-assise, la tête soulevée par des alèzes, des éponges mon-
s conduites au fond du vestibule de chaque côté afin de prévenir
chute du sang dans les voies aériennes. Hémostasie préventive à
ide de pinces placées sur le frein de la langue. Pendant qu'un aide
t saillir la tumeur en soulevant le plancher de la bouche, nous in-
ons la muqueuse buccale d'arrière en avant à l'aide du bistouri.
ssous de cette membrane, nous trouvons l'enveloppe propre
tumeur ; celle-ci est parfaitement limitée et ne contracte que
les adhérences avec les tissus voisins, de sorte que nous par-
s à l'énucléer à l'aide du doigt et de la spatule, sans qu'il soit

besoin de recourir à la dissection par le bistouri. Deux pinces hémostatiques sont laissées en place sur les vaisseaux saignants de la muqueuse. (L'enveloppe fibreuse propre de la tumeur est épaisse et résistante, partout continue. A la coupe, le tissu est dur, sans toutefois crier sous le scalpel, la surface de section présente l'aspect caractéristique des fibro-lipomes. Il existe vers l'extrémité antérieure de la tumeur deux cavités kystiques remplies de sang.) Suture des lèvres de la plaie de la muqueuse à l'aide de quatre fils de soie. Lavages quotidiens répétés avec l'eau vineuse. Pas de réaction fébrile. Pas d'accidents consécutifs. On enlève les fils le quatrième jour. Réunion par première intention dans la plus grande étendue de la plaie. Guérison complète en quinze jours.

3° VOILE DU PALAIS ET PHARYNX.

Obs. CCLVI. — *Adénome de l'isthme du gosier. Ablation. Guérison.* — Lancry (Joseph), cinquante-neuf ans, bouvier, entre le 19 mars 1880, salle Sainte-Marthe, n° 18. Pas d'hérédité, pas d'antécédents morbides. Forte constitution. Jamais de maladies graves. Il y a cinq mois, il éprouva la sensation d'un corps étranger à la base de la langue, au-dessous de l'amygdale du côté droit, en même temps qu'une gêne légère de la déglutition et de la respiration. Ces accidents s'accentuèrent progressivement, et s'accompagnèrent d'une sorte de toux laryngée, avec effort d'expectoration. Il y a six semaines, il sentit avec le doigt une tumeur du volume d'une noisette, et comme les troubles fonctionnels persistaient, il se décida à entrer à l'hôpital.

Etat actuel. — La bouche ouverte et la langue déprimée à

le plancher de la bouche avec un abaisseur, nous saisissons la
ieur avec de longues pinces et nous la disséquons avec le bistouri,
dant que des aides étanchent le sang avec des éponges montées.
d'hémorrhagie. La tumeur s'est manifestement développée aux
ens des glandes sous-muqueuses ; sa consistance est très friable.
garismes quotidiens avec de l'eau vineuse alcoolisée et tannique.
d'accidents consécutifs. Les premiers jours on alimente le malade
e du lait et des potages. Au bout de quinze jours la guérison est
ez avancée pour que le malade retourne chez lui.

ss. CCLVII. — *Myxo-sarcome du voile du palais et du pharynx. Inci-
exploratrice.* — Dangent (Antoine), quarante-huit ans, jardinier,
re le 30 mars 1880, salle Sainte-Marthe, n° 11. Pas d'hérédité. Pas
ntécédents scrofuleux, vénériens ou tuberculeux. Jamais de mala-
s graves. Il y a quatre mois, sans cause connue, symptômes d'an-
e et de coryza. Sensation de corps étranger au niveau de la portion
cale du pharynx et du voile du palais. Gêne de la déglutition et
a phonation, enchifrènement, dyspnée légère. Ces phénomènes
centuèrent rapidement et déterminèrent le malade, il y a deux
s, à consulter un médecin. Celui-ci constata une tuméfaction no-
e de la moitié droite du voile du palais, sans phénomènes inflam-
oires. Il ordonna vomitifs et gargarismes dont l'action fut nulle.
ais, nouveaux et rapides progrès de la tumeur, exagération ex-
ve des troubles fonctionnels, douleurs violentes irradiées à la
ié correspondante de la tête, déglutition impossible, dyspnée
sante avec menace de suffocation. Le malade vient à l'hôpital.

at actuel. — L'isthme du gosier est presque complètement masqué
une tumeur volumineuse qui occupe la moitié droite du voile du
is, dépasse la ligne médiane, et s'étend sur les deux tiers internes de
oitié gauche ; elle se prolonge à droite dans l'épaisseur du pilier
rieur correspondant. En haut et en avant elle s'étend jusqu'à l'union
portion osseuse avec la portion membraneuse du palais ; en bas,
est en contact avec la face dorsale de la langue, au niveau du V des
lles caliciformes ; à droite, elle se continue avec la région amyg-
nne et la paroi du pharynx. Il reste seulement un espace étroit
e le bord gauche de la tumeur et le pilier antérieur gauche du
e du palais, pour le passage de l'air et des liquides. La surface
lisse, unie, convexe, sans bosselures apparentes. Le sillon médian
voile du palais tend à la diviser en deux lobes. La muqueuse qui
recouvre est amincie, tendue, d'un rose foncé, plus vasculaire qu'à
at normal ; il n'existe pas d'ulcération. Au toucher, la consistance
ferme, solide, élastique, comme celle des kystes à parois épaisses
fortement distendues, ou comme celle de certains sarcomes. La
euse paraît faire corps avec la masse morbide. En introduisant
ux dans l'arrière-bouche, en contournant la tumeur, on reconnaît

que celle-ci s'étend jusqu'à la paroi postérieure du pharynx.
de communication des fosses nasales avec le pharynx, l'orif
rieur du larynx et celui de la portion laryngienne du phar
en partie obstrués. En introduisant un cathéter par les na
sent que l'arrière-cavité des fosses nasales est libre et que l
palais est abaissé. Du côté de la peau, tuméfaction légère
inférieur de la région parotidienne droite. Les ganglions lym
de ce côté sont tuméfiés, indurés, douloureux. Les trou
tionnels s'exagèrent à vue d'œil, la face est congestionnée,
les yeux brillants, les veines du cou turgescentes. L'asphyx
progrès rapides.

3 *avril* 1880. — Pas de chloroforme. Le malade est plac
d'opération dans la position demi-assise, la tête soulev
coussins ; des éponges montées sont introduites au fon
bule pour prévenir la chute des liquides vers les voies a
l'aide d'un trocart nous faisons au centre de la tumeur un
exploratrice qui donne seulement issue à quelques goutte
Nous faisons alors sur la muqueuse une incision explorat
bistouri, dans le but de savoir si cette membrane est in
de la tumeur, et si celle-ci peut être énucléée. Nous rec
ainsi que la muqueuse fait absolument corps avec la
qu'une tentative d'ablation resterait infructueuse. Afin
autant que possible l'asphyxie, nous introduisons dans la
bide des flèches de pâte de Canquoin. Un fragment de la
examiné séance tenante au microscope : il s'agit d'un myx
Après quatre jours de séjour à l'hôpital, le malade ép
certain soulagement du fait de la diminution de volume de

te de la région hépatique, une fluctuation obscure et sence de tout phénomène fébrile nous firent porter le gnostic : kyste du foie. La ponction exploratrice et l'exa- n histologique du liquide démontrèrent qu'il s'agissait n kyste hydatique.

'évacuation du contenu amena un soulagement passa- ; mais la reprise des troubles fonctionnels et l'apparition cès de fièvre quotidiens nous décidèrent à conseiller ploi des caustiques pour ouvrir une voie suffisante à acuation complète du liquide et aux lavages détersifs, septiques et modificateurs. Les premières applications pâte de Vienne furent faites dans notre service, mais la ade ayant demandé à retourner chez elle pour se faire er par son médecin, nous ne pûmes savoir le résultat de raitement. Toutefois, il est probable que l'évacuation du de après ouverture de la poche par les caustiques a eu ussi heureux résultat que chez le malade qui fait le sujet 'observation suivante. Chez ce dernier, le kyste fut ou- sept jours après la première application de pâte de me. Le drainage de la poche amena la guérison com- e en moins de deux mois.

es deux cas d'étranglement que nous relatons se rappor- à des malades de la ville.

ans l'observation CCLX, il s'agit d'une femme de ns, qui, après avoir eu brusquement des vomissements ux teintés de sang et contenant un long *ascaride lom- ide*, éprouva tous les symptômes d'un étranglement me.

ppelé auprès de la malade quatre jours après le début des dents, nous reconnûmes, avec son médecin, que l'étran- ent portait sur la première portion du jéjunum et nous iquâmes la gastrotomie, qui nous permit de vérifier ctitude de notre diagnostic et de détruire les causes anglement.

état de l'intestin au niveau de l'étranglement et la na- la bride qui produisait ce dernier étaient très intéres- La bride était constituée par un tissu d'aspect fibroïde

l'origine de la bride. En effet, il formait une s
hernie, au niveau de laquelle il était impossible
tre l'état des tuniques internes, mais sur laquel
tait la présence d'une sorte de chevelu celluleu
la tunique péritonéale. Il était impossible de sav
quelle maladie l'intestin avait éprouvée à ce ni
était évident qu'il s'agissait d'une inflammation
de la muqueuse, qui, propagée à la séreuse, en
la desquamation, d'où formation d'adhérences
leurs dans les antécédents ne pouvait explique
cette inflammation, à part l'ascaride lombricoï
rendu par la malade. Avait-il, en se peloton
l'arrêt des matières et favorisé l'étranglement
c'est une question difficile à résoudre.

Quoi qu'il en soit, cette observation montre l
accidents qui se passent dans l'intestin et auto
le fait d'étranglement récent. L'intestin était in
rait pas tardé à se perforer. L'étendue de l'infl
l'abondance de l'exsudat sanguin à la surface
au-dessus de l'étranglement, constituaient un
ment sérieux que la gastrotomie seule assurait
de salut.

temporisation est évidemment fâcheuse pour les consé-
ces de l'opération ; d'autre part, dans certains cas, les
rdres marchent avec une telle rapidité qu'ils ne per-
ent pas d'attendre longtemps l'intervention chirurgi-
. Dans l'observation CCLXI, nous résumons un cas
anglement interne qui détermina la mort au bout de
uante-huit heures. Il est probable qu'on eût sauvé ce
homme si la famille s'était décidée à appeler un chi-
en vingt-quatre heures plus tôt.

f cas de hernies étranglées viennent à l'appui des
dérations générales que nous avons établies dans le
Ier des *Tumeurs de l'abdomen* (pages 587 et suivantes) et
le tome II des *Cliniques* (pages 246 et suivantes).
s se divisent en :

Hernies inguinales	gauches	2
	droites	2
	double, étranglement à droite	1
Hernies crurales	gauches	2
	droites	2

accidents d'étranglement se sont produits, dans les
inguinales, chez des hommes de 17, 20, 31, 45 ans,
hernies crurales, chez un homme de 72 ans et chez
mmes de 40, 41 et 60 ans.
hernies inguinales droites avec ectopie testiculaire
congénitales. Les autres malades avaient constaté
nce de leur infirmité depuis un espace de temps
de 6 mois à 41 ans. Quelques-uns accusaient un
traumatique (effort violent, mouvement brusque).
me femme, la production de la hernie n'était peut-
s sans rapport avec un état morbide du pouvoir
moteur. Elle avait eu des convulsions généralisées
enfance et était atteinte d'une contraction perma-
s deux sterno-mastoïdiens. Sur huit enfants qu'elle
s, six étaient morts de convulsions. Elle avait

le sens transversal. Aucun fait ne se rapportait
de hernie.

Dans la généralité des cas, les enveloppes
peau, tissu cellulaire et la hernie elle-même (
entéro-épiplocèle) étaient enflammées, infiltré
sées.

Sauf de rares exceptions, le sac contenait
ment séro-sanguin plus ou moins abondant.
la quantité de liquide s'élevait à 500 gramm
autre malade le liquide était mélangé de gaz f

Il est certain que les tentatives réitérées de
un rôle prépondérant dans la production de
qui constituent des obstacles sérieux à la guéris

Dans cinq cas, il s'agissait d'*entérocèle ;* dans
téro-épiplocèle.

Dans un de ces derniers cas, le taxis prat
la chloroformisation, le malade étant placé la
et le liquide contenu dans le sac ayant été
ponction, suffit pour amener la réduction de l
piploon ne fut pas réduit.

La même manœuvre nous réussit chez un
sans que la ponction préalable du sac eût été

Chez un troisième malade, après avoir fai
du sac, nous fîmes la section des parties m
pour la kélotomie, mais nous pûmes obtenir
sans ouvrir le sac.

La kélotomie fut pratiquée dans quatre cas.

es malades la mort survint soit par les progrès de la péri-
nite herniaire, soit par généralisation de la péritonite, soit
r perforation de l'intestin.

Il est certain que ces insuccès doivent être attribués,
mme nous l'avons déjà fait remarquer dans nos précédents
lumes, en partie à ce que les malades furent opérés tardi-
ment, et en partie aux désordres provoqués par des tenta-
es réitérées de taxis.

Nous ne saurions trop insister sur la nécessité de prati-
er de bonne heure la kélotomie et de ne pas renou-
er inutilement les manœuvres du taxis. En règle géné-
e, lorsque le taxis pratiqué dans les conditions que nous
ons indiquées a échoué, il est indiqué de recourir à la
lotomie.

Les observations CCLXIV et CCLXV, *hernies inguino-scro-
es congénitales avec ectopie testiculaire*, méritent d'être rap-
ochées.

Chez le premier malade, la hernie offrait le volume d'une
e d'adulte; elle contenait, outre une masse considérable
ntestins, le testicule et 500 grammes de liquide séro-san-
in. Après avoir évacué ce liquide par la ponction, nous
es l'incision des parties molles au niveau du trajet inguinal
sur la partie la plus élevée de la portion scrotale de la
meur, *sans ouvrir le sac*.

Les obstacles siégeaient non seulement au niveau des
neaux du trajet inguinal, mais aussi dans le trajet lui-
ème. Nous détruisîmes ces obstacles et obtînmes assez faci-
ment la réduction.

Les suites de l'opération furent d'abord satisfaisantes, mais
malade n'ayant pas voulu, malgré nos recommandations
essantes, garder une position favorable à l'écoulement des
uides, il en résulta que l'inflammation du sac et du scro-
m s'étendit, se propagea aux parois abdominales et finit
r déterminer la mort le cinquième jour après l'opéra-

utopsie démontra que la péritonite était limitée au sac
x anses de l'intestin les plus voisines, qui étaient agglu-

tinées entre elles et fixées à la paroi abdominale
rences épaisses.

Il résultait de cette disposition une sorte
enkystée, contenant un demi-verre de liquide
Le testicule recouvert de sa séreuse occupait
rieure du sac herniaire et faisait saillie dans
hernie. Il était atrophié, mais ne participait
mation.

La hernie de l'autre malade (obs. CCLXV)
étranglée trois ans auparavant. Quand nous le vî
avait le volume du poing d'un adulte. Nous p
kélotomie, et nous pûmes constater que le
120 grammes de sérosité sanguinolente, des a
grêle enflammées et couvertes de fausses n
immédiatement au-dessous de l'intestin, dans l
nal, un testicule atrophié, blanchâtre, du
petite noix. Pas plus que dans le cas précéden
pait à l'inflammation. L'orifice supérieur du t
qui était l'agent de l'étranglement, étant
doigt, il nous fut possible de réduire l'intes
testicule, nous en fîmes l'ablation. Malgré le
que nous prîmes pour faciliter l'écoulement d
pour entraver l'inflammation, la péritonite herr
ralisa et le malade mourut dans l'adynamie de

s de même lorsqu'il est fixé dans ce trajet et qu'il a
tusionné par les manœuvres répétées de taxis. L'ex-
e nous a en effet démontré qu'en pareil cas l'or-
posé à l'air s'enflamme et devient la cause de compli-
inutiles. Nous avons d'autant moins hésité à en faire
fice qu'il était atrophié au point d'avoir perdu ses
ıs et que son ablation augmentait les chances de succès
ıettant de fermer plus aisément et plus complètement
ıis du sac dans l'épaisseur desquelles il était logé.
pas douteux pour nous que la guérison, dans les
ıns où nous étions placé, aurait été facile, s'il n'y
ı déjà une péritonite herniaire trop intense au mo-
ı nous pratiquâmes la réduction.
ausses membranes qui recouvraient l'intestin étaient
isâtres et légèrement purulentes, et la péritonite par
tion qui emporta le malade aurait certainement été
nous avions été à même d'opérer plus tôt.
ervation CCLXVIII offre un intérêt tout particulier.
rapporte à une femme de 60 ans, atteinte d'entéro-
ele gauche étranglée.
alade fut apportée le jour même de l'accident à l'hô-
ı l'interne de garde pratiqua, séance tenante, le taxis
la réduction. Les symptômes d'étranglement persis-

avoir dégagé l'intestin en déroul
l'étranglaient, nous fîmes la su
guérit.

Dans ce cas, la persistance de
après réduction nous mettait e
qu'il importait de résoudre dan
la malade. La persistance des
est fréquente; aussi est-il de la
bien édifié sur la signification d
cas actuel, plusieurs questions se
ciation.

Nous devions nous demander :

1° Si la hernie était réellemen

2° S'il n'y avait pas eu réduc
quent substitution d'un étrangle
ment externe ;

3° Si la hernie, après avoir
conditions, ne s'était pas reprodu
pas étranglé dans un autre sac in

4° Si les phénomènes que no
dus à de la péritonite simple ou

Il est quelques signes importa
la réduction d'une hernie. Ce son
tance vaincue; le bruit de gargo
la tumeur; la possibilité d'introd
naturel ou artificiel, par lequel
sensation de bien-être éprouvée pa
vomissements et le rétablissement
manifeste par l'émission de gaz

Toutefois, il existe des cause
diminuer de volume au point de
complète alors que celle-ci n'est q

Les selles peuvent se produir
l'étranglement, soit que le malad
que le bout inférieur de l'intesti
soit enfin qu'il existe un catarrhe
sous-jacente à l'étranglement.

e n'est donc que par une discussion attentive des faits l'on peut arriver à une solution dans ces cas complexes. n nous assurait que chez notre malade le taxis avait amené isparition complète de la tumeur. Pourtant, au premier nen, nous constatâmes que l'anneau n'était pas libre, et ne hernie persistait. Il était d'ailleurs facile de se rendre pte que cette hernie était épiploïque et ne suffisait pas conséquent pour expliquer la persistance des phénomènes ranglement.

Nous devions examiner les autres hypothèses.

Nous nous sommes arrêté à celle de réduction partielle c l'agent de l'étranglement, après mûr examen.

Nous ne trouvions pas, en effet, dans les régions herniaires, dans les autres régions, une tumeur pouvant nous faire nettre le cas d'étranglement en un autre point. La paroi ominale était souple et libre au pourtour de l'anneau al et ne présentait aucune trace d'empâtement ou de eur profonde, comme cela arrive lorsque l'étranglement ait dans un sac préexistant, dans le tissu cellulaire sous-tonéal ou à travers une déchirure du sac. Nous n'avions ne raison de croire à une altération des parois de l'in-n ou à une péritonite, affections qui offrent des carac-s analogues à ceux de l'étranglement, mais qui s'en dis-uent par la persistance des selles ou des gaz, par la éralisation du ballonnement et surtout par la fièvre. tre part, il ne pouvait y avoir réduction en masse, puis-nous avions sous la main une hernie épiploïque persis-e.

hypothèse à laquelle nous nous sommes arrêté : réduc-avec l'agent de l'étranglement, était donc la seule plau-e. C'est ce que l'opération démontra.

s. CCLVIII. — *Kyste hydatique du foie traité par la ponction.* — pan (Catherine), trente-six ans, blanchisseuse, entre le 22 octo-1879, salle Sainte-Marthe, n° 55. Forte constitution. Pas d'antécé-réditaires ou pathologiques. Depuis deux ans, elle éprouve l'hypochondre droit, au niveau du rebord inférieur des fausses , une douleur sourde, continue, contusive, exagérée par la

chondre droit ainsi que l'épigastre. La surface est
vexe, sans bosselures apparentes. La peau a conse
normale et son intégrité. On n'observe pas de circ
collatérale. La palpation détermine de vives doule
plète à la percussion dans toute l'étendue de la tu
çoit ni frémissement hydatique, ni tremblotement
tion combinée avec la percussion détermine une s
de fluctuation. Pas de symptômes inflammatoires, p
péritonéaux à l'auscultation. Pas d'ictère. Diagno
tique.

25 *octobre* 1879. — Pas de chloroforme. Ponction
cart de petit calibre à la partie centrale de la tum
de 500 grammes d'un liquide clair, transparent, li
l'eau de roche. Occlusion de la piqûre, produite p
du collodion. L'examen histologique révèle la prés
A la suite de l'opération, la douleur s'amende dans
tique. Mais la dyspnée et la douleur scapulaire p
l'opération, accès fébrile quotidien (frisson, chaleur
de trois heures de l'après-midi jusqu'au lendemai
matin. Soif continuelle, la malade boit trois litres d
vingt-quatre heures. Selles et miction régulières.
danisés sur l'abdomen (31 octobre 1879).

7 *novembre* 1879. — La douleur a reparu dans la
Le liquide s'est reproduit.

23. — Application de pâte de Vienne au niveau

ineuse qui s'étend jusqu'à l'ombilic en dedans et jusqu'à la iliaque inférieurement. Elle forme une saillie considérable qui e les fausses côtes droites. La matité se prolonge en haut jus- mamelon droit. Peau normale, chaude. Tumeur douloureuse. ation manifeste, pas de frémissement hydatique. Dyspnée. de l'appétit et du sommeil. Pouls petit = 104. Diagnostic : hydatique du foie enflammé.

ril. — Ponction exploratrice avec un trocart fin, issue de pus débris de vésicules d'hydatides.

— Application de potasse caustique sur la partie la plus sail- Plaque de 4 centimètres et demi de largeur laissée en place nt vingt minutes.

— On enlève l'eschare. Nouvelle application de pâte de Vienne.

— On enlève l'eschare qui porte sur le tissu cellulaire. Nou- pplication de caustique.

— Chute de l'eschare. Le kyste fait hernie au fond de la plaie. on avec le bistouri. Issue d'un jet de pus infect, mélangé à bris d'hydatides. Dilatation de la plaie avec des tiges de lami- Pendant les derniers jours, la température a oscillé entre 38°,9 . Pas de symptômes de péritonite.

— On remplace la laminaire par une grosse sonde en gomme. ment d'un litre de pus et de membranes. Hydatides mortes. . Injection d'eau phéniquée alcoolisée, deux fois par jour.

— Le kyste se vide et diminue progressivement.

— Le trajet du tube forme un coude qui remonte vers le dia- e. On place une sonde plus longue afin d'atteindre le fond de e. L'écoulement continue.

— Le malade part chez lui avec une sonde à demeure; il promet régulièrement les lavages.

is. — Le malade revient nous voir. Sa plaie est fermée. Il s de l'embonpoint. Guérison.

CCLX. — *Étranglement interne (première portion du jéjunum) ides péritonéales. Gastrotomie au bout de quatre jours. Mort.* — e N..., trente-cinq ans, jardinière à Vaujours (Seine-et-Oise). robuste. Jamais de maladies graves antérieurement. En 880, sans causes connues, elle est prise brusquement de vo- ments bilieux, légèrement teintés de sang, et rend par la bouche aride lombricoïde très long. Le Dr Herbin appelé à ce moment te qu'il existe un peu de sang dans les gardes-robes. Gar- ment à la partie supérieure de l'abdomen. Pas de ballonne- 1 ventre. Sensibilité dans la fosse iliaque droite. Purgatifs , en particulier eau de Pullna. Suppression complète des éva- s par l'anus. Toutes les substances ingérées sont vomies. Cet siste pendant quatre jours; on nous appelle alors auprès de

parence normale, nous faisons remonter son bord
infiltré de sang et nous voyons le paquet de l'intes
ratatiné, dépourvu de mouvements, couvert de sang
blable à celui que l'on trouve autour de l'intestin
sacs herniaires. Nous attirons méthodiquement tou
testin grêle au dehors, et arrivé au voisinage du
sentons, en dévidant l'intestin, une résistance asse
fait craindre que l'intestin ne soit adhérent et per
Nous reconnaissons alors à la vue et au toucher un
ecchymosée, de nouvelle formation, large de 1
entoure le jéjunum à la manière d'un anneau. Nous
précaution, avec l'extrémité de l'index. Ensuite, s
cultés, nous attirons la portion d'intestin grêle pla
l'étranglement, jusqu'au duodénum. Nous constator
tion d'intestin est dilatée, plus rouge, plus vasculai
sous-jacente. L'étranglement siège à 30 centimètre
trémité inférieure du duodénum. Nous examinons e
portions d'intestin ; elles sont saines, mais colorées
épongeant le bassin avec douceur, au moyen d'ép
niquées, nous constatons qu'il n'y a pas de sang e
côté. Nous remettons ensuite le paquet de l'intestin
ce qui n'offre pas grande difficulté, vu son état d
apparent et nous fermons la plaie, en totalité, avec d
anses séparées, comme à l'ordinaire. Pansement al
et ouaté compressif. L'opération a duré un quart d'h
est reportée dans son lit et maintenue chaudement.

oirée du 24 janvier 1880, à la suite d'un travail pénible, violentes ques. Le 25 au matin, vomissements de matières gastriques. ossibilité d'évacuer les gaz et les matières fécales par l'anus. npanisme. Deux confrères font à trois reprises différentes, à de d'une pompe aspirante et foulante, des injections d'eau dans estin. Insuccès. Les accidents s'aggravent. Les purgatifs ne pas- pas. Nous sommes appelé auprès du malade. Quand nous arri- s, cinquante-huit heures après le début des accidents, il vient de comber.

ss. CCLXII. — *Hernie inguinale étranglée. Réduction. Mort par péri- te généralisée.* — Bourrier (Louis), trente et un ans, verrier, entre 6 juillet 1880, salle Sainte-Marthe, n° 11. Cet homme donne peu renseignements sur son état antérieur; il dit qu'il avait une hernie uinale gauche volumineuse, mais qu'il la maintenait réduite par bandage. La veille de son entrée à l'hôpital, en faisant un effort senti une douleur très vive dans cette région. Depuis ce moment ernie n'a pu être réduite. Bientôt il a eu du ballonnement du tre, des douleurs irradiées dans tout l'abdomen. Un purgatif a donné sans résultat. Le soir, les vomissements ont commencé, bord alimentaires, puis bilieux. On a fait deux tentatives de ré- tion par le taxis.

e malade entre le lendemain soir, on fait une nouvelle tentative taxis sous le chloroforme, mais sans résultat. Glace sur le ventre, ns prolongés. La hernie a le volume des deux poings. A sa sur- e la peau est rouge; la tumeur est très douloureuse à la pression. ns presque tous les points, elle est mate, sauf au niveau du canal uinal où il y a un peu de sérosité. — P = 100, T = 38°. Dans la it du 27, les vomissements fécaloïdes apparaissent; on essaye de uveau le taxis, mais sans résultat. L'état général est mauvais. ciès grippé, yeux excavés, teinte subictérique, langue sèche. llonnement considérable. P = 120. T = 37°,6. Je vois le malade 27 au matin. L'état général est très mauvais. On fait une ponction sac, il s'écoule une certaine quantité de sérosité sanguinolente, ide, et quelques bulles de gaz s'échappent par la cavité du trocart. malade étant ensuite placé dans une position déclive, la tête très sse, je pratique le taxis. La tumeur est certainement très réduite volume. Le malade est placé dans un bain, il rend des gaz par le adement, mais il n'a pas de selle. Pendant la journée les vomisse- ents ont persisté, ayant toujours une coloration noirâtre, le ballon- ment du ventre est considérable, le pouls très petit et rapide, = 39°,4; le faciès présente une coloration terreuse. Le lendemain tonite a continué, refroidissement des extrémités, dyspnée ie. Le malade meurt le soir (29 juillet).

uillet. Autopsie : le sac ne contient plus que de l'épiploon en-

rnie est constituée par une anse intestinale, sans épiploon. La ce de l'intestin est rouge, congestionnée et présente quelques s ecchymotiques, mais il n'existe aucune trace de sphacèle. nglement est produit par le collet du sac. On le débride à l'aide stouri boutonné. La réduction s'opère alors facilement. Après placé au fond de la plaie un tube à drainage qui sort à la partie re, on suture les tiers supérieurs de la plaie et l'on applique un ment compressif avec de la ouate et un spica de l'aine. Pas de ion fébrile. Pas d'accidents consécutifs. La température oscille ant quatre jours entre 37° et 38°, puis redevient normale. Les ents d'étranglement disparaissent aussitôt après l'opération. On e les fils les quatrième et cinquième jour et on les remplace par andelettes de tarlatane collodionnées; réunion par première tion dans la plus grande partie de la plaie. Le malade a rendu az peu de temps après l'opération, mais il n'a sa première selle bout de huit jours. La cicatrisation marche régulièrement du de la plaie à la surface. La suppuration diminue de jour en elle est complètement tarie le 12 janvier, vingt jours après ration. Guérison complète et sortie le 24 janvier 1880.

s. CCLXIV. — *Hernie inguino-scrotale droite étranglée. Ectopie ulaire. Opération sans ouverture du sac. Péritonite. Mort.* — Harille (Théodore), trente ans, maréchal, entre le 7 janvier 1879, Sainte-Marthe, n° 26. Pas d'hérédité. Pas d'antécédents mor-. Forte constitution. Bonne santé habituelle. Alcoolique. Depuis ns, hernie inguinale droite, volumineuse, habituellement main- par un bandage. Hier, le bandage s'est cassé, à neuf heures du la hernie s'est produite pendant un effort de toux et le malade u la réduire. A onze heures du soir, vomissements bilieux, puis icés, d'odeur fécaloïde, très abondants. En même temps la ie devint douloureuse. Peu après il eut une selle diarrhéique abondante, accompagnée de violentes coliques. Ce matin on orte à l'hôpital.

at actuel. — La région inguino-scrotale droite est le siège d'une ur globuleuse du volume d'une tête d'adulte. La peau est amin- endue, de coloration rosée. La verge n'est plus représentée que extrémité antérieure du prépuce, le reste de son tégument a été à la surface de la tumeur. Celle-ci se continue manifestement on extrémité supérieure avec le trajet inguinal. Au toucher, con- ice dure, solide, des kystes fortement distendus. Submatité à rcussion. La tumeur est transparente à la lumière, dans la plus le partie de son étendue. A l'aide d'un examen très attentif, connaît que le testicule est situé à la partie supérieure et té externe de la tumeur. Elle est incompressible et irréduc- douloureuse à la pression. Pas de ballonnement du ventre.

l'obstacle, qui dans ces sortes de hernies réside noı
les anneaux, mais dans toute la longueur du traj
Nous faisons une incision à la partie externe et
tumeur sur l'étendue qui correspond au trajet ing
sa longueur et à la partie externe de la masse s
rapprochant le plus possible du sillon inguino-fémo
pour l'écoulement ultérieur des liquides de la plaie
déclive. Cette incision comprend successivement
cellulaire et le dartos jusqu'au sac que nous nous
Chemin faisant, nous tentons le taxis et nous cc
obstacles se trouvent aux piliers antérieurs du caı
ment en dehors. Nous divisons ces tissus indurés e
avec précaution. A ce moment, le taxis devient rela
n'est gêné que par la grande longueur des anses
pourvues de leur mésentère. Il nécessite les deu
rateur et celle d'un aide pour pratiquer la réduc
Grâce à nos pinces, nous opérons, sans perdre de
est conduite sans trop de difficulté, de sorte qu'en
élastique fenêtré dans toute la longueur de la plai
sans inconvénient, suturer celle-ci dans ses trois c
à l'aide de sept fils métalliques à anses séparées.
un linge fenêtré, recouvert d'un gros tampon de
d'alcool pur qui fait la compression et est mainten
en T. Au commencement de l'opération, le malade
ment fécaloïde.

il se trouve bien, mais est un peu affaibli. On n'a pas encore le pansement.

— T. M = 39°,4. S = 40°,5. P = 120. Malade déprimé, affaibli. beaucoup. On enlève le pansement. Le malade n'a pas voulu la position favorable à l'écoulement des liquides. Il s'est pen- façon que le liquide de la plaie avait de la tendance à remonter épaisseur des couches des parois du ventre. Cette mauvaise , que nous avions essayé de combattre en donnant à tout le une déclivité plus favorable, a eu pour effet non seulement tenir de l'érythème autour de la plaie, mais encore de l'inflammation du sac et du scrotum. Nous conseillons lade de mieux supporter l'inclinaison du tronc et l'élévation otum, de façon à ce que le liquide puisse s'écouler. En temps, nous faisons appliquer de la glace sur l'abdomen. reusement, par le fait de son indocilité, la péritonite du sac, de diminuer, comme elle l'avait fait dans les premiers jours, ne certaine recrudescence et se propage par voisinage au péri- elvien et abdominal. Bien que cette inflammation soit loin généralisée, elle ne tarde pas à emporter le malade. La mort le 11 janvier dans un état typhoïde, à la suite de plusieurs ements bilieux.

opsie montre que la péritonite, à laquelle il faut rattacher la est limitée au sac et aux anses d'intestin les plus voisines, celles upent la fosse iliaque droite et le côté correspondant du Sur ce point elle a donné lieu à des adhérences peu épaisses, qui recouvrent le péritoine vascularisé, agglutinent ensemble tins et forment en les unissant à la paroi pelvi-abdominale une sac contenant un demi-verre de liquide séro-sanguinolent et iquant à la partie supérieure avec le sac herniaire. Les intestin qui sont recouvertes par les fausses membranes péri- et dont la surface est très vasculaire, sont, de droite à le cœcum et son appendice, une anse d'intestin grêle, que fortement distendue et peu distante de l'orifice de la Il n'est pas douteux, en voyant l'élongation du côlon iliaque, ui-ci a dû être entraîné jusque dans la partie supérieure du sac re. A la partie supérieure on voit l'épiploon non enflammé, u jusqu'aux limites de la péritonite enkystée. Le reste du sac é par la paroi du bassin et les organes génitaux internes. En ant la paroi même du sac, nous voyons à la partie postérieure, point déclive, le testicule et l'épididyme recouverts de leur et faisant saillie dans la cavité de la hernie, preuve que celle-ci génitale et formée dans la cavité même de la vaginale restée à la naissance. Ces organes sont un peu atrophiés, mais ne ent en rien à l'inflammation. Le canal déférent et les vaisseaux

vide, elle est atrophiée comparativement à l'
longues années le malade est atteint de hernie in
hernie, habituellement réduite, sortait de temps
facilement. Il y a trois ans, elle se produisit
devint douloureuse ; peu après, le malade eu
tion absolue, du ballonnement du ventre et
alimentaires. Ces phénomènes d'étranglement dis
de manœuvres de taxis qui amenèrent la réduc
Aucun accident de ce genre n'avait depuis inq
part de la sensibilité de la région inguinale et d
constipation, combattue efficacement par de lég
que hier matin, 8 juillet, la tumeur herniaire
très douloureuse. Le malade obtint une selle
après des tentatives répétées ; néanmoins le ventre
peu. Dans la soirée, il eut des nausées et des re
vomissements. Nuit sans sommeil. Constipation.
tumeur augmente rapidement de volume et devient
Instruit par les premiers accidents, le malade se fa
pital.

9 *juillet* 1880. — A la visite, nous trouvon
inguinale droite, une tumeur hémisphérique du
à contours régulièrement circulaires, à surface lis
sans bosselures apparentes. La peau qui recouvre ce
rouge violacé, tendue, œdématiée. La bourse droite
tie, rétractée et contraste avec la bourse gauche, q
plus volumineuse qu'à l'état normal. Au toucher l

efroidissement des extrémités. Petitesse du pouls. Facies
e malade a une selle dans l'après-midi. Des tentatives de
tent infructueuses. Application de sachets de glace sur la
T. S = 36°,8. P = 78.

Nuit agitée. Le malade a beaucoup souffert. T. M = 36°,4.
Vomissements bilieux, puis fécaloïdes, répétés dans la mati-
de selle. Chloroforme. Nous faisons à la surface de la tumeur,
lement au pli inguinal, une incision longue de 10 centimè-
prenant couche par couche, la peau, le tissu cellulaire sous-
directement l'aponévrose d'insertion et quelques fibres du
lique de l'abdomen sur la sonde cannelée, en plaçant des
ir les artérioles sectionnées. Ces pinces servent en même
rétracteurs. A mesure que l'incision augmente de profon-
voit saillir une tumeur à reflets transparents, dont les enve-
immédiates sont pleines de veinules; nous l'ouvrons avec pré-
Le sac herniaire renferme environ 120 grammes d'un liquide
ruin qui s'écoule à ce moment. Les organes contenus dans
r sont : des anses d'intestin grêle, enflammées, rouges,
iées et couvertes de fausses membranes; immédiatement
is de celles-ci, le testicule blanchâtre, atrophié, du volume
ite noix. L'épididyme a subi les mêmes modifications, il
bord supérieur de l'organe et est surmonté du cordon qui
au-dessous de la masse intestinale herniée, pour pénétrer
dans l'orifice supérieur du trajet inguinal. Cet anneau est
ent l'agent de l'étranglement. On le dilate avec le doigt et on
intestin en évitant de laisser pénétrer du sang dans la cavité
le. La réduction est difficile par suite du volume de l'anse
t de sa tendance continuelle à ressortir. Nous parvenons
is à la refouler et à la faire maintenir par un aide. Comme
le est plutôt nuisible qu'utile, nous l'enlevons, après avoir
le cordon avec un double fil de catgut et lié séparément
les moitiés. Le moignon du cordon en se rétractant fermera
supérieur du trajet inguinal à la manière d'un bouchon.
on terminée, nous plaçons au fond de la plaie un tube à
qui sort à l'angle inférieur et interne. Nous réunissons
is lèvres de l'incision à l'aide de dix points de suture de fil
i anses séparées. Pansement alcoolisé phéniqué et ouaté
if avec spica de l'aine.

T. S = 39°. Pouls petit, filiforme = 112. Facies grippé. Grand
douleurs abdominales vives. Nausées et vomissements. On
de la glace sur le ventre.

Le malade a eu une selle cette nuit. T. M = 39°,8. P = 140.
mite herniaire s'est généralisée. Mort à six heures du soir
ynamie.

État actuel. — La région inguino-scrotale gauche une énorme tumeur ovoïde à grosse extrémité in axe vertical, mesurant 25 centimètres de haut en l tres de diamètre au niveau de sa base qui répond a Surface lisse, unie, convexe, sans bosselures appa geâtre et légèrement œdématiée. Au toucher la lasse, de consistance lipomateuse, rappelant celle fluctuante, irréductible. Lorsqu'on la comprime, ell de gargouillement qui décèle la présence de l'intes permet de constater qu'elle se prolonge dans la c par un orifice très large. Pas de transparence. rendu ni matières ni gaz par l'anus depuis l'accid coliques. La tumeur est douloureuse, mais il n'a p ments.

20 *décembre* 1879. — Chloroforme. Nous plaçons en bas, et pendant que des aides le maintiennent d nous pratiquons le taxis en nous faisant aider pa afin que la pression soit régulière et continue. Peu a la tumeur s'affaisser sous nos doigts, nous entendon gouillement caractéristique et nous constatons que plètement réduite. Compression ouatée maintenu l'aine. Pas d'accidents consécutifs. Le malade a u main. Après huit jours de repos à l'hôpital il retou un bon bandage.

Obs. CCLXVII. — *Hernie crurale gauche étranglée. tion. Mort le quatrième jour par péritonite suraiguë.* — soixante-douze ans, homme de peine, entre le 14 mai

constipation opiniâtre persiste. Le malade a eu ce matin
lusieurs vomissements bilieux. Il s'agit d'une hernie crurale
e. On n'a encore fait aucune espèce de traitement. Les ten-
le taxis faites au moment de l'entrée sont restées sans résul-

le chloroforme, en raison de son catarrhe bronchique. In-
vec le bistouri, oblique de haut en bas et de dehors en
Il n'existe ni œdème ni infiltration. Ouverture du sac, qui
ient pas de liquide. Il s'agit d'une entérocèle simple.
herniée appartient à l'intestin grêle; sa coloration est bru-
légèrement ecchymotique, mais ne rappelle en rien les
le sphacèle. L'exploration de l'entonnoir crural avec le doigt
re que l'étranglement siège au niveau du ligament de Gim-
A l'aide du bistouri boutonné on fait sur la sonde cannelée
ridements multiples. Après avoir libéré l'anse intestinale,
re au dehors pour voir si toute cause d'étranglement a été
. Cet examen permet de constater qu'il n'existe aucun obstacle
ıction et que les tuniques intestinales sont saines. La réduc-
des plus simples et s'accompagne du bruit de gargouillement
istique. L'opération terminée, on réunit les deux tiers supé-
e l'incision à l'aide de cinq points de suture métallique, en
soin de comprendre le sac dans la suture. L'angle inférieur
aie est laissé libre pour le passage d'un drain à demeure qui
ı l'écoulement des liquides et les lavages. Aussitôt après
on, les vomissements cessent, le ballonnement du ventre
; le malade rend des gaz par l'anus dans la journée. T. S = 37°.
Pas de réaction fébrile. Les trois premiers jours la tempéra-

e iliaque et l'hypochondre gauches, du côté de la hernie par ment. En examinant la région crurale, nous ne trouvons pas eur volumineuse dont on nous a parlé, mais une bosselure convexe en verre de montre, de 3 centimètres de diamètre, ppréciable au toucher qu'à la vue. Cette tumeur siège un peu ors de l'anneau crural, contrairement à ce qui existe habituel- t. La peau qui la recouvre a conservé son aspect normal. En ant la petite tumeur avec les doigts nous constatons qu'elle est et pâteuse, elle est complètement mate à la percussion. Toute ive de réduction reste infructueuse. Les caractères physiques umeur nous autoriseraient donc à penser à une portion d'épi- herniée et devenue irréductible par suite des adhérences qu'elle tractées. Mais d'autre part les symptômes fonctionnels sont le l'étranglement intestinal. Nous nous décidons à pratiquer la mie.

décembre. — Chloroforme. Incision verticale de 5 centimètres surface de la tumeur. Nous incisons le sac herniaire sur de cannelée. Il ne renferme qu'une petite portion d'épiploon nt. L'étranglement siège donc plus haut dans la cavité abdo- . Afin d'y remédier, nous prolongeons notre incision en haut, ant couche par couche les divers plans musculaires et apo- iques de la paroi abdominale, et nous guidant sur l'épiploon hère à l'anneau. Nous arrivons ainsi jusqu'à 12 centimètres de le crurale, dans la fosse iliaque gauche, où nous trouvons une d'épiploon, ecchymosé, noirâtre, fortement meurtri, contu- par le taxis. Nous l'attirons doucement en dehors et nous ns du même coup la portion d'intestin étranglé. Il s'agit anse d'intestin grêle, serrée entre deux lobes volumineux d'é- n qui présentent les mêmes altérations que celui sur lequel ommes d'abord tombé. L'intestin est dilaté au-dessus de l'é- ement, et rétréci, contracté au-dessous. Il n'est pas très altéré considère la longue durée des accidents. Nous le dégageons précaution, en déroulant et en séparant les lobes de l'é- n. Cela fait, nous réduisons le tout et nous rapprochons les de l'incision, y compris les feuillets du péritoine divisé, à de douze points de suture métallique. Pansement alcoolisé qué. La malade est reportée dans son lit et entourée d'alèzes es, avec des sachets de glace sur l'abdomen.

empérature reste un peu plus élevée qu'à l'ordinaire jusqu'au ier. Cette élévation doit être attribuée à une bronchite aiguë malade avait contractée avant son entrée à l'hôpital. A partir moment, elle devient normale. Il n'y eut pas de complications é des viscères abdominaux. On enlève les fils les quatrième, ème et sixième jours, et on les remplace par des bandelettes

CLXX. — *Hernie crurale droite étranglée. Kélotomie. Gué-*
Coing (Adelaïde), quarante et un ans, riveuse, entre
1879, salle Sainte-Marthe, n° 44. Femme amaigrie, très
. Il y a quatre ans, à la suite d'un violent effort de traction
bas en haut, elle éprouva une vive douleur dans la région
rurale et constata la présence d'une petite tumeur arron-
ndément située, du volume d'une noisette. Elle fut depuis
que sujette aux troubles digestifs et eut de fréquentes coli-
médecin consulté porta le diagnostic : engorgements gan-
es, et traita la tumeur par les résolutifs.
uin, à 4 heures du soir, la malade étant baissée, éprouva
levant brusquement, une violente douleur au niveau de
r. Cette douleur s'irradia bientôt à tout l'abdomen et au
gastrique. Elle eut presque aussitôt d'abondants vomis-
alimentaires et fut obligée de rentrer se mettre au lit.
moment elle n'a plus rendu par l'anus ni matières, ni gaz ;
s'est ballonné. Pendant la nuit et la journée du 25, elle a eu
aux vomissements alimentaires. Elle rejetait aussitôt tout
introduisait dans l'estomac. Un médecin consulté dans la
ant fait sans résultat des efforts de taxis, conseille à la malade
à l'hôpital, où on l'amène à 10 heures du soir.
. — A notre visite du matin, nous trouvons dans la région
roite, au lieu d'élection des hernies, une tumeur du volume
de pigeon, régulièrement arrondie et sans bosselure appa-
peau a conservé ses caractères normaux. Au toucher, on
la tumeur s'engage au-dessous de l'arcade crurale ; elle est
ble, de consistance ferme, élastique. Par la percussion on ob-

nous constatons qu'au delà de la portion herniaire i
normal. La réduction de l'anse intestinale s'accomp
gargouillement caractéristique. Comme l'épiploon
cune altération, nous le réduisons à son tour; puis
sac avec les lèvres de la plaie à l'aide de six fils méta
soin de laisser à la partie la plus déclive un orific
recevoir un tube à drainage et permettre l'écoulemei
les lavages. Tous les accidents graves cessent a
T. S = 38°. P = 90.

27. — T. M = 38°. S = 37°,3. P = 98. Une selle dan
mentation légère. Bouillon, potage. Vin de quinquina

28. — T. M = 38°,2. S = 39°. Nouvelle selle; dou
gastre. Cataplasmes laudanisés.

29. — T. M = 38°. S = 38°,6. Nuit calme. Peu d'a
tions intestinales s'accomplissent normalement, mais
minale persiste.

30. — T. M = 38°,2. S = 38°,4. Même état. Supp
du côté de la plaie qui est en très bel état. On enlève
par première intention dans la moitié supérieure.

2 *juillet*. — La température se maintient toujours
38°. La douleur abdominale est devenue plus vive.
sur le ventre.

6. — La fièvre et la douleur persistent. Cuirasse co

8. — T. M = 37°,2. — S. 37°,8. Les douleurs sont c
est en bon état.

9. — Des gaz et quelques gouttes de liquide d'ode
chappent par la plaie.

11. — La fistule est formée. La plaie est presque c

Rectum et anus.

ı affections du rectum et de l'anus comprennent vingt-bservations ainsi réparties :

Rétrécissements inflammatoires et cicatriciels du rectum		4
Cancer du rectum et de l'anus		2
Hémorrhoïdes	externes	5
	internes	3
	— compliquées de fistules.	1
Fissures anales		1
Abcès de la marge de l'anus		3
Fistules anales		8
	TOTAL	27

r les considérations générales sur les retrécissements ctum, leur diagnostic et leur traitement, nous ren-s au tome III des *Cliniques de Saint-Louis*, pages 162 et tes.

observations que nous rapportons dans le présent e ont trait à des rétrécissements inflammatoires et ciels développés chez des malades âgés de 23, 31, 47 ans, deux du sexe masculin et deux du sexe féminin. int de vue étiologique et pathologique, on peut les r en :

récissement *inflammatoire* dû à la formation d'abcès es ampoules hémorrhoïdaires internes et à la production jets fistuleux;

récissements *cicatriciels :* 1° chez un syphilitique qui vit se pper le rétrécissement consécutivement à l'opération cicatrisation d'une fistule à l'anus; 2° chez deux jeunes s, consécutivement à des chancres de la fourchette. d'elles présentait environ cinq fistules péri-anales. int de vue symptomatologique, outre les symptômes communs à tous les rétrécissements du rectum : cons-n opiniâtre, défécation douloureuse, déformation et

nière hypothèse il y avait encore lieu de rechercher
trécissement appartenait à la variété étudiée par
à titre d'accident secondaire de la syphilis et
ant à la sclérose de la muqueuse rectale, ou à la
tudiée par Gosselin à titre d'accident tertiaire et
ée par des gommes ulcérées.

ce cas, il n'est pas irrationnel d'admettre que la
eu pour point de départ une gomme suppurée et
avail de cicatrisation consécutif à l'opération de la
été modifié dans sa marche par la maladie constitu-
).

les deux observations suivantes il s'agit manifeste-
rétrécissements cicatriciels consécutifs à des chancres
la fourchette, phagédéniques, qui, après avoir franchi
e sont étalés dans le rectum (Voy. notre travail, *Ulcé-
le l'anus et du rectum*, en collaboration avec Malassez.
872). Les antécédents et la présence de cicatrices
les caractéristiques au devant de l'anus, imposaient
ostic.

la malade de l'observation CCLXXIII il n'existait pas
es, mais il se faisait par l'anus un écoulement muco-
t profus; on trouvait entre l'anus et l'ampoule rectale,
trécissements cicatriciels valvulaires très étroits, sé-
r des dilatations, au niveau desquelles la muqueuse
érée. Les ulcérations se retrouvaient dans l'ampoule

l'observation CCLXXIV, le rétrécissement se compli-
cinq fistules à l'anus, aboutissant les unes dans le
les autres dans un clapier occupant la fosse ischio-
gauche. Les brides cicatricielles épaisses et nom-
s'étendaient depuis l'anus jusqu'à l'ampoule rectale,
nant entre elles des plis où la muqueuse était ul-

raitement a varié suivant l'étendue et la nature
ordres.

le sujet syphilitique qui ne présentait ni fistules ni hé-
ides, il suffit de faire la dilatation forcée et de la main-

ırnière opération nous conduisit jusque dans le tissu
e sous-péritonéal, de sorte qu'il ne nous eût pas été
d'opérer une nouvelle récidive, et qu'il ne nous res-
nme unique perspective que l'opération de l'anus
l.

n'eûmes pas à pratiquer cette opération, la malade
pas été revue.

ɔarticularités intéressantes de l'observation sont le
pement d'une cystite avec hématuries; la reproduction
ɔrte de sphincter anal après la résection du rectum;
ɔment hypertrophique du col de l'utérus après l'abla-
a cloison recto-vaginale.

ıcond cas de cancer du rectum (obs. CCLXXVI) fut
chez un homme de 61 ans qui était depuis plusieurs
atteint d'hémorrhoïdes. La tumeur avait nécessité
érations en ville, la première 7 ans, la seconde 5 ans
ɔn entrée à l'hopital. Quand nous vîmes le malade,
lioma avait dépassé les parois du rectum et envoyait
ongements du côté de la prostate et de l'espace recto-
l en avant; du côté du coccyx, en arrière; dans les
ıchio-rectales, sur les côtés. Nous enlevâmes large-
. tumeur par voie de morcellement. Nous n'avons pu
r les suites de l'opération, le malade étant retourné
; mais nous avons appris, par la suite, qu'il était guéri.

ɔrrhoïdes. — Deux cas d'hémorrhoïdes externes en-
es furent traités avec succès par les applications de
l'eau froide ou de préparations émollientes.

deux autres cas, ces moyens étant inefficaces, nous
mes aux malades une opération qu'ils refusèrent.

, dans un dernier cas d'hémorrhoïdes externes volu-
ɛs, enflammées, ulcérées et donnant lieu à des hémor-
répétées (obs. CCLXXX), nous excisâmes en partie la
avec le thermo-cautère, et nous fîmes, avec le même
ent, la cautérisation ponctuée des autres ampoules.
ɔération procura la guérison en 20 jours.

ɛs les hémorrhoïdes internes que nous avons eu à

ez deux autres sujets la tuberculose put être soup-
ée, bien que l'on n'ait pas constaté, d'une façon nette, la
nce de tubercules dans aucun organe. Le premier de
ujets avait eu antérieurement des hémoptysies et quatre
successifs de la marge de l'anus. L'autre était chétif et
ébilité.

s ces malades furent opérés, soit à l'aide du bistouri,
l'aide de thermo-cautère (débridement des abcès ou
tules, pansements avec des mèches de charpie), et gué-
rapidement sans qu'aucune complication soit venue
er la marche de la cicatrisation.

CCLXXI. — *Rétrécissement du rectum. Hémorrhoïdes. Fistules Débridement des fistules. Cautérisation des hémorrhoïdes. Dilata- rectum. Guérison.* — Villon (Jules), quarante-sept ans, horloger, 10 décembre 1880, salle Saint-Augustin, n° 75. Pas d'héré- s d'antécédents scrofuleux, tuberculeux ou syphilitiques. nces physiques. Mauvaise hygiène. Changement de climat. A de longues années des hémorrhoïdes saignantes. Il y a deux cès de la marge de l'anus qui s'ouvre spontanément et reste x. Ultérieurement d'autres abcès s'ouvrirent dans la même et évoluèrent de la même façon. En même temps se mani- t des symptômes de rétrécissement du rectum : constipation e, défécation douloureuse, matières effilées et comme passées re. L'aggravation de tous ces accidents détermine le malade à l'hôpital.

actuel. — Il existe trois orifices fistuleux à la marge de l'anus, gauche, un à droite. Tous trois donnent du pus, mais en temps celui de droite laisse échapper des gaz et des liquides in- x. Bourrelet hémorrhoïdaire complet. Le toucher montre iste un rétrécissement dû, en partie, à l'épaississement et à tion de la muqueuse, en partie à la présence d'un paquet s hémorrhoïdaires dilatées. Pas de végétations papilliformes, tumeurs. Le stylet montre que les fistules de gauche sont externes, et que celle de droite est complète. Le doigt intro- s le rectum sent la pointe de la sonde à trois centimètres au- de l'anus. Amaigrissement. Anémie. Nervosisme.

embre 1880. — Chloroforme. Débridement des trajets fistuleux nde cannelée à l'aide du thermo-cautère. Avec le même nt ponction des ampoules hémorrhoïdaires les plus volumi- Séance tenante nous faisons la divulsion du rétrécissement

rillet. — On commence à passer le dilatateur de deux centimè-
le diamètre.

— On passe le dilatateur de deux centimètres et demi.

— Dilatateur de trois centimètres. Le malade perd du pus.
es enduites de cérat belladoné.

. — Défécation quotidienne facile. Pas de douleurs. Dilatateur
ois centimètres et demi.

août. — Suppuration abondante, lavages quotidiens, dilatation
èches cératées.

. — La suppuration se tarit. Même traitement.

septembre. — Suppuration terminée. Le malade quitte le service;
ntinuera à passer, chez lui, les dilatateurs. Tous les troubles
tionnels ont disparu.

s. CCLXXIII. — *Rétrécissement du rectum consécutif à des chancres
. Dilatation. Guérison.* — Per... (Joséphine), vingt-trois ans, cou-
re, entre le 18 décembre 1878, salle Sainte-Marthe, n° 39. Pas
édité, jamais de maladies graves dans l'enfance. Menstruation
ière depuis l'âge de quatorze ans, jusqu'à cette année, où elle
estée cinq mois sans voir (d'avril à septembre), tout en éprou-
des douleurs utérines et des malaises aux époques menstruelles.
is, les règles sont venues régulièrement. Il y a quatre ans,
res de la fourchette. Elle n'a remarqué ni roséole, ni chute des
ux. Il n'existe actuellement aucun antécédent syphilitique.
is trois ans et demi, douleurs rectales; alternatives de consti-
n et de débâcles diarrhéiformes. Plus tard, selles effilées,
ne passées à la filière. Suintement muco-purulent continu par
s. Dans les derniers temps, troubles gastro-intestinaux habituels,
psie flatulente, pyrosis, ballonnement du ventre. Perte de l'ap-
amaigrissement, tendance à l'hypochondrie.

t actuel. — Il existe deux ampoules hémorrhoïdaires à la partie
rieure de l'anus. Pas de condylomes. Écoulement continu d'un
le blanc jaunâtre, muco-purulent qui empèse le linge. Érythème
éal. Sur la fourchette on voit une cicatrice épaisse, plissée,
blanc rosé, étendue de la partie postérieure de la vulve à la
antérieure de l'anus où elle semble se continuer sur la mu-
se rectale. Au toucher, la partie inférieure du rectum est libre,
antérieurement il existe du tissu de cicatrice, trace d'une
une ulcération; ce tissu, très épais, semble dépasser la muqueuse
éresser la couche musculaire. A la profondeur d'une phalange
nt un rétrécissement circulaire, très étroit, infranchissable avec
igt. L'examen est très pénible pour la malade et ne peut être
nué qu'après l'administration du chloroforme. Lorsque la ma-
est endormie, il devient possible de franchir le rétrécissement,
connaître qu'il est valvulaire et qu'au-dessus de lui existe une

t (Ernestine), trente-un ans, couturière, entre le 4 juin 1880, Sainte-Marthe, n° 41. Pas d'hérédité. Pas d'antécédents pathoques. Elle nie tout accident vénérien. Réglée à treize ans et i. Un enfant bien portant il y a deux ans et demi. Aménorrhée uis huit mois. A toujours été constipée. Alternative de constipa- et de débâcles diarrhéiques, tous les trois ou quatre jours. Il y nq ans, ulcération de la marge de l'anus, et consécutivement ab- et fistule. Depuis cette époque, d'autres abcès se sont déve- pés dans la région et ont évolué de la même façon. Suppuration tinue. Défécation extrêmement douloureuse, matières dures, atées de sang. Embarras gastrique habituel. Ballonnement du tre. Anorexie. D'où amaigrissement, anémie, nervosisme, hystérie.

tat actuel. — Il existe au pourtour de l'anus cinq orifices fistux en activité par lesquels s'échappent du pus, des gaz et des liquides estinaux. Trois de ces orifices sont à gauche, deux à droite. Des urgeons charnus les masquent en partie. Érythème périnéal et cération épidermique. L'existence antérieure de chancres mous établie par la présence de deux cicatrices blanchâtres épaisses, psoïdes, à grand axe antéro-postérieur, situées l'une en avant tre en arrière de l'anus. Pas de condylomes. Pas d'hémorrhoïdes. le toucher rectal on constate un rétrécissement cicatriciel très é, étendu de l'anus à l'ampoule rectale. Le petit doigt a beaup de peine à franchir ce rétrécissement. L'atrésie est due à brides épaisses et très dures, qui suivent des directions vales. Immédiatement au-dessus de l'orifice anal on trouve une mière bride semi-annulaire transversale, occupant les parois érieure et latérale gauche de l'intestin. Au-dessus de celle-ci tent des brides longitudinales qui s'élèvent jusqu'à l'ampoule tale et présentent sur leur trajet de gros noyaux indurés. Dans intervalles de ces brides inodulaires la muqueuse rectale a perdu ouplesse et sa mobilité, elle est le siège d'ulcérations qui se progent jusque dans l'ampoule rectale. En aucun point on ne rentre de végétations papilliformes permettant de croire à l'existence l'épithélioma. L'exploration des fistules avec la sonde cannelée ntre que les trajets sont très anfractueux. Néanmoins il est facile se rendre compte que les fistules de gauche aboutissent à un pier siégeant dans la fosse ischio-rectale correspondante, tandis celles de droite se portent verticalement en haut dans la direc- du rectum. Le petit doigt introduit dans l'intestin sent d'ailleurs trémité de la sonde cannelée à deux et trois centimètres de us, suivant que l'instrument pénètre par la fistule droite antére, ou par la fistule droite postérieure.

juin 1880. — Chloroforme. La malade étant couchée sur notre lit pération dans le décubitus dorsal, les jambes fléchies sur les

io-rectal donne du pus en quantité modérée. Tous les ctionnels ont disparu. L'état général s'améliore de jour malade a pris de l'embonpoint.

- La plaie située sur le côté gauche de l'anus et qui com- vec le clapier ischio-rectal est comblée par des bourgeons . ne peut plus introduire des mèches de charpie. Cauté- c le nitrate d'argent.

érison complète. La malade retourne chez elle.

XV. — *Cancer du rectum. Ablation, cicatrisation. Récil les opérations.* — Martin (Marie), vingt-huit ans, coutu- le 20 février 1878, salle Sainte-Marthe, n° 41. Pas d'héré- almies et otalgies sans otorrhée dans l'enfance. A cette lapsus de la muqueuse rectale. Menstruation régulière de quatorze ans; règles peu abondantes, peu colorées, our et demi. Unipare. L'accouchement eut lieu il y a cinq iturel; enfant bien portant. Constipation habituelle de- e quatorze ans; une selle tous les huit jours, au prix efforts : l'évacuation des matières était suivie de la proci- 'anus d'une tumeur, molle, saignante, douloureuse au luctible. Depuis cinq ans écoulement sanguin continu par rfois véritables hémorrhagies. La malade éprouve quel- accès caractérisés par coliques, douleurs dans les fosses iflement subit de l'abdomen, nausées; jamais de vomisse- uis dix-huit mois tous ces phénomènes se sont aggravés, les tales sont devenues insupportables, la malade perd l'ap- nmeil. Amaigrissement, faiblesse extrême; hypochondrie. poque, apparition à l'anus d'une tumeur du volume d'une evée en ville par l'écraseur linéaire. Cette opération n'a- soulagement passager; de nouvelles productions, moins es, se développèrent et nécessitèrent treize fois l'opéra- e de la malade. Dans les derniers temps la constipation opiniâtre, les selles sont effilées, rubanées, creusées en

el. — L'anus est le siège d'une tumeur qui fait sur le côté su cutanéo-muqueux, une saillie du volume d'un œuf de ngée d'avant en arrière. La surface de cette tumeur est ouverte de bourgeons charnus rosés, papilliformes, dont arie de celui d'un grain de blé à celui d'un pois. Les an- qui séparent ces mamelons sont remplies de pus et de théliaux. La tumeur est dure, solide, de consistance lar- le toucher rectal on constate que la tumeur se prolonge ieuse, qui est épaissie, hypertrophiée, bourgeonnante, et aillie sur la partie latérale droite, occasionnant un rétré- ranchissable avec le doigt, et remontant jusqu'au sphinc-

prolongeons ces incisions jusqu'au tissu cellulaire s
sous-cutané en sectionnant quelques fibres du sphi
nous enlevons ainsi très largement le tissu morbid
coolisé phéniqué.

Examen microscopique. — La pièce est prise sur la
que de la masse morbide. On voit les traînées de cell
Une zone d'envahissement aux dépens des noyaux
transformation. Épithélioma.

Pendant les trois premiers jours la température
et 39°. La malade ne prend pas d'aliments et ne bo
glacés.

27 *février.* — Une selle diarrhéique. Rétention d'
thétériser la malade plusieurs fois par jour. Les u
dantes, épaisses, chargées de dépôts phosphatique
bumine. Température normale.

4 *mars.* — Bouillon; un peu de viande rôtie. L
La malade a recouvré le sommeil. Miction volontai
males. Continuation des pansements avec des tampo
bibés d'eau alcoolisée phéniquée.

10. — État local et général satisfaisant. La plaie se
geons charnus et se rétrécit. On commence à intro
de grosses mèches de charpie dans le rectum.

24. — Cicatrisation presque complète. La malade d
Elle continuera les pansements chez elle.

Elle rentre dans le service en août 1878. Il existe u
cicatriciel très étroit au niveau de l'anus, la malade
la précaution de passer régulièrement le dilatateur

.e 26 *décembre*, nous constatons les symptômes suivants : la
:to-vaginale est prise jusqu'à la hauteur de deux phalanges
ı peut s'en assurer par le toucher vaginal. Par le toucher
ent que les tissus sont sains du côté droit où à été faite la
opération, mais à gauche le tissu morbide s'étend jusqu'à
ité ischiatique dans le sens transversal et jusqu'à la hau-
ux phalanges dans le sens vertical. Toutes ces parties sont
t présentent des nodosités caractéristiques. Les ganglions
du côté droit sont légèrement indurés et hypertrophiés,
pensons qu'il s'agit d'une adénite inflammatoire.

ıbre 1878. — Chloroforme. Avec le thermo-cautère nous
ıs le périnée depuis la vulve jusqu'à l'anus. Les tissus sont
ıcés, infiltrés de tractus d'un blanc jaunâtre. Nous plaçons
es imbibées d'eau froide dans le vagin afin d'en protéger
Cela fait, nous divisons la cloison recto-vaginale dans
épaisseur, jusqu'au delà des limites du mal, et nous en-
nplètement cette cloison dans la même étendue à l'aide
latérales. Cette première partie de l'opération terminée,
ns sur le côté gauche de l'anus une incision demi-circu-
us enlevons toutes les parties molles comprises entre l'is-
he et l'anus. Trois pinces hémostatiques sont appliquées
isseaux saignants. Il existe un prolongement qui s'étend
ord gauche du coccyx; nous l'enlevons de même large-
ésulte de cette ablation large du bout inférieur du rectum
ies avoisinantes un vaste cloaque, au fond duquel on voit
le col de l'utérus.

. M = 37°,8. S = 38°,2. P = 98. Pansement avec eau légè-
:oolisée. Lavages et injections deux fois par jour. Une selle
rnée. Matières dures comme des pierres. Défécation très
ıe. Bouillon et potage. Peu d'appétit. Pas de sommeil. Les
nts la température oscille entre 37° et 38°. Cystite du col.
ésical. Douleurs hypogastriques. Mictions fréquentes et
antes. Urines sanguinolentes. Cataplasmes sur le bas-ven-
de chiendent avec bicarbonate de soude.

1879. — Les phénomènes de cystite s'amendent. L'urine
ire. Les mictions plus abondantes, moins repétées, moins
es. Une selle dans la journée. Matières toujours très dures.
otidiens. Charpie imbibée d'eau alcoolisée. Pas de dou-
s. Suppuration modérée.

e selle avec matières dures. La cystite est guérie. Tem-
ormale.

ouleurs névralgiques sur le trajet du nerf sciatique gauche.
vec l'huile de camomille camphrée. État local et général
s. L'adénite inguino-crurale s'est terminée par résolution.

ans le tissu cellulaire sous-péritonéal. Nous sacrifions une par- corps de l'utérus et une grande partie des parois du rectum tissu cellulaire périrectal. L'ablation a été faite aussi large- que possible. Compression temporaire avec des éponges fines. cation permanente de glace sur le ventre.

de réaction fébrile. Pas d'hémorrhagie. Pas d'accidents locaux néraux. Le 7 février, on commence à faire des injections avec au alcoolisée phéniquée.

— Suppuration très modérée. Défécation pénible. Cystite. Cap- d'essence de térébenthine. Mèche enduite de cérat dans la plaie.

— Cicatrisation très avancée. Douleurs vésicales. Hématuries. le douleurs rénales. Injections vésicales phéniquées.

ars. — Les hématuries ont persisté, mais ne se produisent plus e matin. Dans la journée les urines sont claires, mais entraînent mbeaux d'épithélium qui parfois obstruent le canal de l'urèthre rêtent la miction. Cicatrisation complète de la plaie.

— La malade se lève depuis huit jours. Les hématuries et les urs vésicales ont cessé. Guérison.

— La malade retourne chez elle. N'a pas été revue.

s. CCLXXVI. — *Cancer du rectum. Récidive. Ablation par le thermo- re. Guérison.* — L'abbé X..., soixante et un ans, se présente à la que le 13 décembre 1879. Pas d'hérédité. Pas d'antécédents dia- ques. Bonne santé habituelle. En 1871, il éprouva des douleurs té du rectum et de l'anus et constata dans cette région la pré- d'une tumeur polypeuse. En 1872 on enleva ce polype. Récidive lace. Nouvelle opération en 1874. Depuis, seconde récidive qui e aujourd'hui le malade à l'hôpital.

at actuel. — Le bord droit de l'anus est le siège d'une tumeur rrhoïdaire du volume d'une noix qui n'offre aucun caractère alignité; si l'on écarte les plis cutanéo-muqueux, on voit s'écou- ichor purulent, et une surface ulcérée fongueuse fait hernie au rs. Par le toucher rectal on reconnaît que l'extrémité inférieure ntestin est le siège d'une tumeur occupant circulairement les s antérieure, postérieure et latérales. En avant elle remonte jus- la prostate et envoie des prolongements dans l'espace uréthro- ; en arrière elle s'étend jusqu'à la pointe du coccyx ; sur les elle envahit les fosses ischio-rectales. Ces parties sont épaissies, rées, de consistance fibroïde. La muqueuse rectale dans tous les s correspondants est hérissée de saillies granuleuses papillifor- elle représente une ulcération annulaire, dont la hauteur, à r de l'orifice anal, varie de 2 à 3 centimètres et demi. Douleurs tanées, lancinantes, exagérées par la pression. Le toucher rectal orriblement douloureux. Ténesme rectal, constipation habituelle, alade retenant ses selles par crainte de la douleur.

la prostate qui était envahie. Malgré l'emploi de
y tendance à l'hémorrhagie; quinze pinces hém
sées pendant vingt-quatre heures sur les vaissea
ment alcoolisé phéniqué et ouaté compressif. Ap
de repos à l'hôpital, le malade se fait transporter
appris par son médecin que l'opération avait été

Obs. CCLXXVII. — *Hémorrhoïdes externes. R*
glace. — Fontaine (Jules) vingt-deux ans, cordon
vier 1879, salle Sainte-Marthe, n° 24. Ordinairem
sieurs fois dans ces dernières années, éprouvé de
à la garde-robe. C'est surtout depuis huit à ne
une cuisson insupportable, et qu'il a remarqu
excréments. Lavements. Bains de siège qui le so
que temps. Depuis deux mois, tumeur molle, do
au pourtour de l'anus. Les selles sont devenues
loureuses. Matières fécales mélangées à du san
table hémorrhagie. Sentiment de tension, de ch
tum et de l'anus. Position asssise et marche trè

État actuel. — On observe au pourtour de l'a
meurs du volume d'une petite noisette, séparée
par des sillons. Les téguments qui les recou
Douleurs vives à la pression. Repos. Applications
émollients. Guérison complète, sortie au bout d
ment.

Obs. CCLXXVIII. — *Hémorrhoïdes.* — Martin (
ans, entre le 9 janvier 1880, salle Saint-Augusti
ans environ, il perd du sang au moment des gard
douloureuses surtout depuis six mois.

s d'eau froide. Ce mode de traitement ne donnant aucune on, on propose au malade une opération qu'il refuse. Il sort ande.

LXXIX. — *Hémorrhoïdes.* — Lenoir (Alexandre), vingt-huit rier, entre le 25 octobre 1879, salle Saint-Augustin, n° 3. té habituelle. Pas d'antécédents. Il y a huit mois, en allant douleur qu'il compare à un fer rouge qu'on lui aurait in- ns l'anus. Puis, tumeur du volume d'une noisette au niveau e anal. Il était alors constipé, n'était pas allé à la garde- is trois jours, et s'y était présenté plusieurs fois en faisant d'efforts. Le lendemain il est retourné à la garde-robe, les taient teintées de sang. Peu à peu, la tumeur a augmenté ; elle ne s'affaisse pas depuis deux mois. Depuis trois jours, énormément et perd une quantité assez abondante de sang e présente à la selle.

tuel. — On trouve au pourtour de l'orifice anal une tumeur par une sorte d'anneau hémorrhoïdaire formé de cinq ou les du volume d'une noisette et recouvertes par une mu- olacée, enflammée et douloureuse. Ni appétit ni sommeil. oides ; laxatifs. Amélioration légère. Le 29 octobre, on pro- alade l'opération par la cautérisation avec le thermo-cau- refuse et demande sa sortie.

LXXX. — *Hémorrhoïdes. Opération. Guérison.* — Chambellan uarante-huit ans, employé de commerce, entre le 22 juil- alle Saint-Augustin, n° 78. Sa mère est hydropique. Il a eu le à deux ans et la variole à onze ans. En 1859 il fut opéré d'une varicocèle gauche. Le même chirurgien pratiqua me époque, la castration, pour une tumeur liquide du tes- che. Ictère il y a vingt ans. Depuis six ans il a constaté la l'hémorrhoïdes externes. Selles sanglantes.

uel. — Il existe au pourtour de l'anus un bourrelet hémor- circulaire, du volume d'une mandarine, formé de grosses anéo-muqueuses, dilatées et turgescentes. Des sillons pro- rent ces ampoules variqueuses, et l'un d'eux, situé au bord de l'anus, est le siège d'une ulcération simple, linéaire rrière en avant. Le toucher rectal montre qu'il n'existe ni des internes, ni tumeur, ni rétrécissement. Pas de varices res inférieurs. Rien dans les ganglions. Pas de lésions car- hépatiques. A part un certain degré d'anémie, l'état géné- faisant.

879. — Chloroforme. Hémostasie préventive à l'aide de ostatiques placées sur le pourtour. Avec le thermo-cautère, ons la masse principale de la tumeur et nous ponctionnons etites ampoules. Hémorrhagie légère, facilement arrêtée

des ampoules polypiformes et pédiculées. Nulle part on ne
ırface granuleuse ou bourgeonnante de nature suspecte.
ucher rectal on sent que le paquet variqueux s'étend de
'ampoule rectale. La consistance de la tumeur est uniformé-
llasse, sans noyaux d'induration ; fausse fluctuation. Réduc-
ielle à la suite d'une compression prolongée faite avec le
en dans les ganglions inguino-cruraux et pelviens. Le foie
tres viscères abdominaux ou thoraciques sont sains. Les
fonctionnels que nous avons décrits sont à leur comble :
ion opiniâtre. Tenesme rectal. Inappétence. L'état général
larmant. Amaigrissement et anémie externe.

er 1880. — Chloroforme. Décubitus latéral gauche. Membre
gauche allongé; flexion de la jambe droite sur la cuisse et
ci sur le bassin. Des aides maintiennent les fesses écartées.
lissons l'anus et nous saisissons la masse hémorrhoïdaire
pinces de Museux afin de l'attirer au dehors, puis après
cé des pinces hémostatiques au pourtour de la tumeur,
onctionnons profondément et à plusieurs reprises avec le
autère. Plusieurs ampoules sont de la sorte largement
leur contenu est évacué et le volume de la tumeur diminue
iblement. Les pinces hémostatiques sont enlevées à la fin
ation, à l'exception de trois qu'on laisse en place pendant
res. Pas d'hémorrhagie consécutive.

u 12, la température oscille de 39°,2 à 38°.

ir de ce moment elle devient normale. Pas d'accidents
u généraux. Lavages et pansement phéniqués quotidiens.
ion modérée.

Première selle volontaire et non douloureuse.

Guérison. Le malade quitte le service.

CLXXXIII. — *Hémorrhoïdes internes procidentes, irréductibles.*
ture. Guérison. — Codonini, trente-quatre ans, fumiste, entre
i 1879, salle Sainte-Marthe, n° 27. Sujet petit, fort, bien cons-
s d'hérédité. Pas d'antécédents pathologiques. Depuis plu-
nées il est atteint d'hémorrhoïdes procidentes qui donnent
ieu à de petites hémorrhagies à la suite des selles. Le plus
ment la tumeur hémorrhoïdaire se réduit spontanément.
s quelques cas le malade fut obligé de la réduire par la pres-
deux reprises différentes la réduction ne put même être ob-
u'au bout de plusieurs jours. Il y a quatre jours les hémor-
ont sorties à la suite d'effort de défécation et le malade n'a
duire. Constipation, inappétence, gêne de la marche et de la
assise, vives douleurs spontanées, exagérées encore par la
et les mouvements.

ctuel. — L'orifice anal est masqué par une tumeur du volume

d'une pomme d'api, irrégulièrement globuleuse, formée de l res du volume d'une petite noisette, séparées les unes des au des sillons linéaires, étroits et profonds convergeant de la pé de la tumeur vers son centre sous forme de rayons. L'en de la tumeur n'est autre que la muqueuse rectale qui est l humide, saignante et présente une teinte rouge foncée et mé lacée. Pas d'ulcérations. Supérieurement la tumeur s'enga le rectum, elle est étranglée au niveau de l'anus; au pour cet orifice on voit des saillies cutanées et cutanéo-muque représentent des hémorrhoïdes externes sèches et flétries. Au la tumeur est dure, élastique, rénitente par places, mollass tiellement réductible en d'autres points. En raison des fonctionnels occasionnés par cette tumeur hémorrhoïdai nous rendons au désir du malade qui demande une opératio

24 *mai.* — Chloroforme. Nous saisissons la muqueuse rec des pinces et nous attirons au dehors le paquet d'hémorrh ternes. Cela fait, après avoir appliqué cinq pinces hémostatiq excisons à l'aide du thermo-cautère la portion la plus volu nous contentant de cautériser profondément le reste de la Les pinces sont enlevées au moment du pansement que no à l'aide de charpie imbibée d'eau alcoolisée phéniquée r d'une couche de ouate permettant d'exercer une légère com T. S = 38°,2. P = 92. Pas d'accidents consécutifs.

29. — Premières selles depuis l'opération.

5 *juin.* — Guérison. Le malade quitte le service.

Obs. CCLXXXIV. — *Hémorrhoïdes enflammées. Cautérisatio son.* — Danerval (P.), quarante-trois ans, employé d'octroi, 24 janvier 1880, salle Sainte-Marthe, n° 14. Forte constitut

ier. — Chloroforme. Le malade est couché dans le décu-
al. Les jambes pliées sur les cuisses et les cuisses fléchies
sin. Nous appliquons sur les fesses et sur le pourtour de l'a-
ompresses imbibées d'eau froide que l'on change de temps
endant l'opération. Après avoir placé des pinces sur la base
ırs, nous ponctionnons à l'aide du thermo-cautère, profon-
t en plusieurs points chaque bourrelet hémorrhoïdaire de
à en obtenir l'affaissement. Pansement avec des compresses
d'eau froide. Lavages quotidiens.
ıis premiers jours, la température vespérale s'élève jus-

r du 30 janvier, température normale. Pas d'accidents lo-
;énéraux consécutifs, suppuration très modérée.
ier. — Première selle depuis l'opération.
uérison. Sortie de maladie.
:LXXXV. — *Hémorrhoïdes. Fistules anales. Cautérisation des*
ides. Débridement des fistules. Guérison. — Philippe (Léon),
et un ans, cordonnier, entre le 7 mai 1880, salle Saint-
, n° 39. Pas d'hérédité. Bronchite il y a trois ans; hémop-
est atteint d'hémorrhoïdes depuis de longues années. Il
ans, elles se sont étranglées et sont devenues le siège d'une
ı qui donne lieu à des hémorrhagies répétées. Plusieurs
sont développés depuis cette époque au pourtour de l'anus
ımeurés fistuleux.
:*tuel.* — Hémorrhoïdes cutanéo-muqueuses en arrière de
ınal; une des ampoules est le siège d'une ulcération de
ıtre de diamètre. En avant de l'anus, à droite et à gauche
;ne médiane existent des trajets fistuleux en activité,
ıuche très rapprochés l'un de l'autre, deux à droite dont
néal, distants de 4 centimètres. L'exploration de ces tra-
la sonde cannelée montre que les fistules gauches et la fis-
e la plus rapprochée de l'anus, sont borgnes externes, tandis
ıtule périnéale est complète et pénètre dans le rectum à
ètres et demi, au-dessus de l'orifice anal; il n'existe pas
issement du rectum. Rien dans les vésicules séminales, la
ou les testicules. Tuberculose pulmonaire au second degré.
1880. — Chloroforme. Débridement des fistules sur la sonde
avec le thermo-cautère. Nous saisissons la base du bourre-
rrhoïdaire ulcéré avec des pinces hémostatiques et nous le
ns largement. Pansement alcoolisé phéniqué et ouaté com-
lèches enduites de cérat dans les fistules. Pas de réaction fé-
ı d'hémorrhagie. Pas d'accidents consécutifs. Cicatrisation
ive. Guérison au bout de trois semaines.
CLXXXVI. — *Fissures anales. Purgatifs. Amélioration.* —

tant sur la fesse du même côté dans une étendue de 3 centimètres. aplasmes émollients.

juillet. — La peau est chaude, amincie, rouge, luisante; le malade ouve des élancements. On constate un peu de fluctuation. Douurs vives à la pression.

. — Fluctuation. Ouverture de l'abcès; écoulement d'une grande ntité de pus très fétide. L'incision a été faite suivant le plus grand nètre de la tumeur, c'est-à-dire d'avant en arrière. Grands laes à l'eau phéniquée; cataplasmes.

— Pas de fièvre, sommeil très bon pendant la nuit. Un peu d'apt ce matin. Le pus qui s'écoule de la plaie est toujours fétide, ge avec l'eau phéniquée et mèche de charpie imbibée d'alcool niqué dans la poche de l'abcès.

3. — Sortie.

s. CCLXXXIX. — *Abcès de la marge de l'anus. Incision. Guérison.* auchet (Alexis), soixante ans, entre le 30 avril 1879, salle Saintustin, n° 2. Bonne santé habituelle; il éprouve depuis dix jours s le rectum une douleur sourde et très vive pendant la défécation. passage du bol fécal à l'orifice anal, les souffrances sont plus des encore. Constipation presque continuelle depuis trois ans. de fissures. Le doigt introduit dans le rectum perçoit sur la ie latérale droite, à un centimètre au-dessus de l'anus, une e tumeur du volume d'une noix, molle, manifestement flucte, très douloureuse au toucher. Séance tenante, on en pratique verture qui donne issue à environ 15 grammes de pus. Injection lliente dans la plaie; une petite mèche trempée dans le vin aroique y est introduite quotidiennement. La plaie marche réguliè-ent et le malade sort le 9 mai 1879, complètement guéri.

s. CCXC. — *Fistule anale borgne externe. Incision. Guérison.* — illy (Adrien), quarante-trois ans, forgeron, entre le 3 novembre , salle Sainte-Marthe, n° 18. Il y a un mois, abcès de la marge de s ouvert spontanément. Depuis, fistule laissant suinter un lie séro-purulent; les matières fécales n'ont jamais passé par cet ce.

tat actuel. — Sur la partie latérale gauche de l'anus, à un centire de l'orifice, on aperçoit un bourgeon charnu du volume d'une ille logé dans un sillon fourni par l'adossement de deux plis de la . Sous ce bourgeon existe l'orifice fistuleux. Le stylet indique un et de 3 centimètres de longueur, se dirigeant en haut et en ns. Le doigt introduit dans le rectum, rencontre à la hauteur d'une ange et demie l'extrémité du stylet mais en est séparé par la mude l'intestin. L'examen des organes thoraciques et abdomie présente rien de particulier.

vembre. — Incision du trajet avec un bistouri conduit sur la

nnons, à l'aide du thermo-cautère, les parties molles qui séparent trajet fistuleux de l'anus. Pansement avec des mèches de charpie bibées d'eau alcoolisée phéniquée. Pas de réaction fébrile. Pas d'accidents consécutifs. Cicatrisation progressive, complète en trois semaines.

Obs. CCXCIII. — *Fistule anale. Incision. Guérison.* — L... (Louis), quarante ans, tonnelier, entre le 22 février 1879, salle Saint-Augustin, n° 79. Il y a deux mois, abcès de la marge de l'anus, ouvert spontanément et auquel a succédé une fistule par laquelle s'écoule sans cesse une petite quantité de pus.

État actuel. — On trouve sur la marge de l'anus, à 2 centimètres de l'orifice anal, un petit bourgeon charnu, et à son centre un pertuis très petit calibre. Le stylet introduit non sans quelques difficultés est porté en arrière du rectum à une hauteur de 4 centimètres et vient buter contre la paroi de ce canal. Le doigt placé dans le rectum sent l'extrémité du stylet sous la muqueuse. Rien du côté des poumons, de la prostate et des vésicules séminales.

25 *février.* — Incision. Mèche de charpie.

Cicatrisation assez lente.

28 *mars.* — Le malade quitte le service presque guéri.

Obs. CCXCIV. — *Fistules anales. Débridement à l'aide du thermo-cautère. Guérison.* — Lucan (Léon), trente-quatre ans, garçon de salle, entre le 27 janvier 1880, salle Saint-Augustin, n° 6. Pas d'hérédité. Pas d'antécédents pathologiques. Il y a deux ans, chute sur la fesse gauche. Les jours suivants il rend du sang par l'anus. Consécutivement trois abcès se développèrent, s'ouvrirent spontanément au pourtour de l'anus et restèrent fistuleux.

L'un est situé à quatre travers de doigt du bord gauche de l'anus; le second à 2 centimètres du bord droit, le troisième sur le bord cutané-muqueux immédiatement en arrière de l'orifice anal. Ces trois orifices occupent le centre de tubercules dont le volume varie de celui d'un pois à celui d'une noisette. La fistule postérieure s'est développée dans une ampoule hémorrhoïdaire. L'exploration de ces fistules avec la sonde cannelée montre que toutes trois convergent vers le rectum et qu'elles pénètrent dans sa cavité ainsi qu'on peut s'en rendre compte en introduisant le doigt dans le rectum où on sent l'extrémité libre de la sonde. Érythème péri-anal très étendu. Pas de rétrécissement du rectum. Rien du côté des vésicules séminales, de la prostate et des poumons.

7 *février* 1880. — Chloroforme. Débridement des fistules sur la sonde cannelée, à l'aide du thermo-cautère. Pansement avec des mèches cératées. Lavages phéniqués quotidiens. Pas de réaction fébrile. Suppuration abondante, à partir du quatrième jour. Première selle cinq jours après l'opération. Pendant les huit premiers jours le

la marge de l'anus, abcès qui s'est ouvert sponta après son début.

État actuel. — Ouvertures multiples, en pomr peau, couleur lie de vin, est décollée sur l'étendue Le stylet pénètre vers le rectum jusqu'à une profon timètres, et le doigt introduit par le rectum jusqu' lange inclusivement sent la pointe du stylet à trav Le trajet est assez direct. Douleurs peu vives; suin par les petites ouvertures de l'abcès. Jamais le mal le passage des matières fécales par la fistule. État gé Cependant on peut constater un peu de rudesse au

24. — Chloroforme. Incision du trajet fistuleux nelée avec le bistouri. Pansement avec une mèche cératée. Guérison et sortie le 17 janvier 1880.

Obs. CCXCII. — *Fistule anale borgne externe. Opéra cautère. Guérison.* — Chauvet (Marie), vingt-cinq ans le 27 février 1881, salle Sainte-Marthe, n° 51. Pas d'I técédents diathésiques. Il y a deux mois, elle fit un quelle le périnée porta sur le dos d'une chaise; un abcès se forma entre l'anus et la fourchette vul la ligne médiane. La malade se traita par des appli de cataplasmes. L'abcès s'ouvrit spontanément et d

État actuel. — L'orifice fistuleux siège à deux à droite de la ligne médiane et à 1 centimètre et d ne présente ni fongosités ni décollement. L'explorat démontre que le trajet se porte dans la direction sans communiquer avec lui. Le doigt introduit da

juillet. — Guérison. Sortie.

. CCXCVII. — *Fistule à l'anus. Incision avec le bistouri. Cautéri- avec le nitrate d'argent. Guérison.* — Roumiquier (Auguste), dix- ans, garçon de café, entre le 6 juin 1879, salle Saint-Augus- 76. Abcès de la marge de l'anus il y a plusieurs mois. Cet ne s'est jamais cicatrisé et il s'en écoule continuellement .

t actuel. — On constate une fistule complète dont l'orifice ex- est à 1 centimètre de l'anus, l'interne à 3 centimètres environ ssus de l'orifice anal. A l'auscultation on trouve quelques cra- nts humides aux sommets des deux poumons. Le malade, de- hiver dernier, tousse fréquemment et a des sueurs nocturnes. dement de la fistule avec le bistouri, le 18 juin.

uillet. — Cautérisation des bourgeons charnus avec le nitrate nt.

— Le malade nous quitte complètement guéri.

---

juillet. — Guérison. Sortie.

. CCXCVII. — *Fistule à l'anus. Incision avec le bistouri. Cautéri-* *avec le nitrate d'argent. Guérison.* — Roumiquier (Auguste), dix- ans, garçon de café, entre le 6 juin 1879, salle Saint-Augus- 76. Abcès de la marge de l'anus il y a plusieurs mois. Cet ne s'est jamais cicatrisé et il s'en écoule continuellement s.

t actuel. — On constate une fistule complète dont l'orifice ex- est à 1 centimètre de l'anus, l'interne à 3 centimètres environ ssus de l'orifice anal. A l'auscultation on trouve quelques cra- ents humides aux sommets des deux poumons. Le malade, de- hiver dernier, tousse fréquemment et a des sueurs nocturnes. dement de la fistule avec le bistouri, le 18 juin.

illet. — Cautérisation des bourgeons charnus avec le nitrate nt.

— Le malade nous quitte complètement guéri.

l et consécutivement d'une fistule uréthrale siégeant
timètres en arrière du méat. Nous fîmes l'avivement
ge que possible et la suture des bords de la fistule, et
ssez heureux pour obtenir la réunion par première
n. Les difficultés de la réparation des fistules pé-
de l'urèthre, dans les cas où, comme chez notre
la perte de substance est trop petite pour que l'on
tailler des lambeaux, sont : la minceur de la peau,
nce à sa face profonde d'un tissu érectile peu propre
ment et à la suture, et l'impossibilité d'immobiliser un
qui est fréquemment le siège d'érection, à la suite
rations. Aussi doit-on faire l'avivement aussi large
sible, tout en tenant compte des dimensions du canal
ut respecter sous peine de voir survenir ultérieure-
n rétrécissement.

l'observation CCCII, il s'agit d'un épithélioma tubulé
erge, qui, après avoir débuté par la muqueuse de
naviculaire, se propagea vers le méat et vers la
upérieure de l'urèthre. (V. dans notre musée, pièce

fîmes l'amputation de la verge avec Ricord et sui-
n procédé, qui a principalement pour objet d'empê-
rétrécissement de l'urèthre au niveau de la surface de
Dans ce but, l'amputation terminée, on excise sur la
férieure de l'urèthre un petit lambeau de tégument en
nmet dirigé vers le scrotum. La muqueuse uréthrale
nsuite sectionnée sur la ligne médiane jusqu'au
du V, on la renverse en dehors à droite et à gauche
n à suturer le bord de l'incision de la muqueuse au
rrespondant de la perte de substance cutanée. Grâce
versement de la muqueuse en dehors, on évite la pro-
du bourrelet cicatriciel au pourtour de l'orifice du

ration, faite aussi largement que possible, réussit à
le; malheureusement, nous apprîmes plus tard que
ur avait récidivé.

ervation CCCIII est intéressante au point de vue de sa

Il avait été antérieurement traité dans le s
pian pour un énorme kyste hydatique abdo
soit aux dépens du rein gauche, soit aux d
inférieure du foie; une ponction avait donn
de liquide hydatique.

L'autopsie nous démontra que le kyste h
de régression, dépendait du rein gauche
tait, outre les lésions de la péritonite, de
rein avec épanchement de sang, d'une pa
sphère celluleuse, d'autre part, *entre les m*
natives et la tunique fibreuse du kyste. Il ex
cavité artificielle un litre de sang liquide et
vésicule de l'hydatide n'avait pas été per
tenait un liquide jaunâtre et deux gros g
concrété.

Cette disposition spéciale de l'épanchem
que l'absence d'hématurie malgré la déch
l'impossibilité de se rendre compte du siège
interne dont nous observions les symptôme

La péritonite doit être attribuée, dans ce
tisme et à la propagation de l'inflammatio
les lésions précédentes. Il n'existait pas, en
rure du péritoine, et la cavité de cette sér

gion hypogastrique faisait défaut, si bien qu'il n'y avait ne pas trace d'ombilic, preuve que l'exstrophie portait sur raque aussi bien que sur la vessie.

a paroi supérieure de l'urèthre manquait également et corps caverneux écartés ne laissaient voir que la muqueuse hrale étalée, formant gouttière et épispadias. En outre il tait deux volumineuses hernies inguino-scrotales. En ence de désordres aussi prononcés, nous pouvions nous ander quelle règle de conduite nous avions à suivre. Dans cas graves nous conseillons volontiers aux malades de urir à des appareils destinés à conduire l'urine dans un rvoir en caoutchouc placé sous les vêtements, au devant cuisses. Mais ce malade ne voulait pas se contenter de ppareil, qui d'abord s'opposait mal à la pression sur la ueuse vésicale exstrophiée et n'empêchait pas l'urine de ner et d'irriter le scrotum et les parties voisines. Aussi mait-il à tout prix une opération, bien qu'une première ative de restauration par le procédé de Nélaton, faite Broca, eût échoué. Après cet insuccès il était impossible ecourir de nouveau au procédé de Nélaton, à cause de ndue et de la nature du tissu de cicatrice qui en était ré- à la face antérieure du scrotum.

était impossible aussi de se contenter de lambeaux pris es parties latérales de l'hypogastre tant ils étaient éloignés de l'autre. Pour les réunir l'un à l'autre sur la ligne iane, après les avoir disséqués et rapprochés par la mé- le française, il y aurait eu trop de tiraillements et les points uture auraient coupé.

ous prîmes donc ces lambeaux sur la paroi abdominale, nt que possible au-dessus de l'exstrophie. Malgré les autions que nous prîmes de les tailler d'un tiers plus grands la perte de substance à recouvrir et de conserver une sseur suffisante pour qu'ils fussent bien nourris, ils ne tar- nt pas à se sphacéler dans une certaine étendue, laissant la vessie à découvert dans sa partie centrale. Le ltat avantageux que le malade tira de l'opération fut que débris de ces lambeaux retrécirent l'étendue de la portion

surtout quand la région épigastrique est tres
pourrait employer de larges lambeaux pri
gion.

Les observations CCCV et CCCVI ont trait
atteints de rétention d'urine. Chez l'un d'e
71 ans, atteint d'hypertrophie de la prostate,
rétention furent provoqués par une chute sur
thétérisme quotidien ramena promptement le
de la vessie. Chez l'autre, âgé de 46 ans, la ré
paralysie des parois vésicales s'accompagnai
de l'incontinence par regorgement. Il fallut
au cathétérisme et à l'électrisation de la ves
la guérison.

L'observation CCCVII montre les heureux
térisation ignée sur les ulcérations phagédé
Le malade avait eu, à la suite d'un chancre
un bubon suppuré de l'aine; celui-ci s'éta
tanément et était devenu le point de départ
phagédénique envahissant le pubis, le scro
région inguinale, sans que les divers topiq
traver sa marche. Il suffit de deux séance
pour modifier complètement, après plus d'un
inutile, la surface de l'ulcération et pour ame

complications aiguës de la blennorrhagie (Épidydimite aiguë), et souvent les complications plus tradives (rétrécissements).

Nous relatons dix-neuf observations de rétrécissements de l'urèthre, développés chez des adultes de 24 à 62 ans, consécutivement à une ou plusieurs blennorrhagies. Le plus souvent linairement les symptômes de rétrécissement ont apparu plusieurs années après la blennorrhagie. Chez un petit nombre de malades ils se sont manifestés au bout de quelques mois.

Chez la plupart de nos patients les accidents se sont produits lentement et progressivement ; chez quelques-uns au contraire, l'impossibilité de la miction est survenue brusquement à la suite d'excès de table, bien qu'antérieurement les symptômes du rétrécissement aient passé ignorés. Quelques malades avaient déjà été traités antérieurement pour des accidents de même nature. Un d'eux (obs. CCCXXIII) portait au périnée les cicatrices de plusieurs abcès urineux; l'autre (obs. CCCXVIII) avait subi l'uréthrotomie interne, douze ans auparavant dans le service de Verneuil.

Chez la plupart, il n'y avait qu'un seul rétrécissement; chez quelques-uns l'urèthre était rétréci en deux ou trois points; l'un d'eux portait des rétrécissements échelonnés.

Au point de vue du siège, les rétrécissements se répartissent par ordre de fréquence en : 1° rétrécissements de la portion prostatique; 2° rétrécissements de la portion membraneuse; 3° rétrécissements voisins du méat. L'un de ces derniers (obs. CCCXIII) siégeait à l'entrée du méat et était constitué par une bride cicatricielle épaisse et dure.

15 cas sur 19 furent traités, avec succès, par la dilatation progressive aidée par les grands bains et un traitement interne approprié. Dans un cas nous fîmes la section d'une bride cicatricielle du méat. Deux autres nécessitèrent l'uréthrotomie interne. Enfin dans deux derniers cas, où les rétrécissements se compliquaient d'abcès urineux, nous dûmes faire le débridement de ces abcès, et ultérieurement la dilatation progressive. Tous ces malades guérirent rapidement.

Les kystes spermatiques ne s
férencier des autres tumeurs lic
lièrement de certaines variétés
la ponction exploratrice permet
l'examen du liquide étant l'ur
différentiel. Chez un de nos ma
tique, la présence d'une point
encore accru les difficultés si
rieurement nos soins à ce mal

Quant au traitement, il est le
de tumeurs; il consite dans la p
suivie d'injection iodée. L'om
caution expose à la récidive.
chez le malade de l'observatior
reproduit dans la poche supéri
jection iodée n'a pu pénétrer
première opération.

Huit cas d'hydrocèle vaginale
la ponction évacuatrice avec in
cutives. Dans sept cas, on eut
Chez un malade atteint d'hydr
solution faible d'acide nitrique.
bout de trois mois; une nouvel
iodée procura la guérison.

l est extrêmement rare de voir l'hématocèle vaginale pré-
ter des caractères aussi trompeurs que dans le cas actuel.
on n'avait tenu compte que des renseignements fournis
le malade, on aurait cru à une hydrocèle vaginale, mais la
me de la tumeur et le défaut de transparence ne permet-
nt pas de s'arrêter à cette idée. En effet, les kystes du
don même multiples ont un autre siège et laissent le tes-
le à la partie inférieure du scrotum. Ceux du testicule sont
ement rares qu'ils offrent beaucoup moins d'intérêt au
nt de vue du diagnostic. Les saillies qu'ils présentent sont
lleurs mieux circonscrites que celles que nous avions sous
yeux et possèdent souvent un certain degré de transpa-
ce.

es caractères de l'orchite chronique, du testicule syphili-
e ou tuberculeux classent ces diverses variétés parmi les
eurs solides et sont trop différents de ce que nous obser-
s pour que nous puissions nous y arrêter.

n'en était pas de même des tumeurs malignes : sarcome
o-plastique ou embryo-plastique, cancer encéphaloïde ac-
pagnés d'hydrocèle symptomatique. Le volume considé-
le de la masse morbide, l'irrégularité de sa forme trilobée,
égalité de sa consistance, le peu de mobilité de la peau,
lilatation variqueuse des veines, l'impossibilité de sentir
esticule et l'épididyme, nous faisaient craindre une tu-
r de mauvaise nature. D'autres raisons non moins puis-
tes plaidaient en faveur de l'hématocèle.

'après les renseignements fournis par le malade, il y
it eu d'abord une hydrocèle, et l'on sait que ces épanche-
nts sont souvent suivis d'hémorrhagies de la tunique
inale. Puis encore, le développement brusque et l'accrois-
nent presque subit de la tumeur, l'absence de douleurs,
tégrité des téguments et des ganglions, plaidaient
faveur de l'hématocèle. En pareille occurrence la ponc-
exploratrice pouvait seule trancher la question. C'est
seul moyen de confirmer le diagnostic douteux. Elle
éla d'une façon précise que nous avions affaire à une
natocèle.

Tubercules du testicule.....
Sarcomes.....
Cancers.....

C'est surtout dans le cas de tumeurs du
ses annexes que le diagnostic exige une préci
ordre, par la raison qu'il domine le pronc
tement. Malheureusement, ce diagnostic n'
aisé, et s'il est des cas où les caractères de
absolument classiques et ne prêtent pas à
est d'autres où ces caractères sont telleme
les éléments de différenciation font pour ains

En sorte que deux tumeurs de même natu
senter un tableau clinique tout différent et q
absolument dissemblables peuvent offrir par
extérieurs la plus complète analogie. Aussi,
cas, est-ce encore la ponction exploratric
le plus de lumière dans la question.

Dans l'observation CCCXLVII il s'agit d'
berculeux. L'aspect de la tumeur, sa consis
larité de sa surface, nous autorisaient à pens
Mais l'enseignement qu'on tire des antécéde
mes que l'on obtient par l'examen des orga
qui sont d'une si grande valeur en pareil c
complètement. Il est rare que la tuberculis
cules soit primitive. Dans la plupart des c
organe est envahi, on trouve des productio

me nature dans les poumons et les vésicules séminales. uvent même le sujet est déjà cachectique. Notre malade contraire était d'une constitution robuste : il ne présentait cun des troubles physiques ou fonctionnels de la tubercu- e pulmonaire ; les vésicules séminales et la prostate étaient olument saines, de telle sorte que nous aurions pu avec lque raison nous arrêter à l'idée d'une orchite chronique ple, abcédée. Cette dernière supposition prenait de la eur en tenant compte des antécédents vénériens du ma- e. Il est vrai que sa blennorrhagie datait d'une époque éloignée et qu'il ne faisait remonter le début des acci- ts actuels qu'à deux mois et demi. Mais cette considéra- perd de son importance chez un malade habitué à la ffrance et inhabile à s'observer.

Nous ne pouvions donc en réalité établir un diagnostic ct qu'après une ponction ou une incision exploratrice. is ce procédé, utile pour le diagnostic, est complè- ent insuffisant pour le traitement. En effet, lorsque désorganisation est arrivée à un degré aussi avancé qu'elle ait chez notre malade, non seulement il n'y a pas avan- e à conserver l'organe malade, mais en outre on court isque de voir s'établir des fistules intarissables qui amè- t rapidement l'épuisement et la cachexie.

La castration, pleinement justifiée par cette triste perspec- et par l'inutilité de l'organe, assure une guérison rapide supprime une cause d'affaiblissement.

Les tumeurs sarcomateuses et carcinomateuses dont nous portons les observations ne fournissaient à la vue aucun ment de diagnostic différentiel.

En effet, à part la dilatation des veines sous-cutanées, on retrouve dans tous les cas où la circulation profonde entravée ; à part une teinte plus ou moins rosée et sans eur pathognomonique de la peau, il n'existait ni dans des téguments ni dans la forme des tumeurs, de phé- nes capables de fixer le jugement.

s antécédents des malades, l'évolution des tumeurs,

c restait à faire entre les sarcocèles syphilitique uleux, l'enchondrome et le sarcome.
on de l'absence d'antécédents nous devions élimi- cocèle syphilitique ou tuberculeux.
ondrome a une forme moins régulière, une consis- s ferme, plus élastique, un poids plus considérable. e est hérissée de granulations en choux-fleurs, sans avec celles que portait notre malade.
nt donc le sarcome et le cancer. Nous avons tôt au premier, parce que d'une part le carcinome olution plus prompte, s'accompagne rapidement ices scrotales, d'engorgement ganglionnaire et de lancinantes.
ien anatomique de la pièce confirma pleinement le porté avant l'opération.
'observation CCCL, il n'existait pas d'hydrocèle atique; la tumeur était couverte de larges bosse- lées, sans granulations; elle occupait à la fois le et l'épididyme. Sa consistance était solide, homo- comateuse.
ractères, plus spéciaux que dans les observations es, rapprochés de l'évolution rapide de la masse dont le début remontait seulement à trois mois, li- a question entre l'hématocèle et le sarcome. Nous es plutôt vers ce dernier diagnostic à cause de la ce franche de la tumeur et aussi à cause des larges s qu'on trouvait à sa surface. Il existait bien une ée de la peau, mais ce changement de coloration ne ait en rien à celui qui accompagne souvent l'héma- tte teinte, moins foncée, légèrement vineuse, nous même à affirmer à l'avance l'existence d'un sar- natique.
servations CCCLI et CCCLII ont trait à des cancers es du testicule. Les symptômes étaient ceux des nalignes, mais ici encore l'examen de la pièce ana- pouvait seul révéler la nature exacte de la tumeur. nière de ces observations offre un intérêt particu-

il importe d'arriver à un diagnostic exact, car si l'en-
ome est souvent une tumeur bénigne n'ayant d'autres
énients que son poids et la déformation qu'elle produit,
pas rare aussi de la voir se généraliser.
t que fréquemment l'élément cartilagineux est mé-
en diverses proportions, aux tissus sarcomateux ou
mateux, et que ces derniers impriment à la tumeur
ractère de malignité.
principaux éléments de diagnostic de ces sortes de
s sont leur consistance solide, leur élasticité, leur
la présence à leur surface de granulations en chou-
mparables à celles que l'on trouve à la surface des
es ostéo-cartilagineuses, et enfin leur poids, qui est
nsidérable que celui des autres tumeurs du testicule.
nt ces données qui nous ont permis de diagnostiquer,
opération, dans les deux observations en question, la
ce du tissu cartilagineux.
t vrai que les caractères de ces tumeurs n'étaient pas
rancs pour que nous nous arrêtions au diagnostic en-
ome pur, et que nous avions de même pu prévoir la
mixte du tissu morbide.
les malades qui subirent la castration guérirent rapi-
, et nous avons lieu d'espérer que la guérison s'est
nue, puisque nous n'avons pas revu les malades. Il
cepter de cette heureuse série le malade qui fut em-
ar une récidive de cancer hématique dans l'abdomen.
ne reviendrons pas ici sur notre procédé de castra-
e nous avons exposé à plusieurs reprises, et particuliè-
dans nos leçons sur la forcipressure.

§ I

VERGE ET SES ENVELOPPES

CXCVIII. — *Phimosis dû à la présence d'ulcérations chancreuses.*
de la verge. Débridement. Guérison. — Nadet (Henri), trente-

trois ans, garçon de magasin, entre le 30 octobre 1
Marthe, n° 5. Bonne constitution, pas de maladie
gland est ordinairement recouvert par le prépuce. Il
coït malsain. Douleurs dans le sillon balano-pré
ment du prépuce et de la verge deux jours après
d'écoulement. Pas de douleurs pour uriner, seulen
mine sur le prépuce un sentiment de cuisson très v

État actuel. — Gonflement énorme de la verge
ne peut plus être renversé. La peau est rouge, ter
tissu cellulaire sous-cutané du prépuce. Entre c
au voisinage du frein, lambeau mobile, noirâtre,
demi-centimètre de largeur. Pléiade ganglionnaire
Incision longitudinale du prépuce sur la face do
Dans le sillon balano-préputial, on trouve deux ulc
tite située à gauche dans le sillon, à fond noirâtre,
induration; une autre plus étendue, ayant la dime
de 1 franc située sur la face dorsale du gland. Ses l
sa face profonde est grisâtre : c'est elle qui avait
de sphacèle qui s'était éliminé entre le prépuce et l
duration. Pansement à l'iodoforme.

Cicatrisation rapide. Disparition de l'œdème a
jours.

Obs. CCXCIX. — *Phimosis dû à la présence d'érosi
superficielles engendrées par le frottement. Opération
rison.* — Des.... (Émile), dix-huit ans, tourneur
15 avril 1879, salle Saint-Augustin, n° 5. Sujet chéti
ligent, adonné à la masturbation. Il y a dix jours,
ressentit une douleur à l'extrémité de la verge. Il s

es imbibées d'eau alcoolisée phéniquée. Guérison le

CC. — *Paraphimosis accidentel. Tentatives de réduction; insuc-*
ion avec les ciseaux. Guérison. — Pouy.... (Désiré), qua-
, sans profession, entre le 26 mai 1879, salle Saint-Augustin,
et adonné à la masturbation. Il avoue qu'hier au soir, à la
ne de ces manœuvres, il n'a pu ramener le prépuce sur le
endant toute la nuit, douleurs atroces, tuméfaction considé-
l'extrémité de la verge.
ctuel. — En arrière du gland, se trouve un sillon très profond
t duquel un bourrelet œdémateux fait saillie. Ce sillon se
au-dessous de la verge en forme circulaire. Le gland,
méfié, est attiré en bas par deux brides qui semblent partir
circulaire pour se réunir au sommet du frein. Douleurs très
l'examen. Le gland étant enduit d'huile, on saisit la verge
pouce et l'indicateur gauche et, avec le pouce de la main
n tente vainement de faire franchir au gland l'anneau cons-
La verge étant entourée de linges trempés dans de l'eau
n essaye de nouveau la réduction: même insuccès. On se sert
x pour pratiquer deux sections, qui permettent au gland de
l'anneau circulaire avec facilité. Compresses d'eau froide.
. — Guérison complète. Sortie.
CCI. — *Fistule uréthrale, consécutive à une opération de phimo-*
nt. Avivement et suture des bords de la solution de continuité.
. — Guillaume (Louis), trente-quatre ans, marchand des
aisons, entre le 10 décembre 1879, salle Saint-Augustin,
d'hérédité. Pas d'antécédents scrofuleux, tuberculeux ou
ques. A l'âge de huit ans il subit sur la verge une opération
a à sa suite un phimosis adhérent.
ctobre dernier, un de nos collègues fit l'opération de ce phi-
sculptant le gland, et pratiqua dans la même séance l'uré-
e interne. La première opération eut un plein succès. Mais
abcès s'étant développé sur le trajet du canal à la face infé-
la verge, il en résulta une fistule uréthrale.
ctuel. — Gland et prépuce normaux. Sur la face inférieure de
n pénienne de la verge, à 5 centimètres du méat, existe une
ectant la forme d'une fente linéaire dirigée suivant l'axe du
l'urèthre, et mesurant 1 centimètre de longueur. Les bords
nés par du tissu cicatriciel; lorsqu'on les écarte on aperçoit la
se qui tapisse la paroi supérieure du canal. Au moment de la
les urines s'écoulent par cette fistule. Une sonde introduite
éat vient sortir par la fistule et d'autre part une sonde intro-
r cette fistule peut être conduite dans la vessie. Il s'agit, en un
ne sorte d'hypospadias accidentel.

son de santé des frères Saint-Jean de Dieu en jan
six mois, il éprouve de la gêne en urinant; l'urine s
gland s'est légèrement induré au niveau de la couch
du canal de l'urèthre. Depuis deux mois, fourmille
droite du gland, au voisinage du frein, qui devient r
son tour. Le médecin, qui avait cru d'abord à un rétr
à plusieurs reprises de grosses sondes, sans trou
Frappé de la consistance des produits qui se déposer
l'urèthre, de la formation d'un bourrelet rougeâtre
du méat et de l'induration de la muqueuse, surtout
névrose qui sépare le gland des corps caverneux,
l'épaisseur de l'urèthre, il nous envoie le malade, c
s'agisse d'une affection maligne. Nous n'hésitons pas
à diagnostiquer un épithélioma de la verge ayan
muqueuse de la fosse naviculaire. Il existe quelques g
à droite, un peu indurés et doubles de l'état normal.
L'ablation de la verge suivant le procédé de Rico
diagnostic. Ce procédé consiste, comme on sait, à a
ment la verge au-dessous des parties malades et, une
totale faite circulairement, à inciser l'urèthre sur la
et à exciser à ce niveau un V de tégument sur la li
tiné à empêcher la peau, après la cicatrisation, de
relet au pourtour du méat. L'incision que nous fais
2 centimètres de longueur, elle nous permet, en re
beaux en dehors, de suturer à la peau les lèvres de la r
de façon à obtenir après la cicatrisation un renve
muqueuse au dehors, pour éviter un rétrécissement.
de section des corps caverneux, elle est laissée lib

n histologique. — Épithélioma tubulé. (La pièce a été moulée aretta et est conservée dans notre musée particulier, n° 401.) son s'effectua rapidement. Mais nous avons appris que la avait eu lieu deux mois après l'opération.

§ II

REIN, VESSIE ET PROSTATE

CIII. — *Déchirure du rein. Epanchement de sang dans la ca- kyste hydatique du rein gauche. Péritonite aiguë. Mort.* — (Les t été présentées à la Société anatomique le 12 novembre 1880. M. Nicolet conservé dans notre musée.)

novembre, on amène dans notre service un jeune homme -six ans qui venait de tomber de la hauteur d'un pre- ge. La partie latérale gauche de l'abdomen avait porté sur le trottoir. A son entrée, l'interne constata une douleur extrê- vive dans tout l'abdomen et de plus tous les signes généraux ande hémorrhagie interne. État syncopal, sueurs froides, et rapidité du pouls; pas de mélæna ni d'hématurie. Dès le n, à la visite, le malade présente les signes d'une péritonite énéralisée; ballonnement considérable, douleurs très vives, face grippée. T = 39°. Pouls petit, misérable, très rapide. rogeant le malade, nous apprenons qu'il a été soigné autre- un kyste hydatique soit du rein gauche, soit du lobe gauche A cette époque, la tumeur était énorme, envahissant tout ondre gauche et l'épigastre. Le malade n'avait jamais rendu les dans les urines. Une ponction avait donné issue à quatre liquide hydatique. Depuis cette époque, le jeune homme en porté. Nous soumettons le malade aux larges frictions lles sur le ventre, glace, extrait thébaïque à l'intérieur. Le n même état, vomissements porracés, dyspnée extrême. s la soirée, quarante-huit heures après l'accident.

ie. — Le 9 novembre. A l'ouverture de l'abdomen, il s'écoule de quantité de liquide rouge, mais sans caillots sanguins, e péritonite aiguë. Fausses membranes récentes agglutinant intestinales. La masse de l'intestin grêle est repoussée à fosse iliaque gauche, le flanc et une partie de l'hypochondre côté sont remplis par une tumeur à parois lisses, recou- le péritoine; tumeur molle et très fluctuante. Le côlon des- parti de l'extrémité supérieure, vient passer à son côté

Elle forme une poche à parois lisses, gélatine
liquide jaunâtre et deux gros grumeaux de pus co
le volume d'une petite pomme. Il s'agissait là d'
régression ; le sang s'était épanché entre la mer
et la tunique fibreuse. La poche étant débarras
voit la déchirure du rein, qui siège près de son e
elle a à peine 2 centimètres, mais toute la partie
est profondément contusionnée, le tissu rénal est
analogue à la boue splénique, et cependant le
d'hématurie. Il existe enfin une petite déchirure
du rein ayant donné lieu à un épanchement sa
sphère graisseuse. Nous n'avons trouvé nulle pa
péritoine ; la cavité péritonéale ne contenait pas

Obs. CCCIV. — *Exstrophie de la vessie. Premièr
sans succès, en prenant un lambeau sur le scrotum.
prenant deux lambeaux latéraux sur la paroi abdon*
— L. (Charles-Alexandre), vingt ans, entre le 3 févri
Marthe, n° 28. Il est atteint d'exstrophie congénita
laquelle depuis l'âge de huit ans il porte un appa

Le 7 février 1879 il fut opéré par Broca, q
transversal sur le scrotum et le renversa au-dev
vésicale pour le suturer avec la paroi abdominal
après l'opération les sutures se détachèrent, le
vers le pénis et la muqueuse vésicale resta de no
formité est restée sensiblement dans le même ét
tion. Le malade, tourmenté par les inconvénients
tion vicieuse, vient nous trouver, réclamant à to

cale, rouge, luisante, occupe une surface de 6 centimètres de dia-
re dans tous les sens. Ses bords supérieur et latéraux se conti-
nt avec une zone cicatricielle blanchâtre et radiée, trace de l'avi-
ent fait au moment de la première opération. Au-devant du bord
rieur de la muqueuse vésicale existe une bandelette cutanée,
le de un centimètre et demi, épaisse de 4 millimètres, et large de
entimètres. Libre dans sa partie moyenne, elle adhère par ses
rémités aux pubis considérablememt écartés. Son bord supérieur
libre, son bord inférieur répond à la face supérieure du gland et
uretères qu'elle masque en partie. Cette bandelette est le seul
tige qui persiste du lambeau scrotal ramené au-devant de la vessie
s de la première opération. Au-dessous de cette bandelette cu-
ée, on voit sur la ligne médiane le pénis qui est peu développé,
c une épispadias de toute sa longueur. De chaque côté du gland
un peu au-dessus et en arrière, on voit les uretères, représentés
deux tubercules rougeâtres, aux sommets desquels s'ouvrent
orifices qui donnent lieu à un écoulement continuel d'urine.
tubercules répondent au bord inférieur de la bandelette cuta-
. Au-dessous du gland on trouve le scrotum, dont la face an-
eure érythémateuse et recouverte de sels calcaires, par suite du
tact prolongé de l'urine, est constituée par un tissu cicatriciel
ondant au lambeau qui a été taillé pour la première opération.
régions inguinales sont le siège de deux volumineuses hernies
encadrent les vices de conformation et se prolongent jusque dans
scrotum. Au toucher on sent au fond des bourses des testicules
maux. Le malade dit avoir la nuit des érections pendant les-
elles la verge s'allonge. Il a même des éjaculations. Il n'existe
un trouble viscéral. L'état général est satisfaisant.

4 *février* 1880. — Chloroforme. Il n'y a d'autre moyen que
mprunter des téguments épais et bien nourris sur les parties la-
ales de l'abdomen sus-jacentes à l'exstrophie, en prenant de chaque
é un lambeau à large base pouvant être reporté sans tiraillement
devant de la vessie, et suturé sans efforts avec celui du côté op-
sé. C'est ce que nous faisons. Suivant notre habitude, nous com-
nçons par mesurer le diamètre des surfaces à recouvrir et par des-
er, au-dessous et autour de la région, une étendue d'un tiers plus
nde que la surface à recouvrir. Comme le diamètre vertical de
xstrophie est plus petit que le diamètre transversal, il est nécessaire
mesurer autour de la région des lignes mesurant une courbe de
centimètres autour du bord supérieur et latéral de l'exstrophie,
r que les dimensions de chacun des lambeaux se trouvent dans
diamètre. Ceci fait, les téguments du côté gauche nous paraissant
ins entamés par l'ancienne opération que ceux du côté droit, nous
lons d'abord de ce côté un vaste lambeau quadrilatère à base

proche des bords latéraux de la vessie où nous pou
ment plus large aux dépens des parties voisines
tour supérieur du lambeau, il est suturé un peu au
tour supérieur de la vessie, avec la peau que nous
lairement et que nous avons soin de reporter un pe
l'avoir légèrement disséquée, afin d'assurer au b
notre lambeau plus de chance de nutrition. Entr
celui qu'il s'agit de prendre du côté droit, il impo
de la ligne médiane un intervalle de téguments do
chera la perte de substance placée au-dessus de la ve
tion du tissu cicatriciel. Dans ce but, le lambeau la
encore plus en dehors de la ligne médiane que le pr
jusqu'au voisinage de la hanche, tout en conserva
voulues. La partie adhérente qui sert de base nou
ainsi plus tournée dans la direction du scrotum.
étendue, lorsqu'il est convenablement disséqué,
sans effort au contact du précédent, auquel nous le
bord supérieur devenu interne. Le bord inférieur
turé au bord supérieur de l'ancien lambeau préala
le bord supérieur, comme le bord supérieur du
avivement méthodique des surfaces destinées à le re
avec ces surfaces. De la sorte, nous avons deux
plus longs que la surface de la vessie exstrophiée
mensions voulu nous paraît justifié par la certitude
un peu de sphacèle au niveau du bord inférieur
là où ils sont suturés avec l'ancien lambeau de
s'agit ensuite de diminuer le plus possible, comm
ordinairement, la double perte de substance faite
térales de l'abdomen, et de changer, dans l'intérêt d
leur forme arrondie : c'est ce que nous faisons e
bords de la plaie dans une aussi grande étendue q
arrivons ainsi à diminuer d'un tiers les pertes de

, de manière que ses extrémités sortent de chaque côté du gland ue l'urine puisse ainsi s'écouler facilement, sans rester en con- avec les tissus. Pansement alcoolisé phéniqué. Nous faisons une apression méthodique.

4. — T. S. = 37°,4.

5. — T. M. = 37°,7. S. = 37°,6. P. = 76.

as de réaction fébrile. Le troisième jour le lambeau de gauche sente des teintes de sphacèle à son point d'affrontement sur le beau de droite. On enlève les fils les quatrième, cinquième et ème jours. Les sutures des lambeaux avec la paroi abdominale -dessus de l'exstrophie) ont donné une réunion par première inten- presque complète. La suture des lambeaux entre eux et de ces nes lambeaux avec le pont de tégument qui passe au-dessus de erge a manqué. Les parties libres des lambeaux taillés aux dé- s des parois abdominales se sphacèlent les jours suivants. Sup- ation abondante, sans qu'il y ait toutefois de réaction genérale in- tante. Vingt-deux jours après l'opération, les eschares sont com- ement éliminées, les plaies se détergent, la suppuration se modère. partie centrale de l'exstrophie reste à découvert. Les lambeaux se actent peu à peu du centre vers la circonférence, sans qu'il soit sible de s'opposer à ce retrait, par suite de l'étendue de la perte ubstance qu'ils ont subie par le fait du sphacèle. Au bout de deux s et demi la cicatrisation est complète. L'exstrophie n'est plus à ouvert dans une étendue aussi considérable, parce qu'elle se ive encadrée et en partie masquée sur les bords, par les débris lambeaux qui forment des espèces d'ailerons. En résumé, l'opé- on n'a pas donné tout le résultat que l'on désirait obtenir, mais plication d'un nouvel appareil prothétique est facilitée par suite la diminution des diamètres apparents de l'exstrophie. Le ma- e refuse de se soumettre à une nouvelle opération. Nous le ons de temps à autre, il porte actuellement un appareil bien ditionné qui lui rend l'existence plus supportable.

Obs. CCCV. — *Rétention d'urine à la suite d'une chute sur le périnée. pertrophie de la prostate.* — Mourkerque (Édouard), soixante et e ans, marchand ambulant, entre le 28 avril 1879, salle Sainte- rthe, n° 34. Il y a trois jours, chute sur un tabouret, les jambes rtées. Violentes douleurs à ce moment. Après cet accident il a né quelques gouttes de sang. A son entrée il n'a pas uriné depuis x jours. Distension énorme de la région hypogastrique, remon- t à deux travers de doigt au-dessous de l'ombilic. Matité de te cette région facile à délimiter par la percussion. La tuméfac- n au niveau de l'hypogastre est dure, régulière, sensible à la ssion. Ténesme vésical très prononcé. Pas de plaie dans la région inéale ; mais on constate une ecchymose de la largeur de deux tra-

7 *mai.* — Le malade peut uriner seul pour la pre

11. — Miction normale. Le malade quitte le servi ont disparu.

Obs. CCCVI. — *Rétention d'urine. Incontinence pa à l'atonie musculaire. Électrisation. Guérison.* — Gal quarante-six ans, gainier, entre le 30 avril 1879, sal n° 18. Blennorrhagie et orchite il y a quinze ans. D sans cause connue, incontinence d'urine : celle-c nuellement goutte à goutte. Pas de douleurs, pas de tres nerveux. Pas de rétrécissement de l'urèthre ; La vessie est pleine, mais ne contient pas de corps é est normale et ne présente aucune altération. Les sont normales. Électrisation de la vessie tous les de introduit par l'urèthre, l'autre pôle étant promené s minale. Cathétérisme quotidien.

15 *mai.* — Amélioration sensible. Même traiteme

28. — Le malade quitte le service. Il urine norm

§ III

PHAGÉDÉNISME

Obs. CCCVII. — *Phagédénisme des régions ingu scrotale gauches, consécutif à l'ouverture spontanée d'u matique d'un chancre mou du gland. Cautérisation*

s, malgré des cautérisations avec le crayon de nitrate d'argent des applications de cataplasmes. La persistance de ces accidents ermine le malade à entrer à l'hôpital.

Etat actuel. — Les régions pubienne, inguinale et scrotale gauches t le siège d'une ulcération irrégulièrement elliptique, à grand axe sque transversal, mais un peu oblique de haut en bas et de dehors dedans. Elle s'étend depuis la symphyse pubienne jusqu'à l'épine que antérieure et supérieure. D'autre part elle empiète, en haut, sur paroi abdominale et en bas sur la racine du scrotum. Son diamètre tical est de 4 et 5 centimètres suivant les points. Le fond est grisâ- recouvert d'un enduit pultacé de mauvais aspect. Les bords sont pigineux, décollés sur une étendue de 1 à 2 centimètres, relevés même ramenés en dehors; en outre, ils sont indurés. Rien s les ganglions inguino-cruraux. Rien dans les viscères thora- ues et abdominaux. L'application de divers topiques excitants, les térisations répétées avec le nitrate d'argent n'apportant aucune élioration, l'ulcération faisant au contraire de nouveaux progrès, se décide, après trois mois de tentatives infructueuses, à cautéri- les bords de l'ulcération avec le fer rouge (octobre 1880). Cette opé- on est suivie d'un heureux résultat. Les bords s'affaissent, devien- t adhérents à la surface de l'ulcération; quelques points de cica- ation apparaissent à la fois sur le fond et sur les bords et tendent onverger les uns vers les autres. Malheureusement l'ulcération tinue à conserver en certains points ses caractères phagédéniques. s'étend particulièrement du côté du pubis et du scrotum.

novembre 1880. — Chloroforme. A l'aide d'un cautère actuel et de ne olivaire, nous cautérisons largement les bords de l'ulcération, ticulièrement du côté du pubis et du scrotum. Application de mpresses d'eau froide, et les jours suivants de compresses de latane imbibées d'eau alcoolisée phéniquée. Les surfaces cautéri- s se détergent peu à peu et se couvrent de bourgeons charnus vi- es et de bonne nature.

2. — Pansement avec l'iodoforme porphyrisé. A partir de ce mo- nt, cicatrisation franche. L'étendue de l'ulcération diminue de r en jour. Les foyers de cicatrice qui occupent la surface de cération rayonnent vers les bords et les bords convergent vers ces ers centraux.

8. — Des ponts de tissu cicatriciel réunissent les bords opposés l'ulcération en trois points, de sorte qu'il existe actuellement tre petites plaies au lieu de la grande surface ulcérée. Même sement.

cembre. — Cicatrisation complète, le malade quitte le service.

deux jours après un coït suspect, douleurs dans l
thre, augmentant au moment de la miction. Le su
lement abondant qui n'est pas encore supprimé.

Le 10 juin, après une course très longue et fait
ressenti des douleurs dans l'hypogastre, s'irradiant
les lombes et s'exagérant à la pression. Fréquent
presque toutes les demi-heures; épreintes doulou
où les dernières gouttes s'échappent du canal. Cys
turie. Un peu de muco-pus dans l'urine. Copahu
benthine. Grand bain. Injection d'eau tiède par
quatrième jour, très grande amélioration. Le mal
tinuer à se soigner chez lui quitte l'hôpital.

Obs. CCCIX. — *Rétrécissements de l'urèthre. Dila
Guérison.* — Deleau (Léon), vingt-huit ans, serruri
1879, salle Saint-Augustin, n° 77. Blennorrhagie à l'
ans. Passage à l'état chronique (six mois), malgré
proprié et régulièrement suivi. Deuxième écoulem
Guérison complète au bout de neuf semaines. A
deux mois, à uriner difficilement et à avoir constam
vésical. Pendant son travail, le liquide sortait goutt
jours après le jet devint saccadé, petit, en vrille. Cuis
dans le canal pendant la miction. Le jet est devenu
filiforme. Depuis cinq jours, l'urine coule goutte à g
grands efforts. Quelquefois urine teintée de sang. Pa
on constate à quelques centimètres du méat un ré
ne peut franchir une bougie n° 3. Une bougie d'un
est introduite assez facilement. Mais au niveau de l
tion spongieuse avec la portion membraneuse, la so

Obs. CCCX. — *Rétrécissement de l'urèthre. Dilatation progressive. Guérison.* — Profit (Anatole), trente-quatre ans, menuisier, entre le mars 1879, salle Saint-Augustin, n° 74. Deux blennorrhagies dont dernière remonte à dix-huit mois. L'écoulement a disparu après is mois de traitement. En janvier dernier, fréquents besoins d'uri- r, sentiment de cuisson le long du canal pendant la miction. Jet rine normal.

Depuis, le jet a beaucoup diminué. Jamais de sang dans l'urine. ine normale.

Etat actuel. — L'exploration du canal avec une bougie n° 5 révèle, niveau du bulbe, un rétrécissement qu'on ne peut arriver à fran- r qu'après beaucoup de tâtonnements.

Dilatation progressive.

Le 15 *mars* on est arrivé à faire pénétrer le n° 16. On prescrit au lade la continuation des bougies pendant un certain temps. Sortie.

Obs. CCCXI. — *Rétrécissement. Cystite. Bains. Dilatation progressive. Guérison.* — Chapelain (Joseph), quarante-neuf ans, fondeur en let- s, entre le 15 février 1879, salle Saint-Augustin, n° 10. Blennorrha- il y a deux mois. En même temps cystite. Douleurs dans l'hypo- tre et dans les lombes. Sentiment de pesanteur au périnée. Envies quentes et impérieuses d'uriner. Émission de quelques gouttes de g à la fin de la miction. Urines troubles.

Tous ces phénomènes ont disparu sous l'influence de l'eau de gou- n et de bains. Il y a quinze jours, difficulté d'uriner. Peu à peu le a diminué de force et de volume; depuis avant-hier, urine goutte outte.

Etat actuel. — Sentiment de brûlure le long du canal surtout ès la sortie de l'urine qui est teintée de sang. Quelques coliques, sibilité extrême, exagérée par la pression sur les bourses et le inée. On fait le cathétérisme avec une sonde n° 5 qui ne peut introduite. A 6 centimètres du méat on constate un rétrécisse- nt. Le n° 4 passe, mais est très serré. En le retirant on voit sourdre entrée du méat quelques gouttelettes de sang. Bains. Bougie à eure pendant quelques heures.

Dilatation progressive. Grands bains.

0 *mars.* — Le malade se trouve bien. Sortie. Prescription de l'usage sondes. Guérison.

Obs. CCCXII. — *R. de l'urèthre. Dilatation progressive.* — Veillard guste), trente-deux ans, employé de commerce, entre le 4 mai 1879, le Saint-Augustin, n° 6. En 1875, deux blennorrhagies qu'il a tées par les injections au sulfate de zinc. Guérison assez rapide. ept mois, nouvelle blennorrhagie qu'il abandonne à peu près même. Coït assez fréquent. Depuis deux mois l'émission de se faisait lentement; le jet était petit. Aucune douleur pen-

Obs. CCCXIII. — *R. du niveau du méat. Déb.*
— Pédon (J.-B.), quarante-cinq ans, conducteur
17 juin 1879, salle Saint-Augustin, n° 6. Trois
dernière il y a six mois, guéries par des injections
Il y a deux mois, le jet d'urine devint plus petit
sensation de chatouillement, puis de brûlure à
la verge. Jamais de rétention d'urine, jamais d'h
est arrêtée à l'entrée du méat par une bride ci
aperçoit en écartant les bords de l'orifice du ca
épaisse, dure, résistante. Le lendemain, on l'exci
introduire une sonde de fort calibre qu'on ord
garder plusieurs heures.

Le 20, le malade se trouvant bien et urinant f
sa sortie.

Obs. CCCXIV. — *R. uréthral. Dilatation pro*
— Héd. (Alexandre), trente-huit ans, ébéniste, en
salle Saint-Augustin, n° 3. Excès de toutes sort
blennorrhagies, la première à l'âge de vingt-deu
y a quatre mois. Ces blennorrhagies, à l'excepti
ont été guéries très rapidement. Depuis treize n
miction, mais surtout depuis huit mois, besoins
rieux d'uriner; le jet est devenu de plus en plus
mois, rétention presque complète, urine goutte
gement. Sensation de cuisson pendant le passage
trois jours on essaye inutilement de passer une l
arrêtée au commencement de la portion membra
des grands bains, de l'eau de goudron. Le quatri
entrée, le malade, revenant du bain au moment d

nthine. Injections. Guérison. — Cabée (Jean), cinquante ans, cor- entre le 16 mai 1879, salle Saint-Augustin, n° 1. Sujet maigre et é. Cinq blennorrhagies dont la dernière à quarante-sept ans. Il y a ans, sans cause connue, troubles dans l'émission de l'urine. Envies ntes. Gêne et pesanteur au périnée et à la région hypogastrique. s six mois la dysurie a augmenté; besoins plus fréquents; urines les. Mouvement fébrile le soir. Insomnie. Perte de l'appétit; urs dans la partie inférieure de l'abdomen; sensation de brû- dans le canal pendant la miction. Depuis une quarantaine de , les forces du malade vont en s'affaiblissant, et, ne pouvant plus travailler, il entre à l'hôpital.

ne goutte à goutte; urines troubles formant un épais sédiment re au fond du verre, lorsqu'on les laisse reposer vingt minutes. cissement assez dur au niveau de la portion membraneuse de hre. Une bougie n° 2 franchit facilement l'obstacle. Une sonde ro 3 est introduite et laissée à demeure pendant une demi- . Grands bains. Applications émollientes et calmantes sur le e. Capsules de térébenthine. Injection d'eau tiède.

— Dilatation progressive. Les injections d'eau tiède apportent nd soulagement. Il a pu conserver sa sonde près de deux heures. traitement.

— On introduit une sonde n° 6. Le malade mange et dort un étant moins souvent réveillé par les besoins d'uriner. Même ment.

— La veille au soir, le malade a rendu un calcul du volume petit pois. Même traitement.

— Le malade urine toujours goutte à goutte, mais ce matin, les gouttes tombaient très rapprochées l'une de l'autre et for- t presque un filet. Même traitement.

u'au 23 juin, la guérison a marché très lentement; mais à par- ce jour, les accidents ont disparu graduellement; le malade a des forces et le 22 juillet il nous quitte dans un état très satis- t.

CCCXVI. — *R. de l'urèthre. Dilatation progressive. Guérison.* — lément), trente-huit ans, commis, entre le 10 mars 1879, salle -Marthe, n° 17. A vingt ans blennorrhagie rebelle, injections. difficilement depuis quatre mois. Le jet devient de plus en plus la fin de la miction est douloureuse.

t actuel. — Jet filiforme, intermittent. Besoins d'uriner fré- s; cuisson dans le canal. Urine normale à part un peu de . Le cathétérisme révèle un rétrécissement à 14 centimètres nt.

bougie n° 7 le franchit difficilement. Dilatation progressive porairе.

douleurs du côté des reins, quelquefois doule
le cathétérisme on constate trois rétrécissemen
1 centimètre en arrière du méat, les autres à l
tion spongieuse avec la partie membraneuse. C'e
paraît être le plus serré. Dilatation progressive. B
jours.

21 *mars*. — On passe avec difficulté une bougi
laisse en place pendant une heure.

24. — On passe avec précaution le n° 5 de la fili
qu'au 30 *mars* on ne peut passer un plus gros calib

Le 1er avril, on passe successivement les nos 7 et

3 *avril*. — On passe les nos 9, 10 et 11.

4. — 12 et 13.

6. — Les nos 16 et 17 entrent facilement. Le malad
il se sondera chez lui.

Obs. CCCXVIII. — *Rétrécissements multiples de l'ur*
interne. Guérison. — Sén... (Romain), trente-cinq
entre le 28 novembre 1879, salle Saint-Augustin, n
ans, blennorrhagie, dont il n'a jamais été bien guéri
il commença à uriner difficilement; le jet était dim
sortait en tire-bouchon; mictions plus fréquentes.
s'accentuèrent progressivement jusqu'il y a quat
laquelle Verneuil pratiqua l'uréthrotomie inter
tion fut suivie d'une amélioration notable; mais
négligé de se sonder comme on le lui avait cons
à voir se reproduire tous les symptômes du ré
accidents se sont tellement prononcés dans les der
malade demande à entrer à l'hôpital.

État actuel. — Dysurie. Mictions fréquentes e
jet d'urine filiforme, en vrille et sans force. Quelqu
sont toujours retenues dans le canal et s'écoulent
après la miction. Ténesme vésical. En exploran

beuse de l'urèthre, bien qu'il n'y ait pas de déformation exté-
ure. Par le cathétérisme on trouve, à 10 centimètres du méat, un
emier rétrécissement infranchissable par les cathéters de moyen
ibre. Les bougies filiformes sont seules admises et ne pénètrent
ns la vessie qu'avec beaucoup de difficulté. Il existe en effet plu-
urs rétrécissements échelonnés à de courtes distances dans toute
longueur de la portion membraneuse de l'urèthre. Ces rétrécisse-
ents multiples, disposés en escalier, ne peuvent être franchis
'après une longue séance. Le premier jour, le malade garde la
ugie pendant deux heures. Les jours suivants on parvient à passer
s bougies de plus en plus volumineuses. Six semaines après son
trée, on introduit le n° 11 de la filière Charrière; mais à partir de
moment il devient impossible de passer un numéro plus fort.
urine, qui dans les premiers temps était alcaline et laissait déposer
s phosphates et du mucus, est peu à peu devenue plus claire, moins
che en dépôt, mais elle est encore trouble et loin de ressembler
x urines normales.

14 *février* 1880. — Uréthrotomie interne à l'aide de l'uréthro-
me de Maisonneuve. Pas d'anesthésie chloroformique. Nous sec-
onnons les rétrécissements, qui sont au nombre de trois, sui-
nt quatre rayons différents, en faisant exécuter à l'instrument
quart de cercle après chaque section. Écoulement de quelques
uttes de sang. L'opération a été faite rapidement et le malade a
u souffert. Après avoir retiré l'uréthrotome, nous glissons sur le
andrin conducteur une sonde en gomme n° 18 de la filière Char-
ère, que nous laissons à demeure en la fixant à l'aide de fils aux poils
pubis. Un petit fausset de bois ferme l'extrémité libre de la sonde
n de prévenir l'écoulement continuel de l'urine. Pas d'accidents
nsécutifs. Ni fièvre ni frissons. La sonde est enlevée le troisième
ur. La miction est devenue facile et non douloureuse, l'urine coule
plein canal, elle reprend rapidement sa limpidité et ses caractères
rmaux. On passe tous les jours pendant une semaine une bougie
17. Le malade continuera à se sonder chez lui une fois par semaine
ec une bougie n° 16.

Obs. CCCXIX. — *Rétrécissement de la portion membraneuse de l'urè-
re. Uréthrotomie interne. Guérison.* — Roug... (Pierre), trente-deux
ns, charron, entre le 21 novembre 1879, salle Saint-Augustin, n° 81.
s d'hérédité. Bonne santé habituelle. Blennorrhagie en 1873. Goutte
ilitaire. Premiers troubles de la miction en septembre 1876. Réten-
on d'urine pendant deux jours. Le malade urine dans un bain sans
ni été sondé. Depuis cette époque, jet d'urine moins puissant et
ue filiforme. En juillet 1878, nouvelle rétention d'urine pen-
leux jours; le malade ne pense pas davantage à se faire soigner
t par uriner sans être sondé.

Le 21 septembre 1878, il se fait sonder pour la première
ne parvient à passer qu'une sonde de petit calibre.

État actuel. — Le cathétérisme à l'aide d'une bougie n
filière Charrière démontre qu'il existe un premier rétré
franchissable à 6 centimètres du méat et un rétrécisseme
chissable à 12 centimètres. On répète le cathétérisme ave
gies plus fines sans parvenir à pénétrer dans la vessie. Il est
de connaître la forme et les dimensions du rétrécisseme
sonde ne parvenant à s'engager. Le malade urine fréqu
de faibles quantités chaque fois ; il se lève huit et dix fois
jet est filiforme, bifide, sans aucune force de projection. A
miction une certaine quantité d'urine s'écoule goutte à
telle sorte que le malade met un temps considérable à
de douleur rénale, vésicale ou uréthrale. L'urine a sa c
ses caractères normaux, tant physiques que chimiques.
nons des bains fréquents après lesquels nous pratiquon
risme avec des bougies de diverses formes et de calibre
sans parvenir à franchir le rétrécissement. Le 2 décembr
venons à introduire dans la vessie une bougie n° 4 qu
garde trois heures. Violentes douleurs, léger frisson
main, rétention d'urine qui cède par un bain. Les jour
est impossible d'introduire la plus petite bougie.

20 *décembre.* — On passe une bougie n° 6. Le malade l
heures. Depuis ce moment jusqu'au 2 janvier le cathété
nouveau impossible, bien que nous conseillions au malade
urines et de ne faire des efforts de miction que pendant le c

2 *janvier.* — A la suite d'un bain nous parvenons à i
bougie conductrice d'un uréthrotome.

— On passe le n° 20.

— Le malade sort guéri ; nous lui conseillons de se sonder ré-ment.

CCCXX. — *R. de l'urèthre. Dilatation progressive. Amélioration.* — Mou... (Charles), trente-trois ans, tourneur en cuivre, 10 décembre 1879, salle Saint-Augustin, n° 31. Jeune homme . Trois blennorrhagies, la dernière il y a dix-huit mois. Il y semaines, difficultés de la miction. Dix jours plus tard, le jet s'arrêta brusquement et, malgré ses efforts, le malade ne put . Le soir avant de se coucher il prit un grand bol de tisane de de cerises, et la nuit il put uriner, mais le jet était toujours ne. Enfin, depuis neuf jours, il urine presque continuellement à goutte. Jamais de sang dans l'urine.

actuel. — En explorant l'urèthre avec une bougie n° 3, on te l'existence d'un rétrécissement assez étroit siégeant à 10 cen-es du méat, et qu'il est impossible de franchir avec la bougie. tirant cette dernière, il sort quelques gouttelettes de sang. On uit non sans peine une sonde n° 2 que l'on ordonne au malade rder quelques heures. Grands bains tous les deux jours. Le len-in à la visite le malade dit qu'il n'a pu conserver la sonde plus heure. Il a uriné goutte à goutte, mais avec moins d'efforts. On uit la même sonde, qui pénètre plus facilement.

qu'au 27 décembre, dilatation progressive ; le malade était en de guérison lorsqu'il fut atteint d'une variole qui nécessita son ge dans un service de médecine, le 28 décembre 1879.

CCCXXI. — *R. urèthral. Dilatation progressive. Guérison.* — nt (Auguste), cinquante-trois ans, ébéniste, entre le 5 janvier , salle Saint-Augustin, n° 11. Alcoolique, épuisé ; a eu deux blen-agies, l'une en 1848, l'autre en 1850. Rien jusqu'en 1858. A cette ue, après des excès de boisson, pressant besoin d'uriner qui ne être satisfait malgré les efforts du malade. Ce ne fut que le lende-, dix heures après les premières tentatives, qu'il parvint à uriner ; le jet était filiforme, intermittent. Dans la journée, il ressentit très ent encore de violents besoins, mais à chaque fois la miction ne isait que goutte à goutte. Il entre alors à l'hôpital du Midi, dans rvice de Ricord, qui constate la présence d'un rétrécissement. bout de seize jours de dilatation progressive, le malade sort dans tat satisfaisant, pouvant passer une sonde n° 16. Pendant deux il continue à se sonder tous les jours ; puis, urinant facilement, fait plus usage des sondes. Pendant quatre ans, la guérison se tient. Puis le jet d'urine devient de plus en plus faible et ne sort que goutte à goutte. Enfin, il y a cinq semaines, nouvel arrêt que de l'urine. Le malade boit beaucoup de tisane de queues de es, et au bout de sept heures finit par uriner goutte à goutte.

Etat actuel. — En pratiquant le ca
on est arrêté à 12 centimètres du m
ne peut franchir qu'avec une bougie
essaye à introduire le n° 4 sans y pa
7 *janvier.* — Une sonde n° 5 pénè
mande au malade de la garder quel
A partir de ce jour on augmente
sondes; le jet d'urine devient de pl
malade sort. On passe le n° 17.

Obs. CCCXXII. — *Rétrécissement*
sive. Uréthrotomie interne. Guérison.
ans, homme de peine, entre le 2
gustin, n° 1. Homme robuste, sans
norrhagie il y a vingt ans. Rien de
génito-urinaires jusque il y a sep
d'urine devient moins fort et son
pendant deux ans. Pendant ces d
pendant la miction. Il y a cinq an
timent de cuisson le long du can
Pas d'hématurie. Quinze jours aprè
goutte, au prix de puissants efforts.
ce temps. Entrée à l'hôpital Lariboi
sans y parvenir, une bougie n° 1. Bai
du cathétérisme. Le cinquième jo
Tous les trois jours on employait
d'un mois le malade sortait, pouv
n° 18. Durée de la guérison, trois an
perçoit que le jet d'urine est projeté
saccades. Les jours suivants diminu
enfin le liquide s'écoule goutte à go

. — Passage d'une sonde n° 16.

. — Sonde n° 18, qui entre difficilement. Les jours suivants jus-
28 février, on continue le cathétérisme en augmentant gra-
ement le calibre des sondes.

mars. — Le malade sort pouvant se sonder lui-même avec le
.

ss. CCCXXIII. — *Rétrécissement uréthral inflammatoire. Hyper-
hie de la prostate. Dilatation progressive.* — Depremont (Marcelin),
ante-deux ans, employé aux abattoirs, entre le 20 février 1879,
Sainte-Marthe, n° 35. Trois blennorrhagies, de vingt à vingt-deux
, ayant duré chacune plusieurs mois. Trois abcès urineux sur le
née, ouverts spontanément de vingt et un à vingt-huit ans ; le
ier s'est ouvert, le malade étant à cheval : on constate dans la
on périnéale trois cicatrices correspondant aux ouvertures de ces
s. Dysurie depuis deux ans ; depuis deux mois mictions invo-
aires.

at actuel. — Le malade urine involontairement, goutte à goutte.
niction nécessite des efforts considérables. L'urine est alternati-
ent claire ou louche, mais ne contient pas de pus, ni de sang ni
umine. Hypertrophie prostatique. Douleurs hypogastriques,
ation de brûlure à la fin de chaque effort de miction. État général
faisant ; pas de fièvre, température normale. Un litre environ
ine tous les jours. Ténesme vésical presque continu. Rétrécisse-
t à 12 centimètres du méat. Une bougie filiforme le franchit après
ieurs tentatives infructueuses et est laissée à demeure.

mars. — L'urine s'écoule goutte à goutte le long de la sonde.
éussit à faire passer une bougie n° 4 et l'on reconnaît que le ré-
ssement est en tire-bouchon. Jusqu'au 10 mars on réussit par
valles à faire passer le n° 6. Miction plus facile.

. — On passe les n°s 7 et 8. Le jet est revenu, besoins d'uriner
s fréquents. Dilatation progressive.

. — Bougie n° 11. Le malade quitte le service et promet de se
ier chez lui.

s. CCCXXIV. — *R. Dilatation progressive.* — Guy (Jean), vingt-
ans, cordonnier, entre le 14 janvier 1880, salle Sainte-Marthe,
. Blennorrhagies en 1874 et en 1878 ; la première dura dix-huit
s, la seconde huit mois ; pas d'injections ; le malade n'avoue au-
accident syphilitique. Dysurie depuis dix-huit mois.

tat actuel. — Rétrécissement à 12 centimètres du méat et per-
tant le passage de la sonde n° 6 (fil. Charrière). Urine claire, non
mineuse. Rien du côté du rein ni de la vessie. Dilatation pro-
et temporaire.

lade quitte le service le 4 février 1880.

CCXXV. — *Rétrécissement cicatriciel de l'urèthre. Dilatation*

Obs. CCCXXVI. — *R. de l'urèthre. Abcès urin rison.* — Siméon (Pierre), cinquante ans, cordon cembre 1879, salle Saint-Augustin, n° 76. Bonne blennorrhagies, la dernière à l'âge de quarant jours bien uriné jusqu'il y a deux mois. A ce rine devint plus petit. Trois semaines après, la tion est devenue plus grande; enfin il y a quinze jo en arrière du scrotum, sur le périnée, une tume noisette, assez dure et indolore à la pression. Ce assez rapidement, est devenue douloureuse au p dérablement la marche.

Etat actuel. — Les téguments du scrotum on assez prononcée; les rides existent mais sont pres de la distension. Le périnée est également rouge. tum se trouve une tumeur ayant le volume et œuf de poule. Cette tumeur assez mal circonscri manifestement fluctuante dans toutes ses parties sonde n° 8 introduite dans l'urèthre est arrêtée méat. Une sonde n° 1 franchit difficilement le pratique, séance tenante, avec un bistouri une in médiane de la tumeur. Écoulement d'urine et duit dans la plaie un bourdonnet de tarlatane i quée.

28 *décembre.* — L'urine a coulé en grande qua Les parties sont moins enflammées. Pas de fiè calme.

29. — On introduit dans l'urèthre une sonde e

. CCCXXVII. — *Rétrécissement de l'urèthre. Abcès urineux. Inci-Guérison.* — Bourotte (Émile), trente-cinq ans, garçon de salle, le 19 décembre 1879, salle Saint-Augustin, n° 3. Sujet maigre, li. Deux blennorrhagies : la première à l'âge de dix-huit ans, la de à vingt-sept. Depuis un an, il éprouvait de la gêne pour r; mais cette gêne était passagère. Depuis six semaines seu-nt réelle difficulté de la miction qui se fait à petit jet et quel-is goutte à goutte. Enfin, il y a huit jours, une petite tumeur développée au périnée, immédiatement en arrière du scrotum. ontinué son service trois jours encore, mais la tumeur augmen-il entre à l'hôpital.

t actuel. — En arrière du scrotum et un peu à gauche, on re-ne une tumeur mal circonscrite ayant le volume d'une moitié de poule et donnant au toucher une fluctuation manifeste. otum est rouge, luisant, tendu, mais pas au point que ses rides disparu. La verge est dans son état normal. Toutes ces parties douloureuses à la pression et leur température est plus élevée lle des parties voisines. Le malade a de la fièvre, de l'inappé-peu de sommeil. T = 38°. — P = 96. On pratique sur la ligne ne du périnée une incision profonde avec un bistouri. Il s'écoule uide mélangé de sang et d'urine. Une fois l'abcès vidé, on au fond de la poche une mèche de charpie et l'on applique sur inée un cataplasme de farine de lin. Le lendemain à la visite, ade nous dit se trouver beaucoup mieux, il a assez bien dormi. geur et le gonflement ont beaucoup diminué. Il s'est écoulé plaie une assez grande quantité d'urine. Même pansement.

écembre. — Le malade dort bien, mange avec appétit et se dans un état très satisfaisant. Il sort toujours de l'urine par la t fort peu par la verge. Encore un peu de gonflement du scro-du périnée.

— On introduit une sonde n° 5 dans le canal de l'urèthre; elle tée à environ 11 centimètres du méat. Une sonde d'un numéro ur passe plus facilement. On la laisse à demeure. Le surlen-on l'enlève et on la remplace par une sonde n° 7. Les jours ts, l'urine s'écoule par la sonde et à peine quelques gouttes t par la plaie du périnée.

vier 1880. — L'incision est presque totalement cicatrisée; le commence à uriner à gros jet. On continue l'usage des es.

— Il demande sa sortie et continuera à se sonder chez lui.

A déjà été dans nos salles en avril 1877 (voi
Obs. CCCLXXV, p. 659).

État actuel. — On voit sur le trajet du cordo
allongée du volume d'un petit œuf de poule,
dans le sens transversal à sa partie moyenne.
couvre a conservé ses caractères normaux. Au to
à la surface de la tumeur. Celle-ci est liquide,
fluctuante. Transparence à la lumière. Si l'on c
rapports, on reconnaît qu'elle siège au-dessus d
didyme, faciles à reconnaître à leur siège, à leur
tion spéciale qu'éprouve le malade lorsqu'on
d'autre part elle ne pénètre pas dans le trajet i
irréductible. En résumé, il s'agit d'un kyste situ
didyme, au point où se trouvait le lobe supérie
nous avons opérée autrefois. Il y a donc tout lie
fait une récidive partielle du kyste spermatiqu
une pointe de hernie inguinale au-dessus de c
est facilement réductible et n'a avec la tumeur
voisinage.

7 *février* 1880. — Chloroforme. Ponction à l'ai
issue de 120 grammes d'un liquide clair, incol
lescent. Injection iodée. Pansement occlusif a
collodionnée. Pas de réaction locale ou générale.
L'examen histologique montre que le liquide est
zoïdes vivants.

Obs. CCCXXIX. — *Kyste spermatique de l'épidi*
tion iodée. Guérison. — Leneutre (Antoine), soixa

actuel. — La moitié droite du scrotum est déformée par une
· du volume d'un œuf de poule, faisant saillie à la partie
ne de la face antérieure du sac scrotal. A la vue, cette tumeur
ît s'étendre ni du côté du cordon, ni vers le fond du scrotum.
face est convexe, lisse, unie, sans bosselures apparentes. La
ui la recouvre a conservé ses caractères habituels. Pas de chan-
de coloration, pas d'œdème, pas de vascularisation anor-
Au toucher, on sent que les tuniques du scrotum ont conservé
obilité. La tumeur est bien limitée, elle siège manifestement
épaisseur de l'épididyme, entre le testicule et le cordon dont
indépendante. En effet, on sent au-dessous de la masse mor-
testicule normal reconnaissable à sa forme et à sa sensibilité,
tre part on retrouve au-dessus de la tumeur les éléments du
avec leur volume, leur forme et leur direction. Il est au
re impossible de retrouver l'épididyme. La tumeur est molle
chement fluctuante dans toute son étendue. Lorsqu'on l'exa-
la lumière on reconnaît qu'elle possède un certain degré
sparence. Indolence. Rien dans les ganglions inguino-cruraux.
s thoraciques et abdominaux sains. État général satisfaisant.
stic : kyste spermatique épididymaire.

vembre 1880. — Pas d'anesthésie. Ponction à l'aide d'un tro-
moyenne dimension, écoulement de 120 grammes d'un li-
égèrement opalin. Injection iodée, et après évacuation, pan-
par occlusion avec de la baudruche et du collodion. L'examen
'évacuation du liquide montre qu'il existe dans l'épaisseur
ididyme une cavité anfractueuse. Pas de réaction générale.
n locale constituée par de la tuméfaction pendant six jours.
ntre dans l'ordre après cette période. Repos à l'hôpital pendant
jours. Guérison.

CCCXXX. — *Hydrocèle funiculaire enkystée. Ponction. Guérison.*
cier (Albert), dix-huit ans, peintre, entre le 24 novembre 1879,
inte-Marthe, n° 2. Pas d'hérédité. Pas d'antécédents scrofuleux,
leux ou syphilitiques. Bonne santé habituelle. Il y a sept ans,
rqua, à la partie supérieure du testicule droit, une tumeur in-
, molle, du volume d'une noisette. Développement lent et
sif.

actuel. — La moitié droite du scrotum est déformée par une
· du volume d'un petit œuf de poule; à surface lisse, unie,
e, sans bosselures apparentes, occupant la région de l'épidi-
t du cordon, remontant supérieurement jusqu'à un travers de
le l'anneau inguinal. La peau qui la recouvre est distendue,
e présente ni vascularisation anormale, ni changement de co-
n. La tumeur est complètement transparente à la lumière. Au
r, sa consistance est molle, liquide, très fluctuante; elle siège

oraciques et abdominaux sains. État général satisfaisant. n exploratrice pourra seule trancher le diagnostic entre un sticule et une hydrocèle sous-épididymaire.

1880. — Chloroforme. Ponction à l'aide d'un gros tro- ement de 400 grammes d'un liquide jaune citrin, transpa- parable en tout point au liquide d'hydrocèle. Lorsque le évacué on constate qu'il ne reste dans le scrotum que le l'épididyme séparés par une sorte de déhiscence. Injection rès évacuation, pansement occlusif avec de la baudruche ée. Pas de réaction locale et générale. Repos à l'hôpital x-huit jours. Guérison.

XXXII. — *Hydrocèle droite. Ponction. Injection iodée. Gué-* iscart (Louis), trente-sept ans, charretier, entre le 30 avril le Saint-Augustin. Constitution vigoureuse. Blennor- ingt-deux ans. Pas d'orchite consécutive. Depuis quatre suite d'un coup de canne sur le scrotum, développement d'une tumeur indolente. Depuis trois semaines, le volume eur s'est accru considérablement et des douleurs lanci- c sensation de tiraillement du cordon sont survenues. Depuis , les douleurs s'irradient du centre de la tumeur jusque omen.

uel. — La moitié droite du scrotum est déformée par une volume du poing. Peau tendue, rouge, sillonnée de veines Douleur à la pression; fluctuation, transparence excepté it situé en haut et en arrière et représenté par le testicule.

1879. — Ponction qui donne issue à 200 grammes d'une unâtre avec quelques paillettes de cholestérine. Injection tiers. Bourses maintenues élevées au moyen d'une plan-

. — Guérison complète. Sortie.

CXXXIII. — *Hydrocèle vaginale droite. Ponction. Injection rison.* — Fouilleul (Julien), cinquante-trois ans, teinturier, janvier 1880, salle Saint-Augustin, n° 1. A vingt-cinq ans, agie et orchite du côté droit. Depuis six mois, la partie droite m augmente progressivement de volume. Jamais de dou- , pesanteur sur le trajet du cordon.

uel. — La moitié droite du scrotum est déformée par une olongue dont le diamètre vertical mesure 15 centimètres et érence 20 centimètres. La peau est rouge, tendue; la verge Pas de douleur à la pression. La palpation ne permet pas r le lieu qu'occupe le testicule. La translucidité est parfaite; ie supérieure et un peu en arrière, on trouve un point où la pression détermine la sensation due au toucher du

dans la partie inférieure des bourses. Cette tum
lente, est devenue incommode par ses dimensi
tension qu'elle exerce du côté du cordon.

État actuel. — La tumeur occupe la partie g
son volume est celui d'une tête de fœtus de sep
ovoïde. Elle remonte un peu dans l'anneau ingui
tendue, rouge, sillonnée de veines bleuâtres. Tra
la partie postérieure et supérieure où il existe u
vèle là la présence du testicule; une pression un
détermine la sensibilité propre à cette glande. Fl

Ponction, 350 grammes de liquide citrin. Inje

30 *juin.* — Guérison complète. Sortie.

Obs. CCCXXXV. — *Hydrocèle. Ponction. Injectio*
Lackeny (Jean), trente-huit ans, couvreur, entre l
salle Saint-Augustin, n° 9. Bonne santé. Blenno
ans. Depuis onze mois, développement graduel e
occupant le côté droit du scrotum. C'est seulen
maines que l'augmentation est devenue plus rapi
gêne de la marche à cause de la pesanteur de la
de tension et de pesanteur au périnée et sur le tra
de particulier au point de vue des fonctions géni

État actuel. — La tumeur a la forme d'une po
à grosse extrémité inférieure, téguments rouge
Point sensible en haut et en arrière au niveau du
rence manifeste. La tumeur mesure dans son
13 centimètres, 8 dans son diamètre transverse
mètre antéro-postérieur. Ponction avec le trocar
cèle, 100 grammes. Injection de teinture d'iode ad

:onnue, apparition d'une tumeur dans le côté gauche du
volution lente et sans douleur pendant sept mois. A
moment, développement rapide, sensation de pesanteur
urses, le long du cordon et jusque dans l'aine du même
et même douleur pendant la marche.
l. — Dans la moitié gauche du scrotum, tumeur oblongue
du poing; peau tendue, rouge, luisante, dilatation des
toucher la tumeur est lourde, uniforme, fluctuante. Peu
à la pression. Transparence manifeste si ce n'est à la
ieure où la pression révèle la présence du testicule. Ponc-
ammes de liquide. Injection de teinture d'iode. Les jours
nflement normal, puis diminution graduelle.
. — Guérison. Sortie.
XXVII. — *Hydrocèle vaginale droite. Récidive. Ponction.*
· Henry (Jean), soixante et onze ans, gantier, entre le
salle Sainte-Marthe, n° 27. Ancien malade couché au
salle Saint-Augustin au mois de novembre 1878. A cette
résentait une hydrocèle double qui fut ponctionnée.
mplète à la sortie du malade. Récidive du côté droit trois

el. — Augmentation de volume de la bourse droite qui
:omme les deux poings. Tumeur ovoïde, dure, rénitente.
e, luisante, mais ayant conservé son aspect normal. La
transparente.
Ponction ; 600 grammes de liquide citrin contenant une
ntité d'albumine. Injection iodée. Après la ponction on
le testicule est un peu douloureux, la tête de l'épidi-
ment augmentée de volume. Scrotum maintenu dans
l'aide d'une planchette échancrée reposant sur les deux
ction franche les jours suivants.
malade quitte le service. La bourse a son volume nor-

XXVIII. — *Hydrocèle volumineuse droite. Ponction. Injec-*
n. — Testade (Michel), vingt-neuf ans, buandier, entre
er 1880, salle Saint-Augustin, n° 6. Sujet vigoureux.
ie à vingt-deux ans, guérie au bout de six semaines, sans
nsécutifs. Il y a deux mois, sans cause connue, dévelop-
e tumeur du scrotum. Depuis, elle a augmenté graduel-
pidement, sans déterminer de douleurs.
l. — Déformation de la partie droite du scrotum par une
volume des deux poings, de forme ovoïde, remontant
l'anneau inguinal. La peau est tendue; vascularisation
e. La tumeur est irrégulièrement lobée, très rénitente,
a transparence est parfaite et on aperçoit en haut, en

service en juillet 1877 pour une hydrocèle vagin
mineuse. On retira 250 grammes de liquide et
iodée. Guérison au bout de douze jours. Depuis
droite du scrotum a augmenté peu à peu d
leurs.

État actuel. — Tumeur siégeant du côté dr
lume d'un œuf de dinde, piriforme, à grosse
fluctuante, irréductible. Peau normale, lisse,
libre à la surface de la tumeur. Celle-ci est
aucune bosselure. Le cordon est normal. La tum
Testicule un peu en arrière et en bas. Ponctio
liquide. Injection de teinture d'iode au tiers. In
tive franche sans complications, pendant six j
soutenu par une petite planchette échancrée re

5 *décembre.* — Gonflement presque insignif
flammation. Le malade quitte le service.

Obs. CCCXL. — *Hématocèle vaginale. Ponction
Drainage de la poche. Guérison.* — Bignon (Ant
concierge, entre le 1er décembre 1880, salle 9
Forte constitution, pas d'hérédité, pas d'antécé
philitiques ou tuberculeux. Jamais de maladies
ans, il remarqua que la moitié droite du scrotu
neuse que la gauche. Peu à peu cette différenc
meur ovoïde, lisse, unie, convexe, sans bosselu
veloppa du côté droit. Évolution lente, progre
des téguments, sans douleurs. Il y a quatre ans,
de la tumeur étaient devenus tellement gêna
décida à entrer à l'hôpital Lariboisière, où on

ente d'abord, elle finit par exercer sur le cordon, en raison de poids, des tiraillements pénibles pour le malade. Ces accidents marqués dans les derniers temps le décident à entrer à l'hôpital.

tat actuel. — La moitié droite du scrotum est déformée par une eur, du volume d'une tête de fœtus à terme. La forme est irrégu- ; elle se compose de trois lobes, l'un antérieur, l'autre postérieur, iblement égaux en volume, et un troisième médian, moins volu- eux, qui remonte jusqu'à la naissance du cordon. Chacun de ses s est lisse, convexe. La peau tendue, luisante, a été attirée des ons voisines à la surface de la tumeur, particulièrement de la e, qui est à peine visible et semble réduite au gland. Les tégu- ts ne présentent ni ulcération, ni œdème inflammatoire, ni vas- risation de nouvelle formation. Toutefois, au niveau du lobe anté- de la masse morbide, les veinules du scrotum un peu dilatées gèrement flexueuses se dessinent sous la peau. Le tégument nte à ce niveau une teinte bleuâtre, luisante, comme dans les le tumeurs à contenu liquide transparent. Mais cette apparence rompeuse, ainsi qu'on peut s'en convaincre en examinant avec la tumeur à la lumière et dans l'obscurité. On reconnaît en effet lle est opaque dans toute son étendue. Au toucher, consistance homogène, fausse fluctuation au niveau du lobe antérieur, uation plus nette en arrière ; le lobe médian est plus ferme, il une grande attention pour y découvrir la fluctuation. La tumeur it en un mot formée de trois loges ne communiquant pas entre . La fluctuation ne se transmet pas en effet d'un lobe à l'autre. niveau des dépressions la consistance est dure, fibroïde. Il est ossible de reconnaître le testicule et l'épididyme ; quant au cordon distingue nettement de la tumeur. On le sent à la partie supé- re avec ses éléments normaux. Toutefois les veines sont vari- uses et dilatées. Les téguments n'ont pas leur mobilité habi- le, mais ce fait paraît tenir plutôt à la tension dont ils sont ège qu'à des adhérences profondes. Douleurs légères à la pres- . Pas de douleurs spontanées. Rien dans les ganglions inguino- aux et pelviens. Rien du côté des organes thoraciques et abdo- aux. État général très satisfaisant. Les caractères de la tumeur assez peu distincts pour nous faire réserver le diagnostic jusqu'à onction exploratrice.

décembre. — Chloroforme. Les téguments tendus, nous faisons ponction exploratrice au niveau du lobe postérieur de la tumeur est le plus fluctuant. Issue d'environ 500 grammes d'un liquide chocolat foncé, chargé de cristaux de cholestérine, comme cas d'hématocèle ancienne. Toute la tumeur s'affaisse après ition de ce liquide. En présence d'une hématocèle vaginale, cisons le fond du scrotum du côté droit, en évitant avec soin

face. Le vingtième jour, on réprime les bourge
développent autour du tube à drainage. Suppura
cinquième jour, on enlève le tube. Un mois a
malade sort guéri.

Obs. CCCXLI. — *Épididymite. Cataplasmes. Bain*
(René), vingt-deux ans, jardinier, entre le 20
Sainte-Marthe, n° 10. Blennorrhagie datant de
cinq jours, douleur dans l'aine et du côté du tes
dant la marche.

État actuel. — L'épididyme a augmenté de vol
la peau est rouge et épaissie. Le toucher montre
bosselée et qu'il existe un peu d'épanchement da
nale. Douleurs vives à la pression. L'écoulemen
abondant. Pas de réaction fébrile. Cataplasmes
bains. Repos absolu.

28 *janvier.* — Le gonflement a presque totaleme
douleur. Il ne reste plus qu'un peu d'induration d

31. — Guérison. Sortie.

Obs. CCCXLII. — *Épididymite avec vaginalite s*
uréthrite ancienne. Repos. Cataplasmes. Guérison. —
trente et un ans, plombier, entre le 30 octobre 187
the, n° 32. Orchite gauche, il y a cinq ans, à la
de travail, sans écoulement uréthral. Le testicule
plus gros de ce côté. Il y a quatre ans, blennorrh
uréthral a duré plus de dix-huit mois. Depuis quel
dans l'aine gauche. Il y a deux jours il a fait un v
vaillant; depuis, douleurs vives dans le testicule ga
quentes : quatre ou cinq fois dans la journée, plu
la nuit. Pas de modification du jet.

État actuel. — Méat rouge, sans écoulement. L
scrotum présente le volume du poing. La peau
Œdème de cette partie du scrotum. La tumeur est

e, très douloureuse à la pression, transparente. Le testicule
le augmenté de volume d'un tiers environ, il est situé en arrière
peu en bas de la tumeur. L'épididyme a atteint un volume con-
able, surtout la queue qui présente une masse indurée. Le cor-
est doublé de volume. Pas de douleurs lombaires. La quantité
ne est normale; elle est un peu rouge, mais ne présente aucun
t. Pas de ganglions enflammés dans l'aine. Repos. Testicules
s au moyen d'une planchette échancrée en avant et reposant sur
aisses. Frictions avec l'onguent napolitain. Cataplasmes légers.
novembre. — Amélioration très sensible. Diminution de l'œdème.
nce presque complète de douleurs.

— Le volume du côté gauche du scrotum est sensiblement le
e que celui du côté opposé. Testicule et épididyme indurés et
ement hypertrophiés. Epanchement résorbé. Le malade quitte
vice.

. CCCXLIII. — *Orchite traumatique du côté droit.* — Gildemont
phe), trente et un ans, chauffeur, entre le 24 mars 1879, salle
-Marthe, n° 33. Il y a huit jours, chute sur le bord d'une cuve.
urs immédiates très vives se propageant le long du cordon.

t actuel. — Peau du scrotum rouge et chaude, testicule droit
é de volume. Impossibilité de distinguer l'épididyme. P = 82.
étence. Insomnie. Repos. Bains. Cataplasmes et frictions mer-
les. Bourses relevées.

mars. — Accidents aigus disparus, mais le testicule reste tou-
aussi volumineux. Le malade demande sa sortie.

. CCCXLIV. — *Orchite blennorrhagique. Compression ouatée. Gué-*
— Delorme (Jean), vingt-sept ans, coutelier, entre le 11 février
salle Saint-Augustin, n° 72. Blennorrhagie depuis deux mois. Il
ois semaines, le testicule gauche se tuméfia et devint doulou-
Depuis trois jours, douleurs intolérables; marche impos-

actuel. — Tumeur du volume d'un œuf de dinde. La peau
otum est rouge, chaude, tendue, sans adhérences avec la tu-
Au toucher celle-ci est uniformément dure, non fluctuante. La
n provoque des douleurs excessives. Repos au lit. Boissons ra-
ssantes, peu de nourriture. Compression ouatée et bourses
nues relevées au moyen d'une plaque en cuir durci. Injections
s-nitrate de bismuth pour l'écoulement.

vrier. — Guérison de l'orchite. La blennorrhagie n'a pas encore
. Continuation des injections au sous-nitrate de bismuth.
soir. Le malade quitte l'hôpital.

CCCXLV. — *Orchite blennorrhagique. Cataplasmes. Elévation des*
Guérison. — Germain (Paul), vingt-deux ans, entre le 23 dé-
1878, salle Saint-Augustin, n° 1. Blennorrhagie il y a quinze

Obs. CCCXLVI. — *Orchite gauche. Compression*
seph), vingt-six ans, graveur, entre le 17 ma
Augustin, n° 81. En janvier 1879, blennorrha
guérie malgré un traitement régulièrement su
après une longue marche, la partie gauche du s
volume, le testicule devint pesant et douloureu
douleurs le long du cordon, pesanteur dans les
vement fébrile.

Etat actuel. — Moitié gauche du scrotum offr
grosse orange; rougeur et tension; chaleur de
est dure, régulière, non fluctuante, sans transpa
la pression. Le toucher le long du cordon du mên
douloureux. Compression ouatée et élévation de

22 *mars.* — Le malade sort en voie de guériso
pendant une huitaine.

Obs. CCCXLVII. *Tumeur tuberculeuse du testicule.*
— Humblet (Louis), cinquante-six ans, terrassier,
1878, salle Saint-Augustin, n° 3. Sujet robuste,
Pas d'hérédité, pas d'antécédents scrofuleux, tu
tiques. Une blennorrhagie avec bubon inguinal
ans. Hernie inguinale droite depuis sept ans.
demi la partie gauche du scrotum commença à s
et progressivement, sans devenir douloureuse. I
travailler en portant un suspensoir. Dans les
petite tumeur se développa à la partie antér
déterminant une sensation de prurit.

Etat actuel. — La moitié gauche du scrotum
tumeur ovoïde du volume d'un œuf de dinde, s
rentes, sinon à la partie moyenne de la face ar
immédiatement à gauche du raphé médian un
crite, régulièrement hémisphérique, du volume
A ce niveau, la peau est unie, tendue, très amin

a rouge vif inflammatoire, excepté au centre où elle laisse voir transparence la teinte jaunâtre des liquides puriformes. Dans le de son étendue, la peau de la moitié gauche du scrotum a con- son épaisseur et ses caractères normaux. Elle offre toutefois la rougeâtre violacée de l'inflammation chronique. Au toucher les ues du scrotum ont conservé leur mobilité dans la plus grande de leur étendue, mais au pourtour de l'abcès elles sont indu- épaissies, adhérentes à la tumeur principale. Celle-ci est irrégu- Lisse et unie, sans bosselures sur les parties postérieure et laté- où elle a une consistance dure, solide, lardacée, elle est au raire recouverte de nodosités diffuses, assez mal limitées, plus s à la face antérieure et plus particulièrement au niveau de rémité supérieure. A l'extrémité inférieure on sent une tumeur outée, du volume d'une aveline, ayant la consistance des kystes ment distendus. Le testicule et l'épididyme, bien qu'encore recon- ables, sont en grande partie confondus. Rien dans le cordon. lence complète. La pression ne détermine pas la sensation éner- spéciale à la compression du testicule. Au toucher rectal les ules séminales paraissent normales. Rien dans les ganglions inaux gauches. A droite on sent un ganglion induré du volume fève, isolé, mobile sur les parties voisines. Le testicule droit ormal. Il existe de ce côté une hernie inguinale du volume d'un de poule qui sort et se réduit facilement. Les organes thora- es et abdominaux sont sains. L'état général est satisfaisant.

janvier 1879. — Chloroforme. Nous circonscrivons l'abcès par incision circulaire, qui dépasse en profondeur l'épaisseur des tu- es du scrotum, puis nous prolongeons l'incision longitudinale- t au-dessus et au-dessous afin de pratiquer la castration suivant procédé habituel. Sur tout le pourtour de la tumeur, nous mes obligé de disséquer la peau à cause des adhérences qui ssent aux couches sous-jacentes. L'énucléation obtenue, nous ons deux pinces sur les vaisseaux du cordon et nous sectionnons ssous le pédicule de la tumeur. Pas d'hémorrhagie, grâce à l'ap- ation de trois pinces qui peuvent être enlevées au moment du nement. Les cinq sixièmes supérieurs de la plaie sont ensuite réunis aide de douze points de suture métallique. Le sixième infé- r est laissé libre pour le passage d'un tube à drainage et l'écou- ment des liquides. Pansement alcoolisé phéniqué. Pendant toute la de l'opération, la respiration s'était effectuée normalement et n'avions pas lieu de craindre d'accidents chloroformiques, lors- u moment du pansement le malade cesse tout à coup de respirer. n notre habitude en pareil cas, nous le plaçons la tête en bas et le souffletons énergiquement, pendant que des aides essuient les osités qui obstruent l'arrière-gorge au moyen d'éponges montées

sur des pinces, en maintenant la langue au deh
pratiquent la respiration artificielle. Grâce à ces pr
revient à lui.

La coupe montre que le testicule et l'épididy
reliés ensemble au point qu'il faut beaucoup d'at
tinguer, surtout au niveau de la tête qui est augm
son volume, tandis que le testicule n'est guère
tiers. La tunique vaginale est reconnaissable, elle
lerées de sérosité d'hydrocèle. L'albuginée est ép
Le parenchyme du testicule et de l'épididyme es
mation chronique, surtout au voisinage de la c
Le tissu qui sépare les tubes séminifères forme u
ressemble à celui d'un phlegmon chronique du
surface est lisse, unie. Auprès de l'abcès on voit d
culeuses de la forme et des dimensions d'un pois.
d'une châtaigne, il est rempli de pus crémeux.
tomenteuse, irrégulière, couverte de grumeaux j
épais. La tunique externe est irrégulière et for
chyme du testicule lui-même. L'épaisseur de cet
demi-millimètre au plus.

Diagnostic histologique : Tubercules du testicul

5. — T. M. = 37°. S = 37°,6. P = 90. Le malad
souffre pas et mange avec appétit. On enlève les
velle le pansement. Pas d'hémorrhagie.

6. — T. M = 36°,9 S. = 37°,4. Même état.

8. — On enlève la moitié des fils.

11. — On enlève les derniers fils. Réunion par
dans les deux tiers supérieurs de la plaie. Le drai
pus, on l'enlève. Pansement unissant.

s toute son étendue, sa consistance est celle de certaines hémato-
es ou du sarcome embryonnaire. La peau et le dartos glissent à
surface de la masse morbide, sans contracter d'adhérences avec
L'épididyme coiffe la tumeur en affectant avec elle les mêmes
ports qu'avec le testicule ; on sent nettement ses deux extrémités
sont libres ; sa partie moyenne le relie seul à la tumeur ; cet or-
e a ses caractères normaux. Rien du côté du cordon. Le toucher
tal ne révèle rien d'anormal du côté des vésicules séminales et
la prostate. La tumeur n'est pas transparente. Rien dans les
glions pelviens et inguino-cruraux. Les viscères thoraciques et
lominaux sont sains. Nous pensons avoir affaire à un sarcome
bryoplastique, mais afin de compléter le diagnostic nous faisons
e ponction exploratrice. Elle ne donne issue qu'à quelques gouttes
sang pur.

3 *mai.* — Chloroforme. Nous faisons la castration suivant notre
océdé habituel. Pour cela, après avoir tendu le scrotum avec la
ain gauche, nous faisons avec le bistouri une incision verticale
mprenant du même coup toutes les tuniques jusqu'à la vaginale ;
tumeur fait aussitôt hernie entre les lèvres de la plaie. Nous ap-
iquons deux pinces hémostatiques sur le cordon et nous coupons
-dessous. Ceci fait, nous plaçons un drain au fond de la plaie dont
ous réunissons les trois quarts supérieurs à l'aide de huit points de
ture métallique isolés. Pansement alcoolisé phéniqué et ouaté
mpressif. Les deux pinces sont laissées en place sur le cordon pen-
nt vingt-quatre heures.

L'examen anatomique démontre que la tumeur offre les carac-
res du sarcome embryoplastique : tissu mou, grisâtre, avec trame
roïde, en certains points noyaux rougeâtres très vasculaires ; on ne
trouve plus trace de la structure de la glande. Examen histolo-
que : sarcome embryoplastique. Espaces alvéolaires remplis de cel-
les. Cette tumeur est intéressante parce que le tissu conjonctif
ndulaire affecte partout les diverses formes élémentaires des sar-
mes.

Pendant les quatre premiers jours la température oscille entre
°,6 et 38°,4. Elle devient normale ensuite. On enlève les fils les
atrième et cinquième jour et on les remplace par des bandelettes
tarlatane collodionnée. Réunion par première intention dans les
is quarts supérieurs de la plaie. Suppuration modérée par le drain
adant vingt jours. Le pus se tarit ensuite ; on enlève le tube à
lnage.

3 *mai.* — On cautérise les bourgeons charnus exubérants.

mai. — Guérison ; le malade quitte le service.

s. CCCXLIX. — *Sarcome du testicule. Castration. Guérison.* — Lally
libert), vingt-six ans, boulanger, entre le 10 janvier 1880, salle

Sainte-Marthe, n° 30. Sujet amaigri, pâle, anémi
ni scrofule ni tuberculose. Il nie tous antécédents
attaque de rhumatisme articulaire il y a deux
tuellement aucune manifestation rhumatismale.
cause connue, augmentation de volume de la m
tum, douleurs irradiées à l'abdomen. Un méd
porta le diagnostic : hydrocèle. Pendant les six
meur a progressivement augmenté de volume;
croissement est moins sensible.

État actuel. — La moitié droite du scrotum e
meur du volume d'un gros œuf de dinde, ovoïde
inférieure. La peau est lisse, unie, tendue, sa
rentes; sa coloration est rosée; elle est parco
bleuâtres, du diamètre d'un stylet de trousse.
partout mobile. On trouve une mince couche d'h
tique à la surface de la tumeur. Celle-ci est du
tance générale sarcomateuse, mais non homogè
plus ferme, de consistance fibreuse; vers le bo
quelques granulations différentes de celles de l'
meur forme une masse unique dans laquelle il e
tinguer l'épididyme du testicule. La pression
point la sensation caractéristique de la comp
Le cordon est sain. Rien dans les ganglions
pelviens. Douleurs spontanées sourdes, contusi
trajet du cordon, aux lombes et au bassin.
lement due au poids de la tumeur. L'état géné
faisant, mais le malade est amaigri et anémiq
come du testicule.

âtre, lie de vin. La surface est granuleuse comme celle de l'en-
ondrome, mais les granulations sont plus molles et moins grosses :
tumeur est creusée de petites loges kystiques à contenu séro-puru-
t. On ne distingue pas le testicule de l'épididyme ; toutefois, vers le
rd postéro-supérieur de la tumeur, existe une zone lamellaire dif-
ente du reste de la tumeur ; elle est plus dure, et parsemée de no-
sités d'un blanc grisâtre dont le volume varie de celui d'un pois à
ui d'une petite noisette. Pas de réaction fébrile. Pas d'accidents
ésécutifs. On enlève les fils les quatrième et cinquième jours et on
remplace par des bandelettes de tarlatane collodionnée. Réunion
r première intention dans les deux tiers supérieurs de la plaie ;
ppuration tarie au bout de vingt-deux jours. On enlève le drain.
érison en six semaines.

Obs. CCCL. — *Sarcome hématique du testicule droit. Castration.*
érison. — Roussel (Louis), vingt-sept ans, distillateur, entre le
février 1880, salle Sainte-Marthe, n° 26. Pas d'hérédité ; ni scro-
e, ni syphilis. Aucun antécédent vénérien. Bonne santé habituelle.
y a trois mois, sans cause connue, le testicule droit commença
augmenter de volume. Évolution rapide. Indolence au début ;
aleurs vives depuis un mois.

État actuel. — La moitié droite du scrotum est déformée par une
meur du volume d'un gros œuf de dinde, ovoïde, à grosse extrémité
érieure, à surface lisse, unie, sans bosselures apparentes. La peau
luisante, un peu tendue et présente une teinte rosée légèrement
euse, différente de celle que l'on observe habituellement dans le
s d'hématocèle. Quelques veines dilatées, bleuâtres, rampent dans
a épaisseur. Pas de transparence à la lumière. Au toucher la con-
tance de la tumeur est homogène, solide, ferme, élastique, sarco-
ateuse. On ne sent pas d'hydrocèle symptomatique. La masse mor-
le occupe également le testicule et l'épididyme ; ces deux portions
la glande ne sont pas distinctes. Il existe bien de larges bosselures
alées, séparées par des gouttières très superficielles, mais ces sail-
s et dépressions ne répondent à aucun point déterminé. La pres-
n n'éveille pas la sensation qui indique la présence du testicule.
s tuniques du scrotum glissent facilement à la surface de la
meur. Le cordon est indépendant. Rien d'appréciable dans les
nglions pelviens. Les ganglions inguino-cruraux sont légèrement
durés et hypertrophiés des deux côtés. Le malade est pâle,
émié, amaigri, mais n'offre aucune lésion viscérale. Nous pensons
oir affaire à un sarcome du testicule.

13 *mars* 1880. — Chloroforme. Castration par le procédé habituel.
aucléation de la tumeur. Pincement des vaisseaux du cordon entre
eux pinces hémostatiques. Section du pédicule au-dessous. Suture
s deux tiers supérieurs de la plaie ; un drain laissé à demeure

sous le scalpel. L'épididyme est totalement
une portion du testicule étalée en lame à la
tumeur et présentant ses caractères normaux.

Pendant six jours, la température oscille en
devient normale ensuite. On enlève les fils
quième jours et on les remplace par des ba
collodionnée. Réunion par première intention
partie de la plaie. Suppuration modérée. On
huitième jour. Guérison en cinq semaines.

Obs. CCCLI. — *Cancer hématique du testicule
ans après l'ablation du testicule droit atteint de
Récidive dans les ganglions. Mort.* — Daniel (
ans, herboriste, entre le 1er février 1879, sall
Sujet maigre, sans apparence cachectique. Pa
fule ni tuberculose. Pas d'accidents vénériens.
ans. Jamais d'autre maladie grave. Il y a dix
était devenu le siège d'une tumeur dure, irréd
sans bosselures apparentes et sans changemen
peau qui glissait à sa surface. Le malade éprou
dans le cordon et des picotements au niveau d
glions étaient indemnes. Il entra à l'hôpital Coc
où nous portâmes, d'après les renseignements
jourd'hui, le diagnostic : sarcocèle (?). Nous fî
tions qui donnèrent issue à environ un verre d
symptomatique. Ultérieurement la castration fu
sation rapide. Pas d'autres renseignements sur
meur. Il y a quatre ans, douleurs dans le tes
progressivement augmenté de volume en dev

ration autre qu'une teinte rouge à la partie déclive du scrotum. oucher, consistance ferme, solide, un peu élastique. Ni compres- ité, ni réductibilité. La tumeur n'est pas transparente. Il est mpossible de distinguer le testicule de l'épididyme, mais au-des- de la tumeur on sent les éléments du cordon qui sont sains. La trice de l'ancienne opération ne présente rien d'anormal. Le gnon funiculaire n'est pas altéré. Rien dans les ganglions. Les ères thoraciques et abdominaux sont sains. Etat général satisfai- Le malade a des érections, mais la sécrétion spermatique est ie. Nous pensons avoir affaire à une tumeur de mauvaise nature, s la ponction exploratrice peut seule éclairer le diagnostic.

février 1879. — Chloroforme. La ponction exploratrice donne e à un liquide fortement coloré par du sang altéré et chargé de icules organiques, ne rappelant pas le liquide d'hématocèle, mais celui du cancer hématique. En présence de ce fait, nous sommes traint de pratiquer la castration. Incision longitudinale com- nant toutes les tuniques du scrotum. La tumeur ne contractant ne adhérence avec elles, il nous est facile de l'énucléer. Nous ons quatre pinces hémostatiques sur le cordon et nous section- s le pédicule de la tumeur, qui est très large. Tube à drainage ond de la plaie, sortant à la partie déclive. Puis nous suturons ide de dix fils métalliques isolés. Pansement alcoolisé phéniqué. a tumeur mesure 11 centimètres dans son grand diamètre et ns son petit. Il est impossible de distinguer l'épididyme du cule. A la coupe, la tumeur présente les caractères du cancer phaloïde ramolli. La trame circonscrit de larges aréoles qui erment les unes un tissu myxomateux, les autres un tissu d'as- caséeux; l'une d'elles renferme une sorte de bouillie noirâtre. squ'au 4 février, la température oscille entre 37° et 38°. Elle ent normale ensuite.

— On enlève les fils, que l'on remplace par des bandelettes de tane collodionnée; réunion par première intention dans la plus de partie de la plaie. Cicatrisation progressive et rapide.

3. — Guérison complète. Le malade quitte le service.

evu le 2 juillet 1879. Douleurs inguinales. Le cordon est le siège e tuméfaction diffuse, indurée, pâteuse, qui ressemble à un foyer lammation chronique. Nous conseillons au malade d'entrer à pital. Il nous promet de revenir dans quelques jours et ne repa- que le 10 décembre 1879, cinq mois plus tard. Récidive de la eur dans le moignon du cordon, dans les ganglions inguino- aux et dans la fosse iliaque gauche. On fait à huit jours d'inter- e des injections de papaïne qui provoquent de vives douleurs. jours suivants, frissons répétés. Développement d'abcès. Sup- ation abondante. Constipation; anorexie. Cachexie progressive.

2 *avril.* — Douleurs dans le membre inférieur
suivants, phlegmatia alba dolens de ce membre
fosse iliaque fait des progrès rapides et devient én

8. — Somnolence, puis coma.

10. — Mort. Autopsie : La tumeur occupe la f
et le dédoublement du grand épiploon. Elle mes
de hauteur sur 34 de largeur. A sa surface s'étale
ploon, mais à la partie inférieure gauche, dans
mains, elle est à découvert; sa coloration est rouge
du foie, avec des points plus foncés qui ressem
noirs. L'intestin est refoulé en bas vers le petit ba
aplati, comme rubané. Le côlon transverse appar
la tumeur; il adhère au foie, dans une petite ét
mésentérique, qui est verdâtre, noirâtre, infiltré.
antérieure enlevée, on voit que le diaphragme es
cinquième côte. Le foie remonte à la même hau
dessous du rebord des fausses côtes. Il contien
reux grisâtres, visibles à sa surface près du bord
transverse limite inférieurement la tumeur à laq
des adhérences celluleuses, verdâtres. Le côlon de
jusqu'à la rate, qui est petite et atrophiée. L'estor
arrière et à gauche de la tumeur. Celle-ci para
primitivement dans les ganglions iliaques gauch
offre les mêmes caractères que la tumeur du te
ceux du cancer hématique. La cavité périto
grande quantité de sang séreux.

Obs. CCCLII. — *Cancer hématique du testicule dr
rison.* — Fillieux (Alphonse), trente-neuf ans, marc
24 novembre 1879, salle Sainte-Marthe, n° 23.

e distingue pas de l'épididyme. Le cordon est sain ainsi que la tate et les vésicules séminales. Pas de transparence à la lumière. ı dans les ganglions et dans l'abdomen. Viscères thoraciques nor- ıx.

2 *novembre* 1879. — Chloroforme. A l'aide du bistouri nous fai- s à la surface de la tumeur une incision verticale comprenant du ne coup toutes les tuniques du scrotum jusqu'à la vaginale. La meur vient aussitôt faire hernie entre les lèvres de la plaie. Nous ltons deux pinces hémostatiques sur le cordon et nous coupons dessous. Après avoir placé au fond de la plaie un tube à drainage sort à la partie déclive, nous réunissons les deux tiers supérieurs lèvres de l'incision à l'aide de treize points de suture métallique és. Pansement alcoolisé phéniqué et ouaté compressif.

ur une coupe, la tumeur offre les caractères du cancer hématique, c des noyaux mélaniques. Tissu blanchâtre séparé par des zones ges extrêmement vasculaires et par des noyaux noirâtres comme la truffe. Le testicule est réduit à une mince lamelle jaunâtre en e de dégénérescence graisseuse appliquée à la face postérieure de umeur. On ne retrouve plus trace de l'épididyme.

Pas de réaction fébrile. On enlève les fils le quatrième jour et on remplace par des bandelettes de tarlatane collodionnées. Réunion première intention dans les trois quarts de la plaie.

0 *décembre* 1879. — Cicatrisation complète. Sortie.

ıs. CCCLIII. — *Carcinome à petites cellules du testicule gauche, c points enchondromateux. Ablation. Guérison.* — Berger (Auguste), ırante et un ans, manœuvre, entre le 21 février 1879, salle Saint- gustin, n° 5. Pas d'hérédité, pas d'antécédents scrofuleux, véné- ns ou tuberculeux. Fièvre pernicieuse (?) il y a dix ans, dans le ır. Il y a cinq ans, il remarqua par hasard, à l'extrémité inférieure testicule gauche, une tumeur arrondie, du volume d'un œuf de drix, dure et indolente, indépendante de la peau, mais manifeste- nt unie au testicule, dont elle partageait les mouvements. La neur a progressivement augmenté de volume pendant deux ans, ıs déterminer de douleurs ou de troubles inflammatoires. Depuis is ans elle est restée stationnaire, ou du moins son accroissement n'a s été sensible pour le malade. Le poids de la tumeur et la sensation nible de tiraillement qu'elle occasionne pendant la marche déter- nent seuls le malade à entrer à l'hôpital.

État actuel. — Dans la moitié gauche du scrotum, tumeur du lume d'un gros œuf de dinde, assez régulièrement ovoïde, à osse extrémité inférieure, sans bosselures apparentes à la vue. ais à la partie moyenne elle présente une dépression circulaire ıi la divise en deux moitiés à peu près égales et lui donne une rtaine analogie avec une hydrocèle en bissac. La peau est légè-

leur, bien appréciables, quoique peu distinctes
et donnant une sensation spéciale, comme si on
d'une membrane épaisse. Le plus grand nombr
grains de riz ou de lentilles ; mais au voisinage
verge, à l'extrémité supérieure de la tumeur, on s
volumineux et rappelant plus franchement les
gineuses. Tous sont remarquables par leur élas
cordon. Soulevée dans la main, la tumeur paraît
plupart des autres tumeurs du testicule de même
complète. La pression ne détermine en aucun
propre à la compression du testicule. Rien dan
guino-cruraux. Les organes thoraciques et abdo
Le malade est amaigri, sans que l'état généra
Diagnostic : Enchondrome.

22 *février*. — Chloroforme. Castration d'après
tuel. L'incision, l'énucléation, le pincement des
et l'ablation de la tumeur ne présentent rien d
moins, nous constatons que les couches dartoïq
laires que dans les autres tumeurs du testicule. O
placées sur les vaisseaux du cordon, trois autres p
prévenir toute hémorrhagie; elles sont laissées
vingt-quatre heures. Après avoir placé au fond
à drainage pour faciliter l'écoulement des liqui
nous réunissons les trois quarts supérieurs de l'i
sept fils métalliques. Pansement alcoolisé phéni

A la coupe, la tumeur paraît développée dans l'

leuses, reliées par du tissu fibreux condensé et de nombreux
ires. Les autres, surtout ceux qui étaient en apparence les
lastiques à la périphérie, sont constitués par un tissu fibro-
gineux mollasse, rougeâtre, plus vasculaire et ressemblant plu-
de la substance embryoplastique qu'à du cartilage, ce qui tient
degré moindre du développement. A l'extrémité inférieure de
se morbide existe un foyer hémorrhagique ramolli du volume
fève.

nostic histologique : Carcinome à petites cellules disposé
rme de traînées. Tissu intermédiaire réticulé cartilagineux.

— T. M = 37°,6. S = 38°. P = 88. Inappétence légère. Céphalalgie. Quelques nausées. On enlève les pinces ; pas d'hémorrhagie. Au
t du pansement, pendant un mouvement brusque du malade
inte de hernie crurale se produit. Il n'existait rien de semblable
arement au dire du malade. On fait la réduction, et après avoir
é le pansement on applique un bandage compressif.

— T. M = 37°,4. S = 37°,8. P = 88. Appétit et sommeil nor-

— Température normale. On enlève trois fils. Bandelettes
natives.

— On enlève les autres fils. Réunion par première intention des
ers supérieurs de la plaie. Suppuration modérée. Le cordon
rement tuméfié.

rs. — Suppuration tarie.

— Guérison complète. Le malade quitte le service.

CCCLIV. — *Tumeur carcinomateuse du testicule, avec points en-
mateux. Ablation. Guérison rapide.* — Bonnet (Alexis), vingt-
employé, entre le 23 juin 1879, salle Sainte-Marthe, n° 31.
bustc, bien constitué. Pas d'hérédité. Pas d'antécédents scro-
Il nie tout antécédent syphilitique. Blennorrhagie en août
orchite gauche quatre mois après. Il a, depuis cette époque,
un peu d'écoulement uréthral. L'épididyme resta induré.
embre 1878, il remarqua que le testicule gauche augmentait
me assez rapidement pour atteindre en huit jours le volume
f de dinde. Il alla consulter Fournier, qui le traita pendant
ois par l'iodure de potassium. Ce traitement n'entrava en rien
oppement de la tumeur, qui a fait encore dans les derniers
de rapides progrès, tout en restant indolente. Le malade,
de cet accroissement continu, demande à entrer à l'hôpital.

actuel. — La moitié gauche du scrotum est déformée par une
r du volume d'un petit œuf d'autruche, de forme irrégulière-
ide à grosse extrémité inférieure, sans bosselures apparen-
ue. La peau est amincie, tendue, luisante, mais ne présente
tion ni coloration anormale. Elle laisse voir par transparence

urface. A la partie postérieure du lobe inférieur on trouve une le de substance qui rappelle par sa couleur, son aspect, sa consis-ce, le parenchyme du testicule. Dans le lobe supérieur, on voit un nd nombre de petits kystes de coloration bleuâtre et du volume grains de millet. Tous ces tissus sont fortement vascularisés.

xamen histologique. — Carcinome ; cellules épithéliales disposées endroits dans des alvéoles, diffuses ailleurs. Point d'enchondrome. tilage à diverses périodes d'évolution.

'opération terminée, nous plaçons un tube à drainage au fond de laie et nous suturons les lèvres de celle-ci à l'aide de douze points suture métallique, en laissant à la partie déclive une ouverture lsante pour le passage du drain, l'écoulement des liquides et les ges. Pansement alcoolisé phéniqué.

juin. — Pas de réaction fébrile. Lavages et pansement alcoolisés niqués.

juillet. — On enlève les fils, que l'on remplace par des bandelettes arlatane collodionnée. Réunion par première intention dans les quarts supérieurs de la plaie. Lavages par le tube à drainage. puration modérée. L'état général est très satisfaisant.

juillet. — Cicatrisation très avancée, il ne reste plus qu'une plaie aire de 2 centimètres de longueur. Cautérisation au nitrate d'ar-

juillet. — Cicatrisation complète. Le malade quitte l'hôpital.

CHAPITRE IX

ORGANES GÉNITO-URINAIRES (SEXE FÉ

Ce chapitre contient 33 observations ainsi rép

1° Annexes de l'utérus.....
2° Utérus.....
3° Vulve et vagin.....
4° Urèthre.....
5° Périnée.....

TOTAL.....

Annexes de l'utérus. — Tout ce qui a trait aux
d'ovariotomie et d'hystérectomie, se trouvant
volume, nous nous contenterons de mentionner i
de considérations spéciales, les quelques malades

s et demi plus tôt, pour un myome utérin du volume d'un f de poule. Des cautérisations avec le nitrate d'argent chez le-ci, quelques séances d'ignipuncture chez celle-là, amerent en un mois la disparition des douleurs, la cessation du arrhe muco-purulent et la cicatrisation des ulcérations.

Dans l'observation CCCLXIV : *Fongosités de la muqueuse corps et du col de l'utérus*, la récidive du tissu fongueux ès deux opérations, faites en province, l'extrême fétidité l'écoulement qui se faisait par le vagin, un certain degré rigidité des culs-de-sac vaginaux qui avaient perdu leur plesse, enfin les caractères mêmes des fongosités molles riables conduisaient à croire à une dégénérescence utérine porter un pronostic grave.

Pourtant nous ne nous en tînmes pas à ces données alarntes et un examen minutieux nous encouragea à entrendre la cure de la malade.

Nous apprîmes, en effet, que les opérations antérieures ient consisté en cautérisations ignées, limitées au col de érus. Nous reconnûmes que la rigidité des culs-de-sac vaaux était un phénomène inflammatoire dû au contact perent de la muqueuse vaginale avec les liquides irritants s'écoulaient de la matrice, et ne devait pas être confonavec l'induration qui accompagne la dégénérescence de vaise nature. L'écoulement utérin, bien que fétide, ne édait pas l'odeur caractéristique du cancer de l'utérus. amen au spéculum nous prouva que les lèvres du mu- de tanche étaient saines, et le cathétérisme utérin révéla que les fongosités envahissaient aussi bien la gueuse du corps que la muqueuse du col de l'utérus.

es dernières indications enlevaient à la récidive toute ce de signification, en prouvant que les opérations ent été insuffisantes, le fer rouge n'ayant détruit que les gosités les plus voisines du col, sans agir sur celles qui upaient la cavité utérine.

clairé et rassuré par ces diverses considérations, nous s le curage complet des fongosités à l'aide de la curette

de Récamier : tous les troubles disparurent
traitement.

Les deux observations suivantes ont trait à
col de l'utérus. Bien que nous fussions à un
voisine des premiers troubles fonctionnels (5
caractères physiques des tumeurs étaient ass
le diagnostic s'imposât. Le mal avait débu
postérieure et n'avait pas encore envahi le
trice, de sorte que nous pûmes aisément en
mites, en pratiquant l'évidement conoïde du
cédé de morcellement, à l'aide du therm
t. III, p. 675. Considérations sur l'évidem
col).

Ces deux opérations furent suivies d'un ré
pide, et comme nous avons dépassé largeme
mal, nous avons tout lieu d'espérer que, s'
récidive, ce ne sera que tardivement.

L'observation CCCLXVII relate le cas i
femme qui devint enceinte alors qu'elle éta
tumeur de la lèvre antérieure du col utérin

Lorsque nous la vîmes, la grossesse ét
mois. La tumeur avait le volume d'une man
sait corps avec la lèvre antérieure du col, se

les tumeurs qui tendent à se développer du côté de la péritonéale et celles qui tendent à s'engager dans le .

premières n'apportent pas toujours une entrave à la he régulière de la grossesse et, dans tous les cas, elles onstituent pas un obstacle sérieux à l'accouchement.

est en effet facile de comprendre, d'une part, que l'uté- ravide entraîne avec lui, à mesure qu'il se développe, roductions qui siègent dans ses parois et que ces pro- ons, même volumineuses, trouvent toujours à se loger la cavité abdominale; et que d'autre part, quand us expulse son contenu, les masses morbides viennent ndre dans le bassin la situation qu'elles occupaient avant ssesse.

us avons publié dans le tome II des *Cliniques de Saint-* (p. 585, obs. CCCIII) une observation qui démontre la bilité d'une grossesse et d'un accouchement favorables, ré la présence de plusieurs fibromes utérins interstitiels s-péritonéaux volumineux. Tout se passa naturelle- , et, fait remarquable, à partir de la délivrance, les nes qui, même avant la grossesse, avaient un volume e la malade demandait à en être débarrassée par la tomie, diminuèrent graduellement. Quand la patiente l'hôpital, ils n'avaient plus qu'un volume insignifiant.

'en est pas de même dans le cas de tumeurs du col. -ci, outre qu'elles provoquent la déviation du museau che, diminuent les diamètres du petit bassin, oblitèrent u moins complètement le passage et constituent fata- t une cause de dystocie.

xpérience nous a appris que les tumeurs liquides intra- les, qui sont molles, fluctuantes, dépressibles et par quent susceptibles de subir des déplacements partiels bles au passage du fœtus, constituent néanmoins un cle à l'accouchement. (Voir présent volume, obs. XXVII, *Kyste folliculaire du vagin.*)

plus forte raison doit-il en être ainsi quand il s'agit de ur solide.

Tel était le cas de notre malade. Le si
son volume, sa consistance, faisaient prévoi
difficile au premier chef.

Doit-on abandonner les choses à elles-r
patiemment la suite des événements, qui
moment de l'accouchement?

Doit-on débarrasser la malade de sa tu
a constaté la présence?

Lorsqu'on songe aux dangers de certai
dystociques, aux complications redoutab
entraîner, aux opérations graves qu'ils
occasionnent souvent la mort de la mère
l'enfant, on n'hésite pas à prendre le derni
ter les accidents qui peuvent résulter d'un
quée sur un utérus gravide.

La plupart des complications qui ti
tion elle-même (hémorrhagie, inflammat
être prévenues ou combattues efficaceme
éclairés.

Reste la crainte de provoquer un avortem
avis, cette crainte doit être reléguée parr
tions secondaires, puisque bon nombre d'a
gués n'hésitent pas à conseiller, dans de

trois observations suivantes (CCCLXIX, CCCLXX et
XI) se rapportent à des fibromes faisant saillie dans le
par l'orifice du museau de tanche.

s'implantait sur la paroi postérieure de la cavité du
; autres sur la paroi postérieure de la cavité du corps.
remier fut enlevé séance tenante par section du pédi-
'aide de notre forceps-scie. Dans le second cas, nous
ı section progressive du pédicule à l'aide d'une ligature
que dont on serrait l'anse tous les jours par l'intermé-
lu treuil approprié que nous avons fait construire par
hieu.

la troisième malade, ce procédé ayant échoué à cause
largeur de l'implantation, nous nous contentâmes
quer sur le pédicule une forte pince qui fut laissée à
e jusqu'à la chute de la tumeur.

y avait pas lieu de songer à faire l'ablation des
s par la voie vaginale chez les malades des observa-
CCLXXII et CCCLXXIII, parce que dans le premier
ımeur était à la fois sous-péritonéale, interstitielle et
érine, et que dans le second cas il s'agissait d'une
fibreuse enkystée dans l'utérus. Mais, comme les
; éprouvaient des douleurs expulsives intolérables,
nes le débridement bilatéral du col : avec le thermo-
, chez la première malade; avec le bistouri, chez la

s les fois que nous pratiquons sur l'utérus, par la
inale, une opération, si insignifiante qu'elle soit en
ce, ablation d'un petit polype muqueux, débride-
col et a fortiori, quand l'opération offre une certaine
comme l'ablation de volumineux fibro-myomes plus
ıs pédiculés, nous avons soin de faire le traitement
f de la péritonite.

ıe fois que la chose est possible, nous avons recours
no-cautère, pour toucher les surfaces cruentées; non
par crainte d'hémorrhagie ou de récidive, que pour
une eschare superficielle qui oblitère les vaisseaux
; et lymphatiques et prévient à la fois la phlébite, la

lymphangite et la propagation de l'inflammati

De plus, nous maintenons, dans le même de glace en permanence sur le ventre, penda jours qui suivent l'opération.

Ces précautions nous assurent généralem résultats. Elles nous ont parfaitement réus lades dont nous relatons les observations volume, sauf chez deux patientes qui mourure tonite, l'autre dans un état typhoïde adynam

Dans le premier cas, observation CCCLXI nue le troisième jour après l'opération doit ce que, malgré nos recommandations, la fill la glace que nous avions fait placer sur le ve démontra qu'il existait une péritonite généra

Dans le second cas, les phénomènes étaient moins évidents. L'état typhoïde adyn porta la malade le neuvième jour doit surto à l'épuisement de la malade, épuisement p métrorrhagies profuses antérieures à l'opér pepsie rebelle qui empêchait l'alimentation e nerveuse excessive occasionnée par des doule

L'opération avait été faite *in extremis*, et bridement du col ait été pratiqué avec le nous eûmes un écoulement sanguin en napp

mes, par ce moyen, la suppuration des parois du kyste
i oblitération cicatricielle progressive. Quand la malade
ı le service, tout écoulement avait cessé; l'état général
l considérablement amélioré et la tumeur utérine avait
ué de volume dans des proportions notables.
te observation, qui a été relatée dans la thèse de
ebec, un de nos internes (Voir *Th. de Paris*, 1879),
être rapprochée d'un cas analogue, rapporté dans le
es *Cliniques* (p. 584, observation CCCL). Il s'agit encore
tumeur fibro-kystique de l'utérus; mais cette fois, le
ouvert spontanément dans le rectum, s'était vidé par
voie. Il en était résulté, comme dans le cas actuel, une
ution considérable du volume de la tumeur.

ve et vagin. — Dans l'observation CCCLXXV, il s'agit
destruction des organes génitaux externes, avec oblitéra-
cicatricielle de la vulve, consécutive à une gangrène rubéo-
chez une petite fille de cinq ans et demi. (V. dans
musée particulier, pièce n° 424.)
ramen de la malade nous démontra que l'anus était
et qu'il existait, au milieu du tissu de cicatrice, un
s représentant le méat urinaire. Quant à l'orifice vul-
il n'en restait plus trace. Le toucher rectal, combiné
ı cathétérisme de l'urèthre, nous démontra que le tissu
atrice formait à ce niveau une sorte de plancher pé-
de 2 centimètres et demi d'épaisseur et qu'au-dessus
plancher persistait le canal vaginal.
'ait mérite d'être rapproché de l'observation CDLXIII,
. 525, *Absence de vagin. Formation d'un vagin artificiel*,
bservation CCCLXXXVIII du présent volume: *Déchi-*
u périnée et oblitération cicatricielle du vagin consécutives
accouchement laborieux, et de l'observation CDXVIII,
), t. III, *Oblitération cicatricielle du vagin, consécutive à*
ni peu judicieux de caustique.
s le premier cas, il n'existait à la place du vagin
cul-de-sac trop étroit pour admettre un crayon et très
ciel.

en résulta que l'orifice vulvo-vaginal fut constitué par bord cutanéo-muqueux, au lieu d'être représenté par des ces cruentées qui n'auraient pas manqué de reproduire rtain degré de rétrécissement en se cicatrisant. Cette ation eut un plein succès.

même ressource n'existe pas lorsque l'oblitération sur un point plus élevé du canal vaginal; le chirurgien alors se contenter de débrider le tissu de cicatrice, et retenir ensuite la perméabilité du vagin, d'abord par mèches de charpie cératées et plus tard à l'aide de dilateurs appropriés.

bservation CCCLXXVII se rapporte à un *kyste follicu-* du vagin, que nous traitâmes par l'incision suivie de sion des parois.

trouvera dans les observations que nous avons publiées ieurement deux autres cas de kystes vaginaux. (Voir p. 599, obs. CCCLXXII. *Kystes multiples du vagin. Extir-*, *guérison ;* et p. 600, obs. CCCLXXIII. *Kyste du vagin dans l'urèthre.*)

seuls kystes du vagin décrits jusqu'à ce jour sont les folliculaires d'Huguier. On les divise en superficiels et nds.

premiers souvent uniques sont sessiles et siègent dans sinage de l'urèthre. Les seconds situés plus profondé- vers le col de la matrice, s'allongent de manière à se liser.

n'a pas jusqu'ici relaté d'observations de kystes tiques.

lecture de l'observation CCCLXXII du tome II de cet ge permet de penser qu'il s'agissait de kystes séreux. lade, âgée de trente-six ans, était atteinte d'un pro- utérin et portait un pessaire depuis quinze ans. istait trois kystes, l'un dans la cloison uréthro-va- l'autre dans la cloison recto-vaginale, le troisième é gauche de la vulve; ce dernier était enflammé. tion de ces tumeurs par le bistouri démontra qu'elles

s'étaient développées dans le *tissu cellulai*

On est en droit de se demander si la p
saire dans le vagin pendant plusieurs ann
longue déterminer la production de bourses
telles, analogues à celles que l'on rencon
dans les régions soumises à la compression

La dureté du corps étranger, la laxité
sous-muqueux, les mouvements occasionné
tives de réplétion et de vacuité de la vessie
refoule l'utérus plus ou moins bas, le pass
sont autant de raisons qui autorisent
voir.

D'autre part la multiplicité des tumeurs,
tissu cellulaire sous-muqueux, viendraient
idée.

Malheureusement, l'examen microscopi
l'étude des parois des kystes font défaut.
à cette époque organisé comme nous le son
pour les examens chimiques et histologiqu

Les mêmes lacunes existent dans l'observ
t. II. *Kyste du vagin ouvert dans l'urèthre.*
et très volumineux, siégeait sur la cloison
Le cathétérisme de l'urèthre ne permet
aucune communication avec le canal, et d'

a irréductibilité et tous ses autres caractères étaient bien ux des kystes folliculaires superficiels d'Huguier.

L'examen du liquide et des parois de la poche confirme inement ce diagnostic. Une particularité intéressante de te observation est que le kyste avait rendu laborieux un couchement survenu deux mois avant l'entrée de la ma- de à l'hôpital.

Pour résumer les considérations qui peuvent être faites sur s cas précédents, nous dirons que les tumeurs à contenu uide qui se rencontrent dans le vagin peuvent être des *matômes*, développés au moment de l'accouchement, des *ches urineuses*, dépendant du bas-fond de la vessie ou de rèthre, certains *sacs herniaires* à goulot étroit devenus stiques, enfin des *kystes* folliculaires, séreux ou hyda- ues.

L'hématome est facile à diagnostiquer par sa cause, sa loration et sa marche, qui est celle de tout épanchement nguin. Il ne présente ni la transparence ni la délimitation écises des kystes. Les poches urineuses à orifice étroit rent au contraire des caractères physiques fort analogues ceux des kystes. Les principaux symptômes différentiels nt leur communication avec la vessie ou l'urèthre, la mpressibilité et la réductibilité avec évacuation du contenu r l'urèthre. Il est ordinairement facile d'introduire par rèthre une sonde dans la cavité du kyste.

Ainsi que nous venons de le voir à propos de l'observation CLXXII du tome II, ces caractères peuvent se retrouver ns les kystes qui s'ouvrent dans l'urèthre. Les éléments du gnostic différentiel sont la durée de l'affection, la présence l'absence de phénomènes inflammatoires, enfin l'examen liquide et des parois de la tumeur.

Les sacs herniaires devenus kystiques sont tout à fait ceptionnels dans cette région, on les distinguerait par les écédents et par leur réductibilité du côté de la cavité onéale.

traitement des kystes, à quelque variété qu'ils appar- ent, consiste à évacuer le contenu et à détruire la

membrane secrétante ; une ponction simple
sante, car le liquide ne tarderait pas à se rep
aux procédés à employer pour modifier
kyste et en obtenir la cicatrisation, ils s
et le chirurgien, dans son choix, se guide
stances.

Le drainage de la poche suivi d'injections
est un procédé sûr, mais incommode et dema
de temps.

L'excision complète de la tumeur, sans éva
ble du contenu, conviendra dans les cas où l
petites, bien limitées, non adhérentes et où l'
mot, en entreprendre la dissection sans crai
la muqueuse qui leur est adossée : muqueu
pour les kystes de la paroi antérieure, muqu
pour ceux de la paroi postérieure. C'est le pro
avons choisi dans l'observation CCCLXXII, to

Lorsqu'au contraire le kyste est volumineu
il vaut mieux, comme dans l'observation
présent volume, évacuer le contenu par un lar
et faire ensuite l'excision de la paroi postér
en ménageant la paroi antérieure adossée à

Enfin, dans les cas plus rares où la tume
avec une cavité voisine, l'urèthre par exempl

mier accouchement avait entraîné une déchirure du pé-
ée qui fut réparée par son médecin.

e second accouchement nécessita des applications répé-
de forceps dans une position insolite; la déchirure du
née se reproduisit; on n'avait pas pris soin de faire des
ridements latéraux.

'étroitesse du bassin, la longue durée de l'accouchement
luisirent chez la patiente, outre la déchirure du périnée,
large fistule vésico-vaginale qui fut opérée sans succès
province, à plusieurs reprises.

n essaya successivement d'obtenir la guérison par des
cédés de réunion primitive et secondaire. La réunion par
mière intention exige, comme on le sait, l'avivement
le bistouri et la suture. La réunion par seconde inten-
, vantée autrefois par Lallemand, préconisée à nouveau
urd'hui en Italie et en Belgique, exige la cautérisation
le nitrate d'argent, les acides concentrés, le thermo-
ère. Les partisans de cette deuxième méthode sont
breux. Ils se fondent surtout sur des exemples d'oblité-
on du col de l'utérus produite involontairement par des
érisations peu judicieuses; sur la guérison des petites
les uréthrales ou vésico-vaginales, dont Lallemand et
uet ont cité des exemples.

es moyens ont suffi pour obtenir la réunion secondaire.
lus, en Italie, Clemente Romano a publié un travail im-
ant (Naples) dans lequel il dit avoir guéri un certain
bre de fistules vésico-vaginales d'assez grande dimension
autérisant les bords de la fistule et en les rapprochant par
ystème ingénieux de griffes.

our les grandes fistules, ces moyens de rapprochement,
me l'indique Romano, sont nécessaires.

n reproche à la réunion immédiate de nécessiter une
perte de substance pour l'avivement, un tiraillement
bords de la plaie assez considérable pour exposer les fils
r les tissus qu'ils comprennent dans leurs anses et
e à laisser la récidive dans des conditions plus mau-
ncore qu'avant la première opération. Plusieurs chi-

triciel environnant. Quant à nous, une ex
nous a démontré que la réunion par sec
des résultats satisfaisants pour les pe
échoue lorsqu'il s'agit de grandes fistul
jours un temps très long et que la r
intention, à part qu'elle exige un peu p
toire, n'est pas dangereuse, contrairem
bien des chirurgiens qui d'ailleurs s'eff
des dangers de la cautérisation, procéd
conde intention.

Il est presque sans exemple que nos
avivement et suture n'aient pas guéri e
séances, le plus souvent en une seule
délabrements étaient considérables.

Grâce à l'anesthésie, si l'opération e
n'est pas plus fatigante.

L'observation CCCLXXIX montre q
vaginale peut se produire chez les multi
chements ont été heureux.

Cette malade a eu en effet cinq gross
fut gémellaire, et c'est à la dernière seul
sirent les accidents. La malade était

Les particularités que présentait cette fistule étaient ses mensions considérables, sa profondeur, la minceur de ses rds et ses rapports avec le col utérin, qui constituaient tant de difficultés opératoires.

Dans les cas comme celui-ci la cautérisation des bords urait aucune chance de succès. La situation de la fistule à partie la plus élevée du vagin, au niveau de la lèvre antérure du col et du cul-de-sac antérieur apporte de sérieuses ficultés à l'avivement et à la suture, mais cet obstacle quel nous avons en partie remédié par l'emploi d'instrunts à long manche est moindre que celui qui tient à la nceur des bords. Nous ne saurions trop répéter en effet e la largeur et l'épaisseur de l'avivement sont des condins indispensables de succès, et que nombre d'insuccès sont s à ce que le chirurgien se contente d'effranger les lèvres de solution de continuité. Il faut nécessairement redoubler ttention et d'habileté quand la minceur est extrême nme dans le cas actuel, mais ne jamais s'écarter de ces ncipes. A force de précautions, en y mettant le temps conable, nous avons réussi à obtenir à la partie inférieure de fistule une surface cruentée de 1 centimètre de largeur.

Mais les rapports du bord supérieur avec le col utérin istituaient une nouvelle difficulté. Nous nous sommes dendé s'il valait mieux aviver aux dépens du col ou décoller térus et le faire glisser au-devant de la perte de substance. Nous avons souvent dit pourquoi il est préférable d'adopter deuxième procédé : le tissu utérin est peu propre à donner tissu de cicatrice en vertu de sa structure essentiellement sculaire, et les contractions dont il est animé tendent conuellement à tirailler les fils et à s'opposer à la réunion. autre part, en séparant l'utérus de la paroi postérieure de la ssie par voie de décollement et en l'attirant en bas, nous minuons les dimensions de la perte de substance tout en tenant une surface cruentée extrêmement large aux dé- du tissu conjonctif interposé à la vessie et à l'utérus et uite très favorable à l'adhésion avec les autres parties es de la fistule.

ssement et des brides tellement irrégulières que nous pour aviver largement, comme il convenait, tailler aux de ces brides ainsi que nous avons eu si souvent occa- le faire. Nous avons maintes fois démontré que l'avi- des brides qui entourent les fistules suffit habituelle- pour les faire disparaître, pour bien voir les parties s masquent et que les plaies qui en résultent sont favo- pour l'adhésion des lèvres de la fistule suturées après ent.

tous ces points, le fait actuel confirme ce que nous déjà observé dans des cas analogues.

les difficultés principales provenaient sans contredit erte de substance tellement excessive qu'elle portait deux tiers antérieurs du col et la plus grande partie s de l'utérus.

nous qui sommes essentiellement partisan, dans la ation des fistules vésico-utéro-vaginales, d'obtenir la n en laissant le canal utérin ouvert dans le vagin, nous uvions en présence de difficultés telles qu'il fallait y r. En introduisant le doigt dans la vessie par la large t un cathéter par l'utérus, nous reconnûmes qu'il était ble d'attirer la portion restante du corps de l'utérus, fixé cicatrices, de façon à pouvoir en aviver les bords à la d'une lèvre postérieure et de les suturer au vagin tant la lèvre antérieure. Force nous fut donc de faire 'avivement partie sur la paroi postérieure du vagin ou ur la partie dédoublée de la lèvre postérieure du col tait encore, partie sur les tissus de cicatrice qui entou- irectement ses côtés. En dédoublant ainsi cette lèvre, ions sûr de ménager le mieux possible la portion sur demeuraient les vestiges du canal utérin et de les sans effort dans la cavité vésicale; du même coup tenions un avivement large et profond sur la partie la loignée possible de la lèvre postérieure, circonstance fallait pas dédaigner en présence de la largeur inso- perte de substance à combler. L'avivement prolongé côtés du col se rapprochait, de la sorte, d'aussi près

[ue possible de la lèvre antérieure. Le résultat immédia
nontra qu'en agissant ainsi, nous avions été heureus
nspiré, car nous pûmes au moyen de points de sutur
'approchés affronter sans trop de tiraillement les lèvres
nent avivées de la fistule et quand nous enlevâmes les
lixième jour, il ne passait pas d'urine par le vagin e
rouvâmes qu'une seule des anses avait coupé.

Dans l'observation CCCLXXXII nous avons eu affaire
variété de fistule spéciale et particulièrement difficile à c
Il s'agissait d'une fistule vésico-utérine. Il n'y avait pas, c
chez plusieurs malades que nous avons opérées, de ré
sement du vagin compliqué de brides cicatricielles. La
bien que profondément située était accessible sans q
nécessaire de recourir à la dilatation du vagin. Par con
raison de son siège intra-utérin, il nous a fallu couper
versalement le col, de façon à en faire deux moitiés don
comprenait la lèvre postérieure amincie et bifide. Nou
vions après cette section écarter au moyen de longues
hémostatiques servant en quelque sorte de rétracteurs l
du col. A la suite de cette opération préliminaire il d
possible de pratiquer l'avivement et la suture, sans
difficulté et sans craindre d'oblitérer le col. Nous
souvent démontré que dans ces sortes d'opérati



hez la malade qui fait le sujet de l'observation CCCLXXXIII
arte de substance s'étendait de la vessie à la face interne
ischion droit. Cette disposition concordait bien avec les
eignements fournis par le Dr Bardet, accoucheur de la
ade. Il y avait eu procidence de l'épaule et du bras droit,
conséquent les parois du vagin avaient été comprimées en
nt contre la symphyse pubienne, latéralement contre la tu-
osité ischiatique droite.

a cicatrisation de la perte de substance fut suivie de phé-
ènes que l'on peut considérer comme de nouvelles com-
tions au point de vue du traitement. Nous voulons parler
adhérence du tissu cicatriciel à l'ischion et de la forma-
d'une bride épaisse, douée d'une rétractilité considérable,
iveau du bord antérieur. Ces phénomènes, joints à la
ur de la fistule, constituaient des difficultés singulières
la réparation des désordres.

moment, nous pensâmes à combler la perte de subs-
au moyen d'un lambeau taillé aux dépens du tissu ino-
re. Mais le peu d'abondance de ce tissu, son défaut de
té, nous firent craindre un résultat fâcheux, et nous
râmes tenter la réunion pure et simple à l'aide de fils
lliques, après avivement des bords de la fistule. Malgré
ifficultés que nous suscita cette opération, les résultats
ssèrent toute espérance. (Voy. *Paris médical*, n° 8,
illet 1879.)

ns l'observation CCCLXXXIV, il s'agit d'une fistule uré-
-vaginale. Cette variété est plus grave que la fistule
o-vaginale. Si, en effet, on peut toujours avoir raison
perte de substance portant sur la cloison vésico-vaginale
avivement et la suture, pratiquées d'après les principes
ous avons exposés, ce procédé devient difficile pour la
ration du plancher de l'urèthre, surtout lorsque la des-
n s'étend du col de la vessie au méat urinaire, comme
ait lieu chez notre malade.

raisons en sont faciles à comprendre. L'avivement
et oblique des bords de l'urèthre diminue notablement

le calibre de celui-ci et, lorsque la suture e
reste souvent qu'un canal presque filiforme
place la sonde à demeure, cet instrument
les parois du conduit, tiraille sur les surface
détermine la section par les fils.

Il n'y avait pas lieu non plus de penser au
cautérisation des bords de la perte de s
applicable que jamais dans les cas analogues
occupe.

Les divers procédés de restauration du pla
ont pour base l'anaplastie, mais tous n'ont pa

L'un des plus fréquemment employés est
çais, qui consiste à tailler sur la muqueuse
et à gauche de l'urèthre, des lambeaux qu
rents par leurs bords externes et que l'on a
bords internes.

Le défaut de cette méthode est la présenc
la ligne médiane, c'est-à-dire au niveau m
que l'on est obligé de laisser à demeure da
s'oppose à la réunion.

Le procédé auquel nous donnons la préfé
a constamment réussi consiste à aviver large
ment la muqueuse vaginale sur l'un des côt
tailler un lambeau quadrilatère aux dépen

l'observation CCCLXXXV, il s'agit d'une perforation
oison recto-vaginale par un pessaire hystérophore de
, avec pénétration de l'une des valves dans le rectum,
on de l'autre valve dans le vagin par une bride cicatri-
ous fîmes l'ablation du corps étranger, conservé dans
usée particulier, et nous tentâmes l'occlusion de la
ar avivement et suture.

é les nombreuses objections que l'on a faites contre les
s, on ne peut méconnaître que cet instrument rend
ices incontestables dans le cas de prolapsus utérin. Il
ne des conditions dans lesquelles on n'a pas d'autre
que son usage.

l'application d'un pessaire nécessite de la part du
et de la malade certaines précautions indispensables.
ainsi qu'il ne devra être ni trop petit ni trop grand.
it, il n'est d'aucun usage; trop grand, il distend les
u vagin, les irrite, et peut y déterminer l'inflamma-
production de fongosités, l'ulcération. Il exerce des
sions fâcheuses sur la vessie et le rectum, peut per-
cloisons et déterminer soit une fistule vésico-vagi-
oit une fistule recto-vaginale comme dans le cas

même que les dimensions de l'instrument s'accommo-
actement au diamètre du vagin, il faut se garder de
ner dans les cas où il y a inflammation ou dégénéres-
vagin, de l'utérus, de la vessie ou du rectum.

u'il gêne, il faut en cesser l'emploi pendant quelque
u bien le remplacer. La malade doit bien être préve-
il faut nettoyer le pessaire de temps en temps pour
u'il se couvre de sels calcaires, qu'une surveillance
te est de rigueur, et que par conséquent, si elle est
de quitter son médecin habituel, elle doit se confier
nement aux soins d'un autre. Dans le cas actuel, les
s graves qui se sont produits sont dus à l'incurie de
de qui, pendant cinq ans, garda en permanence et
nettoyer une seule fois son pessaire.

ésordres éclatèrent à la suite d'une constipation opi-

niâtre. Il est probable que les matières a
l'ampoule rectale, en refoulant la cloison recto
l'une des valves de l'hystérophore, ont favorisé
de gangrène par compression. La chute de l
vie de la perforation de la cloison et de la pén
des valves dans le rectum. L'inflammation s
muqueuse vaginale, qui bourgeonna autour d
l'emprisonna dans la bride cicatricielle en
avons parlé.

On verra, au cours de l'observation, les
nous eûmes à vaincre pour extraire le pes
prisonné.

La seconde partie de l'observation nous f
de dire quelques mots des fistules recto-vagi
traitement.

On sait que ces fistules sont rarement du
de corps étrangers, comme cela avait lieu ch
Plus souvent elles sont consécutives à un acc
rieux et s'expliquent alors, soit par la distensi
jusqu'à la déchirure, soit et plus ordinai
compression prolongée exercée par la tête d
détermine le sphacèle. En pareil cas les fis
nales s'accompagnent fréquemment de déchi
de substance analogues du côté de la cloiso

sthiomène, scrofule ou tuberculose, et plus fréquem-
cancer.

ttant à part ces derniers cas qui nécessitent un traite-
cial, les fistules recto-vaginales sont (réserves faites
ge, le nombre et l'étendue) plus graves que les fis-
co-vaginales.

atique déjà longue nous a démontré que dans l'opé-
ces dernières le succès est la règle, généralement
mière tentative, l'insuccès étant tout à fait excep-

es fistules recto-vaginales au contraire, la guérison
à la suite d'une première opération ; quelques soins
prenne d'aviver largement, de ménager la muqueuse
de prendre dans les fils une grande épaisseur de
este habituellement une fistulette par laquelle passent
s gaz et les matières liquides. Deux et quelquefois
opérations sont nécessaires pour obtenir un succès
Nous nous sommes demandé à quelles causes il faut
cette difficulté de la réunion des surfaces cruentées,
s a semblé que les alternatives d'ampliation et de
nent du rectum, les mouvements péristaltiques, la
on de ses sphincters, exercent sur les fils des tiraille-
éjudiciables ; et ces causes de non-réunion s'exercent
te la hauteur du rectum, pour la portion sphinctée-
omme pour la région de l'ampoule. Aussi ne doit-on
nner de voir persister après l'opération des fistulettes
à quelques centimètres de l'anus et de la fourchette,
t accessibles par conséquent et qui sembleraient, à
vue, offrir toutes les chances de succès ; l'expérience
malheureusement qu'il n'en est pas toujours ainsi.

e. — L'observation CCCLXXXVIII est remarquable
due et la multiplicité des désordres se trouvant simul-
chez la même malade : destruction presque complète
ui paraît oblitéré, oblitération du vagin, déchirure
du périnée, intéressant même le sphincter de
uelle conduite doit tenir le chirurgien dans ces cas

compliqués? Nous avons trouvé avantageux, foration détruite, de ne pas commencer trop la lumière du canal vaginal par la dilatation profiter de ce temps pour obtenir la réunion périnéale, qui ne demande pas plus d'une dou qui n'ajoute pas sensiblement de danger : c cette opinion que nous avons pratiqué séance néorraphie.

Nous ne reviendrons pas ici sur le pr avons employé dans ce cas et chez la malade de l'observation précédente, ce procédé ayant exposé dans le tome II de nos *Cliniques*, p leçon : *De la Périnéorraphie*.

Obs. CCCLV. — *Kyste uniloculaire de l'ovaire. P* (Hortense), cinquante-trois ans, journalière, entr salle Sainte-Marthe, n° 45. Sa mère a eu dix enfa restée seule. Ses frères et sœurs sont morts à q Bronchite à trente-sept ans. Depuis elle s'enrhume Menstruation régulière jusqu'à cinquante et un an fants, tous morts à un mois ou six semaines. Jamais Il y a quatre mois, douleurs nocturnes de l'abdo époque, le ventre a grossi rapidement. Elle alla Charité d'où elle sortit au bout de quelque tem altérée progressivement. Depuis trois semaines, œ

ion fréquente; urines claires, sans odeur particulière, ne conte-
pas d'albumine. Selles quotidiennes.

mars 1880. — Ponction à l'aide d'un trocart de moyen calibre.
lement de douze litres de liquide clair, séreux, citrin, non
nneux, un peu visqueux. Pansement occlusif collodionné. Ban-
de corps. Soulagement immédiat. Urines abondantes et fré-
tes après la ponction. Les jours suivants, la dyspnée disparaît.
ième se résorbe. Après quelques jours de repos, la malade quitte
rvice.

s. CCCLVI. — *Kyste uniloculaire de l'ovaire. Ponction.* — Bujard
abeth), quarante ans, couturière, entre le 23 janvier 1880, salle
te-Marthe, n° 38. Lymphatisme. Jamais de maladies graves.
struation depuis l'âge de onze ans et demi. Un enfant à dix-
ans. Pas de fausse couche. Depuis six ans, douleurs dans le
droit, irradiées aux lombes. Le ventre a progressivement aug-
té de volume. Les débuts ont passé inaperçus, la malade étant
e. Il y a cinq mois, amaigrissement rapide; en même temps le
re devenait de plus en plus volumineux. Gastralgie. Constipation
tuelle avec débâcles. Mictions fréquentes et peu abondantes.
es claires. Un médecin, consulté, diagnostiqua un kyste de
ire et conseilla à la malade d'entrer à l'hôpital.

tat actuel. — L'abdomen est distendu par une tumeur volumi-
se. Il mesure 121 centimètres de circonférence à l'ombilic;
entimètres de l'appendice xiphoïde au pubis. La peau est lisse,
, tendue, décolorée, légèrement œdématiée. Pas de vascularisation
male. Le palper montre que la tumeur occupe tout le bassin et
onte à cinq travers de doigt au-dessus de l'ombilic. Elle paraît
lièrement globuleuse, sans bosselures. A la percussion, matité
toute l'étendue de la tumeur. Sonorité intestinale à l'épigastre
ns les hypochondres. La tumeur est fluctuante, et la sensation
ot se transmet d'un côté à l'autre de l'abdomen. Les parois
minales ont conservé leur mobilité. Le toucher rectal et le
her vaginal montrent que l'utérus est abaissé, mais qu'il n'existe
de lésions, soit du côté du col, soit du côté du corps de l'organe.
corrhée intermittente. Rien du côté des viscères thoraciques.
pnée mécanique.

mars 1880. — Ponction avec un trocart de moyen calibre; issue
louze litres de liquide gommeux, louche, un peu purulent. Pan-
ent occlusif collodionné. Bandage. Amendement de tous les
bles fonctionnels. Après quelques semaines de repos à l'hôpital,
alade quitte le service.

s. CCCLVII. — *Kyste ovarique suppuré, s'étant ouvert spontané-
par les parois de l'abdomen et le vagin.* — Bossuge (Marie), trente-
ans, entre le 20 octobre 1880, salle Sainte-Marthe, n° 47. Fièvre

typhoïde à seize ans. Les règles apparaissent po
à dix-neuf ans. Pas d'enfants ni de fausses co
ans, menstruation irrégulière.

Il y a dix-huit mois, la malade a ressenti po
des douleurs dans l'abdomen, en même temps q
tait progressivement de volume. Le point de dép
le côté gauche. Le volume du ventre augmente pr
s'arrêter il y a seize mois; alors la tumeur parais
malade, siéger vers la ligne médiane, un peu a
bilic. Il y a un an, arrêt subit des règles.

Il y a un mois, frissons, fièvre chaque soir, d
siégeant dans le flanc droit. A cette époque, on
catoire volant. En même temps, immédiatement
bilic, il se forme une petite tumeur superficiel
s'amincit, et il y a quinze jours s'ouvre pour l
quantité considérable de pus. Depuis huit jours,
qué qu'elle perdait aussi du pus par le vagin.

Etat actuel. — Tumeur du volume de la tête
siégeant sur la ligne blanche, qu'elle déborde
deux travers de doigt au-dessous de l'ombilic. L
arrondie, se continuant par ses bords avec les
qui présentent un certain degré d'empâtemen
Elle est située dans la cavité abdominale : l'
certain degré de glissement de toute l'épaisseur
face, et dans les différents mouvements de la m
constater que les muscles de la paroi sont indé
tractent librement à sa surface.

Au milieu des replis de la cicatrice ombilic
fistule livrant passage à un pus verdâtre, bien li

embre. — Amélioration notable. Suppuration moins abon-

Même état. La malade rend encore par l'ombilic et le vagin
n verre de pus.
ier. — La malade quitte le service.
ier. — La malade revient à la consultation. L'orifice fistuleux
ilic ne donne presque plus rien. Mais par le vagin elle rend
haque jour un demi-verre de pus. Le volume de la tumeur a
de moitié. On constate en même temps moins d'empâtement
isin. La malade n'a plus été revue.
CCLVIII. — *Kyste ovarique multiloculaire. Ponction.* — Four-
gustine), trente-six ans, femme de chambre, entre le 30 dé-
879, salle Sainte-Marthe, n° 39. Fièvre typhoïde à dix ans.
our la première fois à dix-neuf ans. Les règles ont toujours
ulières, venant tous les quinze jours ou trois semaines et
ois jours. Pas de grossesse.
un an, la malade a eu une hémorrhagie utérine qui a duré
rs. Immédiatement après, elle a remarqué que son ventre
ait de volume. Pas de douleurs à cette époque. Depuis
mois, douleurs dans tout l'abdomen, plus prononcées à
'est de ce côté aussi que le ventre est plus volumineux et la
econnaît très bien la présence d'une grosse tumeur de ce
olume des deux poings. Les forces diminuent insensiblement,
sement. Il y a un mois, gonflement des deux jambes. La
augmente chaque jour et la malade ne peut plus tra-

ctuel. — Emaciation, épuisement, anémie; bruit de souffle
, se propageant dans les gros vaisseaux du cou. Les membres
s sont œdématiés. Ventre volumineux, présentant 1m,35 de
ence au niveau de l'ombilic. Le développement de l'abdo-
plus prononcé du côté droit, où il présente des bosselures,
es mamelonnées. Au palper, on constate la présence de deux
distinctes, l'une du volume des deux poings, l'autre un peu
osse, occupant tout le côté droit de l'abdomen. A gauche,
reconnaître plusieurs saillies arrondies, légèrement fluc-
mais indépendantes les unes des autres. A la percussion, on
une matité absolue au niveau de ces bosselures; sur les
ne sonorité plus ou moins étendue. On n'a pas la sensation
e qui indique que la tumeur est composée de poches mul-
indépendantes. Le toucher vaginal permet de reconnaître
rus est abaissé et un peu dévié à droite.
vier. — Ponction de la poche la plus volumineuse du côté
premier liquide qu'on en obtient est gélatineux, filant; on
l'obtenir qu'en l'arrachant du trocart. Il est très épais et

présente des tractus très fins. On en retire à peu p
verre ordinaire. Puis, en enfonçant davantage le tr
environ trois litres d'un liquide foncé, couleur choc

La malade quitte le service le 26 janvier 1880.

Obs. CCCLIX. — *Kyste multiloculaire de l'ovair à tout le péritoine. Mort. Autopsie* (*dessin de notre* gnard (Marie), trente-deux ans, travaillant à la ca 29 avril 1879, salle Sainte-Marthe, n° 50. La mal la campagne pour se faire soigner d'une tumeur porte depuis deux ans. La malade est extrêmeme ovarique au plus haut degré. Ventre énorme mesu conférence à l'ombilic. L'ombilic présente une haute de 6 centimètres, due à ce que la cicatrice a du liquide. A la surface on voit d'énormes veine vaste réseau allant des cuisses au thorax. Les jam sont très œdématiées par gêne de la circulation d inférieure.

Au toucher, on constate que l'utérus est abais enclavé par des masses fluctuantes qui remplissen Dans l'abdomen on sent une tumeur fluctuante pa d'autres points.

La malade ayant une grande difficulté à respire ponction du côté gauche le 15 mai. On vide une lo litres, puis l'instrument pénètre dans des masses mais ne donnant que du sang. Les ponctions de temps en temps à titre palliatif, puis la mala blissant et meurt dans un état cachectique, le 11 ju

Autopsie pratiquée vingt-huit heures après la mo

es volumineuses. Devant le pédicule on voit la trompe gauche
nte et finit par se perdre sur le côté du pédicule auquel elle
Elle est hypertrophiée et présente un volume double de
ormal. Du côté droit on voit l'ovaire et la trompe qui sont
ment sains. A la face antérieure du kyste se voient de gros
fibreux supportant des vaisseaux sanguins énormes. Ce sont
es du grand épiploon qui passent par-dessus le côlon trans-
t viennent s'étaler à la surface de la tumeur et fournissent en
partie à sa vascularisation. Les intestins sont tous refoulés
et soulèvent le diaphragme. A la face postérieure du kyste
quelques anses intestinales ; presque toutes sont très adhé-
à la tumeur. Le côlon transverse est adhérent et bridé par
on qui va se fixer sur la tumeur. Ce côlon a pris une position
le par rapport à l'intestin. Comme il est fixé par des adhé-
à la tumeur, l'intestin grêle a passé à sa droite, l'a contourné
enu se placer entre le gros intestin et l'estomac, détruisant
tement l'arrière-cavité des épiploons qu'il est impossible de re-
. De telle sorte qu'en ouvrant l'abdomen, nous avons trouvé
n grêle à un plan supérieur au côlon transverse. Le foie, les
a vessie n'ont rien de particulier. Le thorax ouvert, les pou-
ont refoulés en haut et congestionnés, le cœur est sain.

CCCLX. — *Kyste de l'ovaire et tumeur solide de la fosse iliaque Ponctions répétées.* — Duvernet (Marie), quarante-cinq ans, ère, entre le 27 octobre 1879, salle Sainte-Marthe, n° 43. érédité. Lymphatisme. Gourme de la face et du cuir chevelu vingt-quatre ans ; pendant et après cette lésion cutanée, de nombreux érysipèles dans ces régions. Ophthalmie à dix-s. Depuis que la gourme et les érysipèles ont cessé, la malade équentes et violentes migraines. Fièvre typhoïde à vingt et un enstruation régulière depuis l'âge de dix-huit ans jusqu'en ère 1879. Le flux durait trois jours, était peu abondant. Un vivant en 1862. Une fausse couche en 1871. Il y a trois ans, use connue, sensation brusque d'un choc violent et douleurs ans le flanc droit. Vésicatoire et injections morphinées. Les rs s'amendent au bout de cinq jours. Peu après, en sep- 1878, elle remarqua que l'abdomen augmentait de volume, ements étaient devenus trop étroits. Cataplasmes pendant trois ans résultats.

ars 1878, à la suite d'un grand bain, pris sur le conseil d'un in, elle a une perte, qui dure douze jours. Consécutive-le volume de l'abdomen diminue et, en déprimant la paroi inale, elle sent dans la fosse iliaque droite une tumeur solide, obile, arrondie, indolente. Le ventre augmente de nou-volume les jours suivants et cette fois rapidement et pro-

gressivement. Le médecin traitant pensa à cett
sait d'une grossesse extra-utérine.

En *juin* 1878, il fit une ponction exploratrice
quelques grammes d'un liquide clair, limpide, c

En *août* 1878. — Seconde ponction faite dan
litres d'un liquide de même nature.

5 *novembre* 1878. — Nouvelle ponction, l'al
son volume antérieur. Issue de neuf litres d'u
guin, tachant le linge comme du sang pur. Dep
malade commença à maigrir, à perdre ses force
leurs abdominales vives, presque continues.

15 *décembre*. — Ponction. Même liquide sang
1879, une ponction tous les mois jusqu'en août
fois environ dix litres de liquide qui se reprod
de trente jours ; cinq ponctions donnèrent, co
quide sanguin. Les autres ponctions donnèr
liquide clair, limpide, citrin, comme la pre
d'août 1879 au mois de février 1880, le liquid
vingt jours, il fallut rapprocher les ponctions.
l'anémie faisaient des progrès incessants.

12 *mars* 1880. — Trois semaines se sont éc
nière ponction. La malade a repris de l'embo
Les douleurs abdominales sont moins vives ; l'a
mais pas au même degré que précédemment
centimètres de circonférence à l'ombilic ; 38 ce
dice xiphoïde au pubis ; 31 centimètres de l'ép
l'ombilic et 34 centimètres de l'épine iliaque d
cette prédominance des dimensions du côté

nflement des seins. Plusieurs médecins affirment qu'il s'agit d'une ossesse extra-utérine. Le ventre devient de plus en plus volumi- ux sans jamais cependant occasionner de douleurs locales autres 'une certaine pesanteur et quelques tiraillements dans les reins. 'aiblissement progressif, pâleur de la face. A des intervalles irré- liers, à peu près tous les cinq ou six mois, au dire de la malade, 'viennent des vomissements et un petit mouvement fébrile avec elques douleurs modérées dans l'abdomen. En février 1878, la lade cesse tout travail, l'appétit diminue, la faiblesse augmente. juin, première ponction, 16 litres environ d'un liquide couleur de ière ordinaire. Tous les quinze jours environ, on répète les ponc- ns qui toujours amènent un soulagement manifeste. Toujours les actions ont été faites du côté droit. On pratique ainsi en ville six actions, le liquide restant toujours à peu près le même.

Etat actuel. — Peau du ventre lisse, tendue, brillante, avec dilata- n très prononcée des veines superficielles. Le ventre paraît déve- pé également des deux côtés.

Circonférence de l'abdomen = 90 centimètres, de l'ombilic à pendice xiphoïde 15 centimètres, de l'ombilic au pubis 18 cen- ètres.

L'abdomen est rond, globuleux, avec légère saillie de l'ombilic. La pation n'est nullement douloureuse ; elle permet de constater du côté it une tumeur kystique occupant toute la région de l'hypochondre it, avec sensation de flot très prononcée, matité dans toute la ion. Du côté gauche, à deux travers de doigt au-dessus de l'ombilic, sent au palper plusieurs tumeurs solides dont deux très super- elles, l'une du volume d'une tête de fœtus à terme, l'autre un peu ins volumineuse. Elles sont parfaitement distinctes les unes des res, sans bosselures, mobiles avec l'intestin avec lequel elles font ps, et comme nageant dans un liquide ascitique abondant. Par- t et quelle que soit la position de la malade, matité absolue. uscultation révèle un bruit de froissement, de cuir neuf, très ité au niveau des tumeurs solides et se produisant à chaque uvement respiratoire. Au toucher vaginal, col dur, ovoïde, avec ère antéversion. L'utérus est élevé : les culs-de-sac sont libres. oucher rectal ne donne aucun renseignement sur la tumeur.

0 *octobre.* — Ponction à droite, du côté libre de tumeurs solides. itres de liquide chocolat, un peu filant, contenant un peu de pus. iquide se reproduit assez vite pour qu'en moyenne tous les quinze s on soit obligé de faire une nouvelle ponction. On atteint ainsi de 14 ponctions faites dans le service indépendamment des faites en ville. Malgré ces nombreuses ponctions, l'état est encore assez satisfaisant. Ce qu'il y a de plus intéressant à est que la tumeur augmente rapidement de volume, devient

1880, salle Sainte-Marthe, n° 45. Mère morte à
d'une tumeur abdominale. Sœur morte phthisiqu
La malade dit avoir eu un asthme nerveux à vi
lequel on lui fit porter un cautère au bras gauche,
Menstruation depuis l'âge de quinze ans. Les règles
et étaient abondantes. Deux enfants bien portants,
au septième mois, il y a vingt-deux ans. Depuis
sont plus abondantes et plus rapprochées. Affaib
La malade nous consulta le 3 juillet 1877. Nous
vers cette époque, pour un polype utérin du vo
poule. La guérison s'effectua en trois semaines. D
la menstruation est redevenue régulière et l
amélioré. En octobre 1879 la malade éprouve des
triques, lombaires et inguinales. La persistance
décide à venir à l'hôpital.

Etat actuel. — Le toucher vaginal permet de c
utérin est allongé, hypertrophié, de consistance m
tanche entr'ouvert admet la pulpe de l'index. I
beaucoup plus longue que la postérieure est
tranchante. La lèvre postérieure est au contrair
indurée, granuleuse au niveau de son bord libre.
la muqueuse du vagin ont conservé leurs caracti
touchers vaginal et rectal combinés avec le pal
montrent que le corps de l'utérus possède sa form
direction habituels. L'examen au spéculum confir

ompu le 9 mars par l'apparition des règles qui durent jusqu'au ous l'influence des cautérisations et des injections, la surface ée se modifie rapidement et marche vers la cicatrisation. En temps les douleurs s'amendent et disparaissent même comment avant la fin du traitement.

avril. — Guérison. La malade retourne chez elle.

. CCCLXIII. — *Métrite granuleuse avec hypertrophie du col. rrhée. Cautérisation au fer rouge. Amélioration.* — Noël (Marie), -sept ans, blanchisseuse, entre le 10 octobre 1879, salle Sainte-e, n° 37. Réglée pour la première fois à seize ans, elle ne que tous les six mois jusqu'à vingt ans. A vingt ans elle a eu couche régulière, et à partir de cette époque les règles sont ues normales. Elle a fait deux fausses couches : l'une de six mois, de quatre mois ; cette dernière, il y a onze ans. Depuis un an, blanches abondantes dans l'intervalle des règles. Douleurs dans gions lombaires et dans le bas-ventre. Douleurs et pesanteur au e, s'irradiant vers les cuisses. Digestions pénibles, appétits es. La conjonctive est pâle. Pas de bruit de souffle au cou ni trajet des gros vaisseaux. Par le toucher vaginal on sent le col térus gros, mou, inégal, sans augmentation de longueur ap-te. Les culs-de-sac sont libres. Au spéculum on trouve le col stionné, rouge foncé, bleuâtre, variqueux, hypertrophié. Le our du museau de tanche présente cinq à six petites ulcérations ficielles variant de grandeur, arrondies, à bords nettement pés, le fond rosé. Çà et là on remarque en outre de petites lations du volume d'un grain de millet. Il s'écoule par le vagin uide muco-purulent peu abondant, sans odeur particulière.

ctobre. — Traitement général. Sirop d'iodure de fer, vin de uina. Cautérisation interstitielle des lèvres du col au fer rouge, ant soin de ne pas toucher la muqueuse interne pour ne pas ire de rétrécissement.

— La malade a ses règles qui durent quatre jours.

— Seconde cautérisation au fer rouge.

— De petites eschares régularisent les ulcérations qui se ent de bourgeons charnus.

vembre. — La malade dit ne plus éprouver de douleurs comme son entrée dans le service et demande à rentrer chez elle.

— La malade revient dans le service et on constate une amé-on très sensible. On touche les petites ulcérations avec le de nitrate d'argent. N'a pas été revue.

. CCCLXIV. — *Fongosités de la muqueuse du corps et du col de s. Curage. Guérison.* — Martin (Prudence), cinquante-neuf ans, tique, entre le 4 juin 1879, salle Sainte-Marthe, n° 52. Père mort tique, mère morte d'une tumeur dans l'estomac. Pas d'antécé-

tneme avec desquamation abondante. L'épide
baigné par le liquide leucorrhéique est comm
entr'ouvre la vulve, on voit s'écouler un liquide
chargé de filets de sang, d'odeur extrêmemer
vaginal montre que l'orifice du col utérin est
une tumeur du volume d'une noisette, molle, (
consistance des fongosités. Les culs-de-sac vag
souplesse, il n'y a pas d'induration proprement
espèce de rigidité. En combinant les touchers
le palper hypogastrique, on constate que l'utér
mensions et sa situation normales. L'examen a
les données précédentes, il montre en outre qu
hernie entre les lèvres du col, offre une color
que les lèvres elles-mêmes sont saines, ainsi
L'hystéromètre pénètre dans la cavité utérine
habituelle sans rencontrer de tumeur solide, r
fongosités épaisses. La malade souffre beaucoup
hypogastriques et crurales. La défécation est pén

15 *juin* 1879. — Chloroforme. La malade ét
lit d'opération, dans le décubitus dorsal, les j
cuisses, les cuisses écartées et fléchies sur le
sons dans le vagin un grand spéculum en buis.
le canal avec une solution antiseptique, nous
pinces, la petite production qui sort par l'or
avec la plus grande facilité. Nous prenons alors
et nous faisons le curage de l'utérus. Nous enle
énorme de fongosités qui n'ont les caractères

1. — L'écoulement se modère. Appétit. Sommeil. Pas de leurs.

5. — Écoulement tari. Guérison. Sortie de la malade.

BS. CCCLXV. — *Épithélioma du col utérin. Ablation à l'aide du mo-cautère. Guérison.* — Paget (Marie), trente-trois ans, lingère, e le 31 janvier 1879, salle Sainte-Mathe, n° 36. Mère morte phthi-e. Malade scrofuleuse, gourme et adénites cervicales dans l'en-e. Nullipare. Menstruation régulière de quatorze à vingt-six ans. uis six ans les règles apparaissaient toutes les trois semaines. uis cinq mois métrorrhagies tous les cinq ou dix jours. Leucor-fétide, rougeâtre, dans les intervalles. En même temps de vives leurs se sont manifestées dans les régions lombaires, hypogas-ues et crurales. Les souffrances et les pertes ont plongé la ma-dans un état d'anémie et de faiblesse extrême. Elle a été traitée ville, sans succès, par les injections phéniquées, les applications glace sur le ventre et les potions opiacées.

tat actuel. — Érythème de la vulve dû à l'écoulement continu ne sanie ichoreuse et purulente. Au toucher, on sent que la lèvre térieure du col utérin est le siège d'une tumeur bourgeonnante, gueuse et reposant sur une base indurée. Le moindre contact fait gner cette tumeur qui est d'ailleurs friable et qui se laisse dis-ier par l'ongle. Les fongosités sont bien limitées à la lèvre posté-ire, mais la lèvre antérieure est le siège d'une induration et de losités douteuses. Les culs-de-sac vaginaux sont sains ainsi que parois du vagin. Le toucher rectal et le toucher vaginal avec le er hypogastrique ne révèlent rien d'anormal du côté du corps de érus ou des autres organes pelviens. L'examen au spéculum nontre en outre que la tumeur est baignée de pus et d'ichor et elle ne remonte pas dans la cavité du col. A part l'état d'émacia-et d'anémie dans lequel est plongée la malade, il n'existe une autre lésion viscérale. Pas de cachexie. Diagnostic : épithé-na limité au col utérin.

février 1879. — Chloroforme. La malade est couchée sur notre l'opération dans le décubitus dorsal, les jambes fléchies sur les sses, les cuisses écartées et fléchies sur le bassin. Nous intro-sons dans le vagin un grand spéculum en buis et après avoir loyé le canal avec une solution phéniquée, nous attaquons la meur par voie de morcellement à l'aide du thermo-cautère. De ps en temps un aide verse de l'eau froide dans le spéculum de prévenir une élévation de température préjudiciable. Nous evons ainsi largement non seulement la lèvre postérieure, mais lèvre antérieure ; en un mot, nous pratiquons l'évidement du col. Pas d'accidents consécutifs. Les jours suivants la ature ne dépasse pas 37°,8. Lavages quotidiens avec l'eau al-

coolisée phéniquée. Suppuration
partir de cette époque tout écou
put retourner chez elle délivrée

Obs. CCCLXVI. — *Epithéliom*
thermo-cautère. Guérison. — Dos
de chaussures, entre le 8 novem
Forte constitution, pas d'hérédi
cheveux dans l'enfance. Rhum
seize à quarante-neuf ans. Cinq
à quarante-huit ans. Scarlatine
huit mois elle a eu quatre métr
peu près égaux. Depuis la mêm
sourdes intermittentes dans le p
sation de picotement, de fourm
douleurs ont pris le caractère la
à l'ombilic et au pli de l'aine.

État actuel. — Les organes g
de particulier; au toucher, le va
muqueuse ne présente aucune
utérin est modifié. La lèvre po
pertrophiée; elle offre une con
la lèvre antérieure est au contra
consistance normale. Le pour
des granulations du volume d'
gnantes. Les culs-de-sac vagina
montre en outre que la lèvre
rosée, tandis que la muqueuse
décolorée, est parsemée de traî
col est entouré par une ulcérat
mètre, hérissée de granulation

x. Cette section donne lieu à un léger écoulement sanguin que
arrêtons facilement en touchant la surface saignante avec le
mo-cautère. Nous avons enlevé de cette manière toute la lèvre
érieure du col et la moitié postérieure de la lèvre antérieure.
la coupe, la tumeur est très dure, elle est formée par la mu-
ıse considérablement épaissie et par des prolongements jau-
es irradiés dans l'épaisseur du tissu propre du col.
agnostic histologique : épithélioma.
décembre. — T. M = 38°. S = 38°4. — Légères douleurs hypo-
riques. Application de cataplasmes laudanisés sur l'abdomen.
ctions vaginales avec l'eau alcoolisée phéniquée.
. — T. M = 37°,6. S = 38°,2. — Les douleurs ont disparu. Sup-
tion modérée. Traitement général tonique et reconstituant.
ctions.
anvier 1879. — La suppuration est arrêtée : la malade a eu un
écoulement sanguin. On continue les injections.
. — La malade commence à se lever dans la salle. Elle reste
re quelques jours à l'hôpital pour reprendre des forces et sort
janvier 1879, guérie.
s. CCCLXVII. — *Fibrome de la lèvre antérieure du col utérin*
une femme enceinte de trois mois. Refus d'opération. — Lebel
elle), trente-trois ans, couturière, entre le 3 mars 1879, salle
e-Marthe, n° 50. Pas d'hérédité. Pas d'antécédents scrofuleux,
culeux ou syphilitiques. Menstruation régulière depuis l'âge de
orze ans. Il y a deux ans, on constata sur le col utérin une
ur qui s'accrut rapidement. Elle devint enceinte il y a trois mois.
t actuel. — Lorsqu'on entr'ouvre les lèvres de la vulve, on aper-
ıne tumeur, à surface lisse, unie, convexe, sans bosselures
entes, recouverte par une muqueuse rosée, congestionnée et
ascularisée. Le toucher vaginal montre que cette tumeur a le
ıe d'une mandarine, qu'elle fait corps avec la lèvre antérieure
l avec laquelle elle se continue sans ligne de démarcation sen-
qu'elle ne contracte pas d'adhérences avec les parois du vagin,
gt pouvant la contourner de toutes parts ; que sa consistance est
sse à la surface, dure et fibroïde plus profondément ; enfin que
ce du col est refoulé tout à fait en arrière et en haut. Les tou-
vaginal et rectal combinés avec la palpation hypogastrique ne
ent rien d'anormal du côté du corps de l'utérus.
ars. — Nous diagnostiquons : fibrome du col, et pour complé-
diagnostic, nous faisons une ponction exploratrice avec un tro-
Cette ponction donne issue à une certaine quantité de sang,
sommes-nous obligé d'appliquer une pince hémostatique sur la
e du trocart pendant un quart d'heure. La tumeur étant bien
e comme nous le supposions, nous proposons à la malade de

sante des forces qui la décident à venir à l'hôpi

Etat actuel. — Au toucher vaginal, le col de l'
mineux, largement entr'ouvert. Le doigt péné
col, où il sent une tumeur arrondie, globuleu
unie, sans bosselures et sans ulcérations, du
pigeon. Sa consistance est mollasse et rappe
muqueux. Au spéculum, la surface de la tume
une muqueuse hypertrophiée, congestionnée,
utérin contourne la tumeur en avant et mon
arrière sur la paroi postérieure de la cavité du co
court et peu volumineux. Les lèvres du musea
de-sac vaginaux et les parois du vagin ne sont p
rectal combiné avec le palper hypogastrique m
l'utérus est sain. Rien dans les ganglions ing
viens. Rien dans les autres viscères.

1er *février* 1880. — Chloroforme. La malade
lit d'opération dans le décubitus dorsal, les j
cuisses, les cuisses écartées et fléchies sur le ba
lum bivalve étant introduit dans le vagin, nou
avec de fortes pinces et nous imprimons au pé
de torsion et d'arrachement combiné qui déta
Cautérisation de la surface d'implantation av

Il s'agit d'un polype muqueux (glandulaire).

Glace en permanence sur le ventre pendant l
Injections antiseptiques quotidiennes. T. S =

La température ne s'est élevée qu'un seul j
lement purulent peu abondant pendant vingt

, tuberculeux ou syphilitiques. Menstruation régulière depuis de treize ans, jusqu'il y a neuf mois. A cette époque, elle com-ça à avoir des métrorrhagies profuses, pour lesquelles elle con-son médecin. Celui-ci, en l'examinant, reconnut une tumeur du aisant saillie dans le vagin. Grâce aux injections hypodermiques gotine, il parvint à entraver momentanément les hémorrhagies nes, mais celles-ci ne tardèrent pas à se reproduire. Voyant la de réduite au dernier degré d'anémie, il la décide à entrer à ital.

at actuel. — Le toucher vaginal révèle la présence d'une tumeur olume d'une poire, emplissant la presque totalité du vagin, à ce lisse, unie et convexe, implantée par une base large sur la i postérieure de la cavité du col utérin. La lèvre postérieure est rtrophiée, l'antérieure est refoulée en haut et en avant. La con-nce de cette tumeur est dure, solide, et rappelle celle des fibro- L'examen au spéculum confirme ces données; il démontre en e que la tumeur est recouverte par une muqueuse rouge, con-onnée, très vasculaire, mais ne présentant pas d'autres altéra-. Le palper abdominal combiné avec les touchers rectal et vagi-ne montre rien d'anormal du côté du corps de l'utérus. L'état ral de la malade est des plus alarmants. Maigreur squelettique; nie extrême. Nous diagnostiquons : Fibrome du col. La débilité elle que nous craignons de voir la malade succomber pendant ration. Néanmoins, comme les métrorrhagies sont rebelles, a malade éprouve des douleurs péritonéales intenses, et que délai est un acheminement vers une issue fatale, nous finis-par céder aux instances de la malade, de la famille et du cin.

avril. — Chloroforme. La malade étant couchée sur notre lit ration, dans la position habituelle, nous introduisons dans le un grand spéculum bibalve et, saisissant la tumeur avec de s pinces, nous essayons de la détacher par voie de torsion et achement. Ce procédé restant inefficace, nous attirons la tumeur hors et nous sectionnons son pédicule à l'aide de notre forceps- L'examen de la pièce démontre qu'il s'agit bien d'un fibrome. faisons reporter la malade dans son lit, nous l'enveloppons des alèzes chaudes et nous ordonnons : repos absolu, glace sur ntre, bouteille chaude aux pieds. Régime tonique. Injections rsives.

s deux premiers jours l'état de la malade est très satisfaisant: la pérature ne dépasse pas 38°, le pouls 86 pulsations.

. — Malgré nos recommandations expresses, la fille de salle a vé la glace que nous avions fait placer sur le ventre. Le soir 39°,6, pouls petit, filiforme et précipité. Ventre tendu, doulou-

Pas d'hérédité. Ni scrofule ni tuberculose.
Menstruation régulière de quinze à quarante
toujours très abondant. Un enfant vivant, un
vingt ans. Il y a sept mois, brusquement, gra
semaines et détermine une anémie profonde
douloureux du côté des organes génitaux ext
médecin qu'elle voit diagnostique : polype ut
pulvérisations qui devaient amener la fonte de
semaines, seconde perte qui dure vingt-quatre
heures, elle perdit de gros caillots et, dans le
liquide séreux, louche. Ces nouveaux accide
Ricord, qui porte le diagnostic polype utérin e
de venir à l'hôpital.

Etat actuel. — Pas d'écoulement par la vulve
organes génitaux externes. Par le toucher, on
tumeur dure, de consistance fibroïde, lisse, un
d'une pomme d'api, sans adhérences avec les
tumeur se continue par un pédicule large, av
l'orifice duquel elle s'engage. La lèvre antér
tanche est amincie et comme ramollie; on n
de la lèvre postérieure par le toucher. Au spéc
sente une coloration rosée et tous les caractèr
de l'utérus. Les muqueuses du col et du vagi
cathétérisme utérin on reconnaît que le pédic
plante par une large surface sur la paroi po
utérine, qu'il est facile à circonscrire et que s
comme celle de la tumeur. Pas de tumeur ap

t le pédicule de la tumeur. Pour cela, les extrémités de la corde t passées dans de longues canules courbes, nous introduisons e de ces canules dans la cavité utérine et nous la faisons con- ner le pédicule de la tumeur d'avant en arrière au voisinage de implantation, de manière à conduire la ligature autour ce pédi- . Nous contournons de la même manière la face inférieure du cule avec l'autre canule de façon à former un circuit complet; e étant fixée, nous retirons avec précaution et l'une après l'autre canules courbes. Ceci fait, nous passons dans une seule canule eux extrémités du fil de fouet que nous enroulons sur un petit l disposé *ad hoc* et nous glissons cette canule jusqu'au pédicule tumeur. Il devient, de la sorte, facile de serrer chaque jour ntage la ligature jusqu'à section complète du pédicule. En tour- le treuil, pour fixer solidement l'anse de fil de fouet, le fil, de vaise qualité, se brise; nous sommes donc obligé de recommencer ration. Nous employons cette fois non plus le même instrument, un ligateur à fil métallique que nous avons fait construire pour ction des polypes pharyngiens et qui répond d'ailleurs au même Nous conduisons cette anse aussi profondément que possible, ous guidant sur l'index de la main gauche. La ligature est ainsi t forte pour étrangler le pédicule et pour ne pas glisser lorsque rument sera laissé en place. Au lieu de faire la ligature extem- née, comme l'a conseillé Chassaignac, nous serrerons tous les s l'anse de fil jusqu'à ce que la tumeur se détache par ulcération ngrène.

. — T. M = 37°,4. S = 37°,6.

. température ne s'élève pas au-dessus de 37°,8; les jours sui- s on serre avec précaution l'anse de fil. Lavages antiseptiques.

. — Odeur gangreneuse. Trois injections par jour.

. — La tumeur est détachée et vient avec le ligateur.

. — Écoulement purulent fétide. Lavages détersifs et antisep- es.

. — L'écoulement se tarit et perd sa fétidité.

avril. — Guérison. La malade quitte le service.

ss. CCCLXXI. — *Fibrome implanté sur la paroi postérieure de la té utérine et faisant saillie dans le vagin. Compression de la base plantation avec une forte pince. Guérison.* — Ruchaud (Marie), qua- e et un ans, concierge, entre le 7 novembre 1879, salle Sainte- the, n° 44. Pas d'hérédité. Pas d'antécédents diathésiques. Bonne é habituelle. Menstruation régulière jusqu'il y a six mois. A ir de cette époque, elle a des métrorrhagies continuelles, mais abondantes, en même temps que des douleurs lombaires, hypo- riques et crurales.

tat actuel. — Le toucher vaginal démontre la présence d'une tu-

en arrière, où elle s'implante sur la paroi utér
large. Pas d'autres lésions viscérales. État génér
sant.

22 *novembre* 1879. — Chloroforme. La malade é
notre lit d'opération, le bassin soulevé, les jambes fl
écartées et fléchies sur le bassin, nous introduison
grand spéculum bivalve. Puis, nous essayons de jet
lique sur la base de la tumeur, à l'aide du seri
avons fait construire par M. Mathieu. Cette tentati
tueuse par suite de la largeur de l'implantation, i
tons de saisir cette base entre les mors d'une large
nous laissons à demeure. Glace sur le ventre.
diennes détersives et antiseptiques. La tumeur se d
jour. Écoulement purulent fétide pendant douze jo
Trois injections quotidiennes.

20 *décembre*. — L'écoulement se tarit.

28. — Guérison. La malade quitte le service.

Obs. CCCLXXII. — *Fibrome utérin faisant saillie
Douleurs expulsives intolérables. Débridement du co*
(Adèle), trente et un ans, femme de chambre, entre
salle Sainte-Marthe, n° 46. Pas d'hérédité. Pas d'a
leux, tuberculeux ou syphilitiques. Rougeole à de
tion régulière depuis l'âge de quatorze ans. Les
jours, sont abondantes et très colorées. Accou
il y a deux ans et demi. L'enfant est bien portant.

ccasionné un état d'anémie qui s'accentue de jour en jour.
ıi 1879 nous examinâmes la malade et reconnûmes la présence
ıbrome utérin. Depuis trois semaines, douleurs expulsives into-
es. Perte de l'appétit et du sommeil. Mouvement de fièvre
r. La malade s'affaiblit rapidement et ne se décide à entrer à
tal que lorsqu'elle juge son état désespéré.

t actuel. — Le toucher vaginal montre que le col utérin est
é et porté en arrière. Son orifice largement entr'ouvert est
lé par une tumeur du volume d'un œuf de poule, sessile, lisse,
convexe, sans bosselures. Sa consistance est dure, fibroïde. En
inant le toucher vaginal avec le palper abdominal, on sent que la
ır dépend du corps de l'utérus et vient faire saillie à la région
;astrique, immédiatement au-dessus du pubis. Sa consistance
même que du côté du vagin. La tumeur comprime le rectum
ıu'on peut s'en convaincre par le toucher rectal. Constipation,
ın fréquente, ténesme. Viscères thoraciques et abdominaux
État général alarmant, anémie, émaciation. Débilité excessive.
le in extremis.

juillet. — Chloroforme. La malade étant dans le décubitus
l, le bassin soulevé, les jambes et les cuisses fléchies et écartées,
introduisons dans le vagin un large spéculum en buis et nous
contentons de débrider le col par deux incisions latérales faites
le thermo-cautère pour favoriser l'engagement spontané de la
ır et son ablation quelques jours après, si les forces le permet-
Malgré l'emploi de cet instrument, nous avons une véritable
rrhagie qui nous oblige à mettre deux longues pinces hémosta-
s sur les vaisseaux saignants. Glace en permanence sur le ventre.
ıs d'eau chaude aux pieds. Boissons alcooliques.

juillet. — T. M = 38°. S = 38°,8. Pouls petit et fréquent. La ma-
est très déprimée. Anorexie. Il est impossible de faire accepter
nourriture à la malade. Extrait de quinquina. Alcool. Aconit,
e de quinine.

— T. M = 38°,6. S = 38°,4. Même état, même traitement. Les
urs expulsives ont cessé depuis l'opération ; la malade se trouve
oulagée.

— T. M = 38°,2. S = 38°,8. Pouls très fréquent et filiforme.
exie. Somnolence.

— T. M = 37°,8. S = 39°. Douleurs hypogastriques et ombili-
. On n'a pas cessé de maintenir de la glace sur le ventre. Écou-
nt purulent, coloré par du sang et d'odeur fétide. La malade
e toute espèce de nourriture.

— Les douleurs abdominales s'irradient dans les flancs.
= 38°. S = 39°,2. Affaiblissement progressif. Somnolence.

— Facies grippé. Ballonnement du ventre. Douleurs généra-

lisées. T. M = 38°,6. S = 39°,6. P = 120. Écoulement tri
Ne mange pas.

26. — La peau prend une teinte jaunâtre. Selles diarrhé
nauséeux. T. M = 38°,8. S = 40°. P = 128.

27. — Même état. T. M = 39°. S = 40°.

28. — Écoulement tari. Coma. Langue sèche et fuligi
typhoïde. T. M = 39°.2. S = 40°,6. P = 130. Mort dans la
au 29 juillet. L'autopsie n'a pu être faite par suite de l'op
la famille.

Obs. CCCLXXIII. — *Tumeur fibreuse de l'utérus. Déb
col.* — Toussaint (Jeanne), trente-huit ans, boutonniè
4 juillet 1879, salle Sainte-Marthe, n° 51. Pas d'héré
phatisme. Adénites cervicales dans l'enfance. Variole il
Menstruation régulière depuis dix-huit jusqu'à trent
Ses règles duraient huit jours, étaient peu abondantes
rées; leucorrhée dans les intervalles. Nullipare. Il y a un
menstruel, tout en conservant sa régularité, devint moin
et dura moins longtemps. En même temps la malade c
éprouver aux lombes, dans le bas-ventre et à la racine
des douleurs intermittentes, avec sensation de pesante
petit bassin. Il y a huit mois, elle remarqua dans la régio
trique une tumeur dure, solide, indolente à la pression. D
niers temps, envies fréquentes d'uriner, constipation
qu'aux lavements; ténesme rectal et vésical. Douleurs

Etat actuel. — Rien de particulier du côté des organe
externes. Le toucher vaginal montre que le col utérin est
porté en arrière et légèrement abaissé. Ses lèvres sont
orifice complètement fermé ne livre pas accès dans la cavité

èmes de compression du rectum et de la vessie, la sensation teur dans le petit bassin, ont plongé la malade dans un état ocisme extrême. Pas d'œdème, ni de dilatations veineuses bres inférieurs. Rien dans les ganglions accessibles. Viscères nes et abdominaux sains. État général encore satisfaisant. tic : fibrome enkysté dans la cavité utérine.

illet. — Chloroforme. La malade étant couchée sur notre ration, dans le décubitus dorsal, le bassin soulevé, les jambes sur les cuisses, les cuisses écartées et fléchies sur le bassin, roduisons dans le vagin un grand spéculum en buis et nous s aussi largement que possible l'orifice du col utérin, à l'aide incisions faites sur ses parties latérales avec le bistouri. Cette n donne lieu à un écoulement sanguin, en nappe, assez abon- e nous arrêtons en faisant le tamponnement avec de grosses attachées à leur partie moyenne par des fils qui sortent hors re. Glace en permanence sur le ventre. T. S = 37°,8. On enlève ges le lendemain matin. Injection antiseptique. Pas d'hé- ie.

T. M = 38°,5. S = 40°,6. P. = 102.

T. M = 40°. S = 39°,5. Douleurs abdominales.

T. M = 39°,6. S = 39°,6. Écoulement sanguin et purulent t. Trois injections par jour. On maintient la glace en perma- ur le ventre. Quinquina, sulfate de quinine. Aconit.

T. M = 38°,6. S = 39°. Détente générale. Les douleurs hy- ques, lombaires et inguinales ont disparu.

T. M = 37°,6. S = 38°. Écoulement toujours abondant. La demande à manger.

T. M = 37°. S = 37°,4. État général et local très satisfaisant. de ce moment, température normale. Amélioration rapide. Écoulement moins abondant et diminuant de jour en jour. La malade se lève.

— Guérison. Sortie.

CCCLXXIV. — *Tumeur fibro-kystique de l'utérus. Débridement utérin. Incision du kyste par le vagin. Drainage. Amélioration.* y (Jeanne), femme Arvin, trente-sept ans, couturière, entre le 1879, salle Sainte-Marthe, n° 55. Elle a été une première fois s salles du 12 juin au 8 juillet 1878. (Voir t. III des *Cliniques*, DVII, p. 698.) Le début de son mal remonte à quatre ans. A la e chute, au moment des règles, elle eut une rétention d'urine. ois plus tard, au moment des règles, nouvelle rétention d'u- i dura deux jours. Le ventre se ballonna énormément. Dou- pulsives violentes. Les règles vinrent au bout de deux jours. decin consulté avait porté le diagnostic hématocèle rétro-uté- Consécutivement péritonite. Dix-huit jours plus tard, on fit

général devint moins bon : elle mangeait peu,
tique et maigrissait rapidement.

Etat actuel. — Au toucher on trouve le col e
peu déplacé en haut et à droite. Dans la cavité
meur molle, souple, facile à déprimer, et offra
de la véritable fluctuation. En cherchant à con
constate qu'elle ne laisse libre que la partie a
col et adhère par conséquent à la paroi gauch
haut dans la cavité utérine, qui est aussi consi
et comme aplatie. En combinant le palper abdo
on constate que la tumeur fluctuante siège d
même volume qu'au septième mois de la gros
rectum ne présentent rien de particulier. Le pé
ment sensible. L'état général n'est pas trop
malade soit très affaiblie. Diagnostic : tumeur
loppée dans le tissu utérin.

10 *mai.* — La malade placée dans la position
duit un gros spéculum en buis, puis avec le cou
tère nous faisons une incision à la lèvre ga
pour faire un débridement. La tumeur se
polype ordinaire, rouge, ulcéré. Débridée ave
elle donne issue à un flot de liquide qui jail
puissance et dont la quantité peut être évaluée
est odorant, rouge-brunâtre, épais; il contie
forte proportion et un magma purulent dem
le microscope fait découvrir de nombreuses
térine. Nous plaçons alors dans la cavité du k
en caoutchouc disposés en canons de fusil
sortir entre les lèvres de la vulve. Lavages a
qués quotidiens. Glace en permanence sur le
jours.

partir de ce moment, température normale. Les suites de l'opé-
on furent des plus simples. Pas de douleurs abdominales.
). — La cavité du kyste a diminué de plus de moitié. Écoule-
t d'un liquide purulent fétide.
uin. — Les tubes tombent. La cavité kystique est complètement
ée. Le cathéter ne pénètre plus qu'à une profondeur de 2 centi-
es.
. — Écoulement très modéré et intermittent. La malade reprend
ement ses forces. Elle se lève et marche sans souffrir.
. — Coliques légères, écoulement d'une cuillerée à bouche de

. — Examen au spéculum : l'orifice du museau de tanche n'est
entr'ouvert. Sa coloration est normale. Il existe une dépression
cul-de-sac au point d'ouverture de la poche. L'hystéromètre pé-
re à 4 centimètres dans l'utérus. On ne retrouve plus de cavité
tique. Le toucher montre que l'utérus est libre, mobile, sans dé-
ion. Il a encore le volume d'un utérus gravide au deuxième mois.
face antérieure présente deux bosselures du volume d'un œuf de
le, appréciables par le palper hypogastrique. Ces bosselures sont
es, indolentes. Il est impossible de savoir s'il s'agit de nouveaux
tes ou de tumeurs solides. L'état général est bon et la malade
nd de l'embonpoint. La malade sort le 29 juin 1879. Son état s'est
sidérablement amélioré.
ns. CCCLXXV. — *Destruction des organes génitaux externes et oblité-
on de la vulve par du tissu de cicatrice consécutivement à une gangrène
olique. Restauration.* (V. dans notre musée particulier, pièce n° 424.)
egais (Armandine), cinq ans et demi, entre le 31 mai 1879, salle
te-Marthe, n° 45. En août 1878, rougeole, éruption vulvo-vagi-
et consécutivement gangrène de ces régions. La chute des
ares entraîne la destruction presque complète des organes
taux externes, du périnée et des régions inguinales. Cicatrisa-
vicieuse; ces phénomènes évoluèrent en l'espace de cinq
aines. Jusqu'à ces derniers temps la petite malade urinait bien;
uis deux mois, miction et défécation difficiles. Ses parents l'amè-
t à l'hôpital.
tat actuel. — Il n'existe plus trace des organes génitaux exter-
; le mont de Vénus, le clitoris, les grandes lèvres, les petites lè-
sont remplacées par un tissu de cicatrice affectant la forme
triangle, dont les côtés correspondant aux plis inguinaux vien-
t se rejoindre au devant de l'anus et dont l'aire répond au pénil
toute la région périnéale antérieure. L'orifice vulvaire n'existe
, il est comblé par du tissu inodulaire. Seul un petit pertuis
elle la situation du méat urinaire. Entre ce pertuis et l'anus
te une cicatrice presque circulaire. Une sonde introduite dans le

s antécédents héréditaires ou pathologiques. Menstruation régu-
e jusqu'il y a dix-neuf mois. Elle eut à ce moment de la dys-
orrhée. Douleurs hypogastriques. Elle est accouchée il y a
x mois. L'accouchement fut laborieux et la sage-femme cons-
à cette époque que l'obstacle au passage de l'enfant était une
eur située à la partie supérieure du vagin au voisinage du col
utérus. Il n'y eut pas néanmoins de complications du fait de
e tumeur, mais la malade une fois rétablie demanda à entrer à
pital.

Etat actuel. — Pas de déformation des organes génitaux externes.
oucher vaginal montre qu'il existe à la partie la plus élevée de la
i antérieure du vagin et sur la ligne médiane, une tumeur du
me d'un œuf de poule, répondant directement au plancher de
thre et remontant par son bord supérieur jusqu'à la lèvre anté-
re du col utérin. Sa consistance est molle, comparable à celle
kystes, à parois peu épaisses, et modérément distendus. Fluctua-
manifeste. Elle est incompressible, irréductible. Au spéculum,
oit que la surface de cette tumeur est lisse, unie, convexe, sans
elures. La muqueuse vaginale qui la recouvre est tendue et pré-
e des vaisseaux de nouvelle formation, mais ne porte aucune
e d'ulcération. Sa coloration est bleuâtre et laisse voir par
sparence le contenu liquide de la tumeur. Une sonde intro-
e dans l'urèthre pénètre directement dans la vessie et ne ren-
re sur son passage ni orifice ni cul-de-sac anormal. Indolence
plète. Pas de troubles de la miction. Kyste de la cloison uréthro-
nale.

novembre. — Pas de chloroforme. La malade étant couchée
notre lit d'opération dans le décubitus latéral, le membre infé-
r gauche allongé, le droit fléchi sur le bassin, nous introduisons
arge spéculum de Sims dans le vagin, tandis que des aides ré-
tent fortement les lèvres de la vulve. La tumeur étant bien visi-
nous l'incisons sur la ligne médiane d'avant en arrière et dans
e sa longueur avec le bistouri et nous recueillons avant qu'il soit
ngé de sang le liquide qui s'en écoule. Celui-ci est jaunâtre citrin,
visqueux, mais légèrement trouble; il y en a environ 80 gram-
. La poche vidée, nous saisissons les lèvres de l'incision avec
ongues pinces hémostatiques et nous les excisons complètement
le bistouri. Cette excision n'est pas faite tout à fait au ras des
is du vagin, dans le but de pouvoir saisir facilement, avec les
s de nos longues pinces, les vaisseaux saignants et d'éviter ainsi
tamponnement qui pourrait être gênant et insuffisant, comme
est arrivé dans certains cas et en particulier dans celui men-
né par Huguier. Il nous suffit de laisser les pinces pendant quel-
heures pour éviter tout danger d'hémorrhagie. Une sonde est

laissée à demeure dans la vessie et fixée à l'aide de tubes d
chouc suivant notre procédé. L'examen du liquide et des
la poche démontra qu'il s'agissait d'un kyste folliculaire.

Pas de réaction fébrile. Pas d'accidents consécutifs. Sup
modérée pendant trois semaines. Lavages antiseptiques et
quotidiens. Grand bain tous les deux jours après la première

22 *décembre*. — Guérison. Sortie.

Obs. CCCLXXVIII. — *Fistule vésico-vaginale. Déchirure co
périnée. Avivement et suture de la fistule. Périnéorrhaphie. Gu*
Piat (Adolphine), trente-trois ans, sans profession, entre
vrier 1880, salle Sainte-Marthe, n° 51. Pas d'antécédent
taires. Sa mère a toujours été d'une faible santé. Rachitis
marché seulement à trois ans. Rougeole à dix-huit ans. Me
régulière à l'âge de quatorze ans. L'écoulement dure deu
jours, est peu abondant, modérément coloré. Première gro
pénible à vingt-sept ans. Accouchement avec le forceps. Enfan
Il y eut une déchirure du périnée depuis la fourchette jusq
La périnéorrhaphie fut tentée cinq mois après, mais n'eut
cès partiel. Seconde grossesse pénible à trente ans. Acco
à terme. Douleurs pendant quarante-huit heures. On app
fois les fers avant de pouvoir extraire un enfant mort. La
du périnée se reproduisit complètement. Il y eut sphacèle
queuse vaginale, et quinze jours après l'accouchement, lo
mination de l'eschare, écoulement de l'urine par le
Dr Billet qui a soigné la malade donne les renseignements
« On avait appliqué le forceps par derrière, la malade éta
coudes et sur les genoux. Quand on l'examina plus tard,
une large fistule vésico-vaginale, transversale, de 4 centi

upèrent encore la muqueuse, bien qu'il en ait passé cinq pro-
et trois superficiels. » Ces nombreuses tentatives étant restées
tueuses, la malade vient réclamer nos soins sur les conseils
n médecin.

té actuel. — Il existe une déchirure complète du périnée, les
antérieures du sphincter externe de l'anus sont même inté-
ss; légère rectocèle vaginale; néanmoins la malade garde ses
et la défécation n'est pas troublée. Les urines s'écoulent con-
lement par le vagin, mais on ne trouve ni érythème vulvaire
ôts calcaires, la malade prenant le soin de se garnir et de se
plusieurs fois par jour. Par le toucher vaginal, on sent sur la
antéro-latérale gauche du vagin, au niveau du bas-fond de
sie, une perte de substance qui laisse facilement pénétrer l'index
la cavité vésicale. Les parois du vagin sont souples et ont con-
leur laxité; on sent peu de tissu cicatriciel au pourtour de la
e. Les lèvres du col utérin sont déchirées et en partie détruites;
ce du museau de tanche admet aisément la première phalange
ndex. Au spéculum on voit que la fistule occupe la paroi anté-
e du vagin et s'étend sur la paroi latérale gauche. Son diamètre
versal est de 3 centimètres, il est beaucoup plus étendu que le
ètre antéro-postérieur. Les lèvres de la solution de continuité
formés par une bride cicatricielle étroite ; elles sont épaisses et
es au delà de ce petit liséré de tissu inodulaire. La muqueuse
ale fait hernie au centre de la perte de substance surtout pen-
l'effort. Un cathéter introduit par l'urèthe jusque dans la vessie
sible par le vagin. A part un certain degré de nervosisme et
mie, l'état général est satisfaisant. Pas de lésions viscérales.

mars. — Chloroforme. La malade est couchée sur le lit
rations dans la position habituelle, c'est-à-dire, dans le décu-
latéral gauche, le membre inférieur droit fléchi sur le bassin,
nc dans une flexion telle que le menton de la malade vienne
ier le genou droit. Un grand spéculum de Sims est introduit
le vagin et maintenu par un aide contre la cloison recto-vagi-
pendant que d'autres aides écartent fortement les fesses et les
s de la vulve. A l'aide d'un bistouri à long manche et à lame
nous avivons obliquement et dans une étendue de 1 centi-
e 1/2 les bords de la fistule en enlevant du même coup le tissu
ilaire que nous rencontrons. Un aide éponge le sang qui coule
appe des surfaces cruentées avec une éponge montée sur de
ies pinces. L'avivement terminé, nous faisons l'affrontement et
ture des surfaces cruentées, en nous servant de notre chasse-fil
truit par M. Mathieu. Six fils métalliques sont ainsi passés. L'opé-
n terminée, nous réunissons tous ces fils dans un petit rouleau
achylon afin de les retrouver facilement plus tard et d'éviter

ıu'ils blessent la muqueuse vaginale. Suivant notre habitude, ›laçons ensuite dans la vessie une sonde que nous fixons à un lage de corps par des tubes de caoutchouc. Cette sonde est l ı demeure pendant huit jours afin d'éviter le contact de l'urine a plaie.

14 *mars*. — T. M = 37°. S = 37°,8. P = 80. Un peu d'abatt ɜt de céphalalgie. Inappétence. Constipation. Urine facileme .a sonde. Pas d'écoulement par le vagin.

15. — T. M = 37°,6. S = 37°,4. P = 80. Même état. Bou Viande rôtie.

17. — T. M = 36°,6. S = 37°,6. Sommeil calme.

19. — Langue catarrhale. Inappétence. Régime lacté.

20. — On enlève la sonde, les urines ne coulent pas par le Première selle depuis l'opération.

22. — On enlève les fils, réunion complète des bords de la l Miction et défécation normales. L'appétit est revenu. État géné satisfaisant. Pendant la première quinzaine d'avril, la malade dans la salle et descend dans le jardin. Léger embarras ga apyrétique qui dure trois jours. Les règles parurent à l' habituelle.

17 *avril* 1880. — Nous opérons la déchirure du périnée, ployant le procédé que nous avons décrit dans le tome II de *ques* (pages 278 et suivantes). Avivement large par le b suture profonde et superficielle avec seize fils. Les suites de tion sont excellentes. Pas de réaction fébrile. Lavages antis quotidiens.

30. — On enlève les fils. Réunion complète par première in La malade retourne chez elle le 14 mai complètement guéri



tat actuel. — Érythème et concrétions calcaires de la vulve et pourtour de l'anus. Au toucher vaginal on sent à la partie la plus ée de la cloison vésico-vaginale une perte de substance par la-le on pénètre facilement dans la vessie. La lèvre antérieure du est en partie déchirée, la lèvre postérieure et la cloison recto-nale sont indemnes. Au spéculum on voit que la fistule mesure entimètres d'avant en arrière, de sorte qu'on aurait pu facile-t introduire deux doigts dans la vessie; qu'elle occupe toute la eur de la paroi antérieure du vagin; qu'elle porte sur le bas-fond a vessie, et que la muqueuse de cette cavité fait hernie entre les s de la perte de substance. Supérieurement elle est limitée par vre antérieure du col; ses bords sont très amincis et formés du tissu de cicatrice. Pas de lésions viscérales; l'état général est satisfaisant.

avril. — Chloroforme. Décubitus latéral gauche, le membre ieur gauche allongé, le droit fortement fléchi sur le bassin, le c placé transversalement en travers du lit. Un grand spéculum Sims est maintenu appliqué par un aide contre la cloison recto-nale, pendant que d'autres aides écartent fortement les lèvres de lve. Nous pratiquons l'avivement des bords de la fistule aussi ement que possible, vu la minceur de la cloison à ce niveau; afin e pas intéresser la muqueuse vésicale, nous la faisons refouler aut à l'aide d'un cathéter introduit par l'urèthre. Ceci fait, nous ssons les bords antérieurs et latéraux de la perte de substance de longues pinces et nous faisons avec des bistouris appropriés surface d'avivement oblique et longue de 1 centimètre. En arrière, lieu de pratiquer un simple avivement qui porterait nécessaire-t sur la lèvre du col de l'utérus, nous préférons détacher le col sa face externe, le disséquer sur une hauteur de 2 centimètres afin e rendre mobile et de pouvoir appliquer sa face antérieure sai-nte à la surface des autres bords de la fistule préalablement és. Nous suturons ensuite à l'aide de notre chasse-fil. Nous pas-d'abord un premier fil à la partie moyenne, afin de fixer le et nous continuons la suture. Onze fils isolés sont placés verti-ment, puis leurs extrémités sont réunies dans un rouleau de dia-on.

s de réaction locale ou générale. La température ne dépasse 38°. Extrait thébaïque pour produire la constipation.

. — On enlève les fils. La réunion s'est faite par première inten-dans toute l'étendue de la suture.

— Guérison. La malade urine volontairement. Il ne passe plus ide par le vagin. Sortie.

CCCLXXX. — *Fistule vésico-vaginale. Avivement. Suture. Gué-*. — Madame J..., vingt-six ans, demeurant à Nogent-le Rotrou,

entre dans les derniers jours de mai chez les sœu
de la Santé, n° 29, à Paris. Rachitisme. Cette mala
affectée d'une étroitesse considérable du bassin.
suite d'un accouchement difficile, elle a comm
urines par le vagin. L'examen des organes génit
au voisinage du col de l'utérus une fistule
3 centimètres de diamètre dont les bords sont
cicatricielles qui en rendent l'exploration di
forme administré par le Dr Brochin, nous fais
ayant soin de le faire porter largement sur les
seul fait n'opposent plus aucun obstacle à la réun
de suture métallique sont passés à l'aide de
nous plaçons à demeure la sonde qui reste appliq
A la suite de l'opération, la température ne d
pouls 80 pulsations. Dès le lendemain, la m
prendre de la nourriture. Onze jours après l'op
sont retirés : réunion par première intention, gué

Obs. CCCLXXXI. — *Fistule vésico-utéro-vaginale*
Guérison. — Picard (Pauline), trente-quatre ans,
25 juillet 1879, salle Sainte-Marthe, n° 36. Pas d
tisme, engorgement des ganglions du cou dans
à trois ans. Jamais de maladies graves. La m
moyenne et bien constituée. Menstruation régul
dix-sept ans. Les règles durent sept jours, sont
rées. Jamais de leucorrhée dans l'intervalle. T
deux premiers accouchements ont été normaux.
le 4 janvier 1879 : l'enfant était énorme, il resta 6
et ne put être extrait mort-né qu'à l'aide des

par une bride cicatricielle épaisse. Par son bord supérieur elle d au col de l'utérus. Celui-ci présente des modifications impor- ; il a basculé d'arrière en avant et de bas en haut de manière à saillie dans la cavité vésicale. On ne voit ni la lèvre antérieure avité du col. On trouve seulement une portion de la lèvre pos- re qui a été conservée et qui se continue avec la paroi anté- du vagin. Le col est rendu fixe dans cette position par une bride icielle épaisse qui contourne la lèvre antérieure de la fistule. bride épaisse, tendue, blanchâtre, peu vasculaire, se continue, s extrémités, autour de ce qui reste de la lèvre postérieure du 'elle masque en grande partie. Le doigt et le cathéter introduits tte large fistule conduisent dans la vessie et permettent de ter que la paroi antérieure du col et la partie correspondante érus sont détruites; mais il est impossible de reconnaître les s de la cavité utérine qui ne sont manifestement conservés que a partie la plus élevée du corps de cet organe. La perte de nce produite dans l'utérus est donc beaucoup plus étendue que naire. Celle du vagin est également très large, bien qu'elle se un peu rétrécie par la présence de la bride cicatricielle et stiges de la lèvre postérieure du col. Toutes ces conditions it l'intervention chirurgicale difficile.

uillet 1879. — L'anesthésie est commencée par le protoxyde pur et continuée par l'éther. La malade est couchée sur lit d'opération dans le décubitus latéral et dans la position elle. Des aides maintiennent les lèvres de la vulve forte- écartées, pendant que d'autres tiennent, d'une part un um de Sims, contre la paroi recto-vaginale, d'autre part une de Jobert contre la cloison vésico-vaginale. A l'aide de longs ris et de ciseaux, nous avivons les bords de la fistule, en com- nt par la partie inférieure et en empiétant le plus largement le aux dépens de la bride cicatricielle, dont nous faisons de la lisparaître la résistance. Du côté de la lèvre postérieure nous es obligé de faire porter l'avivement sur le col ou au-dessus nous préférons aviver le col aux dépens de la lèvre postérieure nant la précaution de la dédoubler. Cette incision transversale te profondément, de telle sorte que pour affronter la lèvre eure avivée avec la lèvre postérieure du col ainsi divisée, il est aire de reporter dans la cavité vésicale la moitié antérieure du 'est-à-dire celle qui contenait les derniers vestiges du canal o-utérin, et de suturer la lèvre antérieure et les bords latéraux avec la partie saignante de la moitié postérieure du col con- lement disposée pour l'adhésion. L'avivement et l'affrontement disposés, 13 points de suture métallique très rapprochés les uns tres suffisent pour terminer l'opération.

27. — Apyrexie. État général satisfaisant. Bi
sonde à demeure dans la vessie comme d'habit
d'urine s'écoulent par le vagin.

3 *août*. — État général et local excellents. I
plus par le vagin depuis le 30 juillet.

11. — On enlève les fils. Réunion par premièr
l'étendue de la suture.

15. — Miction volontaire. Les urines sorte
méat. Guérison. Sortie. Nous avons appris u
malade avait eu ses règles ; le sang sortait par

Obs. CCCLXXXII. — *Fistule vésico-utérine con
ment. Opération. Guérison rapide.* — Lamarignie (
ans, couturière, entre le 23 janvier 1879, salle
Pas d'hérédité. Ni scrofule ni tuberculose. Au
de rachitisme. Jamais de maladies graves. M
depuis l'âge de quatorze ans. Les règles étaie
ment colorées et duraient huit jours. Pas de le
tervalles. Une grossesse naturelle en 1875. L'a
à terme le 2 octobre. Les douleurs durèrent q
mort-né, était très gros. Aussitôt après l'accouch
dit ses urines en totalité par le vagin. En septe
collègues constata qu'elle portait une fistule
tenta la réunion sans succès. Les urines contin
le vagin immédiatement après l'opération bien
placer une sonde à demeure dans la vessie. I
apportée par l'opération dans l'état de la mala
le besoin d'uriner, besoin qu'elle n'avait jamai
couchement. Mais quand elle voulait satisfai

ıre est conservée; elle est petite et bifide. Le cul-de-sac postérieur normal. Les culs-de-sac latéraux ne sont appréciables que dans ›artie qui répond à la lèvre postérieure. L'orifice du museau de che est déformé. Le spéculum montre qu'à part une rougeur plus qu'à l'état normal, la muqueuse vaginale est saine; en outre, l'urine pénètre dans le vagin par le museau de tanche. La fistule en effet vésico-utérine; elle s'ouvre du côté de l'utérus, dans la ité du col, immédiatement au-dessus de la perte de substance de ›vre antérieure. Le pourtour de la fistule est représenté par une le cicatricielle circulaire de 1 centimètre de diamètre, due peut- à la première opération. La fistule a 1 centimètre de diamètre, bords sont irréguliers et laissent la muqueuse vésicale faire her- . Elle s'ouvre dans la cavité du col juste au niveau de l'orifice supé- ır. Le cathéter introduit dans l'utérus montre que la cavité du est perméable au-dessus de la fistule et que l'utérus a conservé dimensions et sa direction normales; conduit dans la fistule, il ›orte obliquement en haut et en avant et pénètre dans la vessie, si qu'il est facile de le constater à l'aide d'une sonde introduite l'urèthre.

3 *février* 1879. — Chloroforme. La malade est placée sur notre lit ›ération dans la position habituelle. Un aide maintient le grand culum de Sims; un autre rétracte la vulve comme à l'ordinaire, t-à-dire en introduisant la main dans le vagin et en écartant la e du côté correspondant. Un autre aide écarte les parois du vagin côté opposé avec une valve de Jobert. L'avivement est difficile à tiquer, à cause de la profondeur à laquelle siège la fistule et de ésistance qu'oppose la bride cicatricielle et l'étroitesse du col. ır y parvenir, nous détachons par une incision transversale, ame nous avons l'habitude de le faire en pareil cas, la lèvre posté- ıre du col, seule restante, au moyen d'une incision bilatérale, de on à la rendre mobile et à pouvoir l'attirer en arrière et à bien voir bords de la fistule. Cette incision comprend en effet toute l'épais- ır du col et nous permet en même temps d'en respecter la lumière. vivement est fait dans le sens antéro-postérieur, suivant le grand de l'orifice fistuleux. Il est fait largement, aux dépens de aisseur des bords et des tissus qui l'entourent, tout en ménageant muqueuse vésicale. Ce temps de l'opération aurait été difficile, une disposition appropriée du bistouri et des ciseaux courbes, nous ont servi à l'exécuter, et sans le secours de nos pinces hé- latiques. Quatre de ces pinces furent appliquées temporairement les vaisseaux saignants de la surface d'avivement. Ceci fait, nous ons six points de suture métallique à anses séparées au moyen e chasse-fil. En raison de la profondeur de la fistule, nous commencé cette suture, par le centre, c'est-à-dire par la

avoir perdu quelques gouttes d'urine par le
vants cet accident ne se reproduit pas ; nous
lait dans la vessie et rien ne passe par le v
complète. La malade sort guérie le 3 mars 1

Obs. CCCLXXXIII. —*Fistule vésico-uréthro-v*
couchement. Perte de substance de 5 centimètr
une grande partie de la paroi inférieure de l'ur
de la perte de substance. Suture. Succès parti
vingt-huit ans, couturière, entre le 23 avril 1
n° 42. Mère morte phthisique à cinquante-
malade est atteint de cyphose ; elle-même p
tion dans la région dorsale à un degré
Ophthalmies et adénites suppurées du cou
maladies graves. Menstruation régulière de
règles duraient huit jours, étaient peu abon
rées. Première grossesse à vingt-trois ans ;
les douleurs durèrent trois jours, on n
mort-né, qu'à l'aide du forceps. On constata
trécissement très marqué du bassin. Les
couche furent cependant heureuses. Secon
ans. L'accouchement, qui eut lieu au mois
par la venue, à l'aide du forceps, d'un enfan
de Droué (Loir-et-Cher), qui nous envoie la
plusieurs heures après le début du travail.
ment dilaté. Il y avait procidence du bras dr
correspondante s'engageait dans le détroit s
que la tête du fœtus. Après plusieurs tentat

é particulière des lochies. Le troisième jour, l'urine commença à couler entièrement par le vagin. Dès que les parties furent moins douloureuses au toucher on constata l'existence d'une fistule vésico-thro-vaginale. Depuis cette époque la malade n'a cessé de perdre urines. Les règles n'ont pas encore reparu.

État actuel. — Érythème de la vulve et érosions superficielles du me, dues au contact permanent de l'urine et à l'existence de dé-s calcaires sur les téguments. Au toucher vaginal on constate, à entimètres de l'orifice de la vulve sur la paroi antéro-latérale droite vagin, une fistule qui admettrait facilement deux doigts et par uelle s'écoule l'urine. Le spéculum montre en outre qu'il s'agit ne perte de substance mesurant 4 centimètres d'avant en arrière 3 centimètres transversalement, par laquelle la muqueuse vésicale hernie dans le vagin. La perte de substance porte sur le bas-d de la vessie et sur la plus grande partie de la paroi postéure de l'urèthre; à gauche elle déborde la ligne médiane, seuent de quelques centimètres, tandis qu'à droite elle intéresse gement la paroi latérale du vagin, et s'étend jusqu'au niveau de chion correspondant. Les bords de cette fistule sont formés par un su cicatriciel blanchâtre qui constitue à la partie antérieure une de épaisse. Lorsqu'on introduit un cathéter par le méat urinaire, pénètre facilement dans le vagin et réciproquement il est aisé ntroduire l'instrument dans la vessie en passant par le vagin et la tule. Les autres parties de la muqueuse vaginale ainsi que les culs-sac et le museau de tanche sont normaux. Au toucher on sent e les bords de la fistule adhèrent à l'ischion. La malade est anéque, très nerveuse ; il n'existe aucun trouble thoracique ou abdonal appréciable.

17 mai 1879. — Chloroforme. La malade est placée dans la posin habituelle. Deux aides rétractent fortement les lèvres de la vulve, ndant qu'un troisième maintient dans le vagin un spéculum de ns. A l'aide de bistouris à longs manches et de ciseaux, nous avins largement les bords de la fistule aux dépens du tissu cicatriciel en commençant par le bord inférieur. Cette première partie de pération est assez facile et démontre que les bords de la fistule at en ce point excessivement minces. Nous avivons de même les tres bords de la fistule, mais la bride cicatricielle qui contourne le rd antérieur est tellement épaisse et rétractile qu'elle attire aussous d'elle la surface d'avivement qui la borde de façon à la maser complètement. Cependant en nous aidant des valves de Jobert en refoulant la muqueuse vésicale avec des éponges, nous finispar aviver le bord antérieur. Sous l'influence de cet avivement de perd sa résistance, sans qu'il soit nécessaire de faire de débridements antéro-postérieurs. L'avivement du bord latéral

droit est rendu difficile par son amincissement e
complet du côté de la vessie. Il nous faut prend
précautions pour attirer ce bord avec des érigr
avec de longs bistouris et des ciseaux courbes. P
ficultés inhérentes à la largeur de la perte de subst
état des bords de la fistule, nous avons soin de f
tout le pourtour dans l'étendue de 1 centimèt
affrontons ensuite les surfaces avivées aussi exact
en faisant la suture à l'aide de 8 fils métalliques à
nous passons à l'aide de notre chasse-fil. Nous com
latéral droit de la plaie. Nous avons soin de ne
queuse vésicale dans la suture. Les surfaces aviv
gnantes que nous n'avons pas besoin de faire le
seaux et que nous pouvons rapidement termine
plaçons alors, suivant notre procédé habituel, un
en gomme élastique dans la vessie et nous la fi
l'aide de tubes de caoutchouc.

18 *mai*. — Pas de réaction fébrile. Les premier
l'opération, l'urine s'écoule entièrement par la so
une partie commence à passer par le vagin.

1er *juin*. — On enlève les fils. Trois de ceux-ci o
Il en résulte une fistule dont les dimensions sont
tivement à la première, mais qui laisse écoul
urines. Nous gardons la malade à l'hôpital, afin
cette solution de continuité par la cautérisation
gent. Ce traitement conduit avec de grandes pré
une diminution notable de l'orifice fistuleux, m
complet.

4 *juillet* 1879. — La malade retourne chez elle

ılement des urines par le vagin. La malade entre à l'Hôtel-Dieu, 'on constate l'existence d'une fistule uréthro-vaginale. L'opération la fistule aurait été entreprise trois fois dans cet hôpital : en 's 1879; en mai 1879; en janvier 1880. L'écoulement des urines le vagin a néanmoins persisté et la malade a demandé à entrer s notre service.

'tat actuel. — Érythème et dépôts calcaires sur les organes géni- : externes. Au toucher vaginal on sent que la plus grande partie a paroi antérieure du vagin est transformée en tissu inodulaire. 'èthre est complètement détruit; il n'en reste qu'un anneau large uelques millimètres qui correspond à l'orifice du méat. Cet an- u lui-même, au lieu d'occuper son siège normal, est attiré en ère du côté du col vésical par le tissu de cicatrice formé derrière sur les autres points, le vagin ne présente que quelques brides tricielles. Au-dessus de son col, la vessie est intacte de même que uls-de-sac utéro-vaginaux. La malade ne peut garder ses urines aucune position. Le cathéter, introduit dans la vessie, montre que fice de ce réservoir, par lequel sortent les urines, est rétréci par issu de cicatrice. Pas de troubles viscéraux; l'état général est sa- isant. Quelques jours après son entrée, la malade gagne dans les s une forte bronchite qui retarde l'opération de la fistule. L'affec- des bronches ayant évolué favorablement, nous laissons la malade endre des forces et nous nous décidons à tenter la restauration urèthre.

avril 1880. — Chloroforme. La malade est placée sur notre lit ération dans le décubitus latéral gauche, le tronc placé trans- alement, le membre inférieur gauche allongé, le droit fortement ıi ; nous saisissons les lèvres de la vulve avec de longues pinces de les faire écarter plus facilement par des aides. Un large spé- m de Sims est maintenu dans le vagin contre la cloison recto- nale, pendant que des valves de Jobert déplissent les parois rales. L'anneau qui correspond au méat ne pouvant nous servir, s l'incisons sur la ligne médiane. Nous faisons alors sur la ı antérieure du vagin, le long du bord droit de la perte de subs- e, une surface d'avivement large de 2 centimètres et étendue du de la vessie au méat urinaire. Cet avivement se fait aux dépens e couche abondante de tissu cicatriciel dont nous dépassons isseur, afin d'arriver sur des tissus plus vasculaires. Nous avivons même la paroi postérieure du col de la vessie dans une hauteur centimètre. Ceci fait, nous taillons aux dépens de la muqueuse e, sur le côté gauche de l'urèthre, un lambeau quadrilatère de mètres et demi de hauteur et de 3 centimètres de largeur, at par son bord externe et suffisamment épais pour contenir isseaux qui assurent sa vitalité. Après avoir disséqué ce lam-

beau par sa face profonde, nous le faisons glisse
sur l'urèthre et la surface d'avivement. Ainsi pl
partie moyenne une paroi postérieure au canal
suturons d'une part le bord droit du lambeau av
face d'avivement; d'autre part son bord supéri
avivée de la paroi postérieure de la vessie. Neuf
ainsi placés et tortillés isolément, puis réunis da
de diachylon. L'opération terminée, nous introd
jusque dans la vessie, une sonde molle que n
meure en la fixant aux cuisses à l'aide de tubes

11. — Pas de réaction fébrile. Pas d'accidents
lade urine par la sonde. On lui donne de l'opiu
afin d'éviter les tiraillements produits par la déf

24. — On enlève les fils. Réunion par prem
toute l'étendue de la paroi antérieure du vagin
une fistulette du diamètre d'un stylet de trouss
méat urinaire.

30. — La malade quitte le service. Elle revie
cicatriciel sera assez vascularisé pour que l'on p
lette voisine du méat.

Obs. CCCLXXXV. — *Perforation de la cloison*
pessaire hystérophore de Zwanck. Pénétration de l
rectum. Fixation de l'autre valve dans le vagin
cielle. Ablation du corps étranger. Réparation par
Tassard (Pascaline), cinquante-six ans, domesti
vier 1880, salle Sainte-Marthe, n° 46. Femme d'
lettique, débilitée, profondément anémique.
d'antécédents pathologiques. Menstruation ré

e cette valve. L'autre valve est dans le vagin, accolée à la cloi-
recto-vaginale immédiatement au-dessus de la perforation ; elle
t en partie enfouie au milieu des tissus. La cloison vésico-vagi-
est saine. Rien d'anormal au toucher du côté du col de l'utérus.
men au spéculum est rendu impossible par la présence du
ire dans le vagin. L'examen est fort pénible pour la malade.
janvier 1880. — Chloroforme. Nous saisissons la tige de l'instru-
avec un fort davier afin de l'immobiliser, et pendant qu'un aide
e solidement, nous passons une scie à chaîne dans le rectum,
l'engageons sur la branche de l'instrument qui fait saillie dans

V. — Perforation de la cloison recto-vaginale par un pessaire de Zwanck.

cavité et nous la scions en prenant soin de protéger les tégu-
s contre les frottements de la chaîne, à l'aide de valves de
t. Après avoir ainsi enlevé la portion de pessaire qui faisait
e dans le rectum, nous faisons manœuvrer l'écrou afin de fermer
arnière et d'extraire plus facilement la portion vaginale. Des
ions modérées ne suffisant pas pour l'attirer au dehors, nous
quons de nouveau le toucher vaginal afin de nous rendre compte
nature de l'obstacle qui s'oppose à nos efforts. Il nous est alors
de reconnaître qu'une bride cicatricielle passe dans l'anneau
valve et la fixe solidement. Cette bride est épaisse et résis-
, elle a la forme d'une anse dont la concavité enlace l'anneau
essaire, dont l'extrémité supérieure se confond avec la partie la
élevée de la cloison recto-vaginale, et dont l'extrémité inférieure

gressivement d'étendue, par suite de la rétra
la dilatation n'est plus provoquée par la prés
La malade reste dans le service jusqu'au 16
nous lui conseillons de partir à la campagne

Elle revient dans le service le 20 juin. Par l
retrouvons, à la hauteur de deux phalange
chette, une fistule qui permet à la pulpe de l
le rectum. Les bords sont indurés et formés
épais, disposé sous forme de petites brides
tour de la solution de continuité. Les mati
toujours en partie par le vagin.

26 *juin* 1880. — Chloroforme. La malade
lit d'opération, dans le décubitus dorsal,
fléchies sur le bassin, nous introduisons dans
culum de Sims que nous maintenons contre
nale. Des valves de Jobert sont appliquées su
vagin et maintenues par des aides. Nous sa
l'utérus avec des pinces à griffes afin de l'éca
vaginale, et l'abaisser. La perte de substanc
et accessible, nous avivons ses bords avec des
de différentes courbures, en ayant soin de
ment aux dépens du tissu de cicatrice et de la
respectant la muqueuse du rectum, et de lui
une obliquité suffisantes. Ayant ainsi obten
convenable, nous faisons dix points de sutu
l'aide de notre chasse-fil. Nous commençon
afin de diminuer immédiatement l'écarteme
voir passer plus facilement les fils latéraux
grande épaisseur possible de tissus, toujours
queuse rectale. Les fils sont coupés assez lo
vulve après l'entortillement et pour pouvoir ê
rouleau de diachylon. Malgré les difficultés

28. — Les gaz sortent par l'anus.

1 *juillet*. — On enlève les fils. Réunion par première intention, f à la partie inférieure, où existe une fistulette imperceptible.

5. — Les selles passent par l'anus, mais les gaz et les liquides estinaux s'échappent par le vagin.

5. — La malade quitte le service. Elle reviendra quand le tissu cicatrice sera assez vasculaire pour qu'il y ait les chances de faire ération avec succès.

BS. CCCLXXXVI. — *Épithélioma de l'urèthre. Envahissement de la son vésico-vaginale. Ablation par le thermo-cautère. Guérison.* — reau (Pauline), cinquante-quatre ans, couturière, entre le 26 octo- 1880, salle Sainte-Marthe, n° 49. Pas d'hérédité. Pas d'antécé- ts diathésiques. Variole à deux reprises différentes, dans l'enfance seize ans. Menstruation régulière de seize à quarante-huit ans. llipare. En avril 1880, elle commença à éprouver du ténesme sical. Miction fréquente. Brûlure de l'urèthre au passage de l'urine. e constata en même temps la présence d'une tumeur qui acquit ntôt le volume du pouce; indolence à la pression. Le 20 mai, lation de cette tumeur à la maison Dubois. La plaie chirurgicale s'est jamais complètement cicatrisée. Récidive sur place, qui mène à l'hôpital.

État actuel. — Le méat urinaire et l'espace compris entre cet ori- e et le vagin sont le siège d'une tumeur ulcérée, végétante, à sur- ce rouge, saignante, baignée de pus, d'ichor et de débris épithé- ux. En pratiquant le toucher vaginal, pendant qu'un cathéter est troduit dans l'urèthre, on sent que la cloison uréthro-vaginale est durée, hypertrophiée, envahie par le tissu morbide dans la moitié sa hauteur. Le mal ne s'étend pas jusqu'à la vessie. Dysurie puis deux mois, la malade est obligée de se sonder. On trouve ns l'aine gauche un ganglion du volume d'une noix, présentant les ractères de l'inflammation aiguë simple; œdème; congestion des guments. Élévation de la température locale. Diagnostic : Épithé- ma.

30 *octobre* 1880. — Chloroforme. La malade étant couchée sur tre lit d'opération, dans le décubitus dorsal, le bassin soulevé, les mbes fléchies sur les cuisses, les cuisses écartées et fléchies sur le ssin, nous appliquons contre la cloison recto-vaginale une valve de ms et sur les parois latérales du vagin des valves de Récamier. Un théter étant maintenu dans l'urèthre pour nous servir de guide, us faisons avec le thermo-cautère sur la cloison uréthro-vaginale incision médiane dépassant en haut les limites du mal, remon- ar conséquent au delà de la moitié de la profondeur du vagin. ncher de l'urèthre étant ainsi ouvert, nous enlevons largement su morbide, à droite et à gauche de notre incision. Nous sommes

ainsi obligé d'empiéter sur les parois latérales
tissus que nous traversons sont extrêmement d
hypertrophiés. La paroi supérieure de l'urèthr
pubis, est aussi malade; nous la détruisons com
tion faite aussi largement que possible, nous plaç
meure dans la vessie. Pansement à plat avec de
latane imbibées d'eau légèrement phéniquée. Gl
sur le ventre. Cataplasmes sur le ganglion
T. S = 37°. P = 80.

31 *octobre*. — T. M = 37°. — T. S = 38°. — P
État local satisfaisant. Pas de douleurs abdomi
l'eau alcoolisée phéniquée.

1er *novembre*. — T. M = 37°,8. — T. S = 38°,
abondantes la nuit dernière. Sommeil court et
Rien d'anormal du côté de l'abdomen.

2. — T. M = 37°,2. — T. S = 37°,8. — P = 78
leure. La malade a mangé bouillon, potage, œufs.
satisfaisant. A partir de ce moment, la suppuratio
rature reste normale. On laisse la glace sur le
tième jour. Sous l'action des cataplasmes, l'adé
paru. La cicatrisation marche lentement et rég
assez avancée le 16 décembre pour que la mala
chez elle. La guérison est assurée.

Obs. CCCLXXXVII. — *Déchirure du périnée; co
chement. Périnéorraphie. Guérison.* — Chenot (Irma
entre le 22 mars 1879, salle Sainte-Marthe, n° 46
d'antécédents scrofuleux, vénériens ou tubercul
bituelle. Menstruation à partir de neuf ans; depu
tion des règles jusqu'à quinze ans, une tache san

ı de continuité sont formés par du tissu cicatriciel. Au toucher, 'agin a conservé son calibre et son intégrité. Il n'existe aucune :e de brides cicatricielles, d'oblitération partielle ou totale ou de ıe de substance. Le col de l'utérus et les culs-de-sac vaginaux ne sentent rien de particulier. Pas de trouble dans la défécation, la ıade garde ses matières.

avril. — Chloroforme. Nous avivons la muqueuse des bords vagin et de la cloison recto-vaginale, en disséquant le tissu de ıtrice. L'avivement terminé, nous rapprochons les bords de la so- on de continuité à l'aide de six points de suture métallique pro- ds et de cinq points superficiels. Les extrémités des fils sont en- :e fixées à l'aide d'une petite bande de diachylon. (Pour les détails procédé opératoire, voir *Cliniques de Saint-Louis*, t. II, p. 275 et 'antes). Pansement simple avec des compresses imbibées d'eau ère ment alcoolisée. Pas de réaction fébrile. La malade a eu des ısées et des vomissements les deux jours qui ont suivi l'opération. d'autres accidents consécutifs. On fait tous les jours des lavages c l'eau alcoolisée. Les fils sont enlevés le quatorzième jour. Réu- n complète par première intention. La malade sort guérie le ıvril.

ıBs. CCCLXXXVIII. — *Déchirure du périnée et oblitération cicatri- le du vagin consécutives à un accouchement. Périnéorrhaphie. Restaura- du vagin. Guérison.* — Bournier (Louise-Amélie), trente-sept ans, ıtre sur caoutchouc, entre le 6 janvier 1879, salle Sainte-Marthe, 2. Pas d'hérédité. Pas d'antécédents tuberculeux ou scrofuleux. de trace apparente de rachitisme. Très forte constitution. Rougeole ıit ans. Fièvre typhoïde à dix ans. Menstruation régulière de qua- :e à trente-six ans. Règles peu abondantes, bien colorées, durant x jours. Première grossesse en 1878. Aucun accident pendant la ssesse. Accouchement à terme le 6 juin 1878. Les douleurs durè- t quarante-huit heures et on dut employer le forceps pour extraire fant qui était mort-né et très volumineux. Au dire de la malade, coucheur a trouvé le bassin étroit et a conseillé de ne pas atten- le neuvième mois si une nouvelle grossesse survenait. L'accou- ment avait déterminé une déchirure complète du périnée. Il y t, dès les premiers jours, incontinence des matières fécales, réten- n d'urine pendant quarante-huit heures, puis incontinence pen- nt trois semaines. La malade ne peut dire si pendant cette période e perdit ses urines par le vagin ou par les voies naturelles. Quoi 'il en soit, les fonctions urinaires redevinrent normales et volon- res au bout de ce laps de temps. Mais les tentatives du médecin ur obtenir la cicatrisation de la déchirure périnéale restèrent in- ctueuses; il y eut même sphacèle des bords de la solution de con- uité. La malade garda le lit pendant sept semaines. L'incontinence

Etat actuel. — Il existe une déchirure comp
sphincter de l'anus, d'où résulte un véritable
La muqueuse rectale fait hernie du côté du va
vaginale est très amincie, réduite à une épai
environ, dans sa partie inférieure. Les tégum
l'anus et de la déchirure, continuellement en
tières, sont enflammés, érythémateux. A deux c
existe une oblitération complète du vagin par c
existe seulement au centre du tissu inodulaire
diamètre d'un stylet de trousse et tout à fait i
lement des liquides utérins et vaginaux. D'ail
cette fistule avec un stylet boutonné ne conduit
timètres. Le toucher rectal pratiqué avec ména
l'oblitération n'occupe pas toute la hauteur du
du diaphragme inodulaire existe une tumeur
tuante, remplissant les culs-de-sac postérieur e
ne permettant pas d'apprécier l'état du col de
sion de cette tumeur à travers la cloison rec
qu'elle est irréductible et ne détermine aucun
le trajet fistuleux vaginal, soit par la vessie.
combiné avec le palper hypogastrique, on sent c
sa situation et sa direction normales, et qu'il n
péri-utérine.

18 *janvier* 1878. — Chloroforme. La malade é
dorsal, les jambes fléchies, les cuisses écartées
sin, nous pratiquons la restauration du vagin.
introduisent la main au niveau des grandes lèv
tement les bords de l'orifice vulvaire ; deux pinc
cées de chaque côté de la muqueuse vaginale
nues par des aides servent aussi de rétracteurs.
dans la vessie dès le début de l'opération, pour
père du côté de la cloison vésico-vaginale. C

tiquons à l'aide d'un bistouri ordinaire. Nous procédons lente-
nt et progressivement, en coupant surtout vers les parties latérales
d'éviter la vessie et le rectum et en nous assurant fréquemment
l'index que nous suivons une bonne direction. Nous reconnais-
ainsi que le tissu de cicatrice est très abondant dans le sens
sversal où il s'étend de chaque côté jusqu'au voisinage de l'is-
n. En profondeur, il arrive jusqu'à 2 centimètres du col. Au delà
ette limite, nous retrouvons le canal vaginal avec ses dimensions
nales. Il est même distendu par le liquide qui s'est accumulé en
ère de l'oblitération. Ce liquide est du pus blanchâtre, épais, gru-
eux, caillebotté, qui entourait le museau de tanche et qui se vide
plètement. Dès que nous avons rendu au vagin sa perméabilité
n largeur, il nous est facile d'introduire l'index jusqu'au col et de
stater que cet organe est en partie détruit. La lèvre antérieure a
aru, la lèvre postérieure est représentée par un simple tuber-
. L'orifice du col paraît oblitéré. Tout en faisant cette explora-
, nous dilatons le rétrécissement avec le doigt. L'examen au spé-
um confirme les données précédentes. Cette première partie de
ération a été faite rapidement, sans délabrement et sans que la
ade perde de sang, grâce à l'emploi de nos pinces hémostatiques.
s n'avons rencontré que des artérioles pour lesquelles l'hémos-
e temporaire a été suffisante. Nous pratiquons séance tenante la
inéorrhaphie d'après notre procédé habituel (voir *Cliniques de
t-Louis*, t. II). L'avivement présente ici de véritables difficul-
Il doit en effet porter en arrière sur la cloison recto-vaginale
est, nous l'avons dit, d'une minceur extrême, aussi sommes-nous
aux plus grandes précautions pour aviver le bord vaginal de
e cloison sans la perforer. Sur les parties latérales, la muqueuse
inale fait défaut et c'est aux dépens du tissu inodulaire que nous
enons les surfaces cruentées. Malgré ces difficultés, nous condui-
s l'opération à bonne fin sans aucun accident. Nous affrontons
s les surfaces avivées à l'aide de cinq fils métalliques profonds et
superficiels. Nous faisons comme d'habitude la suture isolée et
s réunissons les extrémités libres des fils avec une petite bande de
hylon.

. — T. M = 37°,8. S = 38°,6. Lavages avec l'eau alcoolisée phé-
ée.

. — T. M = 37°,6. S = 38°. La malade mange avec appétit mais
ort pas. Aucun trouble du côté de l'abdomen.

. — Température normale. Œdème des grandes lèvres. Douleurs
res à la fin de la miction.

– On enlève les fils; réunion complète par première intention
uture périnéale. L'œdème des grandes lèvres a beaucoup di-
. La miction n'est plus douloureuse. La malade retient ses ma-

ainsi un résultat évident, mais lent et insuffisa

4 *mars.* — Chloroforme. Nous débridons le t
parois latérales du vagin. Les premiers jours,
grosses mèches de charpie cératées. Par la suit
à des dilatateurs en caoutchouc de plus en p
fois nous obtenons un succès complet.

2 *mai.* — Le vagin admet un spéculum bival
sion. Cicatrisation complète. Sortie de la mala

CHAPITRE X

MALADIES DE LA MAMELLE

ıit observations contenues dans ce chapitre se rap-
outes à des tumeurs de mauvaise nature, sarcome,
ma, carcinome.

ité. — Dans ces huit cas, l'hérédité cancéreuse a été
ı fois.

— Une malade avait 38 ans, une autre 48, trois
de 50 à 60 ans, deux de 60 à 70, une dernière
Ces chiffres ne modifient pas sensiblement les moyen-
nous avons déduites de la précédente statistique et
ıient à établir que la fréquence maximum du cancer
la cinquantième et la soixantième année.

ment. — Deux malades sur sept avaient allaité à
rises différentes. Deux étaient nullipares, une primi-
ait pas allaité, deux autres observations sont muettes
de l'allaitement.

ıatisme. — Dans un cas d'épithélioma du sein chez
, le début est attribué à un coup. Les autres ma-
nt pas accusé de traumatisme.

— Le sein droit a été pris 4 fois, le gauche 3 fois, les
s successivement une fois.

ıes-unes de nos observations donnent lieu à des
ıtions particulières.

rvation CCCXC s'ajoute aux faits que nous avons
lans le tome II de nos *Cliniques* (p. 157 et suivantes.
ı leçon) à propos *des tumeurs du sein chez l'homme.*
it d'un épithélioma tubulé opéré une première fois

bides et le malade sortit guéri au bout d'u

Pendant trois ans, la guérison se maintint lade éprouvât le moindre trouble de ce côté.

Quand il vint nous trouver la seconde fois, de 5 mois; elle s'était faite à l'angle de la telle rapidité, que la tumeur avait acquis e de temps le volume d'une grosse orange, Un ganglion axillaire était pris. Nous fîmes ration aussi large que possible et le malad dement.

L'examen de la pièce anatomique démo meur s'était primitivement développée dans peau.

L'observation CCCXCI est intéressante en que chez certains malades des tumeurs mal plus ou moins dissemblables, mais en réalité peuvent se développer simultanément dans gnées.

Cette femme portait, en effet, un *noli* paupière inférieure droite et un squirrhe d

la peau et propagée secondairement à la mamelle. Ces faits sont pas rares et l'expérience nous a maintes fois démontré e des tumeurs offrant les caractères cliniques du squirrhe aient débuté par la peau et présentaient au microscope la ucture de l'épithélioma. D'ailleurs, en supposant même e la production morbide fût une tumeur primitive de la nde mammaire, les rapports du cancroïde de la paupière de la tumeur du sein n'en demeureraient pas moins évi- nts. L'embryologie, l'anatomie et la physiologie démontrent, effet, la complète analogie des mamelles et des glandes à oum. Les unes comme les autres dépendent du feuillet lerne du blastoderme, offrent la même structure et sécrè- nt des produits de même ordre.

Il n'est donc pas étrange de voir, sous l'influence de l'héré- é cancéreuse, des organes appartenant au même système, bir simultanément la dégénérescence.

La malade de l'observation CCCXCII fut opérée deux fois, à an d'intervalle, la première pour une tumeur du sein droit, seconde pour une tumeur du sein gauche. Au moment de seconde opération, il existait un noyau de récidive dans la atrice résultant de la première opération.

Ici encore, il s'agit, comme dans les observations CCCXCIII, CXCIV, CCCXCV et CCCXCVI, d'épithéliomas primitifs de peau propagés secondairement à la mamelle.

Cette série d'observations est intéressante en ce qu'elle tend nontrer que les tumeurs *secondaires* du sein sont plus fré- entes qu'on l'imagine. La propagation des tumeurs de la au au sein passe souvent inaperçue, parce que rarement us sommes appelés à leur début, les malades venant con- lter le chirurgien après avoir épuisé toutes les ressources édicales et lorsque la tumeur a fait des progrès assez con- lérables pour qu'il soit impossible de savoir si les altérations la peau sont primitives ou secondaires.

La déduction pratique à tirer de ces faits est que si les les se décidaient à consulter le chirurgien tout à fait au ut de l'affection, elles en seraient quittes pour une opéra-

cembre 1880. — Chloroforme. Après avoir tracé à l'encre les
de l'opération, nous faisons avec le bistouri une incision ellip-
dont l'extrémité externe se dirige vers l'aisselle. Nous enlevons
me coup toute la mamelle et la peau qui répond à la tumeur
nt soin de dépasser les limites du mal. Les muscles pectoraux
idemnes. Après l'ablation du sein, nous enlevons les ganglions
res hypertrophiés en nous aidant du bistouri, de la spatule
doigts. Outre les deux ganglions appréciables au toucher,
n trouvons un grand nombre de petits qui nous paraissent
ix et que nous enlevons. Incision libératrice à la partie
. Dix pinces hémostatiques sont laissées sur les vaisseaux
nts pendant vingt-quatre heures. L'opération terminée, nous
chons les lèvres de la plaie et nous les réunissons par qua-
points de suture métallique isolés, en prenant soin de laisser,
artie déclive, une ouverture suffisante pour livrer passage
in et faciliter les lavages et l'écoulement des liquides. Pan-
t alcoolisé phéniqué et ouaté compressif. Diagnostic histo-
e : Sarcome.

cembre. — T. M = 37°,6. S = 38°,2. On renouvelle le panse-
pas d'hémorrhagie.

- T. M = 37°,8. S = 38°,8. Anorexie.

- T. M = 37°,6. S = 39°. Le pansement est sec, écoulement
'aible quantité de liquide séro-purulent par le tube à drainage.
.

- T. M = 37°,8. S = 38°,6. On enlève quelques fils et on les
ice par des bandelettes de tarlatane collodionnée.

- T. M = 37°,4. S = 38°. On enlève de nouveaux fils. Nou-
bandelettes agglutinatives.

— On enlève les derniers fils. Bandelettes. Réunion par pre-
intention dans toute l'étendue de la plaie, sauf au niveau de
ie du tube à drainage. A partir de ce moment, température
le, écoulement de plus en plus modéré par le tube à drainage.
ration tarie le vingtième jour.

— Guérison. Sortie de la malade.

CCCXC. — *Épithélioma tubulé du sein chez l'homme. Ablation.
ce au bout de trois ans. Seconde opération. Guérison.* — Corriol
eu), cinquante-quatre ans, mécanicien, entre le 11 décem-
80, salle Saint-Augustin, n° 10. Père mort accidentellement.
norte à quatre-vingts ans. Deux frères bien portants. En juil-
7, il entra dans notre service pour une tumeur du sein droit,
nt au niveau du mamelon, et ayant le volume d'une manda-
es ganglions étaient sains. Nous enlevâmes largement la tu-
et l'examen microscopique révéla que nous avions affaire à un
lioma tubulé. La cicatrisation fut complète au bout d'un mois

ion axillaire. De ce côté on laissa le tube à drainage pendant rze jours. La cicatrisation était complète le 27 décembre, jour malade quitta l'hôpital.

r une coupe, la tumeur se compose d'une masse solide, sans loges ques, à trame fibreuse, blanchâtre, arborisée et circonscrivant espaces remplis d'un tissu plus mou et offrant à un certain la coloration du frai de grenouille. Au niveau de la peau on nettement, à l'œil nu, les glandes hypertrophiées. Le ganglion nte un aspect analogue).

s. XCDI. — *Épithélioma du sein droit. Cancroïde de la paupière ieure du même côté.* — V..... (Justine), cinquante-huit ans, sans ssion, se présente, le 11 mars 1880, dans notre service. Père cancéreux. Deux sœurs de la malade sont mortes l'une d'un r du sein, l'autre d'un cancer de la matrice. Pas d'antécé- pathologiques personnels. Menstruation régulière de vingt quante ans. Un enfant mort-né. Depuis huit ans, *noli me tan-* du bord libre de la paupière inférieure droite. Il y a trois mois, remarqua par hasard, à l'extrémité supérieure et externe du droit, une tumeur indolente, dure, solide, adhérente à la peau e présentait alors aucune modification appréciable, du volume noix. Depuis, la tumeur a fait des progrès rapides. Elle est ue le siège de douleurs intermittentes. Une plaque érythéma- est apparue à la peau il y a huit jours. Douleurs dans l'aisselle. *at actuel.* — Pas de déformation apparente de la mamelle. Le elon n'est ni effacé ni rétracté, il ne laisse pas suinter de li- e. A la partie supérieure et externe du sein on voit une plaque e érythémateuse de 3 centimètres de diamètre. Si on plisse la à ce niveau, on voit qu'elle prend l'apparence chagrinée d'une d'orange dans une étendue qui répond exactement à la plaque. oucher, on sent que le tiers supérieur et externe de la mamelle ccupé par une tumeur du volume d'une pomme, de forme irré- re, envoyant des prolongements multiples au milieu du paren- e mammaire. Sa consistance est dure, franchement solide, li- se. Elle adhère à la peau dans l'étendue de la plaque érythé- use, mais la glande a conservé sa mobilité sur les muscles raux. Pas de vascularisation anormale. On trouve dans l'aisselle ganglions indurés, hypertrophiés, du volume d'une noix. Ces lions sont douloureux à la pression, tandis que la palpation pression de la tumeur n'éveillent aucune espèce de sensibilité. dans l'autre mamelle.

tropion léger de la paupière inférieure droite, dont le bord libre, cils et en partie détruit, est le siège de petits noyaux épithé- volume d'une tête d'épingle, grisâtres, desséchés, entourés ne luisante et onctueuse. Plaque épithéliale du diamètre d'une

igent à détruire une partie du muscle. Ceci fait, nous pro-
l'incision jusqu'à l'aisselle, où nous trouvons plusieurs
ganglionnaires soudées entre elles. Nous en trouvons jusque
grand dentelé et sous le grand dorsal. Ces glanglions ont un
qui varie de celui d'un pois à celui d'une amande. Lorsque
mes sûr de ne rien laisser de douteux, nous faisons à l'angle
de la plaie une incision libératrice pour l'écoulement du pus.
açons alors un tube à drainage au fond de la plaie, dont
nissons les bords à l'aide de quinze points de suture métalli-
és. Vingt-deux pinces hémostatiques ont été appliquées pen-
pération; cinq seulement sont laissées en place pendant vingt-
eures. Pansement alcoolisé phéniqué et ouaté compressif.
que la malade est anesthésiée, nous enlevons avec le bistouri
e induré qui s'est developpé à l'angle externe de l'ancienne
, et nous rapprochons les tissus à l'aide de deux points de
Même pansement.
ne coupe, la tumeur est composée d'une trame fibreuse, blan-
arborisée, circonscrivant des alvéoles remplis de tissu blan-
u rosé, sans lacunes et sans kystes. Diagnostic histologique :
oma ayant débuté par les glandes de la peau.
x premiers jours, la température oscille entre 37° et 38°8. Elle
normale ensuite. On enlève les fils les quatrième, cinquième et
jours, et on les remplace par des bandelettes de tarlatane col-
ées. Réunion par première intention, sauf dans le cinquième
de la plaie au niveau de la sortie des tubes à drainage. Sup-
n modérée. L'état local et général était aussi satisfaisant que
, lorsque le 25 juin la malade eut un violent frisson ; la tem-
e s'éleva brusquement à 39°6. Poussée d'érysipèle autour de
Nous faisons passer la patiente dans nos salles d'isolement,
badigeonnons la surface érysipélateuse avec du collodion té-
iné. Potion à l'extrait de quinquina. Purgatif. On renouvelle
ement deux fois par jour, bien que la suppuration soit presque
ais les bords de la petite plaie qui reste au côté externe se
t de fausses membranes pulpeuses, grisâtres, de mauvais
Malgré ces précautions et les badigeonnages répétés de col-
érébenthiné, l'érysipèle fait des progrès rapides, gagne le dos,
thoracique latérale, et l'hypochondre correspondant. La tem-
e oscille entre 40° et 41°. Peu à peu la malade tombe dans un
xo-adynamique et meurt le 5 juillet.

XCDIII. — *Epithélioma du sein ayant débuté par la peau. En-
ent des ganglions axillaires. Ablation. Guérison* — Mary (Rose),
te-sept ans, concierge, entre le 30 mai 1879, salle Sainte-Ma-
46. Lymphatisme. Rougeole à onze ans. Pleuro-pneumonie à
ois ans. Il y a deux ans, elle remarqua au-dessus et en de-

hors du sein droit, dans l'épaisseur de la pea
indolente, du volume d'une noisette qui évolua l
sivement. Il y a deux mois, la peau qui la reco
ration rouge, s'amincit et s'ulcéra ; depuis ce
donna fréquemment issue à quelques gouttes de
éprouva dans le sein et dans l'aisselle des doule
rent à venir à l'hôpital.

État actuel. — L'espace compris entre le sein
par une tumeur de la forme et du volume d'
surface lisse, unie, convexe, sans bosselure appar
partie la plus saillante une ulcération irréguliè
de diamètre, à bords violacés décollés, à surfa
nante, couverte de pus et de débris épithéliaux. l
la tumeur dans le reste de son étendue offre u
elle est parcourue par de grosses veines bleuâtre
latées dont le volume varie de celui d'un style
d'une plume d'oie, s'irradiant dans tous les se
dantes dans la direction de la clavicule. Au touch
à la tumeur ; lorsqu'on la plisse, elle prend l'as
de la peau d'orange. La consistance de la tume
dure, solide, fibroïde ; adhérences avec le muscle
en apparence normal, mais à la palpation, il off
et externe des noyaux de même consistance q
continuant avec elle par des prolongements app
au toucher. Les ganglions axillaires sont indur
ils forment une sorte de chapelet qui remplit l
Toutes ces régions sont le siège de douleurs sp
lancinantes, qu'exagère encore la pression. L'éta

aine axillaire, qui est énorme; elle offre le volume du pouce d'un alte, et est entourée de ganglions. Nous redoublons de précautions our ne pas l'ouvrir. A la partie profonde du creux axillaire les gan-ions contractent des adhérences tellement intimes avec le faisceau asculo-nerveux, que nous sommes obligé de procéder par voie de issection; un nerf du plexus axillaire et des veines d'un certain olume sont sacrifiés. Nous plaçons des pinces hémostatiques sur ces aisseaux à mesure que nous les ouvrons. Nous ménageons les plus olumineux, et particulièrement une veine thoracique externe con-dérablement dilatée. Cette partie de l'opération prend beaucoup temps. Avant de terminer, nous faisons à l'angle externe de la ie thoracique une incision libératrice pour faciliter l'écoulement s liquides. Puis après avoir placé à demeure deux drains, l'un pec-al, qui sort par cette incision, l'autre axillaire, nous réunissons lèvres des plaies à l'aide de vingt-deux points de suture métallique lés. Sur trente-deux pinces hémostatiques appliquées pendant l'o-ation, onze seulement sont laissées en place pendant vingt-quatre ures. Pansement alcoolisé phéniqué et ouaté compressif.

Sur une coupe, la tumeur est formée d'une trame blanche, fascicu-, circonscrivant un tissu jaunâtre, très vasculaire. Par la pression fait saillir à la surface de la coupe une infinité de filaments gri-tres, mous et comparables à du vermicelle cuit. Mêmes altérations côté des ganglions. Examen histologique : trame fibreuse très nse sans interposition de liquide, cylindres épithéliaux renfermant s éléments volumineux. Diagnostic : Épithélioma.

1er *juin* 1879. — T. M = 37°,6. S = 38°,4. P = 82. On enlève les nces; pas d'hémorrhagie. Renouvellement du pansement.

2. — T. M = 37°4. S = 38°4. P = 82. Nuit agitée. Le matin, abat-ment. Sueurs profuses.

3. — T. M = 38°. S = 38°8. P = 90. Somnolence. Face conges-nnée. Inappétence. Soif vive.

4. — T. M = 38°. T. S = 38°. P = 84. On enlève une partie des fils e l'on remplace par des bandelettes de tarlatane collodionnées. La ppuration s'établit par les drains.

5. — T. M = 37°6. S = 38°. P = 78.

6. — T. M = 37°,6. P = 72. On enlève les derniers fils; nouvelles ndelettes collodionnées. Amélioration. Suppuration modérée. A artir de ce moment la température reste normale. La plaie, réunie r première intention dans la plus grande partie de son étendue, se catrise rapidement à la partie déclive.

20. — La suppuration est presque tarie. On enlève les tubes à drai-age.

26. — Cicatrisation complète. La malade quitte le service.

Obs. XCDIV. — *Squirrhe du sein gauche. Ablation par le bistouri.*

Guérison. — Rohé (Désirée), soixante-huit ans, lin
vier 1879, salle Sainte-Marthe, n° 49. Pas d'héré
trices d'adénites cervicales ayant suppuré da
truation régulière de dix-huit à cinquante ans.
fausses couches. Il y a un an, sans cause connue
hasard au-dessous du sein gauche une petite tu
indolente, qui a d'abord évolué avec lenteur san
dents locaux ou généraux. Dans les derniers ten
ment étendue en surface et en profondeur.

État actuel. — Pas de déformation apparente à
lorsqu'on soulève le sein gauche, on voit à l'e
sillon sous-mammaire, une tumeur ayant les dim
noix, à surface irrégulière, présentant des bo
d'un pois. Au centre existe une dépression capal
de l'index. A ce niveau, la peau présente une
d'ulcération. Au toucher, consistance dure, l
osseuse en certains points. La tumeur s'est manif
aux dépens des téguments avec lesquels elle
prennent, lorsqu'on les plisse, l'aspect caracté
d'orange. Limites diffuses, adhérences aux tissu
longement relie la production morbide à la
interne de la glande mammaire, qui paraît norr
son étendue. Rien dans les ganglions axillaires.
les organes thoraciques et abdominaux, ne prés
culier. État général très satisfaisant.

25 *janvier* 1879. — Chloroforme. A l'aide du b
autour de la tumeur une incision elliptique qui
coup la peau, le tissu cellulaire sous-cutané
interne de la glande mammaire. Afin d'éviter to

amen histologique : coupe au niveau d'un point où la peau pré-
it l'aspect de la peau d'orange : cylindres épithéliaux renfer-
des éléments énormes. Tissu fibreux extrêmement dense, sans
position de liquide. Fibres élastiques.

— T. M = 37°,8. S = 38°,8. P = 90. Inappétence. Langue sa-
le. Rien d'anormal du côté de la plaie.

— T. M = 39°,2. La malade a eu une mauvaise nuit. Agitation.
elirium. Ce matin elle se plaint d'éprouver dans la région sca-
re postérieure gauche une sensation de chaleur, avec sécheresse
otements. En examinant cette région nous trouvons une plaque
pélateuse de la largeur de la main. Badigeonnage d'éther téré-
hiné. Rien d'anormal du côté de la plaie. Lavage et pansement
iqué. T. S = 39°,2.

— T. M 38° S = 38°,8. P = 90. La nuit a été plus calme. L'é-
èle a avorté grâce au badigeonnage. Néanmoins nous faisons
er la malade dans la salle d'isolement.

et 30. — Régression de la plaque érysipélateuse. La tempéra-
ne dépasse pas 38°.

. — On enlève les fils. Réunion par première intention dans la
grande étendue de la plaie. Reste un point de suppuration à
le interne.

février. — Cicatrisation complète. La malade quitte le service.

s. XCDV. — *Squirrhe atrophique du mamelon gauche. Adénopathie
pineuse et axillaire probablement carcinomateuse* (malade de la
ultation). — Madame veuve Caminat, soixante-quatorze ans,
résente à la consultation du 2 février 1880. Pas d'hérédité.
ne santé habituelle. Trois enfants. Le dernier a trente-huit ans.
a sept mois, elle remarqua par hasard dans l'aisselle gauche une
eur dure, solide, mobile, indolente, du volume d'une noix. Cette
eur augmenta rapidement en même temps que d'autres produc-
se développaient dans la fosse sus-épineuse. Il y a huit jours, la
eur axillaire est devenue douloureuse, et c'est ce dernier phéno-
e qui décide la malade à venir à la consultation.

tat actuel. — Le creux axillaire gauche est déformé par une tu-
r du volume et de la forme d'un œuf de poule, à surface cou-
e de nodosités dont le volume varie de celui d'un pois à celui
haricot. La peau qui le recouvre offre une teinte rouge vineuse,
est parcourue par des veinules dilatées et adhère à la tumeur.
-ci est dure, solide, de consistance squirrheuse, adhérente aux
hes profondes. Autre petite tumeur dans la fosse sus-épineuse
he. Troisième tumeur dans la fosse sus-épineuse droite. Ces
dernières ont le volume d'une noisette, sont dures, solides, de
ne consistance que la première, mais sont encore mobiles sous
eau et sur les couches profondes. Rien dans les ganglions cervi-

Obs. XCDVI. — *Squirrhe du sein gauche. Abla*
mann (Marie), soixante ans, professeur de pian
salle Sainte-Marthe, n° 51. La grand'mère pat
cancer de l'utérus. Scrofule. Gourme ; otite
purée ayant entraîné la surdité du côté cor
ganglionnaires cervicaux et abcès de la joue
enfance. Coryza ulcéreux dans la jeunesse.
Scarlatine à vingt ans. Fièvre cérébrale à ving
tion régulière de quinze à quarante-huit ans. I
dantes, fortement colorées et parfois mélangée
bonne heure. Nullipare. Depuis le mois d'oct
elle a éprouvé des douleurs intermittentes dan
gauche. Il y a huit mois, elle remarqua par h
tachait de sang au niveau du mamelon gauche
démontra que le mamelon était le siège d'ur
très appréciable par la pression et qu'il existai
durés dans l'épaisseur de la glande et groupés
Depuis cette époque, le mamelon s'est rétr
tumeurs augmentaient de volume et que les
devenaient continues. Ces divers accidents am
pital.

État actuel. — Le volume du sein gauche n
ment de celui du sein droit. Mais à gauche, le
rétracté. La peau lisse et unie, sans bossel
apparente, laisse voir par transparence les ve
sont dilatées et bleuâtres. Au toucher, on se
dehors et en haut du mamelon une tumeur d
poule, mal limitée, adhérente au parenchy
tégument, qui prend l'aspect caractéristique
lorsqu'on le plisse. Cette tumeur est solide,
squirrheuse. Il existe en outre plusieurs noy
autour du mamelon au-dessous de l'aréole. L

celui d'une noisette ; ils adhèrent au tissu mammaire, mais sont pendants de la peau. Leur consistance est identique à celle de meur principale. Par la pression, on provoque le suintement de lques gouttes de sang par le mamelon. La périphérie de la male paraît indemne, et la glande a conservé sa mobilité habituelle à rface des muscles pectoraux. Rien dans les ganglions axillaires. organes abdominaux sont sains. La tumeur n'a pas réagi sur t général. Diagnostic : carcinome.

mai 1879. — Chloroforme. A l'aide du bistouri nous pratiquons ation totale de la mamelle d'après notre procédé habituel et nlevant toute la portion des téguments qui répond à la tumeur. s avoir fait l'incision libératrice à la partie déclive, nous plaçons ond de la plaie un tube à drainage et nous faisons la suture à e de douze fils métalliques. De quinze pinces hémostatiques liquées pendant l'opération, quatre seulement sont laissées en e pendant vingt-quatre heures. Pansement alcoolisé phéniqué et té compressif.

endant les quatre premiers jours, la température oscille entre 37° 9°, elle est normale ensuite. On enlève les fils les quatrième et uième jour et on les remplace par des bandelettes de tarlatane odionnées. Réunion par première intention, sauf à l'angle externe a plaie. Cicatrisation progressive.

juin 1879. — Guérison. Sortie de la malade.

ıs. XCDVII. — *Kyste sébacé de la région zygomatique. Incision avec stouri. Évacuation du contenu. Cautérisation des parois avec le te d'argent. Guérison.* — Léon (Philippe), vingt ans, ajusteur, entre mai 1879, salle Sainte-Marthe, n° 19. Sa mère est atteinte d'une tion utérine; son père est mort d'une affection cérébrale. Ni fule ni tuberculose, pas d'antécédents vénériens. Depuis sept ans, rte dans la région zygomatique gauche, une tumeur indolente d'abord du volume d'un pois, s'est accrue lentement et progres- nent. Dans les derniers temps, elle s'est ramollie et est devenue ège de symptômes inflammatoires qui inquiètent le malade et le lent à venir à l'hôpital.

at actuel. — La région zygomatique est déformée par une eur du volume et de la forme d'un petit œuf de poule, étendue calement d'une ligne horizontale qui passerait par l'insertion rieure du pavillon de l'oreille, à une ligne qui passerait par le alvéolaire du maxillaire inférieur et transversalement du tuber- de l'os malaire au tragus. Sa surface est lisse, unie, convexe. bosselures apparentes. La peau qui la recouvre offre une colo- n rouge vineuse inflammatoire. Elle adhère intimement à la ce de la tumeur, mais ne présente pas d'élévation sensible de érature. Au toucher, la masse morbide est bien limitée, glisse es couches profondes et offre une consistance molle, liquide, et fluctuation franche dans toute son étendue. Douleurs à la pres- seulement. Rien dans les ganglions parotidiens. Viscères thora- es et abdominaux sains. État général satisfaisant. Diagnostic : sébacé ramolli et enflammé.

mai 1879. — Chloroforme. Nous faisons avec le bistouri une ion longue de 3 centimètres et comprenant toute l'épaisseur de au. Écoulement de matière mélicérique et de sang. Après avoir le kyste, nous en explorons la cavité avec le doigt; ses parois, s et unies dans certains points, offrent par places des fongosités ses, mollasses et saignantes. Nous cautérisons avec soin les is du kyste avec le nitrate d'argent, et nous introduisons une ne de charpie au fond de la plaie. Pansement alcoolisé phéniqué ıaté compressif. Pas de réaction locale ou générale. Suppuration ant deux mois; cicatrisation progressive. Guérison le 28 juillet.

s. XCDVIII. — *Kyste sébacé de la face chez un enfant de sept ans. tion par le bistouri. Guérison.* — (Jarmet Achille), sept ans, est nté à notre clinique du 3 janvier 1880. Enfant bien portant. d'hérédité. Pas d'antécédents pathologiques. Il y a quatre mois, ière remarqua qu'il portait à la partie supérieure de la région enne droite une tumeur indolente du volume d'un pois. Cette uction se développa assez rapidement pour inquiéter les parents s décider à amener l'enfant à l'hôpital.

sac lacrymal, qui reste distant de la tumeur,
voisines ou éloignées. Rien dans les ganglions
maxillaires. Indolence.

3 *janvier* 1880. — Chloroforme. Incision verti
timètre, faite à la surface de la tumeur avec le
soin de ne pas intéresser l'enveloppe propre de
et énucléation de cette dernière. Réunion des
l'aide d'un point de suture métallique. Pansem
qué. L'examen de la tumeur montre qu'il s'a
tenu sébacé. Pas de réaction. On enlève le fi
et on le remplace par des bandelettes de
nées. Réunion par première intention. Guéri
jours.

Obs. XCDIX. — *Kystes sébacés suppurés du
Ablation. Guérison.* — L..., vingt-deux ans, s
nique le 31 janvier 1880. Depuis plusieurs ann
sillon qui sépare la lèvre inférieure du ment
conduit auditif gauche, dans la région zygomati
se sont accrues lentement et progressivemen
gêne ni douleur. Dans les derniers temps,
enflammées, ramollies et sont devenues dou
siège au menton s'est ouverte spontanément, a
et est restée fistuleuse.

État actuel. — La tumeur mentonnière siège
elle a le volume d'une noisette et présente en
du diamètre d'un stylet de trousse laissant con
du pus. Au pourtour de ce point la peau est ro
courue par un fin réseau capillaire. La pressio
matière sébacée et du pus. La tumeur zygomat
œuf de pigeon; elle est régulièrement globuleus
unie, sans bosselures. La peau qui la recouvr
rouge, enflammée et très vasculaire. Au touche

uctuante. Rien dans les ganglions parotidiens et sous-maxillaires. gnostic : kystes sébacés enflammés.

1 *janvier*. — Chloroforme. Incision cruciale à la surface de que tumeur et dissection des parois des kystes à l'aide des pinces u bistouri. Les lèvres des plaies sont maintenues rapprochées à e de bandelettes de tarlatane collodionnées. Pansement alcoolisé niqué et ouaté compressif. Le malade retourne chez lui et vien- se faire panser tous les deux jours. Pas d'accidents consécutifs. atrisation progressive. Guérison de la plaie zygomatique au bout huit jours. La plaie mentonnière n'est guérie qu'au bout de s semaines.

Obs. CD. — *Lupus ulcéreux de la joue gauche. Ablation par le ouri. Guérison.* — Glane (Clotilde), dix-huit ans, se présente à la ique le 1er mars 1879. Tempérament scrofuleux ; gourme et adé- s cervicales dans l'enfance. Depuis trois ans, elle est traitée sans cès pour un lupus de la joue gauche qui, d'érythémateux, est enu ulcéreux, il y a un an. Il y a eu depuis cette époque des alter- ves de cicatrisation et d'ulcération, mais les progrès du mal centuant, la malade se décide à venir à l'hôpital.

Etat actuel. — La joue gauche est le siège d'une plaque de lupus psoïde, de 3 centimètres de long, sur 2 de large. Dans la moitié érieure, la peau est détruite dans toute son épaisseur, de sorte le fond de l'ulcération est excavé et que les bords sont taillés à . Dans cette portion, la perte de substance est comblée par une licule cicatricielle d'un blanc mat. Dans la moitié inférieure au traire, existe une ulcération atone, légèrement granuleuse, de oration lie de vin, entourée par un bourrelet induré comparable à ui qui forme le bord de certains épithéliomas, et parcouru par fin réseau capillaire. Au toucher, l'induration est limitée à ce rrelet. Indolence complète. Rien dans les ganglions parotidiens ou s-maxillaires. Viscères thoraciques et abdominaux sains.

1er *mars* 1879. — Chloroforme. A l'aide du bistouri nous circons- vons la zone d'induration par une incision elliptique et nous dissé- ons largement cette zone de façon à dépasser les limites du mal. oulement de sang insignifiant. Pas de pinces hémostatiques. Com- ssion légère pendant un quart d'heure avec une éponge. Lorsque surface cruentée ne donne plus de sang, nous rapprochons les rds de la plaie et nous les réunissons à l'aide de deux fils métal- ues isolés. Pansement alcoolisé phéniqué et ouaté compressif. malade retourne chez elle, où elle sera soignée par son méde- . Nous avons appris depuis que la plaie s'était réunie par première ention et que la guérison paraissait se maintenir.

Obs. CDI. — *Épithélioma du sinus maxillaire ayant envahi la joue, malaire, l'orbite, les fosses temporale et zygomatique, la fosse nasale*

à l'hôpital.

État actuel. — La joue gauche est déformée due verticalement de l'orbite à la commissure l ment du sillon naso-jugal au bord antérieur d est irrégulière; au niveau du sinus maxillaire e forme une saillie globuleuse du volume d'une régions voisines, elle s'étale en soulevant lé molles. La peau est lisse, unie, tendue, œd niveau du sinus, où elle offre une coloration l parcourue par des veinules dilatées et bleuâtres la moitié gauche de la voûte palatine est affais du volume d'une grosse amande. Toutes les dent font défaut. Les gencives sont fongueuses et s'écoule par les alvéoles. Le sillon gingivo-labi prolongement à la surface duquel la muqueuse de pus et d'ichor. Haleine fétide. La fosse nasal par un autre prolongement qui s'accolle à la c légère du côté gauche. Au toucher, la tumeur ferme, élastique, rappelant celle de certains sar lioma. Au niveau du bord inférieur de l'orbite retrouve cette consistance au lieu de celle des minée au niveau de la paroi antérieure du sinus a détruit en partie cette paroi osseuse et envc longement dans l'épaisseur de la joue. Par la prolongement jusque sur le masséter et jusque rale. Du côté des prolongements palatin et gin plus les os, mais la tumeur avec sa consistanc introduit dans les alvéoles, pénètre dans le sin

novembre 1879. — Chloroforme. Le malade étant dans le décubitus al, la tête légèrement soulevée, la bouche maintenue ouverte à e d'un écarteur de Luër, nous plaçons des éponges montées sur ongues pinces au fond du vestibule de la bouche. Hémostasie entive à l'aide de pinces appliquées sur la lèvre supérieure de ue côté de la ligne médiane, sur les ailes du nez et sur la sous-on. Nous réséquons le maxillaire supérieur par notre procédé tuel. Pour cela, après avoir incisé sur la ligne médiane la lèvre rieure et le dos du nez, et prolongé notre incision transversa-ent dans le sillon orbito-palpébral jusqu'au rebord externe de bite, nous mettons à nu le sinus maxillaire et l'os malaire en équant les parties molles de la joue. Cette dissection se fait en ptant dans l'épaisseur des muscles et du tissu cellulaire jusqu'à oule graisseuse de Bichat, un grand prolongement s'étendant de ôté. Ceci fait, nous sectionnons la voûte palatine sur la ligne mé-e et d'avant en arrière, avec la grande pince coupante, la che montante du maxillaire au niveau de son articulation avec propre du nez correspondant, puis nous enlevons la masse prin-le de la tumeur avec le maxillaire que nous luxons à l'aide d'un davier. Il nous est alors plus facile de poursuivre les prolonge-ts, qui sont considérables. Il en existe un du côté de l'orbite qui oblige à réséquer la paroi interne, le plancher et le bord ex-e de cette cavité, ainsi que les parties molles qui s'y insèrent. malaire et l'apophyse zygomatique sont devenus fibro-sarco-ux; nous les enlevons complètement avec des ciseaux. Un autre ongement a envahi les fosses temporale et ptérygo-maxillaire: enlevons la plus grande partie du muscle temporal, le tiers rieur du masséter, les ptérygoïdiens et les apophyses ptéry-es. Un troisième prolongement atteint la paroi latérale du pha-, les piliers antérieurs du voile du palais, l'amygdale et plus de oitié correspondante du voile lui-même : nous l'enlevons de e aussi largement que possible. Nous enlevons enfin la cloison osses nasales et une grande partie de la muqueuse pituitaire. pinces hémostatiques ont été appliquées sur les vaisseaux. exerçons une bonne compression avec des éponges sur les ces osseuses saignantes; puis après avoir rapproché les lèvres plaie, nous les réunissons à l'aide de 18 points de suture métal-.

. — Malgré l'étendue et la gravité de l'opération, il n'y a de réaction fébrile. Alimentation liquide. On enlève les pin-de lendemain de l'opération. Pas d'hémorrhagie. Les fils sont vés les troisième, quatrième et cinquième jours et remplacés des bandelettes de tarlatane collodionnées. Guérison très ra-. Le 10 décembre, 25 jours après l'opération, la guérison est

complète. Il existe un peu d'affaissement de la joue, un certain degré d'abaissement de l'œil droit. Le malade reste dans le service jusqu'au 16 décembre à cause du mauvais temps.

§ II

COU.

Vingt-sept observations :

Région	parotidienne	5
—	sous-maxillaire	3
—	sterno-mastoïdienne	9
—	sous-hyoïdienne	7
—	cervicale postérieure	3

Ce nombre comprend 11 affections ganglionnaires : 2 dans la région parotidienne, 3 dans la région sous-maxillaire, 6 dans la région sterno-mastoïdienne. Les observations CDII, CDVII, CDVIII, CDX, CDXI, ont trait à des adénites suppurées de cause locale (carie dentaire, par exemple), traitées par l'incision et le drainage ; les observations CDIII, CDXII, CDXIII, CDXIV, à des adénites chroniques suppurées ou non, liées à un état général (scrofule), traitées par le drai-

ation prit une marche chronique et, trouvant un réparé par la scrofule, aboutit à la dégénérescence

là un premier point digne de remarque. Une in-on qui chez un sujet bien constitué se terminerait ution ou qui, passant à l'état chronique, aboutirait tion, devient, chez ces malades, le point de départ de n des granulations grises dont la conséquence est cation.

ussi curieux de voir deux ganglions frappés simulta-t de la même façon, subir des évolutions différentes. e malade, l'adénite aiguë fut bilatérale ; l'altération pidement à la caséification avec ramollissement du t, alors qu'à gauche le ganglion paraît simplement induration.

pas sans importance, pour le pronostic, de recher-nature de cette induration. S'agit-il d'un reliquat nation chronique, constitué simplement par des 'exsudation dans les mailles du tissu ganglion-induration est-elle due à l'hypertrophie et à l'hy- du tissu fibreux? ou bien n'avons-nous pas une évolution plus lente de la granulation grise? deux premières suppositions, induration exsuda-breuse, nous pouvons considérer les altérations naires comme arrivées à un stade définitif. Dans re hypothèse, au contraire, nous devons craindre évoluer la tuberculose ganglionnaire, tuberculose aboutir, il est vrai, à la crétification, mais qui si déterminer l'hypertrophie, le ramollissement, ration et les fistules, peut-être même l'infection

rvation prolongée de la malade peut seule évidem-ns éclairer sur ces faits, et le pronostic doit être Toutefois, étant donnée la constitution strumeuse ade et les antécédents, nous devons craindre que soit simplement stationnaire et qu'elle évolue ultét-nt.

L'observation CDIX relate un cas d'h
d'un ganglion sous-maxillaire traité par l'

Enfin dans l'observation CDXV, on tr
sarcome kystique d'un ganglion, situé s
toïdien et présentant cette particularité
adhérait largement à l'apophyse transve
vertèbre cervicale, jusqu'au voisinage d
et qu'il était traversé par le nerf spinal.
casionnait des douleurs névralgiques q
l'ablation.

Tous les cas qui précèdent furent suiv

Un chondro-sarcome de la parotide
femme de cinquante-neuf ans, fait le
tion CDVI. Le début remontait à vingt an
cinq ans avant l'époque où nous vîmes l
cidivé deux mois après l'opération. Nous
largement par le procédé de morcellement
que nous prîmes pour ménager les bran
la guérison ne fut obtenue qu'au prix d'
moitié correspondante de la face. Cette obs
intéressantes au point de vue du diagno
physiques de la masse morbide écartaie
meur liquide. La marche (début remonta

ophie, ailleurs un tissu diffus, sans limites précises, à la peau, de consistance sarcomateuse avec des artilagineux. La difficulté qui ressortait de carac- i dissemblables et nous empêchait de préciser le :, n'allait pas jusqu'à influencer notre décision au vue du traitement. Nous avions, en effet, la convic- l'ablation de la tumeur était le seul mode de traite- pût offrir quelque chance de succès. On peut voir à de l'observation combien notre opinion était fondée. les fois qu'on porte le bistouri sur la parotide, e rappeler l'importance de la région et la difficulté el opératoire. Des vaisseaux et des nerfs de la plus portance traversent la glande et doivent être mé- ous peine d'accidents graves immédiats ou con- C'est en nous basant sur ces données que nous es la tumeur d'arrière en avant, afin d'éviter autant ble les filets du facial.

les affections de la partie latérale du cou, nous signa- n kyste hydatique développé dans l'épaisseur du terno-mastoïdien, immédiatement au-dessous de ses s à l'apophyse mastoïde et traité avec succès par la et le drainage (obs. CDXVI), et un kyste séro-san- umineux, probablement congénital, développé chez t. de deux mois (obs. CDXVII). Ce kyste appartenait té qu'on a qualifiée d'*hématocèle*, à cause du sang qu'il et qui ajoute à la gravité déjà considérable des kys- x congénitaux, le danger d'hémorrhagie au moment ation, danger commun aux hématocèles des diverses t particulièrement les kystes séro-sanguins de la thy- ous avons appliqué à cette tumeur le traitement des yroïdiens, c'est-à-dire le drainage avec un tube plein 'organisation d'un trajet, et ultérieurement le drai- ple suivi d'injections modificatrices. Ce traitement cura les meilleurs résultats.

rvation CDXIX a trait à une fistule située sur la ligne au-dessous de l'os hyoïde.

Les fistules de cette région
dues à l'arrêt de développemen
quises et consécutives à une af
sous-hyoïdienne, des glandes g
hyoïde. L'affection de notre ma
tre ans, datait seulement de qu
verture spontanée d'une tumeur
constatée que deux ans auparav
miner les fistules congénitales.

Il était plus difficile de disti
fistules. Toutefois, les renseign
nous permettaient d'écarter l
pathique. D'après lui, en effet,
moment de sa rupture, un liq
queux, comparable à du blanc

Ces caractères éveillaient plu
dulaire ou d'une bourse séreuse
ment à laquelle de ces deux
avions affaire, il fallait explorer
l'examen microscopique et ch
par la fistule. L'exploration av
de renseignements concluants
cope révélait dans le liquide la
et de cellules épithéliales ; d'

faire la ponction et les liquides d'injection qu'on doit em-
yer ensuite.

La ponction simple de la poche kystique avec évacuation
ne plus ou moins grande quantité de liquide, suivie d'in-
ion, peut être suivie de deux complications redoutables :
ne part l'hémorrhagie, de l'autre la rétention du pus dans
umeur et l'infection putride consécutive. Le passage d'un
in en caoutchouc laissé immédiatement en contact avec
tumeurs, peut déterminer une inflammation assez violente
r faire redouter une issue fatale.

Nous préférons donc laisser en place la canule du trocart
-même, pendant trente-six ou quarante-huit heures; elle
ermine une inflammation modérée, d'où résulte l'organisa-
d'un trajet fistuleux, d'une route par laquelle il n'y a
aucun danger à laisser passer l'injection.

Tel quel, ce procédé présente encore un inconvénient; il
permet pas de s'assurer, au moment de l'opération, si
a affaire à une tumeur solide ou liquide. C'est afin de
édier à cet inconvénient que Fauvel a fait construire son
rument, qui se compose d'une canule courbe, percée au
eu de sa convexité d'un ou deux trous. L'une des extré-
s se termine par un pas de vis où l'on peut adapter une
te de trocart ; l'autre extrémité peut être fermée par
mbout plein. Quand la canule est en place, on substitue
pointe du trocart et à l'embout un bouchon métallique.
'opérateur enfonce le trocart dans le goître, suivant son
grand diamètre, en ayant soin de comprendre dans le
ours de la canule toutes les loges kystiques, s'il s'agit
goître multiloculaire. Puis il dévisse la pointe, retire
bout et les remplace chacun par un bouchon métallique.
choses doivent rester en place, sans modification, pen-
trente-six à quarante-huit heures. Au bout de ce temps,
rain métallique ayant fait sa route dans la tumeur, on
le remplacer par un drain élastique ordinaire, par lequel
era telle injection qu'on jugera nécessaire.

e choix du liquide n'est pas indifférent. On a proposé
essivement les injections de vin chaud, la teinture

ocilité du malade. Le chirurgien doit lutter contre cette cilité en faisant comprendre au patient que de la position nd la guérison. D'ailleurs le malade s'accoutume rapi- ent aux inconvénients qui lui paraissaient insupportables remiers jours. Nous ne saurions trop répéter que, dans blations de la thyroïde que nous avons pratiquées tant ille qu'à l'hôpital, le succès a toujours dépendu de la ion du malade.

ns le cas actuel, les choses se passèrent aussi simple- t que possible. La plaie chirurgicale se réunit par pre- e intention, et le malade, opéré le 19 juillet, sortit guéri août.

propos des observations CDXXIV et CDXXV, épithé- as du larynx, accès de suffocation, nous nous conten- s de rappeler notre procédé opératoire pour la tra- tomie, qui a été décrit dans le tome II des *Cliniques* ième leçon, p. 343 et suivantes).

A. — Région parotidienne.

. CDII. — *Abcès phlegmoneux parotidien consécutif à un abcès o-dentaire. Drainage. Guérison.* — L... (Georges), vingt-deux entre le 9 janvier 1880, salle Saint-Augustin, n° 2. Il y a dix , petit abcès alvéolo-dentaire au niveau de la deuxième grosse re supérieure. Le surlendemain, douleur au niveau de l'angle mâchoire du même côté. Les jours suivants, tuméfaction s'é- nt de l'oreille au milieu de la joue. Constriction des mâ- es.

t actuel. — Gonflement de toute la région parotidienne droite; au est légèrement rouge, chaude. La pression à cet endroit est douloureuse. Fluctuation manifeste au centre du gonflement. veau de la deuxième grosse molaire, on aperçoit une ulcération, ut autour la muqueuse gingivale et buccale est rouge. En ant sur la tumeur à l'extérieur, on ne fait pas sortir de pus par nal de Sténon. Fièvre le soir. Insommie. Appétit conservé. Le de ne peut prendre que des potages. Application de cata- es.

janvier. — Fluctuation de plus en plus manifeste. On passe be à drainage à travers l'abcès. Immédiatement il s'écoule un pais, fétide. Cataplasmes. Injections d'eau phéniquée par le drain.

s dus au chloroforme. On renouvelle le pansement. Les lèvres plaie sont œdématiées dans le tiers inférieur. Compression e.

— T. M = 38°. S = 39°. P = 102. Érythème des bords de la Badigeonnage avec l'éther térébenthiné. Aucun écoulement drain. Inappétence.

— T. M = 37°,8. S = 38°,6. P = 90. La plaie a meilleur as- Œdème et rougeur diminués. La nuit a été calme. Bouillon, e.

— T. M = 37°,6. S = 37°,8. P = 76. On a enlevé la moitié s et on les a remplacés par des bandelettes de tarlatane collo- ée. Suppuration modérée à l'angle inférieur de la plaie.

mai. — T. M = 37°. S = 37°,4. P = 75. — Appétit et sommeil us. On enlève les fils, nouvelles bandelettes. Réunion de la plus e partie de la plaie. Injections d'eau alcoolisée phéniquée par in. A partir de ce moment, plus d'accidents. Le 12 mai on enlève ndelettes agglutinatives. Le 16 mai, cicatrisation complète. La le quitte le service.

CDIV. — *Kyste sébacé de la région parotidienne. Ablation. Guéri-* Chopard (Savinien), cinquante-deux ans, employé, entre le 8 jan- 880, salle Sainte-Marthe, n° 26. Bonne constitution. Pas d'hé- . Pas d'antécédents pathologiques. Bonne santé habituelle. Il inze ans, il eut dans la région parotidienne gauche une tumeur lume d'une noisette, qui s'enflamma et donna lieu à un abcès ; ci s'ouvrit spontanément et évacua le contenu de la tumeur. érison fut rapide, mais une petite induration superficielle per- Bientôt une nouvelle tumeur se développa sur place et s'accrut nent sans provoquer ni gêne ni douleur. La déformation e produit et son accroissement continu amènent le malade à tal.

t actuel. — On voit à la partie supérieure de la région parotie gauche, immédiatement au devant du lobule de l'oreille, une r du volume d'une noix, allongée verticalement, bien limitée, me ovoïde. La surface est lisse, unie, convexe, sans bosselures entes. La peau qui la recouvre est tendue, luisante, très amincie, u rougeâtre, parcourue par de fins capillaires dilatés ; au de la tumeur existe un point noirâtre, semblable à l'o- oblitéré d'une glande sébacée. Au toucher, la tumeur est mol- pâteuse, faussement fluctuante ; elle est malléable et conserve einte des doigts comme un mastic ; elle jouit d'une grande té sur les couches profondes et paraît n'adhérer à la peau un point très limité. Rien dans les ganglions auriculo-paroti- u sous-maxillaires. Pas de troubles fonctionnels.

anvier. — Pas de chloroforme. Avec le bistouri, nous faisons

La tumeur est bien un kyste sébacé à parois é

Pas d'accidents consécutifs. Pas de réactioı les fils le quatrième jour et on les remplace pa tarlatane collodionnée. Réunion par premièr deux tiers supérieurs de la plaie. Cicatrisation pı quitte le service le 15 février. Guérison complète

Obs. CDV. — *Kyste sébacé parotidien. Ablation* (Jules), vingt-neuf ans, limonadier, entre, le 20 notre service. Pas d'hérédité. Pas d'antécéden culeux ou syphilitiques. Bonne santé habituell demi, sans causes connues, il remarqua à la de la région parotidienne, au-devant du tragu lente du volume d'un grain de chènevis. Cette p loppée progressivement et assez rapidemen malade et le décider à entrer à l'hôpital.

État actuel. — L'apophyse zygomatique es tumeur du volume d'une châtaigne, arrondie, lisse, unie, convexe, sans bosselures apparen recouvre est amincie, tendue, luisante, prête rouge violacée et parcourue par de fins capill mation. Au centre de la tumeur, on voit un pc pelle l'orifice d'une glande sébacée agrandi et la tumeur est extrêmement tendue; sa consi pâteuse comme celle du mastic. Elle est bien li peau et mobile avec elle sur les couches profon dans les ganglions parotidiens. État général sa

20 *décembre.* — Chloroforme. Incision cruci

ndue. Suppuration toujours modérée. Guérison au bout de trois
aines.

s. CDVI. — *Chondro-sarcome de la région parotidienne. Récidive.*
ion par le bistouri. Guérison. Paralysie consécutive de la moitié
e de la face. — Mivelle (Marie), cinquante-neuf ans, sans
ssion, entre le 6 novembre 1880, salle Sainte-Marthe, n° 48.
constitution. Pas d'hérédité. Jamais de maladies graves. Il y a
ans, elle remarqua à la partie la plus élevée de la région paro-
nne droite, au-dessous et en avant de l'insertion du lobule de
ille, une tumeur du volume d'un pois, lisse, unie, solide, indo-
. Cette production évolua lentement et progressivement sans
rminer ni gêne ni douleur. En 1871, son volume étant celui
e noisette et déterminant une déformation choquante, la ma-
se fit opérer par un médecin de Strasbourg. La guérison de la
fut rapide, mais la tumeur récidiva sur place au bout de deux
et s'étendit à toute la région parotidienne. Dans les derniers
s, elle est devenue sensible à la pression.

at actuel. — La région parotidienne droite est déformée par une
eur étendue verticalement de l'arcade zygomatique à 2 cen-
tres au-dessous de l'angle de la mâchoire et transversalement
ord antérieur du sterno-mastoïdien au bord antérieur de la
che montante du maxillaire inférieur. Elle masque les régions
étérine et parotidienne droites, ainsi qu'une partie des régions
oïdienne et carotidienne correspondantes. L'extrémité supé-
e dédouble le pavillon de l'oreille et s'élève jusqu'au conduit
if externe, qui est intact. Elle forme une saillie comparable à
d'une moitié d'œuf coupé suivant son grand axe. Sa surface
rrégulièrement bosselée. Immédiatement au-dessous du lobule
reille, on voit une saillie surajoutée, du volume et de la forme
œuf de pigeon. En arrière, le bord antérieur du sterno-mastoï-
est soulevé par une seconde saillie du volume et de la forme
œuf de poule. Dans les régions massétérines, les saillies sont
nombreuses et moins régulières. Leur volume varie de celui d'un
à celui d'un haricot. La peau lisse, unie, tendue, au niveau des
lures, ne présente ni changement de coloration ni vascularisa-
anormale. Elle porte la trace cicatricielle de la première opéra-
t à l'extrémité supérieure de la cicatrice, quelques gouttes de
échappent d'un orifice fistuleux qui conduit le stylet dans un cul-
c. Au toucher, la consistance de la tumeur n'est pas homogène.
illie sous-lobulaire offre la consistance d'un ganglion caséeux,
lli ; cette saillie est mobile sous la peau et sur les couches sous-
tes, elle paraît indépendante de la tumeur principale. La saillie
o-mastoïdienne a la consistance d'un ganglion hypertro-
Cette portion de la tumeur est bien limitée et paraît munie

examen de la tumeur montre qu'elle est constituée : 1° par une se qui, à la coupe, rappelle l'inflammation chronique des gan- ıs; 2° par des masses dont la surface extérieure est lisse et recou- e d'une enveloppe propre, mince, transparente et laissant voir tissu d'un blanc jaunâtre. Ce tissu est mollasse et friable dans ains points; dans d'autres, il est plus dur et se laisse écraser dif- ement. Ces masses sont séparées par des cloisons fibreuses qui blent s'engager dans l'épaisseur de la parotide et qui rendaient ıcléation très difficile. A la coupe, le tissu de la tumeur rappelle places le sarcome en voie de ramollissement, dans d'autres, celui hondrome.

xamen microscopique : 1° Vue d'ensemble. Éléments nucléaires osés en groupes disséminés.

s éléments disséminés sont destinés à devenir le centre de ıation de cellules de cartilage.

A deux cents diamètres, pièce colorée par la purpurine. For- ion du cartilage réticulé. La matière colorante se fixe sur les ıux et sur les prolongements.

s six premiers jours, la température oscille entre 38° et 39°; devient normale ensuite. On enlève les fils les quatrième et uième jours et on les remplace par des bandelettes de tarlatane odionnées. Réunion par première intention dans les deux tiers rieurs de la plaie. Suppuration modérée par le tube. A partir dixième jour après l'opération, début d'une paralysie faciale côté malade, à marche progressive. A mesure que la cicatrisa- avance, la paralysie s'accentue, sans que les séances d'élec- té puissent entraver sa marche. Quand la cicatrisation est com- e, c'est-à-dire un mois et demi après l'opération, la paralysie ıle est totale et paraît définitive. Nous ne pouvons expliquer ce que par une compression des branches du facial dans le tissu de trice, puisque nous les avions respectées avec grand soin pendant ration.

B. — Région sous-maxillaire.

ıs. CDVII. — *Adénite sous-maxillaire suppurée, consécutive à la carie aire. Ponction. Drainage. Guérison.* — Baillon (Octavie), dix-sept ans, urière, se présente à la clinique le 26 avril 1879. Pas d'hérédité. phatisme, gourme et adénite cervicale dans l'enfance. Depuis un s, elle souffre d'une carie de la première grosse molaire infé- re gauche. Il y a trois semaines, apparition en arrière de l'angle a mâchoire d'une tumeur qui a évolué rapidement. L'accroisse- t rapide de cette production morbide, les douleurs qu'elle occa- ne, amènent la malade à l'hôpital.

at actuel. — La région sous-maxillaire gauche est déformée par umeur du volume et de la forme d'un petit œuf de poule, à surlisse, unie, convexe, sans bosselures apparentes. La peau n'offre ne altération, elle est mobile à la surface de la tumeur. Celle-ci olide, élastique, offrant la consistance des ganglions atteints pertrophie simple. Elle est parfaitement enkystée, mobile dans les sens, ne contractant pas d'adhérences profondes. Indolence e à la pression. Rien dans les autres ganglions. La cavité buccale aine. Dents de sagesse complètement évoluées. Viscères thoraes et abdominaux sains. État général très satisfaisant.

mors. — Chloroforme. A l'aide du bistouri, nous faisons à timètre au-dessous du bord inférieur du maxillaire et parallèt à ce bord, une incision longue de 5 centimètres et compresuccessivement la peau, le tissu cellulaire-sous cutané et l'aponé- superficielle. Nous tombons alors sur la tumeur, qui ne contracte les tissus voisins que des adhérences celluleuses faciles à détruire le doigt et la spatule. L'énucléation est des plus simples. Nous ochons les lèvres de la plaie et nous les suturons à l'aide de ls métalliques isolés, en laissant seulement, à la partie déclive, incision suffisante pour livrer passage à un drain. Pansement lisé phéniqué et ouaté compressif.

upe de la tumeur : coque fibreuse, épaisse de 1 millimètre. Le parfaitement homogène, offre la teinte rosée et l'aspect des fibres ulaires lisses. Le tissu est criblé de petits orifices vasculaires. s d'accidents consécutifs locaux ou généraux. Pas de réaction e. On enlève les fils le quatrième jour, et on les remplace par andelettes de tarlatane collodionnées. Réunion par première tion, sauf à l'angle inférieur de la plaie. Le 28 mars, huit jours l'opération, le malade sort guéri.

C. — Région sterno-mastoïdienne.

s. CDX. — *Adénite suppurée. Phlegmon sterno-mastoïdien. Drain.*
ison. — Lafarge (Édouard), trente-six ans, laveur de cendres, le 20 janvier 1879, salle Sainte-Marthe, n° 6. Bien constitué; maladie antérieure; sans antécédents héréditaires. Il y a un , sans causes connues, gonflement indolent dans la région cerle gauche. Le gonflement a augmenté progressivement, la peau levenue rouge, il a ressenti quelques douleurs lancinantes.

tat actuel. — Il existe sur le côté gauche de la région cervicale, vant du bord antérieur du sterno-mastoïdien et au niveau de sa ie moyenne, une tumeur du volume d'un œuf de poule, arrondie. e, fluctuante, débordant un peu le bord antérieur du muscle,

ril 1880, salle Sainte-Marthe, n° 22. Pas d'hérédité. Scrofule et dans l'enfance. A toujours eu les ganglions du cou volumi- y a six mois, la région cervicale latérale droite s'est tuméfiée gressivement augmenté de volume. Douleurs sourdes conti- ncinantes. Dans les derniers temps ces divers phénomènes accentués au point d'inquiéter le malade et de le décider à l'hôpital.

actuel. — La région sterno-mastoïdienne droite est déformée tumeur ovoïde à grand axe vertical, à grosse extrémité infé- étendue verticalement de l'apophyse mastoïde à trois travers gt de la clavicule et transversalement du bord antérieur au stérieur du sterno-mastoïdien. Elle mesure 12 centimètres de bas et 7 centimètres d'avant en arrière. La peau soulevée et nent tendue n'a subi ni changement de coloration, ni vascu- on anormale; toutefois, elle laisse voir par transparence quel- ines superficielles dilatées. Pas d'œdème. Au toucher, on sent tumeur est située profondément au-dessous du muscle sterno- dien qui s'étale et se contracte à sa surface. Empâtement teux profond au pourtour de la tumeur. Celle-ci est molle et ement fluctuante dans toute son étendue. Elle est irréductible résente ni battements isochrones à ceux du pouls, ni mouve- l'expansion et d'affaissement. Pas de bruits anormaux, ni de . En un mot, les caractères de la tumeur sont ceux d'un abcès nnaire à marche subaiguë avec péri-adénite. Rien du côté ynx, du pharynx, des vaisseaux et nerfs de la région.

ril. — Chloroforme. A l'aide d'un trocart courbe, nous à la partie déclive de la tumeur une ponction qui donne un flot de pus crémeux, verdâtre, un peu caséeux; con- ction à la partie supérieure de la tumeur avec le bistouri. e d'un drain. Pas de réaction locale ou générale. Pas d'acci- consécutifs. Injections alcoolisées phéniquées par le drain. La ation diminue au bout de six jours. Le malade quitte le ser- eux mois après il vient nous trouver; la suppuration est tarie; ève le drain. Guérison.

CDXIII. — *Adénite chronique de la région cervicale. Ablation glion malade. Guérison.* — François (Henriette), vingt-cinq lomestique, entre le 8 juin 1880, salle Saint-Marthe, n° 5. le. Gourme (adénites cervicales non suppurées, otite moyenne) 'enfance. Rougeole à huit ans. Pas d'autres maladies graves à vingt-trois ans. Il y a deux ans, au cours d'une angine avec its pseudo-membraneux que l'on traita par la poudre d'a- es ganglions situés au-dessous des angles de la mâchoire in- re augmentent de volume en devenant durs et douloureux. té gauche les douleurs disparurent rapidement et la tumeur

est lisse, unie, convexe, sans bosselure apparent
à part un certain degré de rougeur et de tensic
de nouvelle formation. Au toucher, consistance
lant celle de l'hypertrophie simple ou de certair
glions. Les téguments ont conservé leur mob
sous-aponévrotique et paraît adhérente aux couc
leurs à la pression. Pas de troubles actuels de la
gauche on sent au-dessous de l'angle de la m
induré du volume d'une grosse noisette, ind
autres ganglions des diverses régions. Les visc
abdominaux sont sains. Nous portons le diagnc
nique à forme caséeuse.

19 *juin*. — Chloroforme. A l'aide du bistou
devant du bord antérieur du sterno-mastoïdien
tudinale de 6 centimètres qui commence en arr
mâchoire. Nous coupons, couche par couche, la
tissu cellulaire et l'aponévrose superficielle en
qui rampent dans cette région. Nous tombons
fibreuse, épaisse de la tumeur. Celle-ci, mise à n
consistance, elle est moins ferme, comme si son
Le défaut de résistance rend plus difficile l'ém
doigt et de la spatule. Nous arrivons néanmoin
en refoulant en arrière le bord antérieur du ste
lequel elle s'engage et en faisant rétracter par d
la plaie. L'opération terminée, nous plaçons au
tube à drainage qui sort à l'angle inférieur et n
de huit fils métalliques isolés. Huit pinces ont

20. — T. M = 37°,2. S = 37°6. P = 68. Nuit calme. La malade trouve bien ce matin. Bon aspect de la plaie. On renouvelle le pansement.

21. — T. M = 37°,4. S = 37°,8. P = 75. Sommeil. Appétit. Etat al et général satisfaisant.

22. — Température normale.

23 et 24. — On enlève les fils que l'on remplace par des bandelettes de tarlatane collodionnées. Réunion par première intention s trois quarts supérieurs de la plaie. Suppuration modérée par le ain. Injections et lavage. Pas d'accidents consécutifs. Cicatrisation ide de l'angle inférieur de la plaie. La malade sort le 6 juillet 1880.

Obs. CDXIV. — *Adénite cervicale chronique à tendance caséeuse. lation des ganglions malades. Guérison.* — Verhièje (Alfred), quate-quatre ans, graveur, entre le 21 avril 1879, salle Sainte-Marthe, 22. Pas d'antécédents scrofuleux ou tuberculeux. Anémie. Il y a atre mois, sans cause connue, apparition à la partie supérieure la région sterno-mastoïdienne droite d'une tumeur indolente qui st développée progressivement et assez rapidement.

État actuel. — La région sterno-mastoïdienne droite est déformée ns sa moitié supérieure par une tumeur, dirigée obliquement de ut en bas et d'arrière en avant, étendue dans le sens vertical de ux travers de doigt au-dessous et en arrière du lobule de l'oreille bord supérieur du cartilage thyroïde. Sa forme et son volume nt ceux d'un œuf de dinde. La peau qui la recouvre est lisse, unie, due, sans bosselures apparentes, sinon à la partie supérieure de tumeur, où elle offre un nodule du volume d'une noisette, rouge, flammé, vasculaire, dont le sommet présente un orifice fistuleux, ssant continuellement suinter une gouttelette de pus séreux. Au cher, on sent qu'en ce point la tumeur adhère à la peau, tandis e dans le reste de son étendue elle s'engage profondément aussous du sterno-mastoïdien qui se contracte à sa surface. Les ites sont mal définies ; il existe au pourtour de la masse principale empâtement diffus, révélateur d'une inflammation du tissu cellure périphérique. La consistance de la tumeur est mollasse et pelle celle des ganglions caséeux. Rien dans les ganglions voisins. lgré l'amaigrissement, l'anémie et l'apparence cachectique du lade, on ne trouve rien du côté du poumon ou des autres viscères i justifie cet état. Nous diagnostiquons : adénite caséeuse probament tuberculeuse.

26 *avril.* — Chloroforme. A l'aide du bistouri, nous faisons au eau du bord antérieur du sterno-mastoïdien, et parallèlement à rd, une incision longue de 6 centimètres, dont nous faisons ré- r les bords avec des pinces hémostatiques. Nous avons coupé ssivement la peau et le peaucier, évitant de blesser la jugulaire

lement la plus grande partie de la masse morbide
plus facilement les points adhérents. Cette disse
grandes précautions et beaucoup de temps au nivea
leuse péri-vasculaire. Nous la terminons néanmoin
pinces hémostatiques sont laissées en place pen
heures. L'opération terminée, nous plaçons au fo
drain qui sort à la partie déclive et nous suturons
périeurs à l'aide de dix fils isolés. Pansement alc
ouaté compressif.

L'examen anatomique de la pièce démontre
masse ganglionnaire entourée d'une enveloppe fil
très épaisse. Tous les ganglions offrent des noyau
ramollis, les autres crétifiés.

27. — T. M = 37°. S. = 37°6. On enlève les pin
rhagie. Renouvellement du pansement. Écoule
louche par le drain.

28. — T. M = 37°. S = 37°8. Nuit calme.
potage, rôti, vin. La plaie a très bon aspect. Le mal

29. — Température normale. On enlève les fils s
remplace par des bandelettes de tarlatane collod
gouttes de pus sortent à l'angle inférieur de la plai

30. — On enlève les derniers fils et l'on applique
delettes collodionnées. Réunion par première inter
lement à la partie inférieure une plaie de 2 cent

6 *mai* 1879. — On enlève le tube, la suppuratio

12. — Cicatrisation complète. Le malade quitte

Obs. CDXV. — *Sarcome d'un ganglion du cou ad*

ur dure, indolente, du volume d'une noix. Après être restée sta-
nnaire, cette tumeur a évolué rapidement depuis un an, et est
enue le siège de douleurs vives, névralgiques, irradiées à l'oreille
che et à la partie correspondante du crâne. Ces douleurs sont
gérées par la pression. La malade effrayée du progrès du mal se
ide à entrer à l'hôpital.

tat actuel. — La région sterno-mastoïdienne gauche est déformée
une tumeur du volume et de la forme d'un œuf de dinde, siégeant
gale distance de l'apophyse mastoïde et de la clavicule, dirigée
quement de haut en bas et d'arrière en avant; plus rapprochée du
d postérieur du sterno-mastoïdien que de son bord antérieur; à
face lisse, unie, convexe, sans bosselures apparentes à la vue. La
u légèrement tendue ne présente pas d'altération, pas d'œdème
ammatoire, pas de vascularisation anormale. Au toucher, la tumeur
fondément située au-dessous du sterno-mastoïdien qui est étalé,
ati et se contracte à sa surface, est dure, solide, de consistance
oïde. Mobile sous le muscle, elle adhère intimement aux couches
fondes. Rien dans les ganglions voisins. En dehors des douleurs
tourmentent la malade, il n'existe pas de troubles fonctionnels.
cères thoraciques et abdominaux sains. État général très satisfai-
t.

7 *décembre.* — Chloroforme. A l'aide du bistouri, nous faisons
eux travers de doigt en avant du bord postérieur du sterno-mas-
dien, et parallèlement à ce bord, une incision longue de 10 centi-
tres et comprenant, couche par couche, la peau, le tissu cellu-
e sous-cutané et le peaucier, l'aponévrose. La veine jugulaire
erne est très dilatée, nous la saisissons avec une pince et nous la
ons écarter du champ de l'opération. De la partie moyenne de la
mière incision, nous en faisons partir une seconde, dirigée trans-
salement en arrière et longue de 3 centimètres. Nous faisons ré-
cter les lèvres de la plaie en avant et en arrière, de façon à aborder
umeur par le bord postérieur du muscle. A cet effet, ayant incisé
onévrose parallèlement à ce bord, nous soulevons le muscle et le
menons en avant. Nous découvrons ainsi la tumeur et pouvons
s rendre compte qu'elle ne contracte pas d'adhérence superfi-
le et que sa surface est recouverte de bosselures kystiques dont le
ume varie de celui d'une noisette à celui d'une noix, bosselures
ne se révélaient par aucun symptôme. Après avoir isolé la tu-
ur en dehors et sur les côtés à l'aide du doigt et de la spatule,
s abordons sa face profonde. De ce côté, nous trouvons plus de
ficultés; le nerf spinal s'engage dans l'épaisseur de la masse mor-
e et nous sommes obligé de sculpter tout autour afin de le ména-
. Il n'existe heureusement pas d'adhérences importantes avec les
s vaisseaux du cou, mais la tumeur envoie du côté du rachis un

lle n'envoie pas de prolongements profonds et qu'elle n'est en ort avec aucun organe important de la région. Lorsque le sterno-toïdien est dans le relâchement, on sent que la tumeur est molle ctuante dans toute son étendue. Pas d'empâtement ni d'œdème nds. Aucun trouble fonctionnel. Indolence absolue. Rien dans anglions. Viscères thoraciques et abdominaux sains. État général faisant.

agnostic : Kyste hydatique.

décembre. — Chloroforme. Ponction exploratrice à la partie ve de la tumeur. Issue d'environ 80 grammes d'un liquide clair me de l'eau de roche. Contre-ponction avec le bistouri, à la partie rieure; passage d'un drain.

examen microscopique du liquide montre qu'il s'agit d'un kyste tique.

malade retourne chez lui, il reviendra à l'hôpital tous les deux s. Injections iodées. Suppuration pendant deux mois; puis gué-.

s. CDXVII. — *Kyste séro-sanguin du cou chez un enfant de deux ans. tion et contre-ponction avec le trocart. Passage d'un tube en caout-c. Injections iodées. Guérison.* — A la clinique du 26 décembre 1879, ous apporte un petit garçon de deux ans, affecté d'une vo-neuse tumeur de la région cervicale. D'après les renseigne-ts fournis par les parents, cette tumeur n'existait pas au moment naissance. Elle n'a commencé à se développer qu'à partir de n. Son évolution a été lente, progressive et ne s'est accompagnée cun symptôme particulier; il n'y a eu ni phénomènes inflamma-s, ni douleurs, ni troubles fonctionnels appréciables. Ce n'est n voyant la tumeur s'étendre de proche en proche, et prenant proportions inquiétantes, que les parents se sont décidés à amener enfant à l'hôpital.

tat actuel. — La tumeur était d'abord localisée au-dessous de gle droit de la mâchoire; elle occupe actuellement la plus grande ie de la face latérale correspondante du cou. Dans le sens verti-elle s'étend depuis le tiers inférieur de la région parotidienne jus-la clavicule. Dans le sens antéro-postérieur elle occupe : à la ie inférieure, l'espace compris entre la ligne médiane et le fais-claviculaire du sterno-cléido-mastoïdien; à la partie supérieure, refoule en arrière et en dehors le bord antérieur de ce muscle et uvre en avant la grande corne de l'os hyoïde. Sa forme est irré-ièrement ellipsoïde, avec un léger étranglement à la partie enne qui lui donne l'aspect en bissac. La peau qui la recouvre fre ni œdème inflammatoire, ni vascularisation anormale, mais présente une teinte bleuâtre, comme dans les cas où il s'agit de eur à contenu sanguin. Au toucher, on reconnaît que la tumeur

partie latérale droite du larynx et de la trachée est très peu développé et ne paraît contracter des rapports de voisinage. Indolence, pas de t sion vasculaire, nerveuse, laryngienne ou phar les ganglions. Viscères thoraciques et abdominau très satisfaisant.

26 *décembre*. — Chloroforme. A l'aide d'un traversons le kyste de part en part, de façon ment introduit à la partie déclive de la tumeur supérieure. Ceci fait, nous enlevons le trocart la canule un tube en caoutchouc non fenêtré. meure pendant quelques jours déterminera une sante pour limiter ultérieurement l'action de injectera dans le kyste. Au moment où nous en trocart, il s'écoule une certaine quantité de chargé de cristaux de cholestérine qui nous dém affaire à une sorte d'hydro-hématocèle en emporté chez lui et ramené à l'hôpital le cinq pas eu de réaction locale ou générale. On remp un tube fenêtré. Écoulement abondant de l Injection iodée faible.

2 *janvier* 1880. — L'enfant revient à l'hôpital sidérablement affaissée. Écoulement purulent mais moins abondant que les premiers jours.

6. — Nouvelle injection iodée. Le malade vien les deux jours ; la tumeur s'affaisse à vue d'œil dante. Peu de douleurs ; pas de troubles généra

16 *février*. — La tumeur a complètement d

Ablation par morcellement. Guérison. — Chardonnet (Joseph), cinquante ans, courtier en bestiaux, entre le 20 février 1880, salle Sainte-Marthe, n° 19. Pas d'hérédité. Pas d'antécédents scrofuleux, tuberculeux ou syphilitiques. Bonne santé habituelle. Il y a vingt-six ans, il remarqua dans le creux sus-claviculaire droit une tumeur sous-cutanée, mollasse, indolente, du volume d'une noisette. État stationnaire pendant douze ans; à ce moment, la tumeur se développe et acquiert en un an le volume d'une mandarine. Nouvel état stationnaire pendant neuf ans. Depuis quatre ans développement progressif et rapide. Hémicranie gauche avec larmoiement revenant deux ou trois fois par semaine et durant vingt-quatre heures. Pas de phénomènes douloureux du côté de la tumeur.

État actuel. — La région cervicale latérale droite est déformée par une énorme tumeur, étendue de l'apophyse mastoïde à la clavicule qu'elle recouvre, pour empiéter, de quelques centimètres, sur la paroi thoracique. Sa forme est celle d'une gourde; lobe supérieur plus petit, du volume et de la forme d'un gros citron; étranglement au niveau d'une ligne qui passerait par le bord supérieur du cartilage thyroïde; lobe inférieur ovoïde, à grosse extrémité inférieure, du volume d'une noix de coco. Cette tumeur masque complètement la région sterno-cléido-mastoïdienne; elle déborde même cette région, en avant, en arrière et en bas, au niveau de son lobe inférieur. La peau soulevée, tendue, légèrement amincie, ne présente ni changement de coloration, ni vascularisation anormale. Au toucher, la tumeur offre une consistance mollasse, faussement fluctuante, qui rappelle celle du lipome, dans toute son étendue. Le lobe inférieur paraît enkysté; il est mobile sous la peau et sur les couches profondes. Le lobe supérieur paraît composé de lobules comme le lipome en grappe, il est mobile sous la peau, mais adhérent en plusieurs points à l'aponévrose cervicale. Indolence absolue. Pas de phénomènes de compression vasculaire ou nerveuse. Ni dyspnée, ni dysphagie. Rien dans les ganglions. Viscères thoraciques et abdominaux sains. État général satisfaisant.

Diagnostic : lipome.

21 *février.* — Chloroforme. Incision avec le bistouri, suivant le grand axe de la tumeur, allant de l'apophyse mastoïde à la clavicule. Dès que la peau est coupée, la tumeur fait hernie entre les lèvres de la plaie. Rétracteurs à droite et à gauche. Ablation de la masse morbide par morcellement. Le lobe inférieur, enkysté, s'énuclée facilement. Le lobe supérieur, en grappe, nécessite une dissection longue et laborieuse. La tumeur étant tout à fait superficielle, est facile d'éviter tout délabrement. Huit pinces hémostatiques, pliquées pendant l'opération, sont enlevées au moment du pansement. Petite incision libératrice dirigée transversalement en arrière

le tube. Cicatrisation complète le 19 mars, sortie d

D. — Région sous-hyoïdienne.

Obs. CDXIX. — *Fistule thyro-hyoïdienne médiane. térisation. Guérison.* — Lacolle (Arthur), vingt-qua entre le 5 novembre 1880, salle Saint-Augustin, n° 7 Pas d'antécédents scrofuleux, tuberculeux ou syp santé habituelle. Il y a quatre ans, sans causes con velopper au-dessous et en avant de l'os hyoïde u indolente, qui acquit en deux ans le volume d'u époque, la tumeur s'ouvrit spontanément et donna transparent, épais, visqueux, que le malade con d'œuf. L'orifice devint fistuleux et subit des altern et de perméabilité. Divers traitements suivis en sans résultat, le malade entre à l'hôpital.

État actuel. — Il existe à un demi-centimètre a inférieur de l'os hyoïde, sur la ligne médiane, u très étroit, admettant à peine un stylet de trous réguliers, en forme de bourrelet cicatriciel, adhè n'existe ni décollement, ni fongosités, ni ulcérati faction de la région, pas d'œdème inflammatoire, p tion anormale, pas de changement de coloration de tour. Cet orifice laisse continuellement écouler un transparent, épais, visqueux, offrant tous les cara des glandes à mucus enflammées. Au toucher, on seur des parties molles une sorte de petit cordon fl

. Indolence. Pas de troubles fonctionnels. Ni toux, ni dyspnée, sphagie. En raison des caractères du liquide, nous portons le ostic : Fistule glandulaire.

ovembre. — Chloroforme. Le malade étant couché sur notre pération dans le décubitus dorsal, la tête renversée en arrière, e postérieure du cou soulevée par des alèzes de façon à rendre ate la face antérieure et à la tendre, nous faisons avec le bis- sur la ligne médiane, une incision verticale longue de 4 cen- res, qui nous permet de débrider le trajet fistuleux et de l'ex- r. Ce débridement nous conduit sur le bord inférieur de l'os e, qui est épaissi et induré, par suite d'un petit foyer d'ostéo- stite chronique dû au voisinage de la fistule. L'os n'est pas lé, il n'existe pas en ce point de fongosités. La fistule passe ssous de ce bord osseux pour se porter en arrière de l'os e, en haut et un peu à droite. Le stylet introduit dans cette tion est encore arrêté par un infundibulum, au milieu des s molles. Afin de ne pas faire de délabrements, nous ne pous- pas plus loin le débridement. La plaie est laissée béante afin de ter les pansements ultérieurs.

aminé au microscope, le liquide fourni par la fistule contient globules blancs et quelques cellules épithéliales. Mélangé à le acétique, il se prend en stries. Réaction des liquides glandulo- aires.

s jours suivants, on cautérise la partie profonde du trajet avec ayon de nitrate d'argent et on entretient sa perméabilité à l'aide e petite mèche de charpie. Pansement de la plaie chirurgicale des compresses de tarlatane imbibées d'eau alcoolisée phéni- . Sous l'influence de ce traitement, l'écoulement de mucus ne pas à se tarir; dès le troisième jour, la mèche de charpie in- ite dans la fistule est retirée tachée de pus. Suppuration abon- e pendant dix-huit jours, puis l'écoulement diminue, la fistule trécit progressivement; on est obligé de diminuer de jour en le volume de la mèche. Au bout de trois semaines, fistule ée, écoulement tari. Un mois après l'opération; cicatrisation plaie. Sortie du malade.

s. CDXX. — *Kyste séro-sanguin développé dans le lobe droit du thyroïde. Ponction, drainage. Injections iodées. Guérison.* (Voir *s de Paris.* Donon, 1879.) — Bourdeau (Eug.), vingt-huit ans, uisier, entre le 3 mai 1879, salle Sainte-Marthe, n° 13. Pas édité. Lymphatisme. Bronchite chronique. Pas d'accidents vé- ns. En 1872, le malade remarque à la partie inférieure du lobe du corps thyroïde une tumeur sous-cutanée, mollasse, indo- , du volume d'une noix. Cette tumeur se développa lentement rogressivement sans déterminer d'autre inconvénient que la

oblique de haut en bas et de dedans en dehors,
médiane vers la région claviculaire droite ; dans
la tumeur occupe la ligne médiane, la région sou
et une partie de la région sterno-mastoïdienne co
que le malade est à l'état de repos, l'extrémité
sous le sterno-mastoïdien au voisinage de ses ins
culaires et semble pénétrer dans le thorax : le b
siblement parallèle à la ligne médiane qu'il ne
3 millimètres ; le bord droit, dont les limites s
disparaît profondément au-dessous du muscl
droit. Le relief formé par la tumeur est des plu
une assez grande difformité. Lorsque le mala
ou accomplit un mouvement de déglutition, la t
plètement et semble plonger dans la cavité tho
est lisse, unie, convexe, sans bosselure appare
recouvre est légèrement tendue, mais ne présen
coloration, ni œdème inflammatoire, ni vascul
seules les branches de la veine jugulaire antérie
dessous d'elle et sont plus développées que de c
est indépendante de la peau, de l'aponévrose et
mastoïdiens, sterno-thyroïdiens et sterno-hyoïd
elle paraît intimement unie au corps thyroïde et
lobe droit et au lobule médian. Elle suit le lary
ments d'ascension et de descente à chaque effo
consistance, molle, fluctuante, uniforme, est cell
modérément distendues. Rien dans les ganglio
douleur spontanée ou provoquée par la pression

ion spéciale, il nous permet de constater que la tumeur est bien que, et de laisser écouler 200 grammes d'un liquide séro-san- Nous obstruons la canule au moment où nous constatons le ne laisse plus sortir que du sang pur. L'opération s'est effec- rapidement et sans aucun accident.

— T. M = 37°,4. S = 38. P = 98. Sueurs abondantes. Dyspnée e. Pas de douleur au niveau de la tumeur.

— Température normale. Les sueurs et la dyspnée persistent. d'anormal du côté du poumon. Alimentation liquide. Écoule- d'un liquide séro-sanguin par le drain.

— La suppuration s'est établie franchement. Les sueurs ont nué. La dyspnée a disparu. Injections iodées par le tube à drai-

— Le malade va bien, il se lève aujourd'hui pour la première Suppuration abondante. La tumeur diminue de volume.

— Le malade quitte le service, il continuera chez lui les injec- iodées et reviendra de temps en temps à l'hôpital.

juillet. — Nous revoyons le malade. La suppuration est tou- abondante. La tumeur continue à diminuer de volume. Il con- les injections iodées.

août. — Le malade vient à l'hôpital. La suppuration se tarit. La ur n'est plus visible à l'extérieur. Il continue les injections iodées e tube à drainage. Guérison.

s. CDXXI. — *Kyste séro-sanguin du corps thyroïde. Ponction et age. Injections iodées. Guérison.* — Gosset (Anaïs), vingt-six ans, ie de chambre, entre le 27 novembre 1879, salle Sainte-Marthe, . Elle est née en Picardie, dans un pays de goîtreux. Une de ses s est atteinte de goître. Elle-même a remarqué l'augmentation lume du corps thyroïde à l'âge de seize ans, au moment de l'éta- ement des règles. La tumeur a débuté sur la ligne médiane et peu à peu étendue à gauche; elle a fait des progrès incessants et mine depuis deux ans de la gêne de la déglutition et des accès ffocation. La persistance de ces accidents détermine la malade ir à l'hôpital.

at actuel. — La région cervicale antérieure est déformée par une ur composée de deux lobes. L'un médian, du volume d'une tête etus au sixième mois, recouvre la face antérieure du larynx et trachée jusqu'à deux travers de doigt de la fourchette sternale; arrondi, globuleux, sans bosselures apparentes. L'autre situé à he de la ligne médiane, offre le volume et la forme d'une poire oyenne dimension, à grosse extrémité inférieure; il se dirige nement de haut en bas et de dedans en dehors et descend jus- l'articulation sterno-claviculaire, derrière laquelle il tend à s'en- r, dans les efforts de déglutition et de respiration. La surface ne

minaux sains. Pas d'exophthalmie.

Diagnostic : Kyste séro-sanguin du corps thy geant.

29 *novembre* 1879. — Pas de chloroforme. Poı rieur et gauche de la tumeur avec le trocart ment d'un liquide séro-sanguin. On laisse à der gent. La malade est reportée dans son lit et couch dorsal, la tête plus basse que le tronc. Pas de premiers jours. On fait deux injections iodées aucune réaction.

4 *décembre*. — On enlève le tube d'argent et drain fenêtré en caoutchouc. Écoulement assez a séro-sanguin. Nouvelle injection iodée. Aussitôt a T = 39°. Phénomènes de congestion encéphaliqu sements, céphalée, turgescence des veines de la et larmoyants.

5. — T = 39°,4. Perte de l'appétit, constipatio buccal. Lavements purgatifs.

9. — La température a oscillé les jours derniers les phénomènes congestifs ont persisté pendant sont amendés. Écoulement abondant de pus a drain. On n'a pas fait de nouvelle injection. Pend lement continue avec une certaine abondance, p en jour. L'appétit revient. La tumeur diminue.

8 *janvier* 1880. — Injections d'eau alcoolisé drain. Elles sont très bien supportées. On renou tous les jours. Sciatique du côté droit; vésicatoir

11. — L'état du cou est toujours de plus en

nitrate d'argent, les bourgeons charnus qui se développent aux ifices d'entrée et de sortie.

8 *juin.* — La malade revient à l'hôpital. On enlève le drain. L'écou- nent est complètement tari depuis un mois. La tumeur est com- etement affaissée. Guérison.

Obs. CDXXII. — *Kyste séro-sanguin du lobe droit du corps thyroïde. nction. Drainage. Injections iodées. Guérison.* — Fischer (Wilhelm), gt-quatre ans, employé, entre le 5 février 1880, salle Sainte- rthe, n° 31. Né en Suisse, canton de Berne. Pas de goître dans sa mille. A l'âge de seize ans, il vit se développer au niveau du lobe oit du corps thyroïde une tumeur indolente qui acquit rapidement volume d'une noix et resta stationnaire pendant cinq ans. Le lade vint à Paris en 1876. A partir de ce moment, la tumeur fit des grès rapides; elle acquit en un an le volume qu'elle a aujourd'hui. e n'a jamais provoqué des troubles fonctionnels autres que ceux erminés par son poids. C'est surtout la déformation qui engage le lade à venir à l'hôpital.

État actuel. — La moitié droite du cou est déformée par une neur ovoïde, à grosse extrémité inférieure, étendue verticalement bord supérieur du cartilage thyroïde à la clavicule, et transversa- ment de la ligne médiane qu'elle déborde, à gauche, de 2 centi- tres, à la partie moyenne du muscle sterno-cléido-mastoïdien. uteur : 16 centimètres; largeur : 11 centimètres. La peau qui la couvre est lisse, unie, tendue, et ne présente ni œdème ni vascu- isation anormale; mais elle laisse voir les veines sous-cutanées s dilatées et bleuâtres. On reconnaît facilement la jugulaire externe la jugulaire antérieure réunies par une anastomose transversale s volumineuse, siégeant à la partie moyenne de la tumeur. La neur répond au lobe droit de la thyroïde, avec laquelle elle se tinue. Elle masque le faisceau vasculo-nerveux du cou et la itié droite du larynx et de la trachée, qui sont refoulés à gauche. r son bord externe, la tumeur s'engage sous le sterno-mastoïdien oit, qu'elle soulève et qui s'étale à la surface. Au toucher, la neur est molle et franchement fluctuante à sa partie centrale. e est plus ferme, rénitente, au niveau de son bord externe, qui est s profondément situé. Rien du côté des lobes médian et gauche la thyroïde. Rien dans les ganglions du cou. Pas de phénomènes compression vasculaire ou nerveuse. Ni dyspnée ni dysphagie. at général satisfaisant.

Diagnostic : Kyste séro-sanguin de la thyroïde.

7 *février* 1880. — Pas d'anesthésie. A l'aide du trocart du Dr Fau- nous faisons une ponction qui donne issue à 300 grammes de de séro-sanguin chargé de cristaux de cholestérine. Quand nous ns sortir du sang pur, nous obturons les deux bouts de la

rise les bourgeons charnus qui se développent a
et de sortie du drain.

6 *août*. — Suppuration tarie. Tumeur disparue. Guérison.

Obs. CDXXIII. — *Hypertrophie du lobe médian Ablation par le bistouri. Réunion par première inte* Courty (Thenier), dix-neuf ans, homme de peine, 1879, salle Sainte-Marthe, n° 32. Il est né de pa un pays de goîtreux. Il y a cinq ans, il remarqua médian du corps thyroïde une tumeur indolent rapidement, surtout à gauche. On a d'abord trait des applications de vésicatoires. Il y a trois mois, p tion iodée; issue de quelques gouttes de sang. C nouvelle ponction. Ce traitement n'a pas entra tumeur; dans les derniers temps, elle a occasion déglutition et de la respiration.

État actuel. — Tumeur située sur la ligne m devant du larynx et des premiers anneaux de la est assez régulièrement globuleuse, son volun orange. La surface est lisse, unie, sans bosselu peau qui la recouvre, à part les cicatrices blan cielles résultant de l'action des vésicatoires, ne ration. Au toucher, elle est mobile à la surface de qui adhère aux couches profondes et suit les mou semble se continuer avec le lobe gauche du corp située au-dessous des muscles antérieurs du cou dure, fibroïde, sinon au centre, où elle donne un tense. Pas de fluctuation. Pas de douleurs sponta

comprenant successivement la peau, le tissu cellulaire
né et les aponévroses. Six pinces hémostatiques placées sur
aux saignants servent en même temps de rétracteurs. La
tant à découvert, nous écartons à droite et à gauche les
ui la recouvrent, et sans faire de délabrement, nous isolons
doigts la coque fibreuse propre qui l'enveloppe. A la face
nous sommes obligé de détruire les adhérences avec le
pendant que des aides attirent la tumeur au dehors avec
s de Museux. La tumeur enlevée, nous jetons cinq ligatures
dans les vaisseaux saignants et nous réunissons les lèvres
e dans toute leur hauteur, à l'aide de quinze points de suture
e, isolés. Nous faisons ensuite un pansement occlusif
bandelettes de tarlatane collodionnées, de façon à nous
er le plus possible des conditions d'une plaie sous-cutanée.
le est couché horizontalement, la tête plus basse que le
s de réaction fébrile.

On enlève les fils. Réunion par première intention, sauf à
périeur de la plaie, où il existe un petit foyer linéaire de
on de 1 centimètre de hauteur. Bandelettes collodionnées.
es de tarlatane imbibées d'eau alcoolisée phéniquée.

La suppuration est presque nulle. Aucun accident.

— La suppuration tarie. Guérison complète. Sortie du

XXIV. — *Épithélioma du larynx. Accès de suffocation. Tra-*
— Jeanvoine (Auguste), cinquante-quatre ans, employé,
r juillet 1880, salle Sainte-Marthe, n° 7. Pas d'hérédité. Pas
ents scrofuleux, tuberculeux ou syphilitiques. Bonne santé
jusque il y a dix-huit mois. A cette époque, enrouement
rs vagues dans la région latérale droite du cou au niveau
. Depuis cinq mois, accès de suffocation qui se rapprochent
n plus et deviennent de plus en plus longs. Toux, crache-
sang. Asphyxie lente. Le Dr Fauvel, consulté par le malade,
'examen laryngoscopique et constata que le vestibule du
it presque complètement obstrué par une tumeur bour-
, épithéliale, implantée sur la paroi latérale droite du
n fragment de la tumeur enlevé et examiné au microscope
es caractères de l'épithélioma. En présence de la nature de
et de l'imminence de l'asphyxie, le Dr Fauvel nous envoie
pour que nous pratiquions la trachéotomie.

et 1880. — Pas d'anesthésie. Points de repère à l'encre :
iane, bords inférieurs des cartilages thyroïde et cricoïde.
médiane et verticale longue de 6 centimètres. Les jugulaires
'anastomosent avec la jugulaire antérieure au devant de la
ù elles forment un énorme canal veineux. Afin de les ména-

plusieurs jours, à la nuque, des douleurs qu'il attribue au frottement d'un paquet porté pendant un trajet assez long; il y a quatre jours, les douleurs sont devenues lancinantes, et la région s'est tuméfiée. Insomnie, fièvre, inappétence.

État actuel. — La région cervicale postérieure est le siège d'une tumeur du volume d'un œuf de pigeon, qui répond aux deuxième et troisième vertèbres cervicales. La peau est tendue, d'un rouge violacé. Œdème et empâtement des parties circonvoisines; décollement de la peau sur une surface de 4 centimètres; fluctuation manifeste mais profonde. Élévation de la température de la partie malade. Douleurs très vives même à la simple palpation. Perte d'appétit, de sommeil, état fébrile marqué. Cataplasmes. Pilules d'opium à 5 centigrammes.

28 *février* 1879. — Avec un trocart on fait une ponction à la base de la tumeur et l'on fait sortir l'extrémité du trocart à la partie supérieure. Drain. Pus phlegmoneux contenant quelques grumeaux caséeux. Cataplasmes. Toniques.

1er *mars.* — Soulagement considérable. Sommeil de quelques heures. Moins de fièvre. Peu d'appétit. Cataplasmes et lavages phéniqués dans la plaie.

20. — On enlève le tube à drainage. Pansement avec l'eau alcoolisée et la charpie.

22. — Guérison. Sortie.

Obs. CDXXVII. — *Anthrax de la région cervicale postérieure ouvert spontanément. Cataplasmes. Diachylon. Guérison.* — Godet (Pierre), dix-sept ans, tisserand, entre le 3 mars 1879, salle Saint-Augustin, n° 9. Il y a dix jours, douleurs vives et lancinantes avec sensation de chaleur à la région cervicale postérieure. Le lendemain, la nuque était enflée et les douleurs s'exagéraient par la pression et les mouvements du cou. Le malade a continué à travailler jusqu'à avant-hier.

État actuel. — A la nuque existe une tumeur rouge foncé, bosselée, de la grosseur d'un petit œuf de poule, très douloureuse. Elle est durée à sa base, très fluctuante à son centre. Les téguments qui la recouvrent et qui l'entourent offrent une température plus élevée. Fièvre légère, insomnie, inappétence, langue blanchâtre. Cataplasmes. Une pilule d'opium le soir. Le lendemain soir de l'entrée à l'hôpital, ouverture spontanée de l'anthrax; écoulement de pus grumeleux et sanguinolent. Par la pression, on fait sortir un bourbillon d'un blanc grisâtre.

5 *mars* 1879. — Le malade se sent très soulagé; il a dormi une grande partie de la nuit. Cataplasmes.

— **Sortie.** Le malade reviendra chaque matin se faire panser.

— **La plaie** est presque entièrement fermée et suppure à peine. Pansement avec le diachylon.

culaire de la paroi antéro-latérale gauche de l'abdomen ne femme de vingt-quatre ans.

ette tumeur offrait un véritable intérêt. Son siège sous-culaire était facile à déterminer, en tenant compte des tractions des muscles à sa surface, lorsqu'on engageait la ade à porter le tronc sccessivement dans la flexion et dans tension. Il était plus difficile de dire si la tumeur avait naissance aux dépens de la face externe du péritoine pa-al, ou à l'intérieur de l'abdomen. La difficulté provenait pas des signes physiques, ni des caractères extérieurs qui ent ceux des tumeurs fibro-sarcomateuses, mais de ce sa base d'implantation, très élargie, correspondait ne portion de péritoine moins résistante qu'au niveau insertions musculo-aponévrotiques des parois abdomi-s. Il résultait de la largeur de l'implantation que les con-s mal accusés étaient difficiles à circonscrire à l'aide du er et de la percussion, et qu'un chirurgien peu habitué s sortes de tumeurs aurait été tenté de croire à une tu-r solide, en voie de dégénérescence, du rein ou de la rate, t contracté quelques adhérences avec le péritoine pa-l et les muscles. Mais avec un peu d'habitude, on pou-reconnaître que la tumeur, contrairement à ce qui arrive une production de cette nature, ne faisait aucune e en arrière, du côté des lombes, et qu'elle n'avait pas le tranchant des hypertrophies spléniques. Au point de du diagnostic, il n'y avait pas à hésiter avec les autres urs solides de la paroi abdominale, telles que le lipome -musculaire qui est plus mou ou les kystes qui sont plus uants. La consistance fibroïde et homogène de la tu-r était des plus manifestes; d'ailleurs, pour compléter le nostic, nous n'avons pas hésité à ponctionner.

ant au traitement chirurgical, seul utile en pareil cas, il paraissait difficilement applicable, en raison non du t de départ de la tumeur, mais de la largeur de son im-tation. Il aurait fallu pour l'enlever, non seulement faire vers la peau, les aponévroses et les muscles, une longue ion dans une bonne direction, mais encore faire une

t actuel. — Dans la région pectorale droite, tumeur de la gros-
l'une tête de fœtus à terme, limitée en dedans par la ligne mé-
du sternum, en dehors par une ligne verticale qui descend de
n du tiers externe de la clavicule avec le tiers moyen, en haut
a clavicule, en bas par le mamelon; sa forme est inégalement
sphérique; elle présente deux bosselures, l'une du volume d'une
l'autre, sous la clavicule, du volume d'un œuf de poule. Dans le
de son étendue la surface est lisse, unie, convexe. La peau qui
couvre est mince, tendue, luisante. A la partie supérieure de la
ur, rougeur inflammatoire et œdème; en outre, elle est par-
ue par un réseau de veines bleuâtres, dilatées. Au toucher, con-
nce molle, liquide, et fluctuation uniforme. Il est impossible de
ndre compte de l'état du sternum, de la clavicule et des côtes.
dans les ganglions axillaires. État général peu satisfaisant;
ciation et anémie. Viscères thoraciques et abdominaux sains.
gnostic : abcès froid.
uillet 1879. — Chloroforme. A l'aide du bistouri nous faisons, à
rtie inférieure de la tumeur, une incision par laquelle nous
duisons un gros trocart courbe; contre-incision à la partie supé-
e pour la sortie du trocart. Écoulement d'une grande quantité
us séreux, verdâtre, mal lié, d'odeur fade. Passage d'un drain
les deux extrémités sont réunies à l'aide d'un fil. L'enfant sera
é en ville. Revu, guéri.
s. CDXXX. — *Abcès de la paroi thoracique. Drainage. Guérison.* —
igny (Paul), trente-sept ans, cordonnier, entre le 30 juin 1880,
Saint-Augustin, n° 78. Il a vu se développer, il y a dix jours, à
rtie antérieure de la poitrine, une tumeur dont il attribue la
à la compression que subit la poitrine pendant son travail.
at actuel. — A la partie antérieure, un peu en dedans et en haut
amelon, on voit une tumeur de la grosseur d'une mandarine.
st fluctuante, douloureuse. La peau qui la recouvre a conservé
uleur normale, mais sa température est plus élevée que celle
égions voisines. Cataplasmes. Quelques jours après, on constate
peau est rouge, amincie, chaude, et que la fluctuation est des
manifestes. On traverse la tumeur avec un trocart de moyen
e et l'on passe un tube à drainage. Le pus est phlegmoneux, il
écoule environ 200 grammes. Lavages et injections deux fois
our.
juillet. — Guérison.

B. — Abdomen.

s. CDXXXI. — *Kyste hydatique des parois abdominales. Évacuation*
ntenu, dissection de la poche. Guérison. — Jasse (Jules), quinze ans,

e de six fils métalliques isolés; un petit drain qui sort à la par-
éclive de l'incision assurera l'écoulement du liquide. Pansement
olisé phéniqué et ouaté compressif.
examen microscopique du liquide démontre la présence de cro-
s caractéristiques des kystes hydatiques.
s de réaction fébrile. Pas d'accidents consécutifs. On enlève
ls les quatrième et cinquième jours et on les remplace par des
elettes de tarlatane collodionnées. Réunion par première inten-
Les jours suivants le drain donne quelques gouttes de sérosité
purulente. Pas de suppuration. On enlève le drain le 20 février.
fice se cicatrise rapidement.
nars. — Guérison. Sortie du malade.
s. CDXXXII. — *Fibro-sarcome sous-musculaire, très probablement
néal, de la paroi antéro-latérale gauche de l'abdomen.* (Photographié
. Lafon.) — Foucher (Héloïse), vingt-quatre ans, couturière, entre
janvier 1879, salle Sainte-Marthe, n° 44. Sa mère et l'une de ses
s sont mortes phthisiques. Elle-même a eu dans la jeunesse du
tisme qui n'a pas laissé de déformations apparentes. Pas de signe
rofule. Jamais de maladie grave. Menstruation régulière depuis
de dix-sept ans. Nullipare. Il y a six mois, à la suite des efforts
qués par un vomitif, elle a remarqué, au niveau de la paroi latérale
he de l'abdomen, une tumeur du volume d'un gros œuf de dinde,
résistante, profondément située, ne déterminant ni gêne ni
ur spontanée ou provoquée. La tumeur a fait depuis cette
ue des progrès assez sensibles. Il y a quinze jours, au moment
règles, elle est devenue temporairement douloureuse. Ces acci-
effrayent la malade et la déterminent à entrer à l'hôpital.
at actuel. — La malade étant dans le décubitus dorsal, on voit
la partie antérieure gauche de la paroi abdominale est dé-
ée par une tumeur à surface large, convexe, aplatie, sans
es précises à la vue et qui paraît soulever en masse toute
sseur de la paroi abdominale. Dans le sens vertical elle s'étend
ois travers de doigts au-dessous du rebord des fausses côtes, à
travers de doigts au-dessus de la crête iliaque. Son étendue
versale est plus considérable. L'extrémité interne est située
édiatement en dehors de l'ombilic; l'extrémité externe se perd
aut et en dehors au-dessous des dernières côtes. Le mouvement
exion latérale droite du tronc fait saillir la tumeur et rend ses
es plus appréciables. La peau a conservé ses caractères normaux.
'observe dans son épaisseur aucune trace de vascularisation
male. Les veines sous-cutanées ne sont pas appréciables. Au
her, la tumeur est dure, solide; à la périphérie mollasse, et
ne liquide au centre. Elle est irréductible et incompressible. En
nt accomplir à la malade des mouvements de flexion et d'exten-

t bien portant. Ulcère simple de l'estomac à dix-huit ans. Hémases. Anémie profonde. Traitement par le régime lacté pendant ois. Depuis l'âge de dix-neuf ans, signes de tuberculose pulmo-, sueurs nocturnes, toux, crachats sanglants, amaigrissement et té. Il y a sept ans, elle remarqua par hasard, au niveau de la blanche, à égale distance de l'ombilic et du pubis, une tumeur comme la paume de la main, à surface lisse et unie, sans lures apparentes, convexe en verre de montre, sans changement uleur à la peau. Au toucher la tumeur était dure, mobile, et lait se déplacer facilement sous la paroi abdominale. Elle ait plus apparente pendant la contraction des muscles abdomi- tout en conservant sa mobilité. Douleurs spontanées avec tion de tiraillement au niveau de la tumeur. Grandes douleurs ires par intervalles. Pendant ces accès douloureux, la ma- ie pouvait se tenir ni debout ni assise. Dans les six derniers la tumeur, qui jusque-là était restée stationnaire, a triplé de ie; les troubles fonctionnels ont augmenté au point que la le ne peut quitter le lit et qu'elle se décide à entrer à l'hôpital ovembre 1879.

tumeur occupe les régions hypogastriques et ombilicale, où orme une saillie ellipsoïde de 13 centimètres de hauteur sur e largeur. Elle est divisée en deux moitiés égales par l'om- et la ligne blanche. Son bord inférieur est distant du pubis ois travers de doigts. Son bord supérieur dépasse l'ombilic de timètres. La surface est lisse, unie, convexe, sans bosselures entes. Ses bords forment une sorte de bourrelet circulaire peu Peau absolument normale. Au toucher, la consistance est , fluctuante, mais la tumeur semble séparée de la peau par une e épaisseur de parties molles, comme si les muscles abdomi- étaient étalés à sa surface. Elle paraît indépendante des viscères ninaux et pelviens, autant qu'on peut s'en rendre compte par la tion abdominale et les touchers rectal et vaginal. Grandes dou- abdominales, lombaires et thoraciques. La malade est atteinte berculose pulmonaire au deuxième degré. Anémie profonde; r extrême; amaigrissement considérable. Nous pensons avoir e à une tumeur kystique, probablement sous-musculaire, mais il est difficile de préciser le siège exact, les connexions et la e.

novembre. — Chloroforme. Ponction à l'aide d'un trocart courbe. lement d'un liquide séro-sanguin épais et visqueux. Contre- ion et passage d'un tube à drainage dont les deux extrémités réunies à l'aide d'un fil. Réaction générale peu intense, léger ement fébrile le soir pendant une semaine. Les jours qui suivent ation, il s'écoule, par le tube à drainage, une abondante quan-

la tumeur arrive jusqu'au hile du foie qui n'est pas envahi; à gauche, jusqu'à la rate. Le côlon transverse a été repoussé en bas et en arrière, il forme une grande courbe à convexité inféro-antérieure que l'on peut bien voir en renversant la tumeur en haut. Le côlon adhère à la tumeur; il est d'un bout à l'autre recouvert par de petites granulations cancéreuses que l'on retrouve sur le péritoine pariétal et l'intestin grêle autour de la tumeur principale. Le reste de l'intestin grêle, les organes du petit bassin, sont sains. Le foie présente les lésions de la stéatose, mais pas de cancer secondaire. Au poumon, adhérence au sommet, petite caverne, congestion aux deux bases.

Examen histologique : sarcome.

Obs. CDXXXIV. — *Ascite.* — Joubert (Clotilde), quarante-huit ans, concierge, entre le 6 novembre 1879, salle Sainte-Marthe, n° 45. Réglée régulièrement depuis l'âge de quatorze ans; n'a jamais fait de maladie; sept enfants à terme dont trois vivants et bien portants. Elle a cessé d'être réglée depuis quinze mois. Asthme depuis cette époque. Il y a six mois que la malade a remarqué pour la première fois que son ventre augmentait de volume. Pas de douleurs abdominales; seulement un sentiment de gêne et de fatigue. Les jambes ont gonflé aussi à la même époque. Elle est essoufflée très facilement, et ses forces diminuent beaucoup.

État actuel. — Le ventre est volumineux; hernie ombilicale commençante. La peau est pâle, tendue et luisante. Les jambes sont gonflées, œdématiées, gardant l'empreinte du doigt par la pression. Pas de douleurs dans l'abdomen. Le palper ne révèle la présence d'aucune tumeur. Fluctuation manifeste, sensation de flot; matité dans les parties déclives. Les touchers vaginal et rectal n'indiquent rien. Toutes les fonctions s'accomplissent d'ailleurs normalement. Rien dans les urines. Les organes situés dans la cavité abdominale paraissent avoir leur volume normal. L'auscultation du cœur révèle un bruit de souffle au premier temps et à la pointe. La malade attribue son état aux nombreux chagrins qu'elle a eus depuis quelques années. Elle dit que les purgatifs répétés lui ont toujours procuré une amélioration sensible. Eau-de-vie allemande, 15 grammes. La malade quitte le service deux jours après son entrée.

Obs. CDXXXV. — *Tumeur de la fosse iliaque droite. Ponction.* — Kiffer, trente et un ans, femme de ménage, entre le 1er octobre 1879, salle Sainte-Marthe, n° 36. Femme d'une bonne constitution. Réglée pour la première fois à seize ans, irrégulièrement d'abord, puis régulièrement; pas de maladie antérieure, pas de grossesse. Il y a trois [illegible] elle serait tombée, le côté droit portant sur une marche d'escalier. Douleurs dans cette région depuis cette époque. Une tumeur est apparue deux mois après l'accident. Cette tumeur était

baire du côté gauche. Rien au niveau des deuxième, troisième et rième vertèbres lombaires. Repos au lit. Douze ventouses scari- ; au bout de trois jours, le malade se sent beaucoup mieux, les mouvements du tronc sont encore douloureux. Douches de ur.

28, le malade est complètement guéri; il sort le 29 octobre.

s. CDXXXVII. — *Lipome enkysté de la région dorso-lombaire tion. Guérison.* — Laflèche (Maria), quarante-six ans, couturière, e le 10 février 1879, salle Sainte-Marthe, n° 51. Pas d'antécé- s héréditaires. Variole à trente-deux ans. Menstruation régulière is l'âge de quatorze ans. Un enfant bien portant. Il y a un an remarqua accidentellement qu'elle portait dans la région dorso- baire, au voisinage des apophyses épineuses, une tumeur du me d'une grosse noix, sous-cutanée, très mobile, mollasse, com- ement indolente. Cette tumeur s'est d'abord développée lente- t et progressivement, mais depuis quatre mois, elle a rapidement nenté de volume. Cet accroissement rapide effraye la malade et termine à entrer à l'hôpital.

tat actuel. — La partie gauche de la région dorso-lombaire est rmée par une tumeur du volume d'un œuf de dinde, étendue le sens vertical du bord supérieur de la douzième vertèbre ale au bord inférieur de la deuxième vertèbre lombaire. Son interne répond à la ligne des apophyses épineuses qu'il ne dé- le pas à droite. La hauteur est de 10 centimètres, la largeur à la ie moyenne de 9 centimètres. La surface est convexe, aplatie, e, sans bosselures apparentes à la vue. Les contours sont mal is, irréguliers; ils se confondent insensiblement avec les parties nes. La peau a conservé sa coloration normale et son intégrité. de vascularisation anormale ou de vaisseaux de nouvelle forma- , pas d'œdème de voisinage. Au toucher la tumeur siège dans le cellulaire sous-cutané, entre la peau et l'aponévrose. Elle paraît ée d'une masse principale qui émet par sa périphérie plusieurs ongements en forme de lobules. La consistance est uniforme, asse, caractéristique. Elle est incompressible et irréductible. peau glisse facilement à la surface, et lorsque la malade ac- plit les mouvements de flexion et d'extension du tronc, les mus- se déplacent indépendamment de la masse morbide. Les ver- es ont conservé leurs rapports, leur forme et leur situation; n point douloureux à la pression. Diagnostic : lipome enkysté.

février 1879. — Chloroforme. Nous faisons à la surface de la eur une incision verticale de 8 centimètres, et de la partie enne de celle-ci, nous faisons partir une seconde incision dont irection est perpendiculaire à la première et qui se dirige en de- . Cette incision en T comprend toute l'épaisseur de la peau et

ciseleur, entre le 15 janvier 1879, salle Saint-A
élevé à Paris. Pas d'hérédité. Pas d'antécédents
leux ou syphilitiques. Bonne santé habituelle. Il
qua, à quatre travers de doigt au-dessus de l'é
supérieure droite, une tumeur du volume d'un
et mobile sous la peau. Cette production s'est d
et progressivement sans déterminer de réaction
Son accroissement continu décide seul le malad

État actuel. — La partie droite de la région
déformée par une tumeur siégeant sur une ligne q
à l'épine iliaque antérieure et supérieure, à é
deux points. Sa forme et son volume apparents
de poule. Sa direction est transversale. La sur
convexe, sans bosselures apparentes. La peau
présente ni œdème ni rougeur inflammatoire,
rue par un réseau veineux à mailles hexagona
moitié supérieure de la tumeur, noirâtre dans la
plus apparent en ce point. Chaque veinule a le
de trousse. Au toucher, on reconnaît que la tu
culaire, d'une part, parce que l'on saisit à sa su
la peau et le tissu cellulaire sous-cutané, mais
muscles; d'autre part, parce que l'on sent se c
dessus de la masse morbide. La tumeur est incom
tible; sa consistance est ferme, élastique, comm
parois épaisses ou bridées par des aponévroses
fluctuation ni de frémissement hydatique. Mat
Pas de gargouillement. Pas de bruits de souffle
ne sent, dans l'abdomen, aucun prolongement.

ème occupe comme la première la ligne médiane, mais beau-
plus bas. Cette dernière, qui est la plus rapprochée de l'anus, en
stante de 8 centimètres. Les téguments voisins sont érythéma-
humides et comme macérés. A l'aide du stylet, on reconnaît que
aux fistules supérieures suivent un trajet sous-cutané et con-
nt l'une vers l'autre; deux stylets introduits dans ces fistules se
ntrent sous la peau. La fistule inférieure suit un trajet moins
et plus profond; néanmoins on constate qu'elle converge vers
ître, et la sonde cannelée conduite à une longueur de 6 centi-
s rencontre les stylets laissés dans les fistules. Nulle part on ne
de surface osseuse dénudée ou malade. Rien de particulier du
le l'anus. Le toucher rectal montre que la muqueuse de l'in-
est saine. Jamais il n'est sorti par les fistules de gaz ou de
res stercorales. Les organes thoraciques et abdominaux sont

mai 1879. — Chloroforme. A l'aide du thermo-cautère, nous
ns les trajets fistuleux sur la sonde cannelée de manière à les
r et à les mettre à ciel ouvert. Nous recherchons ensuite sans
tat s'il existe un trajet conduisant profondément. Il s'agit bien,
ne nous l'avions supposé, de fistules des parties molles. Panse-
avec l'eau alcoolisée phéniquée; des mèches sont placées au
des incisions. Le malade se fait transporter chez lui, où il sera
é par son médecin.
atrisation progressive. Guérison.

§ IV

MEMBRE SUPÉRIEUR.

x-sept observations.

2 pour l'épaule : phlegmon, 1 ; kyste sébacé, 1.
6 — l'aisselle : affections ganglionnaires.
2 — le bras : abcès et phlegmon.
1 — l'avant-bras : lipome enkysté.
1 — le poignet : kyste synovial.
2 — la main : bourses séreuses enflammées.
3 — les doigts : doigt surnuméraire; durillon forcé, panaris.

lques mots sur les observations les plus intéressantes.

tumeur à la surface de laquelle existai
d'une richesse extrême, atteint de dégé
graisseuse. La période douloureuse co
bablement à la distension de ce plexus
incessant de la masse morbide, et la pé
dégénérescence des filets nerveux; 2° l
des veinosités développées dans la peau
tumeur. D'après nos observations, cet
produit toutes les fois que des vaisseaux
talent à la surface d'une poche liquid
rent. Ce fait nous paraît d'une grande
du diagnostic. Il coïncide souvent avec
prend la peau amincie et distendue à
transparent, mais il précède cette m
ments, comme cela avait lieu dans le c
sistance de la tumeur, qui était plus m
pomes, et indiquait, par conséquent, l
tumeur, bien que l'on n'obtînt pas ne
de flot transmise d'un point quelconqu
mais une fausse fluctuation due à la
veine fluide par les cloisons du kyst
point de vue du diagnostic, il est
rareté de ces tumeurs est telle comp

valeur : consistance moins pâteuse, plus liquide, et sur-
mollesse, adhérence et défaut de limites précises du
tour. L'incision exploratrice nous fit voir d'ailleurs imméd-
ement que nous avions affaire à une poche kystique. Mais
point plus difficile à élucider était la connaissance de la
re de ce kyste. Ici les simples données cliniques et ana-
iques ne suffisaient pas pour résoudre le problème.
llait recourir à l'analyse chimique et miscrocopique de
che et de son contenu.

ans la plupart des faits analogues, les chirurgiens ont dû,
ffet, s'en tenir à des suppositions, faute d'avoir employé
derniers procédés, qui seuls permettent de dire si le kyste
purement séreux, hydatique ou lymphatique. Les kystes
ux du tissu cellulaire ont été étudiés. Velpeau (1) dit
ir vu au pli de l'aine des collections de sérosité qui sem-
ient s'être creusé une cavité close, sous l'influence d'un
vail maladif, dans quelques ganglions lymphatiques. Ver-
il (2) parle de deux cas inédits de Lefort, de kystes volu-
neux développés à la partie antéro-interne de la cuisse
ont donné un liquide séreux citrin, sans mélange. Lefort
line à croire qu'ils se sont primitivement développés dans
ganglions lymphatiques et qu'ils constituent de vrais
stes glandulaires remplis de lymphe modifiée. Verneuil
ue n'en point soupçonner l'origine ; sans en nier l'exis-
ce, il croit que leur admission exige un supplément de
uves tirées de la dissection, de l'analyse chimique du
de et de l'examen histologique du contenu et de la paroi.
vu, à la partie supérieure de la cuisse, une collection
s connexion possible avec les ganglions lymphatiques, qui
rapportait parfaitement aux cas précédents, par son vo-
ne et la nature de son contenu. Il n'a pu lui assigner nulle
gine, nulle étiologie incontestable. Quelle que soit l'opi-
n des auteurs sur la nature de ces kystes, il n'est pas
ins vrai que, d'après les antécédents de notre malade, il
démontré que la tumeur a pris naissance au niveau de la

(1) *Annales de la chirurgie française et étrangère*, 1843, tome VII, p. 428.
(2) Article AINE du *Dictionnaire encyclopédique*.

rougeur s'étend à 2 centimètres au pourtour de la tumeur. leurs lancinantes. Fluctuation manifeste au centre de la tumeur. général bon. Ouverture du phlegmon avec le bistouri, donnant c cuillerées de pus bien lié. Le doigt introduit dans la plaie recon- une cavité bien limitée, située au-dessus de la masse du grand oral. Pansement avec une petite mèche alcoolisée introduite e les lèvres de la plaie. Suppuration peu abondante; guérison le anvier.

us. CDXL. — *Kyste sébacé de la région scapulaire gauche. Ablation. rison.* — Ritti (Paul), quarante-huit ans, tailleur, se présente à e cliniqne le 8 mars 1879. Forte constitution, bonne santé habi- le. Il y a six ans, il a remarqué dans la région scapulaire gauche tumeur superficielle, arrondie, du volume d'un gros pois, dure, ile avec la peau, complètement indolente. Cette tumeur s'est ord développée lentement et progressivement sans déterminer cidents généraux au locaux; mais, dans les derniers temps, elle a dement augmenté de volume et est devenue très douloureuse. *tat actuel.* — La tumeur est située à deux travers de doigt au- sous de l'épine de l'omoplate, à 2 centimètres du bord axillaire et os. Elle a le volume d'une mandarine; sa forme est régulière- nt hémisphérique; sa surface lisse, unie, convexe, ne présente pas osselures apparentes. La peau qui la recouvre est amincie, ten- , de coloration rougeâtre, lie de vin, parsemée de stries bleuâtres, répondent à de petits vaisseaux développés dans son épais- r. Au centre de la tumeur, on voit un point jaunâtre, déprimé, rappelle l'orifice oblitéré d'une glande sébacée. Au toucher, la eur est manifestement adhérente à la peau; elle est au contraire ile sur l'aponévrose; sa consistance mollasse, homogène, est celle kystes mélicériques. Douleurs spontanées, légères, exagérées par ression et le frottement des vêtements. Rien dans les ganglions laires. État général satisfaisant. Kyste sébacé.

mars 1879. — Pas de chloroforme. A l'aide du bistouri nous fai- s une incision verticale, longue de 6 centimètres, qui intéresse le l'épaisseur de la peau au point même où le conduit de la de s'implante dans le derme; il en résulte que les parois du le sont elles-mêmes incisées sur une petite étendue, et que nous ons s'écouler au dehors une matière molle, grumeleuse, demi- de, grisâtre. Les parois du kyste sont très minces, nous les sai- ons avec une pince à griffes et nous les isolons rapidement, et en lité, des parties voisines, par voie de dissection. Deux pinces hé- statiques placées sur les lèvres de l'incision font l'hémostasie pré- tive en même temps qu'elles servent de rétracteurs; elles sont en- es au moment du pansement. L'opération terminée, nous pla- s dans la plaie un tube à drainage, qui sort à l'angle inférieur, et

anément et il s'écoule un demi-verre de pus mêlé d'un peu de
Le malade se contente de l'application de quelques cataplasmes;
rture s'agrandit. Actuellement on constate l'état suivant: au
u de la paroi interne au creux axillaire, en arrière et dans l'é-
ur du grand pectoral, existe une perte de substance de la gran-
d'une pièce de 2 francs. Le fond est bourgeonnant, d'un rouge
, saignant facilement, tapissé de granulations, de gros bour-
s charnus. Les bords sont légèrement renversés et un peu déchi-
s, sans coloration particulière. L'aspect de la plaie fait penser à
gomme suppurée; mais les bords ne sont pas aussi réguliers: il
d'une adénite chronique ouverte spontanément, qui verse par
aie un peu de sérosité sanguinolente. Rien dans les os voisins
ns la colonne vertébrale. Le tissu cellulaire sous-cutané qui
ure la plaie est induré; pas de traces de tumeur solide ou liquide.
jections et lavages iodés : la plaie change d'aspect, devient rosée;
geonnement. Guérison le 3 mai 1879.

s. CDXLIII. — *Abcès ganglionnaire de l'aisselle gauche. Incision.*
ison. — Didier (Jean), trente-cinq ans, employé, entre le 16 juin
, salle Sainte-Marthe, n° 2. Il y a quinze jours, apparition dans
elle gauche d'une petite tumeur du volume d'une noisette. Écor-
sur la face dorsale de la main gauche huit jours auparavant. La
ur a grossi, est devenue de plus en plus douloureuse.

at actuel. — On remarque sur le trajet des ganglions lymphati-
, près du sommet de l'aisselle, une tumeur du volume d'une pe-
nandarine, très douloureuse à la pression. Peau rouge, tendue,
nte sur le sommet de la tumeur, où il existe une fluctuation ma-
te.

verture avec le bistouri; pus très épais. Cataplasmes. Gué-
complète le 30 juin.

s. CDXLIV. — *Abcès ganglionnaire de l'aisselle. Incision. Guérison.*
umann (Joséphine), marchande de volailles, entre le 20 mai 1879,
Sainte-Marthe, n° 45. Il y a quinze jours, apparition, dans l'ais-
du côté droit, d'une tumeur du volume d'une aveline, doulou-
. Huit jours avant ce début, la malade s'était fait à la main
plusieurs piqûres avec des os de poulet.

t actuel. — Petite tumeur arrondie, du volume d'un œuf de
n, située au sommet du creux axillaire, sur le trajet des gan-
lymphatiques. Peau rouge, chaude, luisante au sommet de la
ur; fluctuation; douleurs vives à la pression. Ouverture avec
touri. Cataplasmes. Guérison le 30 mai 1879.

. CDXLV. — *Lymphangiome kystique axillo-thoracique du côté*
Ablation par dissection. Guérison. — Herbain (Stéphanie),
sept ans, blanchisseuse, entre le 13 avril 1880, salle Sainte-
e, n° 47. Père bien portant; la mère de la malade a depuis

lade dut renoncer à sa profession de blanchisse
temps, les douleurs se sont calmées, mais le vo
devenu tel que la malade effrayée demande à e

État actuel. — La paroi antero-interne de l'
par une tumeur qui recouvre en avant la mo
pectoral et qui se prolonge en arrière jusq
rond et grand dorsal. La partie antérieure, arr
volume d'une tête de fœtus au septième mois, o
melle surnuméraire; la portion postérieure est
totale mesure 15 centimètres dans le sens vert
dans le sens antéro-postérieur. La peau qui la r
de coloration normale, sans trace de bosselure
tendue et présentant de petites veinosités arbori
comme dans les cas où les vaisseaux reposent
tenu liquide transparent. Ni œdème, ni sympt
Au toucher, tumeur incompressible, irréduc
consistance molle, liquide comme celle des
lipomes. Il n'y a pas de flot; la fluctuation el
percevoir. Cette tumeur est mobile sous la pe
profondes; elle est bien limitée, sinon en ar
prolongement au-dessous du grand dorsal. Ce
mal circonscrite, vague, diffuse. Il est imposs
véritable mobilité. La tumeur est actuellemen
les organes voisins. A part un certain degré d
les viscères sont indemnes. État général satis

17 *avril* 1880. — Chloroforme. La malade e
sain, le bras droit porté dans l'abduction. A l'

ougeur s'étend à 2 centimètres au pourtour de la tumeur. eurs lancinantes. Fluctuation manifeste au centre de la tumeur. général bon. Ouverture du phlegmon avec le bistouri, donnant cuillerées de pus bien lié. Le doigt introduit dans la plaie recon- une cavité bien limitée, située au-dessus de la masse du grand oral. Pansement avec une petite mèche alcoolisée introduite e les lèvres de la plaie. Suppuration peu abondante ; guérison le nvier.

s. CDXL. — *Kyste sébacé de la région scapulaire gauche. Ablation. rison.* — Ritti (Paul), quarante-huit ans, tailleur, se présente à e cliniqne le 8 mars 1879. Forte constitution, bonne santé habi- e. Il y a six ans, il a remarqué dans la région scapulaire gauche tumeur superficielle, arrondie, du volume d'un gros pois, dure, ile avec la peau, complètement indolente. Cette tumeur s'est ord développée lentement et progressivement sans déterminer idents généraux au locaux ; mais, dans les derniers temps, elle a lement augmenté de volume et est devenue très douloureuse. *at actuel.* — La tumeur est située à deux travers de doigt au- ous de l'épine de l'omoplate, à 2 centimètres du bord axillaire et os. Elle a le volume d'une mandarine ; sa forme est régulière- t hémisphérique ; sa surface lisse, unie, convexe, ne présente pas osselures apparentes. La peau qui la recouvre est amincie, ten- de coloration rougeâtre, lie de vin, parsemée de stries bleuâtres, répondent à de petits vaisseaux développés dans son épais- . Au centre de la tumeur, on voit un point jaunâtre, déprimé, appelle l'orifice oblitéré d'une glande sébacée. Au toucher, la ur est manifestement adhérente à la peau ; elle est au contraire le sur l'aponévrose ; sa consistance mollasse, homogène, est celle ystes mélicériques. Douleurs spontanées, légères, exagérées par ession et le frottement des vêtements. Rien dans les ganglions aires. État général satisfaisant. Kyste sébacé.

nars 1879. — Pas de chloroforme. A l'aide du bistouri nous fai- une incision verticale, longue de 6 centimètres, qui intéresse l'épaisseur de la peau au point même où le conduit de la le s'implante dans le derme ; il en résulte que les parois du sont elles-mêmes incisées sur une petite étendue, et que nous ns s'écouler au dehors une matière molle, grumeleuse, demi- e, grisâtre. Les parois du kyste sont très minces, nous les sai- ns avec une pince à griffes et nous les isolons rapidement, et en ité, des parties voisines, par voie de dissection. Deux pinces hé- atiques placées sur les lèvres de l'incision font l'hémostasie pré- ve en même temps qu'elles servent de rétracteurs ; elles sont en- s au moment du pansement. L'opération terminée, nous pla- dans la plaie un tube à drainage, qui sort à l'angle inférieur, et

tance n'est pas homogène; elle est molle, fluctuante dans la grande partie; mais au pourtour on sent des noyaux durs, s, de consistance sarcomateuse, encore bien limités. Rien es autres ganglions de l'aisselle. Viscères thoraciques et abdo- ix sains. État général satisfaisant.

gnostic : Sarcome kystique d'un ganglion.

juillet 1880. — Chloroforme. Ponction de la tumeur avec un trocart. Issue de 750 grammes d'un liquide sanguinolent, le. A l'aide du bistouri nous circonscrivons, entre deux inci- semi-elleptiques, les téguments adhérents et nous enlevons du e coup, par voie de dissection et de morcellement, tous les tissus ides, ainsi que la zone cellulaire et une portion des fibres ulaires du grand pectoral qui les entourent : nous ne trouvons 'autres ganglions malades dans l'aisselle. Drain à demeure au de la plaie. Suture des deux tiers supérieurs de l'incision à des six fils métalliques, à anses séparées. Pansement alcoolisé iqué et ouate compressif. Douze pinces appliquées pendant ration sur les vaisseaux sont enlevées au moment du panse- .

xamen macroscopique et microscopique de la pièce montre s'agit bien d'un sarcome kystique embryonnaire d'un ganglion. ndant les six premiers jours, la température oscille entre 38° °, elle devient normale ensuite. On enlève les fils les quatrième iquième jours et on les remplace par des bandelettes de tarlatane lionnées. Réunion par première intention dans les deux tiers rieurs de la plaie. Lavages quotidiens avec l'eau alcoolisée iquée. Suppuration abondante par le drain pendant vingt jours. cicatrisation progressive. On enlève le tube le 6 août. Guéri- e 15 août.

3° Bras.

s. CDXLVII. — *Abcès de la partie supérieure et interne du bras Incision. Guérison.* — Delbier (Auguste), trente-quatre ans, alier, entre le 24 février 1879, salle Saint-Augustin, n° 74. me habituellement bien portant; pas d'antécédents syphilitiques rofuleux. Il a ressenti il y a six jours, dans la partie supérieure erne du bras droit, des douleurs lancinantes qu'il attribue à un nt d'air. Depuis deux jours, la région s'est tuméfiée, les élan- nts sont devenus plus fréquents, le malade peut à peine se r de son bras.

at actuel. — A l'union du tiers supérieur avec le tiers moyen e bord interne du biceps, on remarque une saillie du volume gros œuf de poule. Le gonflement s'étend aux parties voisines

t actuel. — La face antérieure de l'avant-bras est légèrement
mée par une tumeur siégeant à l'union des tiers moyen et
ieur, plus près du bord interne. L'extrémité supérieure re-
e jusqu'à deux travers de doigts du pli du coude. Cette tumeur
alée, à contour irrégulièrement ellipsoïde; le diamètre vertical
lus étendu que le diamètre tranversal; elle mesure 6 centimètres
aut en bas et 4 centimètres de dedans en dehors. La surface,
exe en verre de montre, est lisse, unie, sans bosselures. La peau
la recouvre a conservé ses caractères normaux. Elle laisse voir
transparence les veines sous-cutanées légèrement dilatées et
âtres. Au toucher, on sent que la tumeur est sous-aponévrotique
'engage dans l'interstice des muscles épicondyliens et épitro-
ens; les premiers sont refoulés en dehors, les seconds sont
s. La consistance de la tumeur est mollasse, pâteuse, faus-
nt fluctuante, et rappelle celle de certains lipomes. Rien d'ap-
iable du côté des os, de l'articulation, des vaisseaux, des nerfs
es ganglions. Indolence à la pression. Légères douleurs névral-
es spontanées, irradiées au bras, à l'épaule et à la main.
ères thoraciques et abdominaux sains. État général satis-
nt.

agnostic : Lipome.

juin 1880. — Chloroforme. A l'aide du bistouri, nous faisons à
rface de la tumeur une incision verticale, longue de 6 centi-
es, qui répond à l'interstice des muscles épicondyliens et épitro-
ens, et qui comprend, couche par couche, la peau, le tissu cel-
re sous-cutané et l'aponévrose, en ménageant les veines
-cutanées qu'il est très facile de reconnaître. Dès que l'aponé-
e est incisée, la tumeur fait hernie entre les lèvres de la plaie.
igit bien d'un lipome. Cette tumeur est enkystée et ne contracte
des adhérences celluleuses lâches qu'il est facile de rompre avec
oigt et la spatule ; aussi l'énucléation est-elle des plus simples.
ération terminée, nous plaçons au fond de la plaie un drain
ort à la partie déclive et nous réunissons les lèvres de l'incision
ide de six points de suture métallique à anses séparées. Panse-
t alcoolisé phéniqué et ouaté compressif.

'examen anatomique montre que la tumeur est aplatie, qu'elle
mesure pas plus de 3 centimètres d'épaisseur, que ses bords
comme dentés et offrent une certaine tendance à la lobulisa-
, qu'elle était complètement enkystée et que sa structure est
e du lipome.

es quatre premiers jours, la température oscille entre 37°,6 et
4. Elle est normale ensuite. Lavages phéniqués quotidiens. On
ève les fils le quatrième jour et on les remplace par des bande-
es de tartalatane collodionnées. Réunion par première intention.

in cautérisa régulièrement les parois de la poche avec le nitrate
nt. La tumeur prit alors un nouvel aspect, s'étendit en surface
une consistance mollasse. La persistance des accidents déter-
a malade à venir à l'hôpital.

: *actuel.* — On trouve au niveau du tiers supérieur de l'émi-
hypothénar, sur le trajet du tendon fléchisseur du petit doigt,
meur étalée, convexe en verre de montre, à contour circu-
de 3 centimètres de diamètre. La peau qui la recouvre est
, enflammée, vascularisée. Au centre de la tumeur existe un
fistuleux à bords décollés par lequel font hernie des fongosités
antes et baignées de pus séreux. Le stylet introduit par cet
e explore une cavité à parois fongueuses située entre la peau et
névrose palmaire, sans communication appréciable avec les os,
rticulations ou les gaines tendineuses. Les tendons fléchisseurs
ionnent bien, à l'exception de celui du petit doigt dont les mou-
nts sont limités. Le petit doigt est dans une demi-flexion per-
nte et ne peut être redressé que par l'extension forcée. Pourtant
xiste pas de tuméfaction de la gaine tendineuse de son fléchis-
Il semble que l'inflammation de la bourse séreuse superficielle
propagée par contiguïté à la séreuse tendineuse et a déterminé
dhérences entre cette séreuse et son tendon. Rien dans les gan-
s épithrochléens et axillaires. Viscères thoraciques et abdomi-
sains. État général satisfaisant.

gnostic : Bourse séreuse professionnelle enflammée et devenue
ieuse.

mai 1880. — Chloroforme. Incision cruciale de la peau à la
ce de la tumeur, à l'aide du thermo-cautère. En rétractant les
s de la plaie, on constate l'existence de masses fongueuses ta-
nt les parois de la bourse séreuse. La paroi postérieure de la
e est formée par l'aponévrose palmaire qui est elle-même tapis-
ar le tissu fongueux. Nous détruisons ces fongosités avec le
no-cautère. Il n'existe pas de communication avec la gaine syno-
du tendon fléchisseur du petit doigt. Pansement à plat avec
compresses imbibées d'eau alcoolisée phéniquée. Nous redres-
le petit doigt et nous l'immobilisons dans l'extension forcée à
d'une attelle postérieure. Pas de réaction fébrile. Suppuration
dante dès le quatrième jour. Lavages et pansements alcoolisés
iqués. La suppuration commence à se tarir le vingtième jour.
autérise les bourgeons charnus avec le crayon de nitrate d'ar-
Cicatrisation complète au bout d'un mois. Grâce à l'extension
e, le petit doigt a repris sensiblement sa direction normale.

s. CDLII. — *Phlegmon de la main consécutif à un durillon forcé.*
ion. Drainage. Guérison. — Bertin (Louis), trente-deux ans,
chal, entre le 2 novembre 1879, salle Sainte-Marthe, n° 8.

père, âgé de vingt-six ans, est venu au monde avec un sixième à la main gauche. L'appendice digital s'implantait sur le cubital du cinquième métacarpien, au voisinage de la tête de s. Il fut amputé le jour même de la naissance. Aujourd'hui ouve à ce niveau une saillie du volume d'une fève, où la peau la cicatrice de l'opération. Au toucher la saillie est dure, matement osseuse, adhérente au cinquième métacarpien et due que l'os ayant été simplement détaché au niveau de son conre, le tissu a continué à croître et à donner un petit moignon disgracieux. L'auriculaire est aminci, effilé, considérablement phié, immobilisé dans l'extension; il ne jouit d'aucun mouent spontané et ne peut être fléchi qu'avec l'aide de l'autre . Il n'existe pas d'autres anomalies à gauche. Sur le bord cubital main droite, au voisinage de la tête du cinquième métacarpien, it un tubercule du volume d'un pois qui simule à première vue ébauche de doigt surnuméraire. Mais au toucher on reconnaît ce tubercule est exclusivement cutané, indépendant des os. une petite tumeur d'aspect verruqueux. Cet homme déclare qu'il tait pas à la naissance. Un fait qui prouve la ténacité des pré vulgaires, est l'explication que le malade donne de son vice de rmation : sa mère, pendant sa grossesse, aurait vu une grele à doigts.

ez la petite fille, le doigt surnuméraire siège à droite. Il s'ime sur le bord cubital du cinquième métacarpien, au voisinage tête de cet os, ainsi que cela avait lieu chez le père. Sa tion est oblique en bas et en dehors, et forme avec celle du cine doigt un angle aigu très ouvert. Sa forme, ses dimensions en tous points semblables à celles du doigt voisin. Il postrois phalanges articulées avec des mouvements de flexion xtension. Le vice de conformation du membre supérieur gauporte surtout sur l'avant-bras et la main. Le bras est complet, il est plus court de 2 centimètres que le bras droit. Celui-ci a timètres, le gauche n'en ayant que 7. La main et l'avantsont incomplets. Ils sont portés dans une position vicieuse telle, sont retournés dans le sens de l'abduction, au point d'être lètement accolés et en partie soudés à la face externe du bras, qu'il soit possible, par des mouvements communiqués, de chanette position. La peau de la partie inférieure de la face externe ras se continue avec celle de la partie supérieure de l'avant- qui en raison de la position vicieuse du membre devient infé. Les vestiges du poignet et de la main qui sont isolés du bras ent à la hauteur de l'épaule. A partir de l'union du tiers supé avec le tiers moyen, l'avant-bras va s'amincissant jusqu'au et, avec lequel il se continue. La main et les doigts sont réduits

e de la main. Par suite d'applications de cataplasmes, l'épiderme
é, soulevé, blanchâtre, comme macéré. Au-dessous, la peau est
, chaude. Douleurs lancinantes s'exaspérant par la pression.
ation manifeste au niveau de la première phalange. Pas d'adé-
cillaire, pas de lymphangite. Mouvements impossibles de flexion
igt.

évrier. — On passe un drain partant du milieu de la face pal-
de l'index et montant vers la paume de la main. Cataplasmes.
es alcoolisés par le drain.

— Suppuration insignifiante. On retire le drain et le malade
le service.

CDLV. — *Panaris profond de l'annulaire droit. Ostéite fongueuse
hrite consécutives de l'articulation phalangienne. Amputation du
Guérison.* — Laborde (Julien), vingt-six ans, journalier, entre
nars 1879, salle Sainte-Marthe, n° 2. Depuis trois mois, tuméfac-
: douleurs dans la première phalange de l'annulaire droit, sans
connue. La seconde phalange se prend ensuite et le gonflement
it tellement volumineux que les plis de l'articulation sont
s. Douleurs vives, térébrantes. Un mois après le début, plusieurs
s fistuleux s'établissent sur la face palmaire de la première
nge. Suppuration prolongée.

t actuel. — L'annulaire présente le double de son volume nor-
ans la longueur des deux premières phalanges. Trois trajets
ux, deux situés sur la face palmaire, un autre sur la face laté-
interne, donnent un pus séreux. La flexion du doigt dans la
est impossible, et tout mouvement de l'articulation de la pre-
phalange avec la seconde est aboli. Dénudation des deux ex-
tés de la première avec la seconde phalange, faisant entendre
aquement à chaque mouvement que l'on provoque. Le stylet
luit par les fistules se dirige vers la première articulation pha-
nne et permet de reconnaître que la première phalange est
lée.

nars. — Amputation du doigt à sa racine. Cicatrisation rapide.
on complète le 10 avril.

§ V

MEMBRE INFÉRIEUR.

ngt et une observations.

elques-unes sont plus particulièrement intéressantes

de départ de la maladie. Il était même impossible de
ıer définitivement cette question avant d'avoir la pièce
ıin, d'en avoir fait la coupe et de l'avoir soumise à
ıen histologique. L'erreur était d'autant plus facile à
ettre que le sarcome de la peau, bien que rare dans
région, l'est cependant moins que le cancer primitif
ınglions. Or, ici, il s'agissait réellement d'une dégéné-
ıce ganglionnaire primitive, l'examen des autres
es n'ayant rien révélé d'anormal. L'examen histolo-
a démontré qu'il s'agissait d'un épithélioma. L'existence
kyste en pareil cas n'est pas un fait nouveau pour
nous avons observé plusieurs fois l'épithélioma kystique
ınglions, primitif ou consécutif à l'ablation d'un can-
dans la zone lymphatique du ganglion.
ıs ajouterons toutefois aux considérations relatives à
observation, qu'il est rare d'observer l'épithélioma
ionnaire primitif.
pithélioma ganglionnaire est sans doute l'un des modes
but de ces vastes ulcérations épithéliales que l'on trouve
uefois au pli de l'aine. Tantôt il est primitif, tantôt con-
if à l'ablation d'une tumeur des membres inférieurs, des
es génitaux externes, ou de l'anus, comme nous l'avons
nt observé à la suite des ablations d'épithéliomas de
gions.
ez notre malade, l'opération n'a présenté aucune
ılté, malgré la richesse vasculaire de la région et la
nce des faisceaux vasculo-nerveux sous-jacents à la
ur, la veine saphène interne, seul vaisseau superficiel
du champ opératoire, en étant distante de plus de
ıtimètres.
bservation CDLXIV donne lieu à des considérations
ques d'un puissant intérêt. Il s'agit d'un myxome volu-
ıx de la partie inférieure de la cuisse développé chez
emme de vingt-deux ans. On reconnaissait que cette
ır appartenait à la couche aponévrotique et musculaire
région et que le couturier et le droit interne, en parti-
, étaient étalés à sa surface. Elle présentait les carac-

tères des kystes à parois é
lement manifestes, qu'il
physiques, de l'en différen
veineuses cutanées que n
un signe assez caractérist
sous-aponévrotique, la co
fluctuante; à part l'absenc
signes d'une tumeur irr
élastique, indolente à la
différencier de certains ky
de penser à un fibrome
de l'extrême mollesse de
dont elle était le siège et
d'un sarcome il ne pouvai
plastique ou myxomateu
trancher le diagnostic, i
clinique, et se demander
molles probablement soli
les aponévroses de la rég
le plus souvent occasion
a dès longtemps démontr
du ventre, plus spécialem
dans les faces antéro-in

ı plusieurs années la tumeur aura débuté par un dur, mobile, sauf en un point, et s'il s'agit d'une , lorsque les grossesses survenues en ce moment auront ó l'accroissement de la masse morbide. Cette fré- ı plus grande chez la femme et cette coïncidence entre issement de la tumeur et la grossesse devra toujours à croire que l'activité surexcitée dans ces régions voisinage de l'appareil de la reproduction joue un tif dans l'évolution des néoplasmes. Nous ne vou- ıs cependant en tirer d'autres déductions, la tumeur ıt se développer dans les aponévroses des autres s.

s les cas douteux, avant de porter un diagnostic f, nous n'hésitons pas à faire la ponction exploratrice, ınstitue d'ailleurs un premier temps nécessaire à on. Reste à déterminer le pronostic. Nous avons dit s fois que plus la tumeur est riche en éléments em- ıaires, plus il y a de chances de récidive. Si la tumeur xomateuse, l'expérience semble démontrer que la du pronostic est moindre quand l'ablation est faite ıent.

deux observations CDLXV et CDLXVI méritent d'être chées. Dans la première, il s'agit de fongosités enve- t le tendon d'Achille à la manière d'un manchon et ant jusqu'aux gaines des péroniers latéraux et des rs postérieurs. Dans la seconde, les fongosités occu- les gaines tendineuses des péroniers latéraux. Les es, âgés de seize et de trente-deux ans, avaient présenté, enfance, les signes du lymphatisme et de la scrofule. veloppement des fongosités avait eu pour point de , dans les deux cas, une entorse tibio-tarsienne. Chez es malades, les fongosités s'étaient développées d'em- chez l'autre, il y avait eu d'abord un kyste à grains nes et, consécutivement, des fongosités. L'ablation du ongueux par le bistouri, dans un cas, par le thermo- e dans l'autre, procura la guérison.

ticité des bourrelets adipeux sous-cutanés, et vienne se
ıer au dehors. (Musée de Saint-Louis. Pièce n° 462.)
ıs l'observation CDLXX, il s'agit d'un sarcome déve-
à la face interne du tarse, chez une femme de vingt-
ıns, et ayant acquis en l'espace de cinq ans le volume
ɔing d'un adulte. La tumeur avait fini par amener
ration de la peau. Bien que la masse morbide fût très
ıineuse, il fut facile d'en faire l'ablation par le bisouri
ison de son implantation sur l'aponévrose superficielle.

1° Fesse.

. CDLVI. — *Kyste sébacé de la fesse. Ablation par le bistouri.*
son. — Recolin (Armand), vingt-sept ans, décorateur, entre le
ier 1880, salle Saint-Augustin, n° 5. Sujet fortement constitué.
l'hérédité. Pas d'antécédents pathologiques. Bonne santé
ıelle. Il y a sept ans, consécutivement à une piqûre de la région
e droite, il observa l'apparition d'une tumeur arrondie, super-
, mollasse, indolente, qui acquit en peu de temps le volume
euf de pigeon. Depuis, elle s'est accrue très lentement et pro-
rement, sans déterminer de troubles fonctionnels ni de re-
ement sur l'état général. Le malade vient à l'hôpital à cause
lifformité qui résulte de la présence de cette production.
actuel. — On voit à la partie supérieure de la région fessière
à quatre travers de doigt au-dessus et en dehors de l'épine
supérieure et postérieure, une tumeur du volume d'un petit
e poule, régulièrement arrondie, convexe, à surface lisse,
ıans bosselures apparentes. La peau qui la recouvre est amin-
ıdue, de coloration bleuâtre; elle est parcourue par des capil-
dilatés. Au sommet de la tumeur existe un point noirâtre
dans le cas d'oblitération des glandes sébacées. Au toucher,
eur est intimement unie à la peau; elle se déplace avec elle
couches profondes. Sa consistance est homogène, molle,
uctuante. Pas de douleurs spontanées ou provoquées par la
n. Rien dans les ganglions. Kyste sébacé.
nvier 1880. — Pas de chloroforme. Incision cruciale à la sur-
la tumeur avec le bistouri. Nous relevons les lambeaux avec
ıces hémostatiques et nous disséquons les parois du kyste,
s ouvrir. L'énucléation est des plus simples. Trois pinces
tatiques placées sur les vaisseaux saignants sont enlevées
ment du pansement. Pas d'hémorrhagie. Rapprochement des

. CDLVIII. — *Cancroïde de la région iliaque développé sur une* *r. Ablation par le thermo-cautère. Résection de l'épine iliaque an-* *upérieure envahie. Guérison.* — V... (Auguste), cinquante-six ntre le 25 mai 1879, salle Sainte-Marthe, n° 25. Pas d'hérédité. se depuis l'âge de dix ans. Tuberculose. Toux, crachats pu-ts, hémoptysies, sueurs nocturnes, caverne au sommet gauche. tait depuis son enfance, au niveau de la crête iliaque gauche, umeur qu'il qualifie de verrue et qui avait le volume d'un œuf ule, lorsque, il y a cinq ans, il reçut un coup de pied à ce ni-; elle s'enflamma et devint le point de départ d'une ulcération qui ndit de proche en proche. Il y a deux ans, il fit une chute, dans lle le poids du corps porta sur cette ulcération, qui saigna damment. Depuis elle a fait de nouveaux progrès et donne sou-lieu à des hémorrhagies en nappe. Les progrès continus du mal cident à entrer à l'hôpital.

at actuel. — La région iliaque gauche est le siège d'une ulcé-ellipsoïde à grand axe oblique de haut en bas et d'arrière en , étendue transversalement de la partie moyenne de la crête e à 2 centimètres en avant de l'épine iliaque antéro-inférieure, ticalement du même point au grand trochanter. Elle mesure ntimètres dans le premier sens et 8 dans le second. Sa surface uge, anfractueuse par places, hérissée dans d'autres points de sités bourgeonnantes, papilliformes, rouges, mollasses, sai-au moindre contact; les anfractuosités sont remplies de pus, r et de détritus épithéliaux. Les bords sont durs, épais, végé-offrant l'aspect de certaines chéloïdes. Rien dans les ganglions o-cruraux. État général peu satisfaisant. Anémie. Émaciation. des forces.

mai 1879. — Chloroforme. A l'aide du thermo-cautère, nous s, à 1 centimètre des bords de l'ulcération, une incision qui se l'épaisseur de la première couche aponévrotique, et nous uons la tumeur par sa face profonde. L'épine iliaque antérieure érieure étant adhérente à la tumeur, nous la réséquons; nous isons en même temps le périoste et les couches osseuses avoi-es. Pas d'hémorrhagie. Pansement à plat avec l'eau alcoolisée quée, compression ouatée.

ant les cinq premiers jours, la température oscille entre 37° ; le malade a peu d'appétit et un sommeil troublé par des cau-rs et souvent interrompu. A partir du 6 juin, ces phénomènes aissent. Il reprend peu à peu ses forces, et se nourrit bien. La ration s'établit franchement et modérément. La cicatrisation ence sur les bords de la plaie pendant la seconde semaine de en même temps des bourgeons charnus de bonne nature s'élè-lu fond.

sse), trente ans, domestique, entre le 24 février 1880, salle e-Marthe, n° 45. Ni scrofule ni tuberculose. Antécédents pro- ment syphilitiques, malgré les dénégations de la malade; érup- utanée, laryngite, chute des cheveux; menstruation régulière s l'âge de seize ans; ni enfants ni fausse couche. Fièvre ty- e à neuf ans. Rhumatisme poly-articulaire aigu en 1871. Pas anifestations cardiaques. Névralgie sciatique persistante depuis ans, malgré l'application répétée de vésicatoires sur le trajet du Depuis la même époque la malade porte dans la région crurale ne une tumeur dure indolente, mobile sous la peau et adhérente ouches profondes, dont l'évolution a été lente et progressive. avait au début le volume d'un haricot, elle a aujourd'hui les di- ions d'une noix.

at actuel. — Le centre de la région crurale gauche est soulevé ne tumeur bien circonscrite, du volume d'une grosse noix, à ce lisse, unie, convexe, sans bosselures apparentes. La peau qui ouvre est légèrement amincie et tendue, mais a conservé sa ation et ses autres caractères. Au toucher, la tumeur est unifor- ent dure, solide, élastique et rappelle par sa consistance celle anglions atteints d'inflammation chronique. Les téguments sont les à sa surface, mais elle adhère aux couches profondes. Au our de cette tumeur principale on sent une pléiade de petits ions indurés et légèrement hypertrophiés. Les ganglions inguino- ux présentent des modifications analogues, mais il faut les her pour s'en rendre compte. Indolence complète. Aucune n apparente des organes génitaux, de l'anus ou des membres ieurs. Névralgie irradiée à toutes les branches du nerf sciatique he avec les points douloureux habituels. Nous pensons que l'en- ement ganglionnaire est d'origine syphilitique.

digeonnage de teinture d'iode sur le trajet du nerf et sur la tu- . Iodure de potassium à l'intérieur. La malade suivra ce traite- chez elle et reviendra nous voir de temps en temps. Elle le 2 mars 1880.

s. CDLXI. — *Tumeur ganglionnaire de la région inguino-crurale.* — n (Pierre), soixante-cinq ans, maçon, entre le 28 février 1879, salle te-Marthe, n°2. Pas d'antécédents héréditaires, pas de syphilis. n deux ans, le malade remarqua vers le milieu du pli de l'aine et ux travers de doigt au-dessous, une petite grosseur du volume pois. Douleurs et fourmillements dans le talon. Les mouvements exion de la cuisse étaient gênés, mais pas de douleur locale. La eur était dure, solide et parfaitement mobile. Elle a grossi pro- sivement en s'étendant dans le sens du pli de l'aine. Depuis huit s son évolution paraît avoir été très rapide. Engourdissement dans e la partie antéro-interne du membre. Depuis cette époque aussi

Elle n'est le siège d'aucun bruit anormal; (
Matité absolue dans toute son étendue. La f
devenue impossible depuis six mois. Le malac
ments dans le talon et dans toute la face anté
Depuis six mois il ne peut plier le genou, qui
profondes, contuses, sans cependant prése
l'inspection. Il existe un commencement d'a
conservé son volume normal; pas d'atrophie
thésiques ou trophiques. Le malade est pâle,
couleur jaune-paille caractéristique. Il ne pré
d'autre endroit. Les organes thoraciques ne p
culier. Traitement général, reconstituant.

10 *mars*. — Le malade quitte le service.

Obs. CDLXII. — *Épithélioma développé dan l'aine. Ablation. Guérison rapide.* — Yvon (Ma journalière, entre le 21 janvier 1879, salle Sa frère de la malade est mort à la suite d'une tu antécédents personnels on trouve : gourme dan mie légère, dans l'enfance; rougeole à dix vingt-cinq ans. Menstruation régulière de t Fausse couche à quarante ans, une métrorrh rante-huit ans. Il y a dix-huit ans, elle a rema l'aine droite une tumeur du volume d'un p dure, mobile, sans changement de couleur à a dix-huit mois la peau est devenue rosée, l

ır régulièrement arrondie, du volume d'une noix, à surface ınie, convexe, sans bosselures apparentes. A première vue, cette ır paraît siéger dans l'épaisseur des téguments qu'elle soulève à nière de certains kystes sébacés. La peau est amincie, tendue, loration brunâtre, violacée; elle laisse voir par transparence des s sous-cutanées d'un bleu foncé rayonnant du sommet vers se, où elles disparaissent profondément et ayant chacune le être d'un stylet de trousse. Pas d'œdème inflammatoire, pas apillaires de nouvelle formation. Aucune dépression, aucun t noir rappelant l'orifice d'une glande sébacée oblitérée. Au tou- la tumeur est ferme, de consistance solide, sarcomateuse, in- pressible et irréductible. Le centre paraît toutefois un peu ra- ı. La tumeure se très adhérente à la peau et semble faire corps elle. Par sa face profonde elle est peu mobile sur le tissu cellu- sous-cutané, auquel elle paraît unie par des tractus assez ser- Outre les douleurs spontanées dont elle est le siège, la tumeur ès sensible à la pression. L'examen minutieux des régions in- ɔ-crurales ne démontre rien d'anormal dans les ganglions soit ôté malade, soit du côté opposé. Aucun trouble viscéral appré- e. L'état général est satisfaisant.

janvier 1879. — Chloroforme. A l'aide du bistouri, nous cir- crivons la base de la tumeur par une incision elliptique, qui inté- toute l'épaisseur de la peau et le tissu cellulaire sous-cutané. ation est des plus faciles et nécessite seulement l'hémostasie oraire à l'aide de deux pinces. Pour faciliter l'écoulement du t des liquides nous prolongeons l'incision vers les parties décli- et après avoir placé au fond de la plaie un petit tube à drainage, faisons la suture des bords de l'incision dans les deux tiers nes à l'aide de quatre fils métalliques.

tumeur se compose de deux parties ; une masse principale, so- et un kyste du volume d'un gros pois adhérent à la face profonde lle-ci, tout en paraissant en être indépendant. Le kyste contient quide jaunâtre légèrement trouble. La paroi interne est lisse et . Sur une coupe la masse solide offre une coloration jaunâtre, rme, elle paraît constituée par un tissu finement caverneux, dont abécules et les aréoles disposées régulièrement ont sensiblement ème diamètre.

agnostic histologique : épithélioma développé dans un ganglion. préparations microscopiques montrent d'une part les circonvolu- , colorées en jaune par l'acide prussique sur leurs bords, d'autre , du tissu conjonctif interposé aux circonvolutions épithéliales. une troisième préparation à un grossissement de 100 diamètres oit une circonvolution avec ses globles épidermiques et ses cel- s cornées, ainsi que du tissu conjonctif, myxomateux.

Obs. CDLXIII. — *Abcès froid de la régio cuisse gauche. Ponction et aspiration sous-cu poche. Pelvi-péritonite. Longue incision avec rison.* — Prince (Louise), vingt-trois ans, mé 1879, salle Sainte-Marthe, n° 40. Santé ha de maladies antérieures. Il y a quinze m l'aine gauche une tumeur du volume du locale, seulement un sentiment de gêne sur le tronc. A la même époque quelques lombaire.

Etat actuel. — Dans l'aine gauche, on rer tumeur du volume d'une tête de fœtus à dans le sens du pli de l'aine qu'elle soulève La peau a conservé son aspect normal. La fluctuante, sous-cutanée. Elle est en partie ments; matité absolue. Une exploration dans la fosse iliaque du même côté une t augmentant de volume quand on réduit la t a la sensation d'un liquide épais passant av crurale. Pas de douleurs. Les régions lomb tent rien de particulier. Pas de gibbosité, p sion sur les apophyses épineuses ou trai sensibilité conservés. Rien du côté des orga

9 *mars.* — Ponction avec l'appareil aspi 1 litre de pus épais. On applique sur la pla dionnée.

11. — La malade se plaint de fièvre, soif.

— Même état, langue blanche, saburrale. T = 39°. P = 90.
- La malade se plaint de douleurs dans le ventre. Abdomen
ment ballonné, très douloureux à la pression au niveau de la
liaque gauche. Par le toucher vaginal on constate un léger
ement du cul-de-sac latéral gauche.
— La tumeur de l'aine s'est remplie de nouveau de pus, elle est
, la peau est chaude. Nouvelle ponction avec un trocart. Écou-
d'un peu de pus, bientôt arrêté par des grumeaux épais.
asmes. Sulfate de quinine.
— Même état. T = 39°. P = 90.
— Ouverture de la tumeur avec le bistouri. Pus épais, mélangé
meaux. Drain.
— Amélioration. Température normale. Suppuration abon-
Lavages avec l'eau phéniquée.
ril. — Suppuration toujours abondante. La malade maigrit.
traitement local.
rtir de ce moment, la suppuration diminue de jour en jour,
ependant avec une grande lenteur. Sous l'influence d'un trai-
général approprié, la malade reprend de l'appétit et des forces,
7 mai elle quitte le service dans un état satisfaisant.

CDLXIV. — *Myxome de la partie inférieure de la cuisse. Ablation bistouri. Guérison.* — Leconte (Marie), vingt-deux ans, bai-
, entrée le 3 février 1879, salle Sainte-Marthe, n° 43. Pas
dité. Lymphatisme ; ophthalmie, adénites cervicales dans
ce. Rougeole à douze ans. Variole à quinze ans. Consécutive-
douleurs dans le région précordiale, palpitations, œdème des
res inférieurs. Menstruation depuis l'âge de quinze ans, très
ière. Parfois la malade reste trois mois sans voir, parfois elle
ux fois dans le même mois. Le flux est toujours abondant,
ent coloré, sans caillots. Nullipare. Il y a dix-huit mois, elle
a dans la jambe droite des douleurs sourdes, contusives, mal
ées, irradiées à toute l'étendue de la face externe du membre.
minant la région elle remarqua à l'extrémité inférieure de la
terne de la cuisse, au voisinage du condyle interne, une
r du volume d'une noisette, profondément située, indolente
ession. Cette tumeur se développa d'abord lentement et pro-
ement, mais depuis trois mois son accroissement a été plus
. Pendant toute la durée de son évolution, cette production est
indolente et n'a déterminé aucune gêne dans l'articulation
ou. Mais les proportions acquises par la tumeur inquiètent la
e et la déterminent à entrer à l'hôpital.
t actuel. — Le quart inférieur de la face interne de la cuisse
est déformé par une tumeur ovoïde, à grosse extrémité infé-
, étendue de quatre travers de doigt au-dessus du condyle à

avril. — Adénite suppurée au niveau du fascia crebriformis. sion de l'abcès avec le bistouri. Drainage. Cataplasmes. Lavages idiens.

mai. — La suppuration de l'abcès inguinal a continué jusqu'à our. Développement d'un nouvel abcès ganglionnaire au voisi- du premier débridement; ouverture par le bistouri; drainage.

. — La suppuration des ganglions continue. La malade se lève ird'hui pour la première fois. La plaie chirurgicale du genou complètement cicatrisée. Raideur dans l'articulation. Flexion e, extension limitée. On fera tous les jours des mouvements tension.

. — Suppuration ganglionnaire tarie. On enlève les drains.

. — Les mouvements du genou ont repris leur étendue. On cauté- avec le nitrate d'argent les plaies crurales qui sont insignifiantes.

. — Guérison. Sortie de la malade.

4° Pied.

s. CDLXV. — *Fongosités enveloppant le tendon d'Achille et dant jusqu'aux gaines des péroniers latéraux et du jambier pos- ur. Destruction du tissu fongueux par le thermo-cautère. Gué-* . — Léonard (Élisa), seize ans, sans profession, entre le 14 juin , salle Sainte-Marthe, n° 41. Scrofule. Gourme dans les che- , dans l'enfance. Adénite cervicale suppurée depuis l'âge de ans. Nombreuses cicatrices des deux côtés du cou. Rougeole a trois ans; bronchite capillaire consécutive qui n'a pas laissé race. Elle n'est pas encore réglée. Il y a trois mois, entorse -tarsienne gauche, traitée par le repos et l'application de liquides lutifs. L'articulation reprit ses mouvements, l'ecchymose se rba et les douleurs disparurent. Mais une tuméfaction persista rrière de la jointure au pourtour du tendon d'Achille. Plus tard, abcès se formèrent au côté interne de ce tendon, s'ouvrirent tanément et demeurèrent fistuleux. La persistance de ces acci- s détermine la malade à venir à l'hôpital.

at actuel. — L'espace compris entre le bord postérieur de la ole interne gauche et la face postérieure du tendon d'Achille e siège d'une tumeur du volume d'un œuf de poule. La peau qui couvre est rouge, violacée, œdématiée et criblée de fistules à s décollés, à fond rouge en partie masqué par des bourgeons , mous et saignants. Ces fistules laissent continuellement un pus séreux et mal lié. A cette tumeur fait suite une ion moins visible, diffuse, étalée en nappe et contournant e le tendon d'Achille pour arriver à la face externe du tarse

laie qui se couvrait de croûtes et ne parvenait pas à cicatriser. laie s'étendit par la suite et détruisit une partie du tissu de ce. Il y a six ans, nous vîmes le malade et nous reconnûmes novite fongueuse ulcérée. Nous enlevâmes le tissu fongueux e dissection minutieuse, et consécutivement à cette opération rison persista pendant quatre ans. Il y a deux ans, la tumé- se reproduisit et peu après la cicatrice s'ulcéra et se couvrit gosités.

actuel. — Le pied gauche est déformé par une tuméfaction sée à la face externe du tarse, convexe en dos de tortue, étendue alement de la base de la malléole péronière jusqu'au bord e du pied et transversalement du bord externe du tendon ille à l'articulation médio-tarsienne. Suivant exactement le de la gaine des péroniers latéraux qu'elle déborde en avant et rière, cette tuméfaction masque la saillie de la malléole et les ssions qui la limitent, ainsi que les faces externes de l'astragale calcanéum. La peau est ulcérée dans une étendue irrégulière, circulaire de 3 centimètres; l'ulcération offre l'aspect d'un s rouge, violacé, mollasse, saignant, composé de végétations t tous les caractères de certaines fongosités des gaines syno- . Écoulement séro-purulent continu. Au pourtour de l'ulcé- , les téguments sont couverts de cicatrices dues à l'action des iques et de l'instrument tranchant. Au toucher, toutes les parties fiées offrent la consistance faussement fluctuante des fongosités. ssu de nouvelle formation s'étend aussi bien en profondeur surface; toutefois l'articulation tibio-tarsienne et les gaines iales des extenseurs du pied sont indemnes. Mouvements taires limités. Mouvements provoqués, pénibles. Douleurs les, intermittentes, tolérables. Rien dans les ganglions. Viscères ciques et abdominaux sains. État général peu satisfaisant. ie, émaciation, perte de forces.

anvier 1880. — Chloroforme. Incision cruciale avec le bistouri. disséquons par leur face profonde les angles de téguments s par cette incision, et nous les relevons afin de mettre à nu le fongueux. Nous enlevons ensuite celui-ci couche par couche, forme de lamelles. Cette dissection faite avec toutes les précau- désirables nous conduit très profondément non seulement 'aux tendons des péroniers latéraux, mais même jusqu'aux ents externes de l'articulation tibio-tarsienne. Malgré cette mité de la synoviale articulaire, nous dépassons de tous côtés nites du mal sans ouvrir l'article ou les gaines tendineuses avoi- tes, et cela en raison même de la structure du tissu fongueux. ouches profondes de ce tissu ont été en effet tellement modi- par la cautérisation potentielle, qu'elles sont transformées en

appareil plâtré. L'enfant est emportée chez elle. Les soins con-
tifs seront donnés par le médecin de la famille.

s. CDLXVIII. — *Épanchement sanguin sous-cutané de la face dorsale
u-de-pied. Incision. Guérison.* — Morlais (Louis), boulanger, dix-
ans, entre le 24 novembre 1879, salle Saint-Augustin n° 3. Il y a
ques jours, il a vu apparaître au niveau du cou-de-pied droit, une
ur dont il attribue le développement à une bottine trop serrée.
at actuel. — On constate une tumeur du volume d'une moitié
f, sans changement de couleur de la peau qui la recouvre.
cements, quelquefois douleurs instantanées vives. Fluctuation
feste ; pas d'élévation de température des téguments. Incision
vacuation d'un sang noirâtre. Cataplasmes ; puis, trois jours
s, compresses imbibées d'eau phéniquée. Le 6 décembre, le
de quitte le service. La plaie est presque complètement
risée.

s. CDLXIX. — *Lipomes en bissac du bord interne du pied simulant
meur liquide. Ablation. Guérison.* — Valleix (Élisabeth), cinquante
n ans, ménagère entre le 18 avril 1880, salle Sainte-Marthe,
3. Forte constitution. Pas d'antécédents scrofuleux, tuberculeux
yphilitiques. Il y a six ans, elle entra dans notre service pour une
se séreuse inflammée développée à la face interne de l'articu-
n métatarso-phalangienne du gros orteil gauche, qui fut traitée
l'incision cruciale et la cautérisation. La guérison fut complète,
il persista à ce niveau une déformation due à la déviation du
gros orteil en dehors, à la saillie de la tête du métatarsien et
nduration du tissu cellulaire. Il y a un an, elle remarqua au
externe du pied droit, au niveau du cuboïde, deux saillies du
me d'un pois chacune, molles, très mobiles sous la peau, indo-
s. Ces tumeurs ont progressivement augmenté de volume et
oquent actuellement une gêne de la marche qui détermine
alade à entrer à l'hôpital.

at actuel. — On voit sur le bord externe du pied droit, à deux
rs de doigt au-dessous du sommet de la malléole externe, à
timètre de la plante du pied, deux tumeurs situées sur une
e ligne antéro-postérieure et séparées l'une de l'autre par un
valle de 1 centimètre et demi. Leur volume, sensiblement égal,
omparable à celui d'une grosse noisette, leur forme est réguliè-
nt arrondie, globuleuse. Leur surface est lisse, unie. La peau
t amincie, bleuâtre et légèrement transparente. Au toucher,
umeurs sont molles, et donnent la sensation de kystes peu
ndus et fluctuants ; une compression légère suffit pour les réduire
plètement, elles reparaissent ensuite spontanément. La réduc-
semble s'effectuer dans les couches profondes du tissu cellulaire
la direction de la plante du pied. Pas de mouvement d'ex-

pansion et d'affaissement. Pas de battement
pouls. Les gaines péronières sont indemne
tarse paraissent saines. Rien dans les gangl
satisfaisant. (Pièce n° 462, de notre musée pa

24 *avril.* — Chloroforme. A l'aide du bisto
cialement la peau et nous tombons sur de
seuses que nous isolons de toutes parts. Nou
que ces tumeurs ne siègent pas exclusivemer
cutanée, mais qu'elles traversent l'aponévr
éraillures et se prolongent dans la couche so
avons affaire, par conséquent, à des tumeur
au niveau du point où elles traversent l'apon
largement ces anneaux fibreux et nous dissé
les prolongements profonds afin de les isole
débridement est fait suffissamment large po
du pus au milieu des couches sous-aponé
drainage est d'ailleurs laissé au fond de
l'écoulement du liquide. Pansement alcooli
compressif.

L'examen microscopique montre qu'il s'
graisseuses.

Pas de réaction fébrile. Pas d'accidents co
modérée. Cicatrisation progressive. Guérison

Obs. CDLXX. — *Sarcome développé à la fac
Ablation. Guérison.* — Tabut (Marie), vingt
entre le 21 mai 1879, salle Sainte-Marthe,
gourme dans l'enfance. Jamais de maladie
régulière depuis l'âge de quatorze ans. Un enf
cinq ans, sans causes connues, elle commenc

e jusqu'au bord postérieur du scaphoïde, et dans le sens vertical, pace qui sépare le bord interne du pied de la malléole interne. te tumeur est irrégulièrement globuleuse, recouverte de bosse- es larges et proéminentes, convexes en verre de montre. La u est amincie, tendue, luisante, de coloration rosée ou violacée s certains points où elle laisse voir par transparence les veines s-cutanées dilatées et variqueuses ; à la partie la plus saillante la tumeur elle est ulcérée et présente des teintes de sphacèle. La sence de dépôts sanguins concrétés et l'action du perchlorure fer empêchent de reconnaître en ce point les caractères propres téguments et masquent la surface de l'ulcération. Au toucher tumeur est homogène, et donne une fausse sensation de fluc- tion ; sa consistance rappelle celle du myxome ou de certains omes embryonnaires mous. Elle adhère profondément aux tissus eux de la face interne du tarse. Les articulations sont saines. n du côté des gaines tendineuses qui passent dans la gouttière calcanéum. Sensation de gêne et de pesanteur. Douleurs vives erminées par la pression et les mouvements. Impossibilité de marche et du travail. Rien dans les ganglions inguinaux. Les anes thoraciques et abdominaux sont sains. État général satis- ant.

4 *mai.* — Chloroforme. A l'aide du bistouri, nous faisons, à entimètre de la base d'implantation de la tumeur, une incision ulaire qui intéresse du même coup la peau et le tissu cellulaire s-cutané. Nous disséquons ensuite la tumeur par sa face profonde de l'enlever en totalité avec la peau qui la recouvre. Cette ablation des plus simples ; quatre pinces hémostatiques laissées en place dant vingt-quatre heures suffisent pour prévenir toute hémor- gie. Pansement à plat avec la charpie imbibée d'eau alcoolisée niquée. Pendant l'opération nous avons pris soin de n'enlever le moins possible de tégument et d'éviter de blesser les organes sant en arrière de la tumeur dans la gouttière interne du calca- m, gaines tendineuses et tendons, vaisseaux et nerfs. La tumeur aissait développée aux dépens de l'aponévrose qui relie le ligament ral interne du cou-de-pied, au bord interne de l'aponévrose taire. Cette délimitation précise nous a permis de n'intéresser les ligaments ni les articulations sous-jacentes.

la coupe la tumeur se compose d'un tissu mou, presque géla- eux, présentant à peine des traces d'organisation, peu vascu- e. Sa coloration est celle que Nélaton comparait à la chair de .

5 *mai.* — Pas de réaction fébrile. T. M = 37°. S = 37°,4. On fait plement un pansement à plat avec des compresses imbibées d'eau oolisée phéniquée.

inguino-cruraux. Rien du côté des viscères. Diagnostic : Bourse
e accidentelle enflammée.

ars. — Pas de chloroforme. A l'aide du bistouri nous faisons
cision qui comprend la peau, le tissu cellulaire sous-cutané et
loppe de la tumeur. Nous ouvrons ainsi une poche kystique
ant un liquide épais, filant, comparable en tout point au blanc
. Nous faisons évacuer tout ce liquide et nous constatons qu'il
au fond de la poche kystique un petit cul-de-sac qui semble
iger vers l'articulation, sans qu'il soit toutefois possible de
r s'il communique avec elle. Nous prolongeons largement notre
ion afin de prévenir la rétention du liquide et de faciliter la
risation des parois de la cavité. Pansement avec de l'eau
lisée phéniquée, après avoir placé une mèche au fond de la
.

s de réaction fébrile. Les suites de l'opération furent des plus
les. On cautérisa tous les deux jours avec le crayon de nitrate
gent. Le huitième jour la guérison était en assez bonne voie
que le malade puisse quitter le service et continuer à se panser
lui.

s. CDLXXII. — *Maux perforants des deux pieds. Arthrites fon-
ses des articulations des deux premières phalanges du second orteil
et du troisième orteil gauche. Amputation de ces orteils par la
ode à deux lambeaux. Guérison.* — Étienne (Célestin), cinquante
cuisinier, entre le 9 avril 1879, salle Saint-Augustin, n° 70. Pas
rédité. Ni scrofule ni syphilis. Pas d'accidents vénériens. Rou-
à douze ans. Fièvre typhoïde à quinze ans. Variole à trente-
ans. Alcoolique. Athérome artériel. Il dit avoir eu des durillons
deux pieds depuis sa jeunesse. Il y a deux ans et demi, des am-
es se sont formées au niveau de ces durillons et sont devenues le
t de départ d'ulcérations. Vers la même époque, le quatrième
l droit a commencé à se déformer et à prendre une position
use. Il y a un an, des fragments de la première phalange du gros
l droit sont sortis spontanément. Il y a trois mois, de nouvelles
rations se sont formées à la face dorsale du troisième orteil de
que côté. La persistance des ulcérations, la déformation du qua-
ne orteil droit, empêchent le malade de se chausser et de
cher.

tat actuel. — Les deux pieds présentent des troubles trophi-
s et des déformations :

ED DROIT. — Le *gros orteil*, renflé en massue, est dévié en dehors
it avec sa direction première un angle de 35°. Ankylose de l'ar-
lation métatarso-phalangienne. Les plis articulaires de la face
taire ont disparu; à leur place on trouve deux ulcérations ellip-
es, à fond grisâtre, à bords taillés à pic et formés par des la-

ticulation.

Le *quatrième orteil* est dévié en dedans et
sième; sa forme est conique; il paraît étra
sillon profond, linéaire, qui le sépare du mé
cicatrice.

Pied gauche. — Les lésions sont limitées
sième orteil.

Le *gros orteil* est dévié en dehors comme
est devenu le siège d'une ankylose métatarso-
est conique. A sa face plantaire, dans le pli a
langes, existe une ulcération elliptique, à f
cornés, taillés à pic.

Le *troisième orteil* porte à la face dorsale
phalangine avec la phalangette une ulcérati
surface fongueuse, baignée de pus et com
culation.

Troubles de la sensibilité. — La peau, au p
loin d'être le siège d'anesthésie, présente une
le moindre frottement est insupportable. L'h
à la partie postérieure de la plante du pied, q
Au contraire, la sensibilité est très obtuse
cuisses.

Troubles vaso-moteurs. — Les pieds sont co
la plus grande peine à les réchauffer.

Traitement : Pansement simple des ulcér
lisée. Repos absolu au lit. Sous l'influence de
dications importantes se produisent en l'es

sauf à la partie postérieure de la plante du pied, où persiste sensibilité exagérée.

hloroforme. Nous faisons la désarticulation métatarso-phalan-ıne du deuxième orteil droit et du troisième orteil gauche par rocédé dit en raquette. L'opération terminée, les bords de la e sont réunis par trois fils métalliques isolés. Pansement alcoo- et ouaté compressif.

es articulations des phalangines avec les phalangettes sont le siège thrites fongueuses, avec destruction des extrémités articulaires la carie.

as de réaction locale ou générale. On enlève les fils le quatrième r, et on les remplace par des bandelettes de tarlatane collo-ınée. Réunion incomplète. Suppuration. Cicatrisation lente progressive. La guérison n'est complète qu'au bout de deux s.

7 *juillet.* — Sortie.

BS. CDLXXIII. — *Mal perforant du talon droit et des gros orteils.* Gueneau (Julien), cinquante-deux ans, marbrier, entre le 26 dé-ıbre 1878, salle Saint-Augustin, n° 71. Il y a environ onze mois, malade remarqua sous le talon droit un durillon très dou-reux pendant la marche. Il se contenta de prendre quelques ıs de pieds et de couper la peau ramollie de ce durillon. Quelques aines après, apparaissent deux autres durillons également très loureux à la face plantaire des deux gros orteils. Peu à peu, ces illons s'ulcérèrent et gagnèrent en profondeur. Malgré les douleurs s que le malade éprouvait, il continua à marcher et à se livrer à occupations. Enfin depuis un mois, il souffre tellement et le mal de si rapides progrès, que le malade se décide à entrer à l'hôpital. ttribue son affection à des chaussures étroites et à des marches ées.

tat actuel. — Il peut à peine appuyer sur la jambe droite. Le l de ce côté est le siège d'un gonflement très marqué ; la peau est ge et luisante. Au milieu du talon existe une large et profonde ération empiétant sur le bord externe du pied. Son diamètre est 4 centimètres. Les bords de cette ulcération sont irréguliers, durs ıeu sensibles. Le fond est grisâtre et baigné d'un liquide sanieux. c une sonde cannelée, on arrive jusque sur le calcanéum qui st pas dénudé. Les deux autres ulcérations qu'on voit sur la face ntaire des gros orteils ont 1 centimètre de diamètre. Celle de l'or- droit est peut-être un peu plus étendue et plus profonde; leur ect est celui de l'ulcération du talon. On arrive sur la phalange pouce droit, mais elle est recouverte de son périoste. Douleur très e à la pression, chaleur de la peau, sensibilité conservée partout, epté sur les bords des ulcérations. (V. au musée, pièce n° 488).

nnent du pus. Ouverture avec le bistouri. Pus normal. Cata-
s. Les ganglions de l'aine sont normaux.
— Suppuration peu abondante. Le gonflement du pied diminue
nent et l'ulcération du mal perforant se comble.
— Les petits abcès sont fermés, le pied est revenu à son vo-
normal. La plaie du petit orteil est comblée, et recouverte
croûte cicatricielle.
— Guérison. Sortie.

CDLXXV. — *Onyxis latéral double. Opération. Guérison.* —
(Georges), quinze ans et demi, bijoutier, entre le 15 janvier 1879,
Sainte-Marthe, n° 32. A porté des chaussures trop étroites qui
casionné une pression des parties molles du bord interne des
orteils sur le bord de l'ongle. Depuis six mois, le bord unguéa-
gros orteil gauche présente une plaie qui peu à peu est deve-
bourgeonnante, saignant facilement et gênant le malade au point
forcer à porter des sabots très larges. Tout le sillon qui longe le
est ulcéré, très douloureux, et l'ongle s'enfonce dans des bour-
charnus végétants.

côté droit la même lésion existe, mais à un degré beaucoup
s avancé. Il n'y a que de la rougeur et un peu de gonflement.
pos suffit pour amener au bout de cinq jours un changement
st presque la guérison. On se contente de soulever le bord in-
de l'ongle sous lequel on introduit une petite mèche de charpie
bée légèrement de perchlorure de fer.

17 janvier, on opère l'orteil gauche. On fait, suivant la méthode
uyon, une perte de substance le long du bord interne de
le en enlevant les végétations, puis on applique sur cette surface
tit lambeau pris au-dessous. La rétractilité du tissu de cicatrice
ordinairement pour écarter la pulpe du bord unguéal. Panse-
simple avec des rondelles d'amadou en exerçant une légère
pression.

— On enlève les rondelles d'amadou. Réunion par première
tion. Pansement avec de la charpie imbibée d'alcool phé-
é.

— Cicatrisation complète. Le bord unguéal est complètement
gé. Le malade quitte le service.

s. CDLXXVI. — *Onyxis du gros orteil gauche. Opération. Gué-*
. — Lesourd (Emile), dix-neuf ans, domestique, entre le 27 mai,
Sainte-Marthe, n° 5. Début il y a cinq mois; le malade dit
porté pendant longtemps des chaussures trop étroites. Pas
ied plat. Le bord unguéal interne du gros orteil présente un
lement et une ulcération couverte de gros bourgeons saignants
ilieu desquels pénètre le bord interne de l'ongle. Douleurs très
empêchant le malade de porter des chaussures ordinaires; il

CHAPITRE XII

:STIQUE. — CONSIDÉRATIONS GÉNÉRALES

ors de considérations spéciales au manuel opéra-
peut dire que, à notre époque, les considérations
applicables à une pratique chirurgicale étendue,
·e considérable d'observations que nous publions
ment, peuvent se classer sous trois grands titres :
e, anesthésie, pansements, ou, pour nous ranger aux
ʒénéralement admises aujourd'hui, antisepsie.
›grès accomplis en ce qui concerne l'hémostasie
lument nuls depuis nos dernières publications, nous
; le lecteur aux précédents volumes dans lesquels
hode est exposée en détail, faisant simplement
· qu'elle a obtenu cette fortune singulière d'être
›nt mise en pratique par ceux-là mêmes qui l'ont
emment combattue par leurs paroles ou leurs écrits.
rocédés employés pour empêcher l'écoulement de
ant et après les opérations semblent être arrivés
ıi à une perfection relative, il n'en est pas de
l'anesthésie chirurgicale qui, plus ancienne cepen-
estée jusqu'à ces derniers temps dans une période
›ments dont les beaux travaux de notre ami Paul
nt définitivement à la faire sortir.
ıvelle voie très brillante avait été ouverte. Le pro-
ızote sous pression donnait les résultats les plus
ɪ, et nous les avons relatés tout au long dans le
volume ; seule, l'application offrait des difficultés
› assez importantes.

constamment en éveil, et l'on est obligé
lade avec le plus grand soin si l'on veut
encore trop fréquents.

L'administration du chloroforme telle
aujourd'hui n'est pas faite d'ailleurs pour
absolue à l'opérateur. Une quantité plu
rable du liquide anesthésique peut être
presse, et la somme de médicament abs
varie en outre suivant la température,
de la chambre où il se trouve, sans parl
sépare la compresse des voies respiratoire

On voit donc que, par ce moyen, il e
même approximativement, ce qui passe
l'organisme du patient. Nous l'avons dit,
être pratiquée et maintenue pendant pl
ces conditions par un médecin exercé;
inconvénients qu'on ne peut éviter et qui,
tacles sérieux à une opération, peuvent p
ennui ou quelque retard : nous voulons
période d'excitation, plus ou moins lon
vidus, les vomissements, etc.

Or, a priori, on pouvait espérer atténu
en donnant au patient des doses connue

d'azote, Paul Bert avait démontré que « l'état anesthé-
dépend d'une certaine tension de gaz dans le sang,
nue par la tension de ce gaz dans l'air respiré ». Il
qu'il en était de même pour les autres anesthésiques,
ce n'était pas tant la quantité à administrer que la
tion du mélange avec l'air qu'il fallait étudier.
patientes expériences faites pendant plusieurs mois sur
iens le conduisirent à ce résultat que, par exemple, la
nce à la mort avec un mélange formé de 4 grammes de
forme vaporisés dans 100 litres d'air durera huit à dix
s, sans que l'on puisse obtenir d'autre effet anesthé-
qu'un engourdissement profond survenant à la période
, alors que la température centrale est tombée à un
très inférieur à celui de la normale. Au contraire, un
ge de 25 grammes de chloroforme et de 100 litres d'air
it très rapidement l'anesthésie confirmée ; mais la durée
résistance de l'animal à la mort ne peut excéder dix à
minutes.
rtant, la quantité totale de chloroforme qui a traversé
umons de l'animal dans le premier cas est de beaucoup
eure à celle qui détermine une mort rapide dans le
l.
'on administre des mélanges à titre intermédiaire, on
btenir l'anesthésie vraie avec une suffisante rapidité,
pendant une durée assez grande pouvant faire face à
les exigences de la pratique.
i, en faisant respirer continuellement à un chien un
ge de 10 grammes de chloroforme pour 100 litres d'air,
retiendra pendant deux heures une anesthésie dont la
e présentera une régularité qui ne saurait être obtenue
cun des procédés connus (Dubois, *Notice sur l'anes-
ar les mélanges titrés*).
proportion des mélanges fixée, restait à organiser le
d'application dans la pratique chirurgicale. Nous nous
es d'abord d'un double gazomètre dont chaque réci-
d'une contenance de 150 litres, aspirait, au moment
ascension, le chloroforme d'une façon méthodique, et

campagne et d'armée. M. le Dr Dubois in
pareil qui porte son nom, et qui, ayant à pe
les dimensions d'un tambour, d'un poids pe
son facile déplacement, est appelé à rend
services. C'est de cet appareil que nous nou
nant soit à l'hôpital, soit en ville pour les o
que importance.

Quant aux bénéfices qui résultent de cette
consignés dans les nombreuses observations
lesquels nous l'avons déjà employée. Ces ol
venir dans nos prochains volumes, nous n
d'indiquer ici les avantages que procure l'em
titrés d'air et de chloroforme pour l'anesthé

Avec les doses que nous employons de
générale, 8 grammes de chloroforme pou
au début, 6 grammes ensuite, lorsque l'a
tenue (ces doses peuvent être légèrement
l'âge et l'état physiologique ou pathologiqu
obtenons l'anesthésie complète dans un laps
de 7 à 12 minutes.

L'inhalation de la vapeur médicamenteu

vomissements et même les nausées n'ont été observés
ns des cas exceptionnels.

n, nous n'avons jamais noté d'accidents graves, ni
de syncope, par l'emploi de cette méthode.

sements. — Depuis la publication de notre dernière
que, les pansements ont été l'objet de modifications
reuses. L'acide phénique, autrefois préconisé, est au-
hui abandonné par un grand nombre de chirurgiens
cause de son odeur que de la faiblesse de son action
ptique. Plusieurs agents microbicides l'ont supplanté.
fois, dans notre service, nous avons apporté peu de
gement dans notre manière habituelle de procéder. La
rt de nos pansements sont encore faits, comme nous
ns indiqué autrefois, avec l'alcool camphré et les so-
s phéniquées au 40°. Lorsqu'il s'agit d'une opéra-
importante, nous avons soin de laver d'abord la ré-
sur laquelle nous devons opérer avec une solution
blimé au 1000°. Enfin, nous recouvrons les grandes
chirurgicales avec la poudre d'iodoforme qui nous a
donner des résultats très satisfaisants pour une rapide
isation.

ant à l'eau oxygénée, d'un prix élevé, et d'un manie-
assez difficile, nous avons dû, malgré les excellents
que nous en avons retirés, en limiter l'emploi aux plaies
s, de mauvaise nature, aux ulcères variqueux où son
à la fois excitante et microbicide est utilisée avec le
grand succès (Larrivé, *L'eau oxygénée, son emploi en
rgie*, 1883).

us devons ajouter cependant que, fidèles à notre
que de fermer, toutes les fois qu'il nous est possible, les
chirurgicales, les méthodes antiseptiques nous per-
nt, dans nombre de cas, de ne renouveler que rarement
èces de pansement. Il est bien entendu que s'il s'agit
xemple d'une autoplastie de la face où l'on ne veuille
ue les fils laissent de traces consécutivement à l'opéra-
le pansement devra être levé dans les premiers jours,
fils seront remplacés par des bandelettes de tarlatane

à reparler ici de différentes questions, entre autres l'in-
ıce des diathèses qui ont eu quelque écho dans les
ıtés savantes. Notre opinion sur ces sujets secondaires
ouve exprimée dans le corps de ce volume dont presque
ıs les observations offrent un réel intérêt. Nous avons
ɔn effet, laisser de côté nombre de petits faits, d'opé-
ns légères sans grande importance, à cause du dévelop-
ɔnt déjà considérable de ce travail.

ı'on nous permette seulement de faire remarquer, en
inant, que si l'on ne prend dans les tableaux qui suivent,
.es grandes opérations, le chiffre proportionnel des gué-
ıs obtenues dans notre service ne se trouve pas modifié.

		—	[illegible] consécutif de l'avant-bras.	[illegible]	1		»	343	
M	13	—	Écrasement de la main par un engrenage.	Amputation.	1		»	344	L'amputation a été faite en ville ; le malade amené aussitôt après dans notre service.
M	27	—	Écrasement de l'index droit ; phlegmon diffus de la main.	Désarticulation de l'index.	1		»	345	
M	47	—	Écrasement des deux dernières phalanges de l'index de la main droite.	Désarticulation.	1		»	346	
M	17	—	Écrasement du médius droit.	Désarticulat. métacarpo-phalang.	1		»	347	La guérison a été retardée de quelques jours par un phlegmon de la main.
M	19	—	Écrasement du médius gauche.	Désarticulat. métacarpo-phalang.	1		»	347	
M	30	—	Écrasement du petit doigt de la main droite ; phlegmon diffus de l'avant-bras.	Incision.	1		»	348	
F	25	—	Plaie contuse du genou gauche ; phlegmon consécutif.	Drainage.	1		»	349	
M	13 1/2	—	Écrasement du pied par une roue de tramway ; broiement des parties molles et des os, ouverture des articulations.	Amputation sus-malléolaire.	1		»	351	Au cours de la cicatrisation, il se forme une petite pointe de sphacèle et deux abcès.
M	16	—	Cicatrice douloureuse de la face palmaire du pouce consécutive à une plaie par fragments de verre ; développement d'une petite tumeur fibro-kystique au milieu du tissu de cicatrice.	Ablation de la tumeur.	1		»	359	
M	33	—	Plaie de l'annulaire par fragment de verre ; développement d'un névrome sur le trajet du nerf collateral externe.	Ablation de la tumeur.	1		»	360	
M	38	Syphil.	Nécrose de la cloison des fosses nasales.	Rhinoplastie par la méth. indienne	»		»	366	Amélioration.
M	28	—	Nécrose du médius.	Ablation des parties nécrosées.	1		»	367	
M	24	Satisfaisant.	Fracture de la paroi antérieure du sinus frontal gauche ; ostéo-périostite et rétention du mucus.	Trepanation et drainage du sinus.	1		»	387	
M	13	Lymph. épilept.	Fracture ancienne de l'extrémité inférieure de l'humérus ; consolidation vicieuse.	Résection de l'extrémité infér. de l'humerus et de l'olécrâne.	1		»	395	
M	19	Satisfaisant.	Fracture de l'olécrâne ; luxation du radius ; épanchement sanguin périarticulaire.	Ouverture de l'épanchement.	1		»	398	

	OPÉRATION.	RÉSULTAT		PAGE DE L'OUVRAGE.	OBSERVATIONS.
		GUÉRISON.	MORT.		
des du	Désarticulation de la hanche.	»	1	406	
ou-	Résection de l'extrémité articulaire du tibia.	1	»	408	Issue du fragment sup. du tibia; sphacèle; fusées purulentes.
.	Incision.	1	»	458	
nu-	Trépanation; drainage de l'os.	1	»	459	
du	Rugination de l'os.	1	»	461	
ro- à ty-	Amputation de cuisse.	1	»	462	Consécut. à un traumatisme; pneumonie intercurrente.
m;	Ablation des fongosités; évidement de l'os.	1	»	467	
	Ablation de l'os.	1	»	468	
	—	1	»	469	Nécrose liée à l'évolution de la dent de sagesse; ablation de cette dent.
	Ablat. des séquestres; trépanation de l'os; drainage.	1	»	470	
	Ablat. des séquestres; drainage de l'os.	1	»	473	Consécut. à ostéite de l'adolescence.
ite	Résection du coude; ablat. du séquestre.	1	»	474	Consécut. à plaie par balle de chassepot.
	Ablat. des séquestres.	1	»	477	Malade atteinte de coxalgie guérie par ankylose.
	—	1	»	480	Ankylose coxo-fémorale.
	—	1	»	482	
	—	1	»	484	
	—	»	Phtisie ga-	485	Mort quatre mois après l'opération; la plaie était cicatrisée depuis trois

[illegible]	[illegible]	—	[illegible] métalarsien.	[illegible]	[illegible]	[illegible]	[illegible]	—
M	26	—	Nécrose de la deuxième phalange du gros orteil.	Résection.	1	»	509	Par congélation.
F	50	Satisfaisant.	Carie de la phalangette et de la phalange du pouce; synovite fongueuse de l'articulation.	Ablation.	1	»	509	Consécut. à un panaris.
M	21	Scrof.	Carie partielle du sourcil cotyloïdien; fistules urinaires.	Évidement de la portion cariée; dilatat. progres. de l'urèthre.	1	»	510	Coxalgie ancienne.
M	37	Tubercul.	Carie de la malléole externe; synovite fongueuse (péroniers latéraux).	Incision; cautérisat. des fongos.: ignipuncture puis amputation de jambe.	1	»	513	
M	39	Bon.	Fibro-lipome sous-périostique de la région frontale.	Ablat. avec le bistouri.	1	»	538	
F	33	Satisfaisant.	Vaste sarcome du front, du nez, des orbites.	Ablation.	1	»	539	La tumeur datait de quinze ans.
M	42	—	Myéloplax. du sinus frontal.	—	»	Méningite.	543	
F	22	—	Kyste interstitiel du maxillaire supér.	Ponction; drainage.	1	»	545	
M	29	—	—	Résection; drainage.	1	»	547	
M	54	—	Sarcome du sinus maxill. faisant saillie dans la région malaire.	Résect. du maxill. supér.; Ablat. de la tumeur.	1	»	549	
M	20	—	Fibrome du maxillaire inférieur.	Résection.	1	»	551	
M	44	—	Sarcome graisseux implanté sur le périoste de l'humerus.	Ablation.	1	»	552	Pédicule chargé d'ostéophytes.
F	40	—	Fibro-lipome adhérent au périoste du fémur.	—	1	»	556	
F	39	—	Exostose ostéo-cartilag. de l'extrémité infér. de la cuisse.	—	1	»	557	
F	18	—	Ostéo-sarcome du fémur.	Amputation de cuisse.	1	»	561	
M	17	—	Enchondrome du tibia.	— de jambe.	1	»	562	Envahissement des os.
M	66	—	Sarcome de la jambe.	— de cuisse.	1	»	564	Adhér. au périoste du tibia
M	19	Lymph.	Exostose sous-ung. du gros orteil.	Ablation.	1	»	566	
F	32	Satisfaisant.	— —	Desarticulation de la phalangette.	1	»	567	
M	15	—	— —	Ablation.	1	»	568	
M	16	—	— —	Ablation; évidement.	1	»	568	
M	42	Alcoolique.	Plaie contuse pénétrante de l'articul. du genou gauche: arthrite suppurée.	Amputation de cuisse.	1	»	588	
M	22	Satisfaisant.	Ostéo-arthrite chroniq. supp. du coude gauche.	Résection du coude: drainage de l'humérus.	1	»	593	Ostéo-myélite chronique; nécrose de l'extr. inf. de l'humérus; ankylose.
M	23	—	Arthrite du coude; nécrose du tissu spongieux de l'humérus.	Trépanation; évidement de l'os.	1	»	595	Consécut. à ostéo-myélite centrale; ankylose.
M	33	—	Arthrite du genou gauche.	Résection du genou.	1	»	598	Traumat.; ankyl. osseuse; subluxat. de la rotule; luxation du tibia.
M	23	tr.	Scapulalgie; abcès intra-osseux enkysté	Résect. de l'extr. sup. de l'humérus.	1	»	616	

	OPÉRATION.	RÉSULTAT. GUÉRISON.	RÉSULTAT. MORT.	PAGE DE L'OUVRAGE.	OBSERVATIONS.
	Résection.	1	»	619	
	—	1	»	621	Résect. du coude trois ans auparavant ; récidive partielle.
	Ablat. des fong. ; résection.	1	»	623	
	Résect. carpo-métacarp.	1	»	627	
do	Résect. du troisième métacarp.	1	»	629	
ces	Ignipuncture, puis résection du genou.				
	Amputation de cuisse.	1	»	630	
	Résection.	1	»	632	
du	—	1	»	634	Subluxat. du tibia en arrière, consécut. à une tentative de redressement ; atrophie de la jambe par compression nerveuse.
	—	1	»	636	
	Résection puis amputat. de cuisse.	1	»	639	
	Amputat. de jambe.	1	»	644	
	Amputat. de jambe puis amputat. de cuisse.	1	»	645	L'amputat. de cuisse fut nécessitée par une carie des os du moignon.
	Amputat. sus-malléol.	1	»	646	
	—	1	»	648	
	Ablat. par la méthode sous-cutanée.	1	»	654	
	Incision cruciale.	1	»	666	
n.	Ponction sous-cutanée.	1	»	667	
	Ablation.	1	»	685	
	—	1	»	686	
	—	1	»	687	
	—	1	»	688	
	Ablat. du tissu de nouvelle format.	1	»	690	Le malade avait subi deux opérat.

			mique.	mastoïdienne. Otite moyenne; envahissem. des cellules mastoïdiennes.	Trépanation.	1	»	705	
M	30		Satisfaisant.	Otite moyenne; inflamm. des cellules mastoïdiennes.	—	1	»	706	
F	25		Tubercul.	Otite moyenne; paralysie faciale; surdité; inflamm. des cellules mastoïd.	Trépanation; drainage.	»	»	707	Retourne chez elle trois jours après l'opération.
M	41		—	Otorrhée chronique; carie de l'apoph. mastoïde; trépanat. spontanée.	Incis. de l'abcès; introd. d'une canule dans l'orifice osseux.	»	1	707	
M	71		Satisfaisant.	Épithélioma du nez.	Ablation.	1	»	709	
	61		—	—	—	1	»	710	
	59		—	—	—	1	»	711	
F	30		—	—	—	1	»	711	Autoplastie dans la même séance. Succès.
F	32		—	Épithélioma du sillon naso-labial gauche.	—	1	»	712	
M	15		—	Déviation de la cloison nasale.	Résection d'une portion du cartilage.	1	»	713	
M	61		—	Carcinome des fosses nasales. Envahissement des sinus sphénoïdal et maxillaire, de la voûte palatine, du voile du palais, de la cloison et de l'apophyse basilaire.	Ablation.	1	»	714	
F	53		—	Adénome kystique du bord droit de la langue.	—	1	»	718	
M	50		Syphil.	Épithélioma de la langue.	—	1	»	719	
M	47		Satisfaisant.	—	—	»	»	720	Guérison, mais récidive rapide. Mort.
F	2 m.		—	Tumeur érectile de la face dorsale du métatarse et du gros orteil.	Scarification.	1	»	725	
M	40		Bon.	Angiome de la lèvre inférieure.	Ablation.	1	»	727	
M	3 j.		—	Bec-de-lièvre gauche.	Avivement. Suture.	1	»	735	
F	12 j.		—	Bec-de-lièvre droit.	—	1	»	736	
M	22		—	Bec-de-lièvre bilatéral.	—	1	»	736	
M	4 m.		Chétif.	Bec-de-lièvre double.	—	1	»	737	Fissure entre l'os incisif et le maxillaire supérieur droit.
M	38		Satisfaisant.	Sarcome de la lèvre supérieure.	Ablation.	1	»	738	
M	48		—	Épithélioma de la lèvre inférieure.	—	1	»	739	
M	38		—	Épithélioma de la lèvre inf. — Envahissement des ganglions sous-maxill.	Ablation de la tumeur et des ganglions.	1	»	739	
M	50		—	Épithélioma de la lèvre infér. Envahissement des gencives et du maxillaire.	Ablation de la tumeur. Résection de l'os.	1	»	741	
M	25		—	Phlegmon de la joue.	Incision, drainage.	1	»	742	Consécutif à carie dentaire. Contracture des mâchoires.
F	51		—	Épulis au niveau de l'alvéole de la première petite molaire inférieure droite.	Ablation. Évidement de l'os.	1	»	743	

OPÉRATION.	RÉSULTAT. GUÉRISON.	RÉSULTAT. MORT.	PAGE DE L'OUVRAGE.	OBSERVATIONS.
Ablation. Résection de l'os.	1	»	744	
Ablation des tissus malades. Résection du maxillaire inférieur.	1	»	745	
Drainage.	1	»	747	
Ablation.	1	»	748	
—	1	»	749	
—	1	»	750	
Ponction.	»	»	761	Quitte le service dans le cours du traitement, malgré nos recommandations.
Ouv. par les caustiques. Suppuration.	1	»	762	
Gastrotomie.	»	1	763	Morte de complications étrangères à l'opération.
Kélotomie.	1	»	766	Hernie inguinale double.
—	»	Péritonite.	767	Ectopie testiculaire.
—	»	Périt. gén.	770	Ectopie testiculaire. Ablation du testicule atrophié.
—	»	Péritonite.	772	
Kélotomie, puis gastrotomie. Dégagement de l'anse étranglée.	1	»	774	
Kélotomie	1	[illegible]	[illegible]	

[illegible]	[illegible]	Satisfaisant.	[illegible]	[illegible]	[illegible]	[illegible]	[illegible]	adhérent.
M	55	—	Carcinome de la verge.	Ablation.	1	»	824	Récidive rapide.
M	20	—	Exstrophie de la vessie.	Dissection de deux lambeaux latéraux sur la paroi abdominale. Suture.	»	»	826	Amélioration. Une première opération avait été faite sans succès.
M	45	—	Rétrécissement uréthral au niveau du méat.	Débridement.	1	»	834	
M	35	—	Rétrécissements multiples de l'urèthre.	Uréthrotomie interne.	1	»	836	
M	32	—	Rétrécissement de l'urèthre.	—	1	»	837	
M	42	—		—	1	»	840	
M	50	—	Rétréciss. de l'urèthre. Abcès urineux.	Incision.	1	»	842	
M	35	—	— —	—	1	»	843	
M	53	—	Kyste spermatique multiloculaire.	Ponction. Injection iodée.	1	»	844	Avait été ponctionné trois ans auparavant.
M	65	—	Kyste spermatique de l'épididyme.	—	1	»	844	
M	18	—	Hydrocèle funiculaire enkystée.	Ponction.	1	»	845	
M	21	—	Hydrocèle.	Ponction. Injection iodée.	1	»	846	
M	37	—	—	—	1	»	847	
M	53	—	—	—	1	»	847	
M	47	—	—	—	1	»	848	
M	38	—	—	—	1	»	848	
M	63	—	—	—	1	»	848	
M	71	—	Hydrocèle vaginale droite.	—	1	»	849	Opéré d'une hydrocèle double l'année précédente.
M	29	—	Hydrocèle.	—	1	»	849	
M	66	—	—	—	1	»	850	
M	36	—	Hématocèle vaginale.	Ponction. Incision évacuatrice. Drainage.	1	»	850	
M	56	—	Tumeur tuberculeuse du testicule gauche.	Castration.	1	»	854	
M	37	—	Sarcome embryoplastique du testicule gauche.	—	1	»	856	
M	26	—	Sarcome du testicule.	—	1	»	857	
M	27	Débilité.	Sarcome hématique du testicule droit.	—	1	»	859	
M	49	Satisfaisant.	Cancer hématique du testicule gauche.	—	»	»	860	Développé dix ans après l'ablation du testicule droit atteint de tumeur (?). Récidive dans les ganglions six mois après notre opération. Mort.

	OPÉRATION.	RÉSULTAT. GUÉRISON.	RÉSULTAT. MORT	PAGE DE L'OUVRAGE.	OBSERVATIONS.
t.	Castration.	1	»	862	
	—	1	»	863	
	—	1	»	865	
os	Curage	1	»	901	
	Ablation avec le thermo-cautère.	1	»	903	
	— —	1	»	904	
	Ablation par torsion et arrachement.	1	»	906	
è-	Ablation par le forceps-scie.	»	Péritonite aiguë.	906	
	Ligature du pédicule dans une anse métallique.	1	»	908	Large implantation sur la paroi postérieure.
	Compression du pédicule avec une forte pince.	1	»	909	Implanté sur la paroi postérieure de la cavité utérine et faisant saillie dans le vagin.
	Débridement du col.	»	1	910	Opération pratiquée *in extremis*.
	—	1	»	912	
	Débridement du col. Incision du kyste. Drainage.	»	»	913	Amélioration très considérable.
su	Restauration.	1	»	915	Destruction des organes génitaux externes par gangrène rubéolique.
	Incision.	1	»	916	
	Excision des parois.	1	»	916	
o-	Avivement et suture. Périnéorrhaphie.	1	»	918	
	Avivement. Suture.	1	»	920	
	—	1	»	921	
	—	1	»	922	
	—	1	»	924	
	—	»	»	926	Succès partiel.

M	7	—	Kyste sébacé de la face.	Ablation par le bistouri.	1	»	955	
M	22	—	Kystes sébacés suppurés du menton et de la joue.	—	1	»	956	
F	18	Scroful.	Lupus ulcéreux de la joue gauche.	—	1	»	957	
M	31	Satisfaisant.	Epithélioma du sinus maxillaire ayant envahi la joue, l'os molaire, l'orbite, les fosses temporale et zygomatique, la fosse nasale et la paroi du pharynx.	Ablation.	1	»	957	
M	22	—	Abcès phlegmoneux parotidien.	Drainage.	1	»	967	Consécutif à un abcès alvéolo-dentaire.
F	17	Lymph.	Adénite chronique avec dégénérescence graisseuse des ganglions parotidiens.	Ablation par le bistouri.	1	»	968	
M	52	Bon.	Kyste sébacé de la région parotidienne.	—	1	»	969	
M	29	Satisfaisant.	— —	—	1	»	970	
F	59	Bon.	Chondro-sarcome de la région parotidienne.	—	1	»	971	Opérée une première fois en 1871. A la suite de la deuxième opération, paralysie de la moitié droite de la face.
F	17	Lymph.	Adénite sous-maxillaire suppurée.	Ponction. Drainage.	1	»	973	
M	21	Débilité.	— —	—	1	»	974	
M	28	Satisfaisant.	Hypertrophie simple d'un ganglion sous-maxillaire.	Ablation.	1	»	974	
M	36	Bon.	Adénite suppurée. Phlegmon sterno-mastoïdien.	Drainage.	1	»	975	
F	37	Satisfaisant.	Abcès ganglionnaire sterno-mastoïdien.	—	1	»	976	
M	32	—	Abcès ganglionnaire du cou.	—	1	»	976	
F	25	Scroful.	Adénite chronique du cou.	Ablation du ganglion.	1	»	977	
M	44	Anémique.	— —	—	1	»	979	
F	39	Satisfaisant.	Sarcome ganglionnaire du cou.	Ablation avec le bistouri.	1	»	980	Adhérence à la quatrième vertèbre cervicale.
M	21	—	Kyste hydatique du sterno-mastoïdien.	Drainage.	1	»	982	
M	2	—	Kyste séro-sanguin du cou.	—	1	»	983	
M	50	—	Lipome de la face latérale droite du cou.	Ablation.	1	»	984	
M	24	—	Fistule thyro-hyoïdienne.	Débridement. Cautérisation.	1	»	986	
M	28	Lymph.	Kyste séro-sanguin du corps thyroïde.	Drainage. Injections iodées.	1	»	987	
M	26	—	— —	— —	1	»	989	
F	24	Satisfaisant.	— —	— —	1	»	991	

				Résection de l'épine iliaque antéro-supérieure.					
	9	Satisfaisant.	Bubon de l'aine droite.	Incision.	1	»	1036		
F	66	—	Epithélioma développé dans un ganglion du pli de l'aine.	Ablation.	1	»	1038		
F	23	—	Abcès froid de la région antéro-supérieure de la cuisse.	Ponction sous-cutanée; puis longue incision.	1	»	1040	L'incision fut nécessitée par une pelvi-péritonite consécutive à l'inflammation de la poche.	
F	22	—	Myxome de la partie infér. de la cuisse.	Ablation.	1	»	1041		
F	16	Serof.	Fongosités de la partie inférieure et postérieure de la jambe.	Destruction des fongosités avec le thermo-cautère.	1	»	1043		
M	32	—	Fongosités des gaines des péroniers latéraux. Récidives multiples.	Ablation large avec le bistouri.	1	»	1044		
F	3 1/2	Satisfaisant.	Pied bot varus.	Ténotomie.	1	»	1046		
M	18	—	Epanchement sanguin sous-cutané de la face dorsale du pied.	Incision.	1	»	1047		
F	51	—	Lipomes en bissac du bord interne du pied.	Ablation.	1	»	1047		
F	28	—	Sarcome de la face interne du tarse droit.	—	1	»	1048		
M	54	—	Bourse séreuse enflammée du gros orteil.	Incision.	1	»	1050		
M	50	—	Maux perforants. Arthrites fongueuses du deuxième orteil droit et du troisième gauche.	Amputation de ces orteils.	1	»	1051		
M	39	—	Mal perforant. Lymphangite. Abcès.	Incision.	1	»	1054		
M	15 1/2	—	Onyxis latéral double.	Opération.	1	»	1055		
M	19	—	Onyxis du gros orteil gauche.	—	1	»	1055		

En résumé, 314 malades ont été opérés dans n
pendant les années 1879-1880. Les résultats so
vants :

Guérisons.....
Succès partiels.....
Morts.....
Morts plusieurs mois après l'opération.....
Malades ayant guéri de l'opération, mais chez lesquels la récidive a été rapide ou dont les suites sont inconnues.....
Mort de mauvais traitement (1).....

(1) La malade dont il est ici question ne devrait pas entrer dans
puisqu'elle a été opérée par nous en province ; mais nous avons te
observation à cause des particularités intéressantes qu'elle renferm

APPENDICE

GASTROTOMIES PRATIQUÉES POUR L'ABLATION DE TUMEURS DE L'OVAIRE, DU LIGAMENT LARGE, DE L'ÉPIPLOON, DU MÉSENTÈRE, DU BASSIN, DU PÉRITOINE, DU REIN, DU FOIE, DU PANCRÉAS, DE L'INTESTIN ET DE L'UTÉRUS.

Depuis le 17 juillet 1881 jusqu'au 31 décembre 1884.

E U.	COMPLICATIONS. — ADHÉRENCES. VOLUME DE LA TUMEUR. TRAITEMENT DU PÉDICULE.	SUITES IMMÉDIATES.	SUITES ÉLOIGNÉES.
	parties et réduit. Un peu d'ascite. Durée de l'opération : 1 h. 1/4. Guérison retardée par de nombreuses attaques d'asthme, par la diarrhée et le délirium alcoolique.		
EUX.	Réglée à 11 ans, régulièrement; règles fétides; mariée à 15 ans; 2 enfants; une fille de 15 ans, institutrice. Affection intestinale remontant à 10 ans; sujette aux bronchites. Début de la tumeur : 6 ans. Poussées de péritonite en 1876 et en 1881. Pas de ponction. Parois abdominales épaisses, grande hystérie, obésité. Incision de 12 à 14 cent. On rencontre un premier kyste uniloculaire qui est ponctionné : 6 litres de liquide sanguin et purulent. En l'attirant on reconnait qu'il a son implantation dans l'épaisseur du mésentère, et qu'une anse d'intestin grêle est adhérente sur une longueur de 30 cent. à sa face postéro-externe gauche. On détache cette anse en disséquant le feuillet séreux qui l'unit au kyste. Il faut appliquer 8 très fines ligatures perdues sur la surface de cet intestin qui saigne. Puis on énuclée la base de la tumeur de l'épaisseur du mésentère. Cette dissection nécessita à son tour l'application de 25 ligatures perdues. Cette tumeur enlevée, on trouve un second kyste, de disposition aréolaire, avec quelques loges qui, vidées, donnent environ 4 litres de liquide séreux, filant. Cette seconde tumeur naît directement de l'ovaire gauche, et refoule la vessie qui est étalée sur sa face antérieure. Elle est enlevée à la manière d'un kyste ovarique ordinaire; pédicule lié en deux moitiés. Le ventre fut fermé et toutes les surfaces d'implantation sont laissées à l'intérieur. Dissection de la tumeur mésentérique : 1 h. 1/2. Durée de l'ablation du kyste ovarique : 6 minutes.	Guérison.	Rentrée chez elle, en province, le 14e j., guérie, elle contracte, huit jours après, une angine couenneuse de l'une de ses pensonnaires et guérit. Depuis cette époque, malgré l'ablat. des deux ovaires, les règles ont persisté avec régularité jusqu'en octob. 1884, ainsi que les douleurs mammaires et les attaques de grande hystérie qui sont plus graves. Toutefois les règles n'étaient plus douloureuses et fétides comme avant l'opération. Depuis le mois d'octobre 1884, les règles n'apparaissent que tous les deux mois.

						[illegible] bassin. Pas de ponction. Opération : ponction d'une grande poche en avant, qui donne un liquide séreux, brunâtre, un peu louche. Tout au fond, seconde loge, de la grosseur d'un œuf d'autruche, donnant issue de 800 à 1000 grammes de sébum liquide, qui se coagule en une masse blanche, de belle apparence et contient des pelotons de cheveux jaunâtres et de la cholestérine. Une autre contient de la sérosité louche. Attraction du sac. Adhérences épiploïques sous forme de 3 brides qui sont rompues au niveau du kyste, liées séparément et réduites. Pelvi-péritonite. Poche remplie de pus provenant de la loge qui s'est rompue spontanément un mois avant, et de gaz, qui font croire d'abord à une perforation du rectum. Pédicule long sur l'ovaire gauche, lié en deux, puis en masse et réduit. Sur la paroi de la loge à sébum, espaces dermoïdes portant des poils à différents degrés de développement; deux touffes de poils roux. Toilette du péritoine difficile. Durée de l'opération, 40 minutes.	[illegible] tractée par propagation d'une malade voisine, venue de l'hôpital.
467	3 mai 1882. Dr Parthenay.	25	G. Lig. large.	U.	Sé.	Mariée, pas d'enfants. Première reconnaissance de la tumeur, il y a 4 ans, alors qu'elle était déjà volumineuse. A crû surtout depuis 18 mois. Tumeur biloculaire, globuleuse, peu fluctuante, simulant un fibrome œdémateux. Parois abdominales grosses. Vessie refoulée en arrière et à gauche. Pas de ponction. Incision courte; pas d'ascite. Face supérieure de la tumeur bridée par la trompe passée en sautoir. Ponction : 7 litres de liquide séro-sanguin, peu filant, peu coloré. Attraction de la poche. Elle est sessile et s'engage dans le ligament large gauche. Pour l'enlever, j'incise le fond de la partie fibreuse qui pénètre dans le ligament large, et j'attire la tunique interne sur une longueur de 6 cent. Je lie au-dessous de cette portion en trois ligatures partielles et une totale. Toute la surface de section est réduite. Difficulté de suturer le ventre par suite de l'obésité des parois. Durée de l'opération : 1 heure.	Guérison.
468	6 mai 1882. Dr Meunier.	39	G.	M.	Sé.	Réglée à 18 ans; régulièrement depuis; mariée à 20 ans; 4 enfants. Début : 10 ans. Depuis un an, douleurs abdominales. Pas de ponction. Opération : un peu d'ascite, pas	Guérison.

E U.	COMPLICATIONS. — ADHÉRENCES. VOLUME DE LA TUMEUR. TRAITEMENT DU PÉDICULE.	SUITES IMMÉDIATES.	SUITES ÉLOIGNÉES.
	Réglée à 14 ans. 3 enfants dont le plus jeune a 10 ans. Bonne santé habituelle. Début : 2 ans. Tumeur diagnostiquée en septembre 1880. Plusieurs métrorrhagies. Pas de ponction. Kyste uniloculaire non adhérent de l'ovaire gauche; très gros pédicule qui est lié en trois parties, puis réduit. Liquide brun, un peu filant : 16 litres. Guérison rapide.	Guérison.	
	Réglée à 15 ans; de 11 à 16 ans, diarrhée alternant avec de la constipation. Ventre toujours volumineux dès l'enfance. Le médecin traitant admettait un kyste congénital; mais il n'y a que quelques mois que le kyste a été reconnu par Guibout. Pas de ponction. Kyste uniloculaire du ligament large gauche : 8 litres de liquide séreux, incolore, comme de l'eau de roche. Tout le fond de la poche peut être assez facilement énucléé. La ligature a porté sur le péritoine du ligament large. L'ovaire gauche fut enlevé, sauf une petite portion, environ un quart, qui resta au voisinage du fil. Petit kyste de l'ovaire droit enlevé partiellement par dissection en conservant la glande.	Guérison.	
	Réglée à 11 ans; non mariée; a éprouvé des pertes à diverses reprises. Nervosisme; constipation. Début de la tumeur ancien, mal déterminé. Vomissements très fréquents dans les neuf derniers mois. Pas de ponction. Incision courte. Parois abdominales hémophiliques. Kyste uniloculaire du ligament large gauche, non adhérent. 14 litres de liquide séreux et incolore. Excision des deux tiers superficiels du kyste. Difficulté extrême pour retirer le tiers pro-	Guérison.	En 1885, j'apprends que le nervosisme a persisté malgré l'ablation de la tumeur.

						tumeur, l'épiploon adhère intimement sur une surface plus large que le fond d'un chapeau, très vasculaire : vaisseaux du volume d'une plume de corbeau, pinces à demeure, compression manuelle. Dégagement de cette masse aréolaire très difficile, au niveau du foie et surtout au niveau du ligament large droit qui est soulevé, extrêmement adhérent et étalé à sa surface. Kystes péritonéaux pédiculés sur plusieurs points du péritoine, enlevés, indépendants de la tumeur; vaisseaux nombreux saignant en jet. 15 ligatures sur les parois, 30 sur les viscères. Toilette du péritoine rendue difficile par la viscosité du liquide des loges rompues, obligeant à retirer de nombreux caillots. Pédicule large comme trois doigts, épais de 2 cent., lié en deux moitiés, puis réduit. Durée de l'opération : 50 minutes. Guérison retardée par des poussées de péritonite. Se lève le quinzième jour.	
473	22 juin 1882. Dr Hébert.	52	G.	U.	Sé.	Femme très grasse, n'est plus réglée. Début : 18 mois. 4 ponctions à 3 mois d'intervalle, donnant chacune 20 litres de liquide séreux, incolore. Hernie ombilicale volumineuse. Incision courte. Pas d'adhérences pariétales. Ponction : 18 litres; liquide incolore, un peu filant. Quelques adhérences épiploïques; 4 brides liées et reséquées. Pédicule étroit et court, mais allant en s'étalant sur le kyste sous forme de deux faisceaux distincts. Chacun d'eux est lié à part, quoique l'origine fût commune. Réduits. Durée de l'opération : 20 minutes.	Guérison.
474	28 juin 1882. Dr Bomy.	45	D.	U.	Dermoïde.	Aspect masculin. Alcoolique, nervosisme. Suivie depuis 7 ans avec le docteur Bomy. Poussées de péritonite depuis un an ; vomissements incessants depuis quatre mois. Grande loge à parois épaisses contenant des débris de téguments fœtaux dans la paroi, des végétations nombreuses et des cloisons minces contenant des liquides citrins, à cholestérine, purulent, graisseux. Pas d'adhérences. Incision courte. Pédicule gros et court; lié en deux moitiés. Durée de l'opération : 15 minutes.	Guérison.
475	29 juin 1882. Dr Blavot.	18	G.	Ar.	Sé.	Non mariée, menstruation régulière. Petite, très délicate.	Guérison.

RE NU.	COMPLICATIONS. — ADHÉRENCES. VOLUME DE LA TUMEUR. TRAITEMENT DU PÉDICULE.	SUITES IMMÉDIATES.	SUITES ÉLOIGNÉES.
	Début : 18 mois. Non ponctionnée. Kyste aréolaire, tellement dur que plusieurs médecins croyaient à une tumeur solide. Le broiement donne 8 litres de liquide visqueux, myxoïde. Il reste 8 kilog. de masse solide, irréductible, difficile à extraire à cause de la minceur des parois et des adhérences minces, vasculaires à la paroi abdominale et à l'épiploon. Nécessité d'allonger l'incision au-dessus de l'ombilic et de laisser 10 ligatures perdues. Pédicule court, très large, confondu avec l'utérus, dont je lie le corps entre deux ligatures partielles. Un peu d'ascite. Durée de l'opération : 1 heure.		
	Réglée à 13 ans, mariée à 19; 2 enfants. Les règles ont cessé depuis 12 ans. Début : 1 an; marche rapide depuis 9 mois. Garde le lit depuis 6 mois. Kyste multiloculaire de l'ovaire gauche, contenant 10 litres de sérosité légèrement sanguinolente. Incision courte. Adhérences molles, généralisées. Peu d'ascite. Pédicule court épais. Deux ligatures partielles et une totale. Durée de l'opération : 25 minutes.	Guérison.	
ou.	Réglée à 16 ans, régulièrement. Mariée à 18, pas d'enfant, pas de troubles menstruels. Très brune, sang nègre, très nerveuse. Début en octobre 1878. Reconnaissance de la tumeur en mars 1879. La tumeur n'a pas acquis un très grand volume. Troubles prononcés de la digestion. Actuellement, règles diminuées en temps et en quantité. Tumeur du volume d'une tête d'adulte, très dure, très fixe, paraissant solide, non fluctuante, prise par plusieurs confrères pour un fibrome utérin à cause de sa dureté et de l'élévation du col de l'utérus. Incision longue, dépassant l'ombilic. Adhérences très solides, épaisses, vasculaires sur toute la surface, telles que je suis obligé de disséquer tout avec le bistouri, même la surface d'implantation qui n'est plus	Guérison.	

						[illegible]	
479	20 juillet 1882. Drs Pommard et Gallard.	55	G.	Ar.	Sé., h. et pu.	Réglée à 14 ans, mariée à 20 ; 4 enfants ; un seul survit. Il a 21 ans. Une fausse couche. Règles persistent avec une abondance insolite qui est sans doute l'indice de leur disparition prochaine. On avait cru à une tumeur aréolaire du ligament large parce que l'utérus était élevé et hypertrophié ; parce que la vessie comprimée avait la forme d'un trèfle, et parce que la tumeur envoyait dans l'épaisseur de la cloison recto-vaginale un prolongement dur, très adhérent. Œdème des membres inférieurs. Incision remontant au-dessus de l'ombilic. Un peu d'ascite. Le pédicule élargi se présente le premier sur la ligne médiane. Il est lié en deux parties et saisi entre les mors de mes longues pinces courbes hémostatiques. Adhérences pariétales, épiploïques et intestinales, généralisées, saignantes, très vasculaires, difficiles à décoller, surtout au fond du bassin. Nécessité d'exercer une bonne compression avec des serviettes pendant l'opération. 7 litres de liquide séreux, sanguin et purulent suivant les loges. Un peu d'ascite. Hématocèle enkystée au fond du bassin, due à la rupture ancienne d'une loge. Pédicule long, large, tordu. Toilette du péritoine difficile. Durée de l'opération : 30 minutes.	Guérison.
480	25 juillet 1882. Dr Raymond.	41	G.	M.	Vis.	Bien réglée ; pas d'enfant. Début ? Une ponction faite il y a trois semaines, a donné 12 litres de liquide visqueux, couleur vert-bouteille. Nombreuses poussées de péritonite antérieure. Incision dépassant l'ombilic. Adhérences pariétales sans importance. Ponction : 17 litres de liquide chocolat dans la grande poche ponctionnée, séreux dans les autres. En arrière, adhérences épiploïques étendues, nécessitant 30 ligatures perdues. Pédicule long, mais chargé de varices lymphatiques ; lié en deux moitiés et réduit. Durée de l'opération : 1 heure.	Guérison.
481	2 août 1882. Dr Soin.	51	G.	M.	Vis.	Réglée à 13 ans, mariée à 24 ; 2 enfants. Très affaiblie. N'est plus réglée depuis 4 mois. Début : 18 mois. 5 ponctions donnant chacune de 20 à 25 litres. Incision longue. Kyste à contenu épais et colloïde, semblable à celui de certains cancers péritonéaux, mélangé de caillots décolorés, du volume du poing, rappelant par leur aspect celui des foies de poulet, qui ne peut être vidé que par une large ouverture. Parois du kyste friables, minces, avec adhérences	Guérison.

						35 minutes.		
485	22 octobre 1882. Dr Dusséris.	30	D.	M.	Sé.	Réglée à 14 ans, régulièrement. Non mariée. Début : 4 ans. Depuis deux ans, amaigrissement et perte des forces. Kyste multiloculaire de l'ovaire droit. Volume moyen. Pas d'adhérences. Pédicule lié et réduit.	Guérison.	
486	8 novembre 1882. Dr Durand.	33	1 kyste sur chaque ovaire et sur utérus.	M.	Pu. et sé.	Pas d'enfant, une fausse couche. En 1875, métrorrhagie ; en 1879, reconnaissance de la tumeur. Non ponctionnée ; sujette à l'urticaire. Ventre très irrégulier, bilobé, en besace. Probablement deux kystes, mais pas de sensation de froissement par pression. Incision moyenne. Un premier kyste se présente ; il vient de l'ovaire gauche, une de ses loges est suppurée. Pas d'adhérences pariétales. Un peu d'ascite. En arrière, cette poche adhère à un second kyste moins gros qui vient de l'ovaire droit. Tumeur fibro-kystique dans le fond de l'utérus, suppurée. Chaque pédicule ovarien est lié en deux parties, puis réduit. Résection du corps de l'utérus après l'avoir coupé obliquement et suturé avec soin. Durée : 1 heure et demie.	Guérison.	
487	8 novembre 1882. Dr Gibard.	34	D.	U.	Sé.	Réglée à 12 ans, mariée à 26 ; 1 enfant. Malade depuis deux ans. Suppression des règles depuis sept mois. A cette époque on a reconnu la tumeur. Troubles digestifs. Pas de ponction. Kyste uniloculaire, non adhérent ; liquide séreux. Pédicule sur ovaire droit, lié en deux parties ; réduit. Durée : 15 minutes.	Guérison.	
488	14 novembre 1882. Dr Passant.	40	D.	Cancer.	Pu.	2 enfants, l'un de 16, l'autre de 8 ans. Petite, pâle, robuste. Début : 10 mois. Parois abdominales grasses. Incision courte. Péritoine rempli de pus, visqueux, sanguinolent, dû à la rupture d'une petite loge qui est vidée. Une seule loge reste, remplie de végétations cancéreuses à l'intérieur et à l'extérieur. 10 litres de pus mélangé de graisse et de gros caillots au fond de la poche. Toilette du péritoine longue et difficile. Pédicule large, lié en deux moitiés et réduit. Le péritoine pariétal est couvert de petites masses dures, malignes, du volume d'un pois à celui d'une châtaigne, qu'il est impossible d'enlever Durée : 45 minutes. Le bon état général empêchait de croire à un kyste dégénéré. Les masses dures qui entouraient l'utérus faisaient craindre un fibrome utérin. L'analyse du liquide kystique fait par Méhu découvre 14 p. 100 d'éléments solides constitués par un nombre im-	Guérison.	Santé excellente jusqu'en févr. 1884 ; à cette époque, nausées, éructations, apparition d'une tumeur solide, du volume du poing, qui ne tarde pas à entourer l'utérus.

						10 ligatures perdues. Adhérences vésicales très fortes, difficiles à disséquer, exigeant 6 ligatures perdues. 60 pinces hémostatiques au cours de l'opération. Toilette du péritoine difficile. Péritoine saignant au moment de la fermeture du ventre. Tube à drainage à la partie déclive laissé 24 heures. La disposition de la grande loge et du gâteau aréolaire avait fait craindre un cancer généralisé du péritoine, compliqué d'ascite. Le liquide du kyste a été analysé par le Dr Méhu.	
494	14 décembre 1882. Dr Dumontier.	56	Les deux ovaires.	M.	Sé.	Grande, robuste, maigre. Pas de ponction antérieure; ventre énorme, bosselé. Incision remontant au-dessus de l'ombilic. Kystes multiloculaires des deux ovaires. Liquide clair, citrin, peu visqueux, sanguinolent suivant les loges. 24 litres. Adhérences pariétales généralisées, très vasculaires; le pincement suffit à les arrêter; ascite sanguinolente. Le pédicule gauche, épais, vasculaire; le droit l'est moins. Tous deux sont liés séparément, le long de l'utérus et réduits. Ascite sanguinolente abondante. Toilette du péritoine difficile. Durée : 35 minutes.	Guérison.
495	19 décembre 1882. Dr Abélanet.	43	G.	M.	Sé.	3 enfants. Début : 5 ans. Tumeur ayant été traitée par l'injection iodée à la suite de deux premières ponctions. 14 ponctions en tout. Incision longue. Adhérences pariétales généralisées, des plus solides, fibreuses. Le péritoine correspondant est épaissi, de couleur nacrée. En revanche, paroi kystique rendue friable par l'inflammation. Ponction d'une première loge : 7 litres de liquide séreux. Au fond, deuxième loge à contenu purulent. On éprouve les plus grandes difficultés à isoler le sac du péritoine pariétal auquel il adhère, et malgré tout, en plusieurs points, le feuillet séreux pariétal reste décollé des couches sous-jacentes, et doit être soutenu et réappliqué au moyen des fils de suture, lors de la fermeture du ventre. En haut de la tumeur, l'épiploon adhérent a également subi une dégénérescence fibreuse par l'inflammation résultant des injections iodées. Il faut le décortiquer à grand'peine, le lier au-dessus des parties trop dégénérés et l'exciser au-dessous. Durée : 1 h. 1/2.	Guérison.

RE NU.	COMPLICATIONS. — ADHÉRENCES. VOLUME DE LA TUMEUR. TRAITEMENT DU PÉDICULE.	SUITES IMMÉDIATES.	SUITES ÉLOIGNÉES.
	Réglée à 13 ans, régulièrement. Accouchée il y a 6 mois. Début : 3 ans. Santé délicate. Kyste uniloculaire de l'ovaire droit et second kyste uniloculaire du ligament large gauche. 12 litres de liquide séreux à la ponction. On peut amener au dehors le fond de la poche qui plongeait dans le ligament large. On forme ainsi un pédicule mince et grêle qu'on lie en deux moitiés, et que l'on réduit. Durée : 15 minutes.	Guérison.	
	2 enfants, robuste. Kyste reconnu il y a 10 mois à la suite de l'accouchement. Incision courte. Pas d'adhérences, pas d'ascite. Kyste uniloculaire, à liquide limpide, comme ceux des ligaments larges. 6 litres. Forme flasque du kyste simulant l'ascite avant l'opération. 5 petits kystes du volume d'une noisette à une châtaigne, indépendants, dans les trompes et dans les ligaments larges. Parois résistantes. Pédicule large; deux ligatures isolées et une totale. Durée : 15 minutes. Avait eu des vomissements incoercibles pendant la grossesse et depuis l'accouchement. Ils ont cessé après l'opération.	Guérison.	
	Non mariée. Début : 3 à 4 ans. Ponctionnée en septembre; 14 litres; liquide séreux, incolore. La tumeur paraissait être sus-ombilicale. Incision courte. Ponction d'un kyste à plusieurs loges avec quelques espaces aréolaires : 12 litres, liquide séreux et hématique. Pas d'adhérences. Pédicule lié en deux parties, puis réduit. Durée : 25 minutes.	Guérison.	
	Début de la tumeur, il y a 18 mois. Deux ponctions ayant à chaque fois donné 18 litres de liquide hématique depuis trois mois. Incision longue. Une grande loge contenant 10 litres de pus et une masse aréolaire de 10 kilog., qu'il a fallu broyer avec la main introduite dans son intérieur, à cause de la friabilité des parois et des adhérences générales aux parois, au foie, à l'épiploon, aux intestins, aux viscères pelviens. Décollement très difficile, car il fallut appliquer	Guérison.	

						de l'ovaire gauche, lié en deux parties et réduit. Toilette difficile du péritoine. Durée de l'opération : 30 minutes.		
501	18 janvier 1883. Drs Maugeret et Delaverenne.	37	G.	Ar.	Vis.	Réglée à 13 ans, mariée à 21 ; 1 enfant. Epuisée par cause morale et la mort récente de son mari. Début : 2 ans. Pas de ponction. Incision longue. Ponction : évacuation de 14 litres de liquide filant de la loge principale ; écrasement des autres qui formaient une masse aréolaire de 10 kilog. contenant du pus, du sang et de la matière colloïde. Adhérences pariétales très étendues. En arrière se trouve une perte de substance qui avait été produite par une rupture spontanée, récente et qui avait laissé couler 2 litres de liquide vert foncé dans le ventre. Le fond du kyste est tellement enflammé, qu'il est sur le point de se rompre. Pédicule très large, lié en trois parties, puis réduit. Toilette du péritoine difficile. Durée : 35 minutes. Masses encéphaloïdes, à la coupe de la partie solide.	Guérison.	Pas de récidive.
502	1er février 1883. Dr A. Brochin.	24	Lig. large gauche et fond du bassin.	M.	Sé et pu.	Religieuse. Une ponction, il y a six semaines, ayant donné 3 litres de pus. Incision petite. Tumeur petite, occupant le ligament large gauche et s'enfonçant profondément dans le bassin, donnant un relief postéro-antérieur très accusé, plutôt qu'elle n'est étalée et globuleuse. Pas d'adhérences pariétales. Ponction : plusieurs poches. Celle qui avait été ponctionnée contient un liquide épais, d'aspect urinaire. La poche antérieure plus grande contient 3 litres de liquide séreux, citrin ; une poche irrégulière entoure l'ovaire gauche. La grande loge ouverte, on voit que son fond occupe le plancher du bassin, au moins à 16 ou 17 cent. La suppuration de cette poche a produit des adhérences tellement intimes avec les parties voisines, qu'il est impossible d'en tenter la dissection. Il n'y a d'autre ressource que de recourir à mon procédé de traitement par suppuration, en excisant la plus grande partie de la poche et en suturant les bords de la portion restante de la poche mince, non végétante aux lèvres de la plaie des parois par 15 ou 18 sutures. Le siège et la forme de la tumeur avaient été diagnostiqués avant l'opération. Durée : 35 minutes.	Guérison.	La suppuration de la partie restante fut tarie en quelques mois. La guérison ne s'était pas démentie 2 ans après.
503	8 février 1883. Dr Régnier.	27	D.	U.	Sé.	Régulièrement réglée. Début : 10 ans. 5 ponctions. La dernière a donné 25 litres. Kyste uniloculaire offrant des adhérences pariétales généralisées, dont le détachement a nécessité l'application de 5 ligatures perdues. Foie très abaissé. Pédicule lié en deux moitiés et réduit.	Guérison.	

RE NU.	COMPLICATIONS. — ADHÉRENCES. VOLUME DE LA TUMEUR. TRAITEMENT DU PÉDICULE.	SUITES IMMÉDIATES.	SUITES ÉLOIGNÉES.
	Religieuse, bonne santé. Début : 14 mois. Pas de ponction Tumeur assez petite, plus proéminente dans la moitié gauche du ventre que dans la droite. Vessie déviée à droite. Hypogastre et pubis élevés ayant montré que le kyste siégeait dans le ligament large. Incision d'un décimètre. Pas d'adhérences. Ponction : 8 litres de liquide séreux. Le fond de la poche, dont la paroi est mince, égale, lisse et unie, s'enfonce profondément dans l'épaisseur du ligament large. On reconnaît facilement la tunique propre du kyste du feuillet cellulo-vasculaire lâche du ligament large, de sorte qu'il suffit de faire à celui-ci une petite incision pour obtenir l'extraction et porter au-dessous d'elle deux ligatures partielles et une totale. Cette sorte de pédicule est réduit. Durée : 25 minutes	Guérison.	
	Fatiguée par volume excessif du ventre et par une pneumonie prise en venant à Paris. 2 ponctions depuis un mois ayant permis de retirer chacune 6 litres de sang presque pur, sans diminuer sensiblement le volume de la tumeur. Incision longue. Kyste aréolaire de l'ovaire gauche, à parois verdâtres, très adhérent à la paroi abdominale, à l'épiploon et aux intestins. Pédicule large, tellement court, que la tumeur semble provenir du corps de l'utérus et qu'il faut exciser une partie de cet organe ; un litre d'ascite colorée. Difficulté de placer 20 ligatures perdues sur les adhérences sus-ombilicales de la paroi. 20 ligatures perdues sur l'épiploon et les intestins. Durée : 1 heure et demie.	Guérison.	
	Non mariée. Quintes de toux ayant retardé l'opération depuis deux mois. Bien réglée. Ponction faite, il y a deux ans, par le professeur Gosselin, ayant donné 10 litres de liquide clair comme l'eau de roche. Actuellement ventre flasque, donnant le flot comme dans l'ascite. Incision de 8 cent. Pas d'ascite ; pas d'adhérences. Ponction : 9 litres, liquide	Guérison.	

						cule gros, lié en deux moitiés, réduit. Durée : 45 minutes		
509	27 avril 1883. Hôpital.	50	D.		Vis.	Réglée à 15 ans; mariée à 21 : 3 enfants. Début : 12 ans. Une ponction, il y a dix jours, pour éclairer le diagnostic, avait donné 15 litres de sang noirâtre. Incision de 12 cent. Ponction d'une grande loge; 10 litres liquide filant. Adhérences pariétales faibles. Dégagement du fond de la poche. Pédicule gros et court, lié en deux moitiés, puis réduit. Durée : 20 minutes. Avant la ponction, on avait cru à un cancer colloïde du péritoine, à cause de la sensation à la main et à la percussion.	Guérison.	
510	1er mai 1883. Dr Herpin.	16	D.	M.	He.	Réglée à 13 ans; mariée à 15 ans 1/2. Début : 3 ans. Incision courte. Kyste multiloculaire de l'ovaire droit, à parois amincies par la distension. 15 litres de liquide épais, couleur chocolat. Adhérences généralisées, molles, peu saignantes. 1 grande loge, 6 petites. Pas d'ascite. Pédicule moyen lié en deux parties et réduit. Durée : 15 min.	Guérison.	
511	8 mai 1883. Drs Franchet et Garnier.	34	G.	M.	Hé.	Réglee à 13 ans, régulièrement; 2 enfants. Début : au moins 4 ans. Pas de ponction. Kyste multiloculaire donnant 10 litres de liquide hématique très chargé de cholestérine. Une grande loge à paroi épaisse et deux moyennes; pas de petites. Ce kyste sanguin est remarquable par l'absence absolue d'adhérences. Pédicule surovaire gauche, lié en deux parties, puis réduit.	Guérison.	
512	10 mai 1883. Dr Brossard.	21	D.	M.	Sé.	Non mariée; réglée à 16 ans. Début : 3 ans. Développement lent. Goitre héréditaire du côté maternel, comme on en observe assez fréquemment aux environs de Paris. Elle habite près de Meulan. Incision courte. Pas d'adhérences; kyste multiloculaire, à parois d'aspect feuille morte, comme gangréneux, très friable près de l'implantation. 10 litres de liquide jaunâtre, ayant l'aspect de la bière. Parois abdominales grasses, rendant la fermeture du ventre difficile. Pédicule large, difficile à lier en deux parties. Durée : 20 min.	Guérison.	Deux ans après, le goitre avait beaucoup diminué.
513	15 mai 1883. Dr Broudel.	27	G.	Lig. large.	Sé.	Réglée à 13 ans; mariée à 19; 2 enfants. Début : 3 ans. Incision courte. Pas d'ascite. Pas d'adhérences. Kyste uniloculaire du ligament large gauche. 10 litres de liquide clair comme l'eau de roche, facile à extraire à travers les feuillets du ligament large. Ligature de ceux-ci facile au moyen de	Guérison.	Prise pendant la convalescence, d'accidents aigus, d'étranglement interne auquel elle

E U.	COMPLICATIONS. — ADHÉRENCES. VOLUME DE LA TUMEUR. TRAITEMENT DU PÉDICULE.	SUITES IMMÉDIATES.	SUITES ÉLOIGNÉES.
	deux anses partielles et une totale. Ovaire de ce côté volumineux, hypertrophié, relié au kyste par quelques vaisseaux et quelques tractus celluleux. On le conserve. Un petit kyste séreux dans la trompe, à liquide clair, excisé et lié. Durée : 20 minutes.		succombe en quelques heures sans avoir eu le temps d'être opérée.
	Réglée à 16 ans; non mariée. Début reconnu : 18 mois. Obésité des parois abdominales. Incision moyenne. Un demi-litre d'ascite. Adhérences épiploïques nécessitant 6 ligatures perdues. Parois minces, prêtes à s'ulcérer près du pédicule qui est court, lié en deux parties et réduit. Durée : 16 min.	Guérison.	
	Épuisée, de petite taille; Premier accouchement 1881, à la suite, périmétrite. A la suite, développement rapide d'une tu-	Guérison.	

	12 décembre 1882. Dr Brochin.	37	G.	Ar.	Pu.	[illegible] rapide de la tumeur et poussées de péritonite depuis 6 mois. Deux ponctions depuis un mois ayant donné chacune 10 litres de pus. Incision remontant au-dessus de l'ombilic. Un peu d'ascite sanguinolente. Kyste aréolaire. Pus, sang, liquide jaune et visqueux dans les aréoles. 8 kilog. de parties solides. Adhérences pariétales généralisées nécessitant 10 ligatures perdues. Adhérences vésicales très fortes, difficiles à disséquer, exigeant 6 ligatures perdues. 60 pinces hémostatiques au cours de l'opération. Toilette du péritoine difficile. Péritoine saignant au moment de la fermeture du ventre. Tube à drainage à la partie déclive laissé 24 heures. La disposition de la grande loge et du gâteau aréolaire avait fait craindre un cancer généralisé du péritoine, compliqué d'ascite. Le liquide du kyste a été analysé par le Dr Méhu.	Guérison.
494	14 décembre 1882. Dr Dumontier.	56	Les deux ovaires.	M.	Sé.	Grande, robuste, maigre. Pas de ponction antérieure; ventre énorme, bosselé. Incision remontant au-dessus de l'ombilic. Kystes multiloculaires des deux ovaires. Liquide clair, citrin, peu visqueux, sanguinolent suivant les loges. 24 litres. Adhérences pariétales généralisées, très vasculaires; le pincement suffit à les arrêter; ascite sanguinolente. Le pédicule gauche, épais, vasculaire; le droit l'est moins. Tous deux sont liés séparément, le long de l'utérus et réduits. Ascite sanguinolente abondante. Toilette du péritoine difficile. Durée : 35 minutes.	Guérison.
495	19 décembre 1882. Dr Abélanet.	43	G.	M.	Sé.	3 enfants. Début : 5 ans. Tumeur ayant été traitée par l'injection iodée à la suite de deux premières ponctions. 14 ponctions en tout. Incision longue. Adhérences pariétales généralisées, des plus solides, fibreuses. Le péritoine correspondant est épaissi, de couleur nacrée. En revanche, paroi kystique rendue friable par l'inflammation. Ponction d'une première loge : 7 litres de liquide séreux. Au fond, deuxième loge à contenu purulent. On éprouve les plus grandes difficultés à isoler le sac du péritoine pariétal auquel il adhère, et malgré tout, en plusieurs points, le feuillet séreux pariétal reste décollé des couches sous-jacentes, et doit être soutenu et réappliqué au moyen des fils de suture, lors de la fermeture du ventre. En haut de la tumeur, l'épiploon adhérent a également subi une dégénérescence fibreuse par l'inflammation résultant des injections iodées. Il faut le décortiquer à grand'peine, le lier au-dessus des parties trop dégénérés et l'exciser au-dessous. Durée : 1 h. 1/2.	Guérison.

E u.	COMPLICATIONS. — ADHÉRENCES. VOLUME DE LA TUMEUR. TRAITEMENT DU PÉDICULE.	SUITES IMMÉDIATES.	SUITES ÉLOIGNÉES.
	Epuisée, pâle, bouffie, cachectique ; a failli mourir de faiblesse en venant à Paris. Ventre brûlant au palper. Incision longue, dépassant l'ombilic. Parois œdématiées, vasculaires, comme dans les kystes enflammés et le cancer ; adhérences généralisées masquant la tumeur. Ponction. Liquide purulent et caillots fibrineux, couleur de pus : 12 litres dans les grandes loges. Les petites, adhérentes au fond du bassin, renferment un liquide analogue au méconium. Les adhérences sont tellement intimes et résistantes, qu'on se rend difficilement compte des limites de la tumeur qui adhère à la fois de toutes parts aux parois ventrales et aux viscères. On commence par libérer le grand épiploon qui est accolé à la tumeur ; les surfaces restées saignantes sont pincées sur 22 points et comprimées entre des serviettes chauffées. Puis on sépare le sac du péritoine pariétal. Par sa face supérieure et postérieure, le kyste adhère à une telle masse d'intestin, que l'on croirait qu'il naît de la profondeur du mésentère, d'autant plus que les tuniques de l'intestin et celles du kyste sont épaissies, friables, saignantes, confondues ; on détache les anses d'intestin une à une, et on fait une hémostase très attentive à leur surface, en évitant de les déchirer, ce qui serait arrivé vingt fois à un opérateur peu exercé. Alors seulement la partie postérieure et profonde de la tumeur, qui est moins adérente, permet de s'assurer qu'il s'agit bien d'un kyste ovarique. La main engagée par derrière et en dessous, on fait des efforts pour le dégager et le renverser en avant ; en décollant successivement les adhérences pelviennes, qui sont générales, résistantes et visiblement dues à d'anciennes péritonites, on parvient ainsi à reconnaître le pédicule du kyste lui-même. Celui-ci est tellement confondu avec les adhérences, qu'il ne peut être isolé. On le rompt par fractions, comme les adhérences,	d'épuisement et d'intoxication putride.	

						[illegible] en deux parties après l'extraction du kyste. Durée : 50 min.	
525	6 août 1883. Dr Garnier.	32	G.	U.	H.	Bien réglée; mariée depuis 13 ans; pas d'enfant. Crises d'hystérie. Il y a quinze mois, pelvi-péritonite. Nouveaux accidents de même espèce, il y a deux mois et demi. A ce moment on reconnait le kyste. Pas de ponction. Chloroforme mal toléré, réveille crises hystériques. Incision jusqu'à l'ombilic. 10 litres de liquide sanguin obtenu par incision de la poche. Adhérences généralisées avec les parois et les viscères de l'abdomen et du bassin, très résistantes. Les adhérences pariétales sont les plus solides; les adhérences épiploïques existent surtout sur la face postéro-inférieure de la tumeur. Elles dépassent l'étendue d'une main et nécessitent une dizaine de ligatures. Celles de l'intestin sont étendues sur deux longues anses d'intestin; elles sont plus molles. Pas d'ascite. Pédicule enflammé, friable, lié en deux moitiés, réduit. Durée : 25 minutes.	Guérison.
526	7 août 1883. Dr Hennart.	29	G.	U.	Pu.	Réglée à 18 ans; mariée à 19 ans; pas d'enfant. Très affaiblie. Début : 4 ans. Incision courte d'abord, rendue ensuite longue par la nécessité d'arrêter l'hémorrhagie due aux adhérences saignantes du foie et de la paroi supérieure. 10 litres de pus. Parois du kyste épaisses, friables, Adhérences généralisées avec la paroi, le ligament supérieur du foie, le foie, l'intestin grêle, le colon transverse, le cœcum et son appendice, très saignantes, m'obligeant à faire une compression générale avec des serviettes pendant 20 minutes, à éponger le péritoine longtemps et à laisser 20 ligatures perdues. Peu d'ascite. Pédicule disséqué à la surface de l'os iliaque et du ligament large, nécessitant 15 ligatures perdues. Durée : 1 heure 10 minutes.	Guérison.
527	8 août 1883. Dr Fleury.	46	G.	Mix.	Sé.	Réglée à 14 ans, régulièrement; un enfant. Souffre depuis six ans. N'est plus réglée. Epuisée par 7 ponctions faites à Clermont-Ferrand. Antérieurement, extraction d'un polype utérin. Incision courte. Kyste à liquide séreux, jaunâtre, gélatineux dans la partie aréolaire. Adhérences pariétales et épiploïques très étendues. 5 ligatures perdues sur l'épiploon. Pédicule lié en deux moitiés et réduit. Durée : 35 min.	Guérison.
528	9 août 1883. Dr Gautier.	41	D.	Mix.	Vis.	Réglée à 14 ans; mariée à 18 ans; 2 enfants. Début :	Guérison.

E U.	COMPLICATIONS. — ADHÉRENCES. VOLUME DE LA TUMEUR. TRAITEMENT DU PÉDICULE.	SUITES IMMÉDIATES.	SUITES ÉLOIGNÉES.
	6 ans. Pas de ponction. Kyste mixte très volumineux, présentant en avant une grande poche qui donne 16 litres de liquide filant; au fond, une grosse masse aréolaire. Adhérences pariétales faibles. Pédicule réduit. Pas d'ascite. Durée : 25 minutes.		
	Réglée à 12 ans; non mariée. Début reconnu : 2 ans. Robuste. Incision courte. Pas d'adhérences. Pédicule court, lié en deux parties et réduit. Durée de l'opération : 13 min.	Guérison.	
	Réglée à 14 ans; mariée à 23 ans; 2 enfants. Début? Tumeur reconnue il y a deux mois seulement à l'occasion d'une poussée inflammatoire. Pas de ponction. Kyste multiloculaire; 15 litres de liquide brunâtre. Adhérences généralisées, molles, non saignantes. Pas d'ascite. Pédicule sur ovaire droit, lié en deux moitiés et réduit. Durée : 12 min.	Guérison.	
	Réglée à 14 ans; 2 enfants. A la suite de la dernière couche, péritonite. Règles prolongées depuis quelques mois Tumeur prise pour de l'obésité et traitée comme telle depuis trois années. Erreur reconnue il y a un mois par le Dr Darses. Incision de 10 cent. Ponction : 12 litres de liquide séreux. Pas d'adhérences; pas d'ascite. Pédicule sur ovaire gauche, lié, puis réduit.	Guérison.	
	Réglée à 12 ans. Non mariée. Début de la tumeur il y a deux ans. Marche lente d'abord, rapide depuis huit mois. Ponction en février. Kyste uniloculaire : 12 litres. Pas d'adhérences. Pédicule réduit.	Guérison.	Succombe peu de temps après à un étranglement interne.
	Malade très grasse, affaiblie, très goutteuse. Nervosisme. Œdème des membres supérieurs datant de plusieurs mois. L'accroissement du ventre n'a été reconnu qu'en mai. En octobre, ponction exploratrice n'ayant rien donné. Incision	Guérison.	

						rieure, à la face antérieure de la tumeur qu'il masque complètement, on le décolle et on le refoule du côté gauche. On rompt difficilement les adhérences généralisées qui l'unissent aux faces antérieure et postérieure du kyste et au fond du bassin. On voit que, sur plusieurs points, il était prêt à se rompre. La ponction du kyste donne issue à deux litres de pus mélangé d'une matière sébacée assez fluide et de poils roux. On l'attire en décollant les adhérences sur lesquelles on met 6 ligatures perdues. Rien ne faisait prévoir ces adhérences et ce contenu. Il est à supposer que la tumeur était dans l'ovaire, car celui-ci ne peut être découvert, tandis que la trompe et le pavillon sont intacts. Pédicule très court, lié en deux parties et réduit. Durée : 40 min. (Paroi kystique fibreuse, solide, d'égale épaisseur. Dans le fond, une mèche de poils longs de 15 cent. Une plaque osseuse, de forme ovale, longue de 7 cent., large de 5 cent., recouverte d'une membrane d'un blanc mat, d'apparence et de consistance du cuir chevelu. Par le raclage, on découvre de nombreux orifices de glandes sébacées. En deux points, deux dents assez semblables aux fausses molaires d'un enfant de 10 ans, enchatonnées à la base dans un bourrelet fibreux. A côté de ces dents, une autre plaque osseuse de la dimension d'une pièce de 20 sous, avec son cuir chevelu et des poils, moins développés que sur la première plaque. (Pièce examiné au laboratoire du professeur Charles Robin.)		mais pour un kyste dermoïde de l'ovaire et du bassin, elle est restée sujette aux crises d'hystérie malgré l'ablation totale des deux ovaires. Le regret de n'être pas mariée et de ne pas avoir d'enfants en est la principale cause.
535	28 novembre 1883. Dr Pyron.	44	G.	Mir.	Vis.	Réglée à 13 ans. Mariée à 19 ans ; 1 enfant. Début, 6 ans. Pas de ponction. Obèse, lymphatique. Nervosisme. Tendance aux pleurs. Maltraitée par son mari. Aménorrhée depuis un an. Incision longue à cause d'adhérences sus-ombilicales généralisées qui nécessitent 20 pinces et 6 ligatures perdues. 16 litres de liquide brunâtre, un peu filant. Le kyste vidé, on reconnaît que sa base est solidement retenue par des adhérences aux ligaments larges et aux parois du bassin. On les détache en pinçant au fur et à mesure leurs lambeaux. On arrive ainsi à dégager une sorte de pédicule dont le côté externe gauche contient les vaisseaux des deux ligaments larges. On prend ce pédicule dans une pince linéaire. On excise le sac au-dessus. Le pédicule se trouve donc formé de cette portion pincée. En raison de son gros	Guérison.	

AE U.	COMPLICATIONS. — ADHÉRENCES. VOLUME DE LA TUMEUR. TRAITEMENT DU PÉDICULE.	SUITES. IMMÉDIATES.	SUITES. ÉLOIGNÉES.
	volume, de sa longueur et surtout de sa vascularité, on le divise en deux parties qui sont liées chacune à part, puis réduites en laissant au bas de la plaie 15 longues pinces hémostatiques sur les vaisseaux saignants du bassin. Sur les brides provenant des autres adhérences détachées, on place des ligatures perdues et on résèque au-dessus des fils. Durée : 55 minutes. — Les pinces sont retirées au bout de 12 heures. Un tube à drainage, mis à leur place, est retiré le troisième jour. Pendant les six premiers jours, la température s'élève à 39° et le pouls reste à 90. Cette différence d'élévation proportionnelle dans le pouls et la température tient plutôt à l'inflammation du tissu cellulaire qu'à celle du péritoine.		

						détacher et qui nécessitent 20 ligatures; — avec l'épiploon qu'il faut réséquer en totalité par portions comprises entre des ligatures à anses séparées; — avec une longue anse d'intestin grêle sur laquelle nous laissons 20 ligatures perdues; — avec le mésentère par de longues brides qu'il faut réséquer et sur lesquelles nous laissons 10 ligatures perdues; — avec le gros intestin qui est décollé et saignant. De nombreuses ligatures sont encore placées en finissant sur le péritoine pariétal, dont deux au fond de l'hypocondre droit, sur le foie. Peu d'ascite. Le péritoine pariétal est décollé par places de sa couche celluleuse sous-jacente. Pédicule volumineux, enflammé, venant de l'ovaire gauche, lié entre deux ligatures partielles et une totale, puis réduit. Durée : 1 h. 1/2.	
540	17 janvier 1884. Dr Bazot.	28	G.	Mix.	H.	Réglée à 13 ans, mariée à 19 ans. Métrorrhagie pendant 10 mois; n'a pas vu depuis 7 mois. Il y a deux mois, péritonite au cours de laquelle fut reconnue la tumeur. Grande, lymphatique, polysarcique. Incision longue. Adhérences pariétales généralisées, difficiles à détacher et très saignantes. Ponction d'une loge principale : 5 litres de liquide hématique. On tente en vain de vider les loges les plus profondes par ponction. On ouvre alors le sac et on constate qu'elles sont dures et rougeâtres. On attire la masse solide qui en forme le fond et qui pèse 6 kilogr. On la coupe avec des ciseaux au-dessus de longues pinces courbes. On détache avec difficulté les adhérences nombreuses qui attachent la tumeur aux parois, à l'intestin et à l'épiploon. Pédicule tordu du volume du pouce. Une vingtaine de ligatures perdues sur l'épiploon; 3 sur le mésentère, 6 sur l'intestin, 5 sur la paroi. Peu d'ascite. Pédicule lié en deux moitiés, puis réduit. Durée : 1 h. — Cette tumeur offrait une disposition singulière; à l'exception de la grande loge, tout l'intérieur du kyste était constitué par un tissu vasculaire dont les cavités étaient limitées par des cloisons d'apparence musculaire; leur réunion formait des colonnes charnues très analogues à celles du cœur; elles avaient une coloration rouge sombre et l'apparence de fibres musculaires.	Guérison.
541	29 janvier 1884. Dr Juteau.	50	D.	Mix.	Pu.	Réglée à 14 ans : mariée à 20 ans. Début ? Une ponction, il y a 22 jours, a donné 6 litres de pus. Incision contournant l'ombilic. Ponction de 8 litres de liquide filant, dont	Guérison.

COMPLICATIONS. — ADHÉRENCES. VOLUME DE LA TUMEUR. TRAITEMENT DU PÉDICULE.	SUITES IMMÉDIATES.	SUITES ÉLOIGNÉES.
6 de pus dans une grande loge. Le reste est contenu dans la portion aréolaire. Adhérences pariétales étendues, tres saignantes au niveau du foie ; 6 ligatures perdues. Adhérences épiploïques nombreuses, saignant beaucoup après décollement. Le kyste s'insère par un pédicule très court au voisinage de la corne utérine droite qui est liée en deux moitiés et réduite. 8 ligatures perdues sur l'épiploon ; 2 brides épiploïques réséquées; 1 ligature perdue sur le fond de l'utérus qui saigne. Durée : 30 m.		
Réglée à 11 ans ; mariée à 22 ans. Début, 18 mois. Ponction, il y a 6 mois, ayant donné 5 litres liquide couleur chocolat. Incision courte. Pas d'adhérences. Loges multiples à contenu visqueux, de coloration variée, sanguin et visqueux dans certaines loges, clair et fluide comme l'eau de roche dans d'autres. Pas d'ascite. Pédicule assez long, lié en deux moitiés, puis réduit. Durée : 18 minutes. Syncope chloroformique.	Guérison.	
Réglée à 15 ans ; vierge. Métrorrhagies quotidiennes depuis plusieurs mois. Début, 3 ans. Grande et polysarcique. La tumeur offre la fermeté d'un fibrome multilobé de l'utérus et n'est pas fluctuante, ce qui, joint aux hémorrhagies, fait craindre qu'il ne s'agisse d'une tumeur solide de l'utérus, d'autant plus que celui-ci était fixé contre le bassin. Incision longue à cause de l'embonpoint. En avant l'épiploon étalé adhère au kyste. On le décolle. Ponction : 16 litres de liquide hématique contenu dans des loges emboîtées, séparées par des cloisons dures, fibreuses, épaisses, dont la surface interne est ridée, feutrée comme l'estomac des ruminants et remplie de caillots épais, jaunâtres comme les vieux sacs anévrysmaux et les vieilles hématocèles vaginales. Adhérences pariétales et viscérales généralisées. 30 ligatures perdues. Epiploon et mésentère gras. Pédicule large, court, tordu, chargé de	Guérison.	Un abcès pelvien se forme le 8e jour et se vide spontanément par l'angle inférieur de la plaie, sans entraver la guerison qui ne s'est pas démentie.

						pédicule. Toilette soigneuse du péritoine. 3 ligatures perdues sur le feuillet séreux pariétal. Durée : 45 minutes.		n'ont laissé que le souffle à la pointe du cœur.
546	19 février 1884. Dr Gorecki et Perak.	32	D	Ar.	Vis.	Réglée à 14 ans; mariée à 20 ans; 2 enfants. Très amaigrie. Début, 2 ans. Pas de ponction. Kyste aréolaire à grandes loges ne pouvant être réduit par la ponction. Dégagement de la tumeur rendu difficile par le petit volume des loges et la viscosité du contenu, bien qu'il n'existât pas d'adhérences. Un peu d'ascite. Pédicule long, grêle, lié en deux moitiés et réduit. Durée : 20 m.	Guérison.	
547	26 février 1884. Dr Degois.	36	G.	Mix.	Vis.	Réglée à 16 ans; mariée à 27 ans; 3 enfants. Début, 5 ans; reconnu après un accouchement. Ponction il y a 7 mois. Accouchée il y a trois mois. Très amaigrie. Nervosisme. Kyste mixte, offrant des adhérences pariétales généralisées, solides et épaisses, 2 ligatures perdues. Pas d'adhérences viscérales. Pédicule large de 3 travers de doigt, lié en deux moitiés, puis réduit. 4 ligatures perdues sur divers points saignants de l'épiploon.	Guérison.	
548	18 mars 1884. Dr Nitot.	24	G.	M.	H. et vis.	Réglée à 15 ans 1/2. Non mariée. Début, 10 mois. Une ponction il y a un mois, au moment où elle allait succomber à la dyspnée et à la cachexie. 15 litres de liquide examiné par Méhu firent croire à une ascite symptomatique d'une tumeur maligne. Pendant les trois jours qui suivirent la ponction, elle faillit succomber à la faiblesse. Incision longue. Adhérences générales à la paroi, à l'épiploon, à l'intestin, au mésentère, au foie. 4 ligatures perdues sur la paroi, 2 sur le mésentère. Kyste à parois friables, à loges emboitées, nécessitant l'incision de la poche et le broiement des loges avec la main. 10 kilogr. liquide, 10 kilogr. parties solides. Kyste comme un verre de montre à la partie inférieure du foie, vidé par ponction. Foie gras, abaissé. Pédicule large, étalé vers le mésentère, lié en deux parties et réduit. Toilette du péritoine difficile. Durée : 35 minutes. Le docteur Savage, de Birmingham, qui assistait à l'opération, proposa le drainage du péritoine qui ne fut pas fait.	Guérison.	
549	27 mars 1884. Hôpital.	28	D.	M.	Vis. et pu.	Grande, mince, amaigrie, très affaiblie par la misère et le séjour prolongé dans les hôpitaux. Un enfant il y a quatre ans. Incision moyenne. Kyste multiloculaire donnant 16 litres de liquide filant et purulent. Adhérences pariétales très étendues, principalement résistantes dans les régions ombilicales et sus-ombilicales. Adhérences épiploïques très étendues au niveau des faces supérieure et postérieure de la	Guérison.	

COMPLICATIONS. — ADHÉRENCES. VOLUME DE LA TUMEUR. TRAITEMENT DU PÉDICULE.	SUITES IMMÉDIATES.	SUITES ÉLOIGNÉES.
6 ans. Pas de ponction. Kyste mixte très volumineux, présentant en avant une grande poche qui donne 16 litres de liquide filant; au fond, une grosse masse aréolaire. Adhérences pariétales faibles. Pédicule réduit. Pas d'ascite. Durée : 25 minutes.		
Réglée à 12 ans; non mariée. Début reconnu : 2 ans. Robuste. Incision courte. Pas d'adhérences. Pédicule court, lié en deux parties et réduit. Durée de l'opération : 13 min.	Guérison.	
Réglée à 14 ans; mariée à 23 ans; 2 enfants. Début? Tumeur reconnue il y a deux mois seulement à l'occasion d'une poussée inflammatoire. Pas de ponction. Kyste multiloculaire; 15 litres de liquide brunâtre. Adhérences généralisées, molles, non saignantes. Pas d'ascite. Pédicule sur ovaire droit, lié en deux moitiés et réduit. Durée : 12 min.	Guérison.	
Réglée à 14 ans; 2 enfants. A la suite de la dernière couche, péritonite. Règles prolongées depuis quelques mois Tumeur prise pour de l'obésité et traitée comme telle depuis trois années. Erreur reconnue il y a un mois par le Dr Darses. Incision de 10 cent. Ponction : 12 litres de liquide séreux. Pas d'adhérences; pas d'ascite. Pédicule sur ovaire gauche, lié, puis réduit.	Guérison.	

						[illegible] sur le [illegible] sereux pariétal. Durée : [illegible] minutes.		soulue à la pointe du cœur.
546	19 février 1884. Drs Gorecki et Perak.	32	D	Ar.	Vis.	Réglée à 14 ans; mariée à 20 ans; 2 enfants. Très amaigrie. Début, 3 ans. Pas de ponction. Kyste aréolaire à grandes loges ne pouvant être réduit par la ponction. Dégagement de la tumeur rendu difficile par le petit volume des loges et la viscosité du contenu, bien qu'il n'existât pas d'adhérences. Un peu d'ascite. Pédicule long, grêle, lié en deux moitiés et réduit. Durée : 20 m.	Guérison.	
547	26 février 1884. Dr Degois.	36	G.	Mix.	Vis.	Réglée à 16 ans; mariée à 27 ans; 3 enfants. Début, 5 ans; reconnu après un accouchement. Ponction il y a 7 mois. Accouchée il y a trois mois. Très amaigrie. Nervosisme. Kyste mixte, offrant des adhérences pariétales généralisées, solides et épaisses, 2 ligatures perdues. Pas d'adhérences viscérales. Pédicule large de 3 travers de doigt, lié en deux moitiés, puis réduit. 4 ligatures perdues sur divers points saignants de l'épiploon.	Guérison.	
548	18 mars 1884. Dr Nitot.	24	G.	M.	H. et vis.	Réglée à 15 ans 1/2. Non mariée. Début, 10 mois. Une ponction il y a un mois, au moment où elle allait succomber à la dyspnée et à la cachexie. 15 litres de liquide examiné par Méhu firent croire à une ascite symptomatique d'une tumeur maligne. Pendant les trois jours qui suivirent la ponction, elle faillit succomber à la faiblesse. Incision longue. Adhérences générales à la paroi, à l'épiploon, à l'intestin, au mésentère, au foie. 4 ligatures perdues sur la paroi, 2 sur le mésentère. Kyste à parois friables, à loges emboîtées, nécessitant l'incision de la poche et le broiement des loges avec la main. 10 kilogr. liquide, 10 kilogr. parties solides. Kyste comme un verre de montre à la partie inférieure du foie, vidé par ponction. Foie gras, abaissé. Pédicule large, étalé vers le mésentère, lié en deux parties et réduit. Toilette du péritoine difficile. Durée : 35 minutes. Le docteur Savage, de Birmingham, qui assistait à l'opération, proposa le drainage du péritoine qui ne fut pas fait.	Guérison.	
549	27 mars 1884. Hôpital.	28	D.	M.	Vis. et pu.	Grande, mince, amaigrie, très affaiblie par la misère et le séjour prolongé dans les hôpitaux. Un enfant il y a quatre ans. Incision moyenne. Kyste multiloculaire donnant 16 litres de liquide filant et purulent. Adhérences pariétales très étendues, principalement résistantes dans les régions ombilicales et sus-ombilicales. Adhérences épiploïques très étendues au niveau des faces supérieure et postérieure de la	Guérison.	

COMPLICATIONS. — ADHÉRENCES. VOLUME DE LA TUMEUR. TRAITEMENT DU PÉDICULE.	SUITES IMMÉDIATES.	SUITES ÉLOIGNÉES.
tumeur, ayant nécessité 20 ligatures perdues. Peu d'ascite. Toilette du péritoine difficile. Durée : 40 m.		
Réglée à 14 ans. Un enfant. Souffre depuis 10 ans. Parois abdominales grosses. Incision courte. 6 litres de liquide clair, eau de roche. Pas d'adhérence. Peu d'ascite. Pédicule large réduit. Durée : 25 minutes.	Guérison.	
Épuisée par les douleurs et par un séjour prolongé dans les hôpitaux. Ponctionnée à l'Hôtel-Dieu, on avait extrait quelques grammes de liquide colloïde, et cru à un cancer inopérable. On me l'avait caché et on me l'avait envoyée comme un cas favorable à l'opération. Incision longue à cause des adhérences générales à la paroi, à l'épiploon, à l'intestin, au mésentère, et de la minceur des parois du kyste. Elle montre que la malade est hémophile et nécessite à elle seule l'application de 40 pinces hémostatiques. Kyste à grandes bosselures, difficile à détacher à cause de la solidité des adhérences et de la friabilité de ses parois, se déchirant à la moindre traction. Main plongée dans l'intérieur attire sans effort au dehors une masse colloïde, verdâtre, jaunâtre, foncée, séparée par des cloisons cellulo-vasculaires, peu distinctes, du poids de 20 kilogr., qui est demi-solide. J'attire prudemment la paroi kystique, profonde, qui, bien qu'elle se déchire, ne laisse rien tomber dans le péritoine. Je constate que la ponction et les manœuvres exploratrices, faites à l'Hôtel-Dieu il y a quinze jours, ont rempli la moitié sus-ombilicale de l'abdomen de masses sanguinolentes, grumeleuses, colloïdes, jaunâtres, pâles, qui nécessitent 30 serviettes et 50 éponges pour faire la toilette attentive du péritoine à ce niveau. Les intestins, le grêle surtout, sont très vascularisés, couverts de granulations du volume de grains de millet, et le péritoine pariétal est	Guérison.	Pas de récidive les années suivantes.

						[illegible]	
553	22 avril 1884. Drs Gouzy et Caussé.	40	D.	U.	Pu.	Robuste; 3 enfants. Nervosisme. Grosse exomphale. Distension excessive de la région sus-ombilicale. Tumeur tellement dure qu'on aurait pu croire à un fibrome, sans la fluctuation, tellement médiane qu'on aurait pu croire à un kyste utérin sans le toucher vaginal, qui la montrait distincte, tellement rapprochée du foie, tellement saillante au-dessus de l'ombilic, tandis que la saillie sus-ombilicale était faible, qu'on aurait pu croire à une tumeur du foie sans la zone de sonorité. Incision petite. Parois grasses, très vasculaires. Kyste purulent de l'ovaire droit. Adhérences pelviennes pariétales nombreuses, détachées et liées isolément. Large pédicule de l'ovaire descendant dans le ligament large droit, difficile à lier en deux parties et réduit. Pas d'ascite. 15 litres de pus extrait. Durée : 30 minutes.	Guérison.
554	24 avril 1884. Dr Duranthon.	42	G.	U.	Pu.	3 enfants; le dernier a 2 mois. Début : 10 ans. Une ponction, il y a six semaines, a donné 5 litres 1/2 de pus sanguinolent. Épuisée par la fièvre. T = 39; P = 120 depuis quinze jours. Au moment de l'opération, la malade est très pâle, très épuisée. Kyste recouvert par l'épiploon, si adhérent en avant, qu'on est obligé de ponctionner en le traversant. 15 litres de pus grumeleux, sortant mal par le trocart. On déchire et on décolle ensuite l'épiploon sur toute l'étendue des surfaces antéro-latérales, tant le sadhérences sont solides; mêmes résistances du côté du péritoine pariétal. 60 ligatures perdues. Pédicule lié en deux moitiés, puis réduit. Peu d'ascite. Gros caillots au fond du bassin. Toilette du péritoine difficile. Durée : 45 minutes. Drainage du péritoine.	Guérison.
555	29 avril 1884. Dr Lécorché.	31	Sarcome kystique des deux ovaires et des deux ligaments larges.	M x.	Pu. et sé.	Réglée à 13 ans; mariée à 21 ans. Début, 5 ans; développement rapide depuis trois mois. Grande et robuste. Incision courte : 13 litres de liquide. Adhérences pariétales et épiploïques généralisées, peu saignantes. Adhérences à l'intestin et à la vessie très saignantes. L'évacuation du liquide ayant peu diminué la tumeur, je l'incise vers la partie inférieure et j'introduis la main dans une masse sarcomateuse, remplie de loges sanguines et purulentes qui s'engagent dans le tissu cellulaire des fosses iliaques, des ligaments larges, surtout à droite, et du bassin. L'énucléation de ces masses est rendue difficile par la dilatation des veines variqueuses. Le broiement et l'arrachement fini, je constate que j'ai bien fait de ne pas inciser en bas pour faci-	Guérison.

E U.	COMPLICATIONS. — ADHÉRENCES. VOLUME DE LA TUMEUR. TRAITEMENT DU PÉDICULE.	SUITES IMMÉDIATES.	SUITES ÉLOIGNÉES.
	liter l'énucléation, car j'aurais coupé tout le sommet de la vessie, le cæcum et une longue anse d'intestin grêle qui faisaient corps avec les enveloppes de la tumeur. Je lie séparément l'épiploon, les débris des ligaments larges et du tissu cellulaire qui entouraient la masse morbide, je laisse 20 ligatures perdues sur les vaisseaux de la vessie, de l'intestin, des fosses iliaques et du bassin. Peu d'ascite. Toilette du péritoine difficile. Tube à drainage dans le péritoine. Durée : 1 h. 15.		
	11 Grossesses; 7 enfants vivants; 4 accouchements avant terme. Dernier accouchement il y a cinq mois, pendant l'évolution d'un kyste dont le début n'est pas déterminé Voyage d'Amérique, il y a quinze jours, mal supporté. Kyste généralement adhérent aux parois, à l'épiploon et aux viscères de l'abdomen et du bassin. Grande loge, contenant 6 litres de pus sanguinolent. Incision courte. 40 ligatures perdues sur les parois et les viscères, surtout nombreuses dans le fond du bassin. Pédicule difficile à distinguer au milieu des adhérences. Drainage du péritoine. Durée : 45 min.	Guérison.	
	Réglée à 13 ans; mariée à 21 ans; 3 enfants. Début, 10 ans. Au moment de la ménopause, 2 ponctions suivies de péritonite; la dernière il y a deux mois. Une troisième la veille. Incision moyenne. Kyste généralement adhérent au péritoine pariétal, autour de l'ombilic (10 ligatures perdues) et à l'épiploon. La ponction de la veille avait vidé la grande loge qui contenait 10 litres de pus et fait passer 6 litres de pus dans le péritoine. Cette ponction faite parce que la malade étouffait, avait produit une péritonite qui eût été mortelle sans l'opération faite d'urgence. Masse solide, partout adhérente, aréolaire, à liquide mixte, pesant 6 kilogr. Pédicule large, lié en deux parties et réduit. Toilette du péritoine difficile. Tube à drainage dans le péritoine. Durée : 45 min.	Guérison.	

						[illegible]		
560	30 juin 1884. Dr Passant.	40	D.	Mix.	Pu.	Épuisée, amaigrie. Il y a un an, quelques chirurgiens avaient diagnostiqué une grossesse extra-utérine datant de quinze mois à cause d'une période d'aménorrhée. D'autres crurent récemment à une grossesse normale compliquée de kyste, à cause d'une nouvelle crise d'aménorrhée. Œdème avec vergetures des membres inférieurs et de l'hypogastre. Incision longue. Adhérences pariétales et épiploïques généralisées. 20 ligatures. Kyste multiloculaire, à grande loge, contenant 15 litres de pus; à masse aréolaire, de 6 kil. Parois minces, friables. Pédicule long, mince, facile à rompre, lié en deux parties et réduit. Tube à drainage péritonéal. Durée : 35 m.	Guérison.	Quelques semaines après, un abcès se forme dans le bassin et se vide à l'angle inférieur de la plaie. Un an après, petite masse phlegmoneuse au fond du bassin ne gênant en rien l'état général.
561	1er juillet 1885. Hôpital.	38	G.	V.	Sé.	Robuste, 2 enfants. Début reconnu, un an. Incision courte. Kyste à parois épaisses, non adhérentes, contenant 10 litres de liquide clair, eau de roche. Pédicule court, épais, lié en deux parties et réduit. Pas d'ascite. Durée : 15 minutes.	Guérison.	
562	16 juillet 1884. Dr Nonat.	54	Cancer des deux ovaires et de l'utérus.	M.	Sé.	Épuisée par inanition. Cachexie cancéreuse. 4 enfants, dont 2 morts athrepsiques et 1 de coxalgie. Cardiaque et emphysémateuse. Diagnostic avant l'opération : cancer kystique des deux ovaires et ascite. Début : 10 mois. Eczéma généralisé, ne permettant pas d'appliquer des bandelettes de diachylon, sans produire un effet vésicant. Ponction faite il y a six semaines par Nonat, ayant donné 2 litres de liquide jaunâtre, clair, ascitique. Incision jusqu'à l'ombilic. Parois peu vasculaires. 2 litres d'ascite purulente due à la rupture spontanée d'une loge ou de la ponction faite il y a six semaines. Adhérences générales, molles, peu vasculaires. Un kyste sur chaque ovaire; le gauche, plus gros, donne une dizaine de litres de pus. Le droit contient 3 litres et porte à sa surface des productions végétantes. Les parois se laissent facilement déchirer. Pédicule gauche large, court, implanté sur l'utérus, de sorte que les ligatures doivent être portées sur le corps de ce dernier pour pouvoir être enlevées totalement, car la nature épithéliale, encéphaloïde, maligne, des deux tumeurs n'est pas douteuse. Pédicule droit, plus mince, lié en deux moitiés et réduit. Toilette du péritoine minutieuse. Tube à drainage péritonéal. Durée : 50 m. Pour faire le pansement ordinaire avec les bandelettes de diachylon, nous couvrons à l'avance la surface de l'abdomen avec la baudruche collodionnée.	Guérison.	Quatre mois après, récidive de l'ascite, apparition de nouvelles tumeurs dans la région splénique. Plusieurs ponctions doivent être ensuite pratiquées.
563	23 juillet 1884.	62	Cancer des	Mix.	Divers.	Grasse, œdématiée, polydipsique, diabétique, édentée.	Succombe à la dila-	

...URE ...	COMPLICATIONS. — ADHÉRENCES. VOLUME DE LA TUMEUR. TRAITEMENT DU PÉDICULE.	SUITES	
		IMMÉDIATES.	ÉLOIGNÉES.
	Dilatation ancienne de l'estomac. Début : 3 ans. Depuis trois mois et demi, métrorrhagies abondantes et très fréquentes. Incision longue à cause de l'épaisseur des parois. Un peu d'ascite. Un premier kyste se présente, très volumineux. On en ponctionne les diverses loges qui donnent toutes un liquide purulent, sanguin, épais, diversement coloré. Ce kyste vient de l'ovaire gauche. Sur l'ovaire droit, un deuxième kyste beaucoup moins gros, du volume d'une tête d'adulte ; quelques masses aréolaires. Beaucoup de kystes péritonéaux, en grappes surajoutées, à pédicule mince, [illegible]	tation de l'estomac et à la polydipsie diabétique le 8e jour.	

						Incision courte. Ponction : 18 litres de liquide brunâtre, légèrement sanguin. Adhérences épiploïques liées. Pédicule tordu, lié en deux et réduit. Nombreuses végétations papillifères sur la face interne de la tumeur. Pas d'ascite. Durée : 30 m.		
568	3 novembre 1884. Dr Augé.	25	D.	Mix.	Vis.	Réglée à 16 ans, robuste ; non mariée. Début : 1 an. Pas de ponction. Incision longue. Adhérences pariétales étendues, mais faibles. 12 kilogr. de liquide jaunâtre, visqueux. 10 kil. de masses aréolaires, qui avaient fait croire par un confrère à des fibromes. La masse aréolaire occupe le flanc droit et une grande partie de l'hypochondre du même côté. En arrière, ce même lobe adhère à l'intestin. Après décollement, il fallut appliquer 15 ligatures perdues sur ce dernier ; quelques autres sur le péritoine pariétal. Pédicule réduit. Ascite sanguinolente. Durée 40 m.	Guérison.	
569	5 novembre 1884.	26	D.	Mix.	Filant.	Réglée à 13 ans ; non mariée. Début : 4 ans. 2 ponctions depuis 5 mois ayant donné chacune 15 litres de liquide clair, eau de roche. Incision courte. Nombreux dépôts blanchâtres, épais sur le péritoine. Pas d'ascite. 10 lit. de liquide visqueux, jaunâtre. Masse aréolaire, à contenu visqueux, incolore. Adhérences fibreuses anciennes. Pédicule triangulaire, large, épais, lié et réduit. Durée : 20 min.	Guérison.	
570	11 novembre 1884. Drs Collin et Tanqueray.	26	G.	M.	Sé.	Réglée à 14 ans ; non mariée. Début : 9 ans. 25 ponctions variant de 22 à 40 litres. Adhérences pariétales reconnaissables à travers le ventre distendu. Dernière ponction 1er octobre dernier : 28 litres. Incision longue. Ponction de la loge principale donnant 10 litres de liquide noirâtre, très visqueux, adhérences pariétales généralisées, tellement résistantes qu'il est difficile de distinguer les parois du kyste et que nous sommes obligés d'amener le kyste d'arrière en avant pour le libérer. Ces adhérences remontent au-dessus du foie, de l'estomac, de la rate. Après avoir vidé la tumeur, on voit qu'elle avait soulevé les côtes jusqu'à la hauteur de la quatrième, ainsi que la base des poumons et le cœur, atrophié le foie qui retombait dans le bassin, ainsi que les intestins qui étaient rouges, et l'épiploon qui était adhérent. 20 ligatures perdues sur les parois, 3 sur l'épiploon. Ascite sanguinolente. Toilette du péritoine difficile. Drainage du péritoine. Pédicule réduit. Durée : 1 h.	Guérison.	Phlegmatia de la saphène gauche 18 jours après l'opération, indolente après 4 jours et disparaissant quelques jours plus tard.

COMPLICATIONS. — ADHÉRENCES. VOLUME DE LA TUMEUR. TRAITEMENT DU PÉDICULE.	SUITES IMMÉDIATES.	SUITES ÉLOIGNÉES.
liter l'énucléation, car j'aurais coupé tout le sommet de la vessie, le cæcum et une longue anse d'intestin grêle qui faisaient corps avec les enveloppes de la tumeur. Je lie séparément l'épiploon, les débris des ligaments larges et du tissu cellulaire qui entouraient la masse morbide, je laisse 20 ligatures perdues sur les vaisseaux de la vessie, de l'intestin, des fosses iliaques et du bassin. Peu d'ascite. Toilette du péritoine difficile. Tube à drainage dans le péritoine. Durée : 1 h. 15.		
11 Grossesses; 7 enfants vivants; 4 accouchements avant terme. Dernier accouchement il y a cinq mois, pendant l'evolution d'un kyste dont le début n'est pas déterminé. Voyage d'Amérique, il y a quinze jours, mal supporté. Kyste généralement adhérent aux parois, à l'épiploon et aux viscères de l'abdomen et du bassin. Grande loge, contenant 6 litres de pus sanguinolent. Incision courte. 40 ligatures perdues sur les parois et les viscères, surtout nombreuses dans le fond du bassin. Pédicule difficile à distinguer au milieu des adhérences. Drainage du péritoine. Durée : 45 min.	Guérison.	
Réglée à 13 ans; mariée à 21 ans; 3 enfants. Début, 10 ans. Au moment de la ménopause, 2 ponctions suivies de péritonite; la dernière il y a deux mois. Une troisième la veille. Incision moyenne. Kyste généralement adhérent au péritoine pariétal, autour de l'ombilic (10 ligatures perdues) et à l'épiploon. La ponction de la veille avait vidé la grande loge qui contenait 10 litres de pus et fait passer 6 litres de pus dans le péritoine. Cette ponction faite parce que la ma-	Guérison.	

						pération à cause de la gêne extrême que lui cause la tumeur. Incision courte. Ponction : 18 litres de liquide brunâtre, légèrement sanguin. Adhérences épiploïques liées. Pédicule tordu, lié en deux et réduit. Nombreuses végétations papilliformes sur la face interne de la tumeur. Pas d'ascite. Durée : 30 m.		
568	3 novembre 1884. Dr Augé.	25	D.	Mix.	Vis.	Réglée à 16 ans, robuste ; non mariée. Début : 1 an. Pas de ponction. Incision longue. Adhérences pariétales étendues, mais faibles. 12 kilogr. de liquide jaunâtre, visqueux. 10 kil. de masses aréolaires, qui avaient fait croire par un confrère à des fibromes. La masse aréolaire occupe le flanc droit et une grande partie de l'hypochondre du même côté. En arrière, ce même lobe adhère à l'intestin. Après décollement, il fallut appliquer 15 ligatures perdues sur ce dernier ; quelques autres sur le péritoine pariétal. Pédicule réduit. Ascite sanguinolente. Durée 40 m.	Guérison.	
569	5 novembre 1884.	26	D.	Mix.	Filant.	Réglée à 13 ans ; non mariée. Début : 4 ans. 2 ponctions depuis 5 mois ayant donné chacune 15 litres de liquide clair, eau de roche. Incision courte. Nombreux dépôts blanchâtres, épais sur le péritoine. Pas d'ascite. 10 lit. de liquide visqueux, jaunâtre. Masse aréolaire, à contenu visqueux, incolore. Adhérences fibreuses anciennes. Pédicule triangulaire, large, épais, lié et réduit. Durée : 20 min.	Guérison.	
570	11 novembre 1884. Drs Collin et Tanqueray.	26	G.	M.	Sé.	Réglée à 14 ans ; non mariée. Début : 9 ans. 35 ponctions variant de 22 à 40 litres. Adhérences pariétales reconnaissables à travers le ventre distendu. Dernière ponction 1er octobre dernier : 28 litres. Incision longue. Ponction de la loge principale donnant 10 litres de liquide noirâtre, très visqueux, adhérences pariétales généralisées, tellement résistantes qu'il est difficile de distinguer les parois du kyste et que nous sommes obligés d'amener le kyste d'arrière en avant pour le libérer. Ces adhérences remontent au-dessus du foie, de l'estomac, de la rate. Après avoir vidé la tumeur, on voit qu'elle avait soulevé les côtes jusqu'à la hauteur de la quatrième, ainsi que la base des poumons et le cœur, atrophié le foie qui retombait dans le bassin, ainsi que les intestins qui étaient rouges, et l'épiploon qui était adhérent. 20 ligatures perdues sur les parois, 3 sur l'épiploon. Ascite sanguinolente. Toilette du péritoine difficile. Drainage du péritoine. Pédicule réduit. Durée : 1 h.	Guérison.	Phlegmatia de la saphène gauche 15 jours après l'opération, indolente après 4 jours et disparaissant quelques jours plus tard.

E E.	COMPLICATIONS. — ADHÉRENCES. VOLUME DE LA TUMEUR. TRAITEMENT DU PÉDICULE.	SUITES IMMÉDIATES.	ÉLOIGNÉES.
	1 enfant de 5 ans; 1 fausse couche. Canadienne, de race allemande. Retards menstruels de 10 jours à un mois depuis 18 mois. Pertes sanguines il y a deux mois. Très délicate. Kyste aréolaire, sarcomateux, pris pour un sarcome multiple du mésentère à cause de la fixité de ses lobes dans l'abdomen et le bassin, et de la fixité de l'utérus. Incision moyenne des parois. Broiement des loges. 2 litres d'ascite. Pédicule large, tellement adhérent avec l'os iliaque qu'il était confondu avec lui et que je dus le laisser adhérent avec lui en liant séparément ses vaisseaux sur l'intestin lui-même pour ne pas m'exposer à couper l'anse intestinale. En abandonnant ainsi le pédicule flottant dans le bassin, j'évite l'étranglement interne par flexion de l'intestin, qui se serait sûrement produit. Artères nombreuses et dilatées sur ce pédicule. Toilette du péritoine difficile. Drainage du péritoine. Durée : 45 m.	Guérison.	
	Bien réglée depuis l'âge de 14 ans; mariée à 24 ans; 3 enfants. Début: 5 ans. Une ponction. Nécrose du fémur droit suppurant depuis l'enfance sans troubler la santé. Incision courte. Kyste multiloculaire. Pas d'adhérences Les diverses loges donnent 15 lit. de liquide. Pédicule lié en deux moitiés puis réduit. Durée: 15 m.	Guérison.	
	Non mariée. Ménopause depuis 5 ans; 45 ponctions donnant chacune 30 litres depuis 4 ans, et un liquide d'aspect ascitique. Impossibilité, en voyant le liquide et même au moyen de l'analyse faite par Méhu, de savoir s'il est ascitique ou ovarien. Kyste uniloculaire, non adhérent, contenant 19 litres d'un liquide séreux, clair, jaunâtre. La minceur de ses parois explique pourquoi on ne les sentait pas après la ponction. Pas d'ascite. Pédicule lié en deux parties et réduit.	Guérison.	
	Réglée à 14 ans; mariée à 21 ans; 6 enfants. Obèse. Affaiblie par poussées de péritonites partielles. Pas de ponc-	Guérison.	

	4 décembre 1884. Dr Broquet.	48	D.	U.	H.	Menstruation régulière; 2 enfants. Épuisée par les privations. Début : 4 ans. Pas de ponction. Kyste uniloculaire donnant 17 litres de liquide sanguin. Adhérences pariétales généralisées, très solides, très saignantes, remontant très haut, à droite, jusqu'au foie, qui est petit, abaissé. Elles nécessitent à la fin l'application de 60 ligatures perdues. Pédicule réduit. Pas d'ascite. Drainage du péritoine. Durée : 1 h.	Guérison.
577	11 décembre 1884. Dr Nouy.	43	G.	M.	Sé.	Réglée à 15 ans; non mariée. Début : 8 ans; développement plus rapide depuis deux ans. Métrorrhagies fréquentes. Incision jusqu'à l'ombilic. Ponctions successives des diverses loges : 15 l. Pas d'adhérences. Pédicule lié en deux moitiés, puis réduit.	Guérison.
578	18 décembre 1884. Dr Masbrenier.	57	G.	Mix.	Vis.	2 enfants. Ménopause depuis 4 ans. Début du kyste à la même époque. Une ponction en octobre : 6 litres. Boulimique depuis deux ans. Parois épaisses, résistantes, difficiles à fermer. Incision jusqu'à l'ombilic. Ponction des diverses loges : 7 lit. de liquide huileux, sirupeux. Reste une masse aréolaire enlevée après ligature. Pas d'adhérences. Pédicule réduit. Durée : 20 m.	Guérison.
579	20 décembre 1884.	45	G. Lig. large.	U.	Sé.	La sœur a eu un kyste ovarique droit. Très anémique. Réglée à 10 ans; non mariée. Règles supprimées depuis le mois de juillet. Début : 5 mois ? Pas de ponction. Incision courte. Écoulement de 11 lit. de liquide séreux, peu coloré. Pas d'adhérences. Pédicule très large formé par le ligament large qui se trouve attiré avec la tumeur, incisé, lié en deux moitiés après énucléation du kyste, et abandonné dans le ventre. Durée : 15 m.	Guérison.
580	20 décembre 1884.	53	Lig. large, bassin et corne de l'utérus.	U.	H.	Réglée à 20 ans; mariée à 21 ans; 1 enfant. Obèse, emphysémateuse, cardiaque. Parois grasses. Ménopause depuis cinq ans. Début : 6 ans. Très anémiée par des hémorrhagies incessantes causées par un polype fibreux que j'ai dû enlever, il y a quinze jours, à l'hôpital. Je voulais retarder l'opération pour lui donner le temps de reprendre des forces; mais elle a refusé à cause de la misère. Incision longue. Kyste uniloculaire, contenant 8 litres de liquide brunâtre, implanté dans le bassin, le ligament large et la corne de l'utérus du côté droit. Difficulté de détacher la tumeur du côté du bassin. 20 ligatures perdues. Large implantation sessile sur la corne droite de l'utérus. On place donc à ce niveau une double ligature en anse, qui traverse les fibres musculaires utérines. L'utérus hypertrophié remonte à l'ombilic et contient de nombreux noyaux interstitiels, de sorte que, après avoir détaché la tumeur à ce niveau, les fils de soie résistants que	Succombe le 9e jour à une syncope survenue brusquement à la suite de quintes de toux, causées par la bronchite chronique et la saison hivernale.

RE NU.	COMPLICATIONS. — ADHÉRENCES. VOLUME DE LA TUMEUR. TRAITEMENT DU PÉDICULE.	SUITES IMMÉDIATES.	ÉLOIGNÉES.
	nous plaçons, arrêtent difficilement l'hémorrhagie. Opération et fermeture du ventre rendue difficile par l'obésité des parois. Pas d'ascite. Durée : 40 minutes. Bien les huit premiers jours.		
pu.	Réglée à 12 ans ; mariée à 20 ans ; 1 enfant. Début : 5 mois. Marche rapide depuis trois mois. Une ponction, faite il y a huit jours, a donné 5 litres de pus épais. Fièvre hectique. Incision dépassant l'ombilic. Gros kyste aréolaire, sarcomateux, à loges contenant du pus, du sang ou une matière visqueuse, pesant 10 kilogr., irréductible par la ponction. On l'ouvre largement et on le vide par broiement, la main étant engagée dans le kyste. Les parois du sac sont sans consistance, et se coupent sous les pinces, ce qui rend fort difficile le détachement d'adhérences généralisées avec les parois abdominales, l'épiploon et l'intestin. A la fin, il fallut appliquer sur celles-ci 6 ligatures perdues. Peu d'ascite. Peu de liquide tombé dans le péritoine, qui suinte un peu de sang après la toilette. Pédicule lié en deux moitiés, puis réduit. Drainage du péritoine. Pneumonie suppurée pendant la convalescence, du 9e au 20e jour, avec souffle amphorique et crachats purulents.	Guérison.	L'année suivante, l'état général ne laissait rien à désirer.

l'ovaire. Anomalie des organes génitaux. Castration.

	L'observation a été publiée *in extenso* à la page 25 de ce volume.	Guérison.	
	L'observation a été publiée à la page 27 de ce volume.	Guérison.	
	L'observation a été publiée à la page 28 de ce volume.	Guérison.	

589	16 juillet 1881. Dr Nosy.	50	Sarcôme embryo-plastique. généralisé des ganglions.	Obèse, grande. Pas d'hérédité. Epuisée par souffrances intolérables et inanition. Ponction faite le 3 juillet avait donné 25 litres d'ascite ayant fait croire à Méhu, par l'analyse, qu'il s'agissait d'un kyste aréolaire des ovaires rompu dans le péritoine. Poussées de péritonite intenses et répétées depuis 6 mois. Incision longue contournant le côté gauche de l'ombilic. Épiploon et intestin adhérents partout l'un à l'autre et à la paroi ainsi qu'aux organes pelviens et à la tumeur. Nécessité d'exciser la totalité de l'épiploon au-dessous de dix ligatures perdues. 6 ligatures perdues sur la paroi qui est très grasse. Dissection de l'intestin nécessitant 15 ligatures perdues. Nous reconnaissons alors que la volumineuse tumeur est composée de masses sarcomateuses, encéphaloïdes, ramollies par places, qui avaient simulé les aréoles d'un kyste ovarique enflammé, et qu'elle s'implante au-devant des vertèbres et au-dessous du paquet intestinal depuis l'estomac jusqu'au bassin. Incision du feuillet péritonéal qui la recouvre. Énucléation laborieuse à cause des adhérences et des nombreux vaisseaux saignants qui nécessitent 8 grosses ligatures perdues. Péritoine pelvien recouvert de granulations et de végétations suspectes que nous abandonnons. Toilette du péritoine laborieuse. Durée de l'opération 2 h. Elle eût été rapide et peut-être utile si la tumeur eût été moins ancienne et s'il n'y avait pas eu d'adhérences généralisées. Bien les 2 premiers jours.	Meurt de septicémie le 5e jour.
590	2 août 1881. Dr Gautrelet.	28	Ascite et masses cancéreuses. Tous les intestins agglutinés. Incision exploratrice.	Constitution débile. Cachexie blanche. Réglée à 13 ans. Mariée à un mari qui l'accable de mauvais traitements et qui l'a ruinée par inconduite. 2 enfants jumeaux. Début de la tumeur en février ou mars. Depuis, perte des forces. Troubles digestifs. Depuis 6 mois, elle ne peut conserver aucun aliment, selles rares ; 2 ponctions faites depuis un mois ont donné 15 et 10 litres d'ascite pris pour du liquide ovarique par les histologistes. Amenée à Paris pour y subir l'opération ; la malade a le ventre très tendu par une collection liquide, donnant une sensation de flot trop nette. Dans le fond, on sent des masses semi-solides, comme aréolaires. Malgré le diagnostic donné par l'analyse du liquide nous croyons à un cancer généralisé du mésentère et, pour compléter le diagnostic, nous proposons l'incision exploratrice. Incision courte, issue d'un flot d'ascite de couleur orange. Celle-ci écoulée, on voit que tout le mésentère est rempli de masses cancéreuses. La masse des intestins est rouge, son péritoine	Meurt promptement d'inanition.

RE NU.	COMPLICATIONS. — ADHÉRENCES. VOLUME DE LA TUMEUR. TRAITEMENT DU PÉDICULE.	SUITES IMMÉDIATES.	SUITES ÉLOIGNÉES.
	granuleux, adhérent à lui-même, si bien qu'il serait impossible d'isoler les unes des autres les anses intestinales. Après avoir absorbé toute l'ascite avec des éponges et bien reconnu que l'ablation serait impossible, le ventre est fermé.		
	Maigreur squelettique. Épuisée par les douleurs et par le volume excessif du ventre qui est distendu par le liquide ascitique au milieu duquel on sent des masses solides, inégales. Ponction il y a 2 mois ayant donné 20 litres d'ascite. Malgré le diagnostic exact porté, la malade et la famille exigent l'opération. Incision longue. Adhérences pariétales et épiploïques générales nécessitant 50 pinces. Issue de 20 litres d'ascite purulente. Ce liquide évacué, on reconnaît que l'intestin couvert de dépôts cancéreux recouvre la partie	Meurt le 3e jour d'épuisement.	

					arrière de l'utérus auquel elle était contiguë. Celui-ci avait plus que quadruplé de volume, était un peu tordu sur lui-même. Il avait été propulsé hors de la cavité pelvienne dès les premiers efforts d'extraction. Bien que protégé, il était resté hors du ventre pendant toute la durée de l'opération, c'est ce qui décide à le reséquer après application de deux ligatures métalliques. Puis nous adossons l'un à l'autre les deux feuillets du ligament large reséqué. Nous assurons l'hémostase par quelques ligatures perdues sur divers points qui pourraient saigner. L'ovaire gauche, par suite de la position oblique de l'utérus, n'a pas été vu; le ligament large du même côté n'a pas été touché. En raison du décollement qu'avait subi le tissu cellulaire du fond du bassin et en prévision d'une suppuration possible, nous faisons le drainage du bassin à travers le cul-de-sac postérieur du vagin, l'autre bout du tube ressortant par l'angle inférieur de la plaie, à côté du moignon utérin qui y fut fixé. Poids du fibrome : 6 kilog. Durée : 3 heures 30. Réaction difficile le 1er jour.	
593	31 mars 1884. Dr Darses.	40	Mésentère et mésorectum. Sarcôme embryo-plastique propagé aux ganglions.		1 enfant. Pas de métrorrhagie. Début 4 ans. Accidents de la digestion. Troubles gastriques revêtant une forme grave à plusieurs reprises. En novembre dernier, paralysie du côté droit qui a cédé à l'application d'un bandage qui soutenait la tumeur et la reportait à gauche. Incision dépassant l'ombilic. Apparition d'une tumeur solide recouverte par les intestins et par l'expansion du mésentère. Nous incisons le feuillet mésentérique et nous transfixons la portion la plus proéminente de la tumeur par des liens métalliques destinés a en faire l'attraction et le dégagement. Nous reconnaissons alors que les efforts d'attraction entraînent en même temps les anses intestinales qui sont reliées a la tumeur par le péritoine. Il s'agit de masses encéphaloïdes, ayant pris naissance dans les ganglions du mésentère et du mésocolon. Nous morcelons ces tumeurs et nous arrivons ainsi au-devant de la colonne vertébrale et du rectum jusqu'au fond du bassin; à ce niveau nous rencontrons des vaisseaux plus abondants et plus volumineux. Nous les pinçons au fur et à mesure pour éviter l'écoulement du sang. Nous parvenons ainsi à faire l'ablation complete au milieu du tissu lamineux sans perdre de sang, grâce à nos pinces hémostatiques. Puis des lambeaux du pé-	Meurt de cachexie.

RE U.	COMPLICATIONS. — ADHÉRENCES. VOLUME DE LA TUMEUR. TRAITEMENT DU PÉDICULE.	SUITES IMMÉDIATES.	SUITES ÉLOIGNÉES.
	ritoine décollé nous formons deux sortes de pédicules que nous lions soigneusement. Nous réséquons tout ce qui est au-dessus des ligatures. Après une toilette soigneuse du péritoine, le ventre est refermé.		
	B. — *Tumeurs liquides.*		
	Mariée à 22 ans : 1 enfant. Menstruation régulière. Épuisée par fièvres d'Afrique depuis 10 ans, malgré le sulfate de quinine. Teint plombé ; pouls filiforme = 115. Extrémités froides ; fièvre hectique. Opération : incision longue, dépassant l'ombilic, faisant reconnaître une tumeur d'un rouge utérin, très ferme, dans laquelle on reconnaît la fluctuation. Ponction avec un gros trocart : 8 litres de liquide purulent, dans deux poches épaisses, fibreuses, qui avaient fait croire auparavant à un fibrome utérin. La tumeur est alors détachée du péritoine pariétal auquel elle adhère assez faiblement. Elle est très adhérente à l'épiploon et à l'intestin dont il est difficile de la détacher. Mais on la trouve encore plus fixe en arrière, où elle est encore maintenue par 8 ou 10 brides mésentériques que l'on détache successivement. Il devient alors possible d'entraîner davantage la tumeur au dehors pour l'ouvrir largement. On peut s'assurer ainsi qu'elle présente un arrière-fond à parois épaisses et enflammées. Cette portion du sac provient manifestement du mésentère dans lequel elle est implantée. Du côté gauche, elle descend jusqu'à l'utérus, qu'elle refoule dans la fosse iliaque. Celui-ci est hypertrophié et a doublé de volume. En outre, elle descend dans le fond du bassin. Il n'y a pas à songer en faire l'extraction complète. On excise donc toute la partie libre de la tumeur pour n'en conserver que le fond ; au niveau où porte la section, cette paroi n'a pas moins de 4 à 5 cent. d'épaisseur ; on divise ce bord en 5 lambeaux que l'on saisit chacun dans le fil d'un ligateur. Puis, ces divers	Meurt de fièvre hectique le 3e jour.	

					ritoine viscéral sont couverts de granulations et de petites masses épithéliales, du volume d'un pois à une châtaigne et que les lobes plus volumineux que nous sentions au devant de la colonne vertébrale, avant l'opération, ne sont autre chose que les ganglions du mésentère qui sont le siège de dépôts cancéreux, kystiques par places, du volume d'un œuf à celui d'une tête d'adulte et que le péritoine qui les recouvre est très vascularisé. 6 litres d'ascite sanguinolente, couleur chocolat, filante et mélangée de grumeaux. Fermeture de la paroi.	
396	4 février 1882.	45	Kyste du mésentère.	Dermoïde.	Femme de gendarme, affaiblie par les souffrances abdominales qui datent de longues années. La peau du ventre est couverte de traces de vésicatoires destinés à combattre les poussées de péritonite. Tumeur kystique remontant aux hypocondres, remplissant l'abdomen sans faire une saillie reconnaissable par le bassin. Incision allant du pubis à l'ombilic prolongée ensuite à l'épigastre en reconnaissant que la tumeur kystique, d'aspect jaunâtre est partout adhérente à la paroi et à l'épiploon. Difficulté extrême de détacher ces adhérences vasculaires. 40 pinces hémostatiques. La ponction montre que les parois de la poche sont très épaisses et donne issue à 18 litres de pus épais, huileux, purulent, qui se coagule à l'air. Le kyste vidé, on reconnait qu'il est uniloculaire, implanté au-dessous de l'intestin grêle, entre les deux feuillets du mésentère et qu'il envoie un prolongement pelvien qui descend dans le mésocœcum et le mésocolon iliaque. Incision de la poche. Elle montre que celle-ci est remplie de masses fœtales, pileuses et tapissée de masses d'aspect végétant et que sur un point elle est ulcérée et communique avec un foyer de péritonite purulente, enkystée, dû sans doute à une chute sur l'abdomen faite il y a quelques semaines. Énucléation laborieuse du kyste nécessitant 150 pinces hémostatiques. Nécessité de laisser 60 ligatures perdues parce qu'il serait impossible de lier en masse les tissus ambiants qui sont recouverts par les anses intestinales et les viscères pelviens. Fermeture attentive des feuillets mésentériques, au moyen de 3 anses de fil de soie séparées. Toilette soignée du péritoine. Durée 2 heures. Suites immédiates favorables, malgré les vomissements chloroformiques qui ont persisté pendant trois jours et une diarrhée rebelle le 15e jour. Pas de symptômes inquiétants.	Guérison.

RE NU.	COMPLICATIONS. — ADHÉRENCES. VOLUME DE LA TUMEUR. TRAITEMENT DU PÉDICULE.	SUITES IMMÉDIATES.	SUITES ÉLOIGNÉES.
	Un appareil à réfrigération continue au moyen de tubes de caoutchouc enroulés, construit sur nos indications par Galante pour faire circuler l'eau froide sur le ventre et l'eau tiède sur le dos a été difficilement toléré.		
	Poussées de péritonite depuis plusieurs années, traitées par les vésicatoires dont le ventre porte les traces : la dernière, il y a six semaines, à la suite d'une chute dans un escalier. Incision longue. Epiploon adhérent, masquant la face antérieure de la tumeur. Ponction à travers l'épiploon donnant 15 litres de pus grumeleux. Adhérences générales à l'intestin et aux parois du bassin, disséquées pendant une heure avec le doigt et la spatule. Poche épaisse, fibreuse, ramollie, enflammée, vascularisée, doublée à l'extérieur de fausses membranes épaisses qui ont été rompues par places et ont permis au pus de sortir et de s'enkyster dans le bassin. L'ouverture de la grande loge montre qu'elle est remplie de fongosités végétantes, de cholestérine et de grumeaux graisseux. Les deux tiers de la poche sont implantés sous le péritoine, dans le bassin et dans le mésentère, et distincts des ligaments larges et des ovaires. Nécessité d'extraire la poche par dissection, en ayant soin de ne pas déchirer les intestins, l'utérus et la vessie. Impossibilité d'attirer la muqueuse seule à cause de la fusion du kyste avec le tissu cellulaire. Dissection longue nécessitant une heure de plus; 60 pinces et 50 ligatures perdues. Pas de tube dans le bassin. Aucune espèce de pédicule possible.	Guérison.	
pu.	Réglée à 14 ans, mariée à 27; pas d'enfant. Ménopause depuis 6 ans. Pas de ponction. Tumeur volumineuse, bosselée, très fixe dans le bassin, refoulant le cul-de-sac du vagin en arrière, et l'utérus en haut et en avant. Incision	Mort par septicémie.	

						perdues sur les brides cellulaires et vasculaires. Durée de l'opération : 2 heures.		
599	27 juillet 1882. Dr Andréini (d'Alger).	42	Mésentère.	Un.	Sé.	Bien réglée, 3 enfants. Reconnaissance de la tumeur il y a trois ans. Opération : incision remontant à l'ombilic; montre la tumeur incluse entre les deux feuillets du mésentère, depuis l'estomac jusqu'aux ligaments larges et à l'utérus, dont elle est séparée par un intervalle de plusieurs centimètres. Les intestins sont tous étalés à la surface de la tumeur. Incision verticale de l'un des feuillets du mésentère. Attraction de la poche qui est unie aux organes ambiants par un tissu lamineux assez lâche pour pouvoir être complètement attirée et disséquée. En attirant les deux feuillets qui entouraient la poche, on forme une sorte de pédicule très large; lié entre trois ligatures en chaîne, puis deux ligatures en masse. On réduit le tout. Durée : 25 minutes. — Le même jour, à 3 h. du soir, malaise subit, pâleur, défaillance, pouls filiforme. On pense à une hémorrhagie par constriction insuffisante de l'une des portions du pédicule, peut-être de l'inférieure qui était très épaisse. Compression manuelle, glace. A 5 heures je rouvre le ventre. Les ligatures ont en effet lâché. Autour d'elles nous trouvons un demi-verre de sang coagulé. La majeure partie du sang qui a coulé s'est collectée dans le tissu cellulaire sous-péritonéal. On enlève ces caillots; on relie ensuite les deux feuillets séreux entre deux ligatures en anses. Leur bord libre est suturé entre 6 ligatures parallèles. Toilette soigneuse du péritoine. On referme le ventre. Durée : 1 h. 30.	Mort par péritonite le 4e jour.	
600	20 avril 1883. Hôpital.	30	Kyste hydatique du mesentere			Traitée sans succès dans plusieurs hôpitaux pour tumeur cancéreuse, depuis 6 mois. Epuisée par les souffrances, le nervosisme et l'inanition Bien réglée; un enfant. La dureté de la tumeur, sa marche rapide, l'absence d'inflammation, son siège sus-ombilical et latéral avaient fait diagnostiquer par plusieurs chirurgiens un cancer de la rate ou du rein gauche. Sa mobilité, sa fluctuation nous avaient porté à croire à un kyste hydatique du mésentere. La sonorité périphérique montrait qu'elle était indépendante de l'intestin qui la recouvrait en partie. Incision moyenne, verticale, ayant le côté gauche de l'ombilic pour centre. Paroi abdominale, vasculaire, grasse. Dès qu'elle est ouverte, l'épiploon apparait adhérent à la face antérieure de la tumeur.	Guérison.	Complications intercurrentes d'anus contre nature, qui ont retardé la guérison pendant 4 mois.

E U.	COMPLICATIONS. — ADHÉRENCES. VOLUME DE LA TUMEUR. TRAITEMENT DU PÉDICULE.	SUITES IMMÉDIATES.	ÉLOIGNÉES.
	En raison de la difficulté de le décoller avec la main, nous excisons sa face antérieure entre 4 ligatures successives, et nous le détachons des parties latérales avec la spatule. La tumeur est située au-dessous, entre l'estomac, la rate, le rein gauche et deux longues anses d'intestin grêle qui sont adhérentes. Nous détachons celles-ci sur une longueur de 10 cent. et nous plaçons 10 ligatures perdues. Nous disséquons ensuite la tumeur qui est couverte de dépôts pseudo membraneux épais d'un demi-centimètre et plus larges que la main. Ponction du kyste. Elle donne 3 litres de liquide hydatique, clair à la surface, purulent au fond. Incision de la poche. Ablation de l'hydatide mère. Excision d'une partie de la poche. Le reste est suturé aux lèvres de la plaie abdominale, au-dessus de l'ombilic, sur une longueur de 10 cent., avec des fils de soie à anses séparées. Le reste de la plaie abdominale est fermé par suture. Pas d'ascite. Pas de sang dans le ventre. Durée : 1 heure. Pendant 6 jours, état général et local satisfaisants; selles normales; lorsqu'apparaissent des symptômes d'obstruction intestinale, un abcès stercoral se montre sur les côtés du tube à demeure, que nous avions mis dans la poche pour le traitement du kyste par suppuration. Ablation de plusieurs fils de la suture. Le quatorzième jour, véritable anus contre nature laissant passer des selles dures. La malade ne rend presque rien par l'anus. A partir du vingtième jour, le kyste se tarit et nous n'avons qu'à rapprocher avec des bandelettes les bords de l'anus anormal, qui se rétrécit et se ferme le quatrième mois. — Le cinquième mois, nouveaux symptômes d'étranglement interne suivis de la réapparition d'un anus contre nature, qui, par les pansements, se ferme spontanément le quinzième jour. — Les années suivantes la guérison ne s'est		

						de la plaie large à la paroi abdominale et de suturer les lèvres du kyste aux bords de la moitié inférieure de la plaie abdominale pour obtenir la guérison par suppuration. Un tube double de caoutchouc fenêtré est laissé à demeure dans la poche et sert les jours suivants à laver celle-ci au moyen d'un liquide alcoolisé au tiers et phéniqué au centième. L'épaisseur et la vascularisation des parois abdominales rendent l'opération longue. Durée totale : 1 heure. Suites immédiates des plus favorables; le pouls ne dépasse pas 105 et la température 38°7. Le septième jour après l'opération, hématémèse qui produit de l'inappétence et de la faiblesse. Les règles qui avaient reparu depuis trois jours se suppriment aussitôt. Le huitième jour, nouvelle hématémèse, qui cède à l'eau de Rabel (2 grammes dans un demi-litre orties blanches) et à 1 gramme de poudre de seigle ergoté. La malade retourne chez elle le seizième jour, et continue ses lavages les mois suivants.	
602	21 juin 1883.	45	Bassin et mésentère	Mix.	Sé.	Réglée à 12 ans; mariée à 18; 1 enfant. Obèse. Début : 8 ans. N'a plus ses règles depuis 6 mois. L'élévation de l'utérus au-dessus du pubis et la forme en trèfle de la vessie avaient fait croire à une tumeur du ligament large. Pas de ponction. Incision de 14 cent. La tumeur est formée de masses aréolaires, dont les parois sont minces par places comme des toiles d'araignée. Elle contient 10 litres de liquide eau de roche. Elle est implantée dans le mésentère sous l'intestin grêle et l'épiploon, qui sont partout tellement adhérents à la surface externe, qu'il faut disséquer avec des ciseaux et des pinces, au nombre de 150 pendant deux heures et demie. Ceci fait, nous découvrons un prolongement qui descend au fond du bassin. Il est masqué par un paquet d'adhérences épiploïques, qui sont liées séparément en deux moitiés et réduites. Un prolongement venant du côté de l'utérus et du ligament large droit, est lié de même. Deux kystes indépendants, petits comme des œufs de poule, dans le ligament large gauche, sont laissés pour ne pas compliquer le travail. Premières suites de l'opération bonnes.	Succombe le 4e jour à l'inanition.
603	24 juillet 1883.		Mésentère	U.	Sé.	Femme très obèse. En engageant fortement les mains, on sent une tumeur d'assez petit volume, profondément engagée dans le bassin. Elle paraît fluctuante, mais il reste un doute à cause de l'épaisseur des parois. L'incision	Guérison.

URE du TENU.	COMPLICATIONS. — ADHÉRENCES. VOLUME DE LA TUMEUR. TRAITEMENT DU PÉDICULE.	SUITES IMMÉDIATES.	SUITES ÉLOIGNÉES.
	est forcément longue, à cause de la couche adipeuse. La tumeur apparaît, on reconnaît nettement un kyste, mais à surface un peu rougeâtre. Sur son côté gauche, on aperçoit une de ces brides adipofibreuses particulières au mésentère. Ponction : 4 litres de liquide, séreux, incolore. La poche ouverte, on s'assure que son fond est bien intra-mésentérique. Il suit le cours du rectum à une profondeur de 15 centim. Dans ces conditions, il eut été téméraire de tenter une dissection. On se décide pour le traitement par suppuration. On attire la poche, on en resèque le plus possible. Ses bords sont suturés aux lèvres de la plaie abdominale. Le reste du ventre est suturé comme de coutume. Tube à demeure. Durée : 1 heure 15.		
ant	Menstruation régulière. Hystérique. 1 enfant de 8 ans. Ventre du volume d'une grossesse au huitième mois. Pas de ponction. Incision courte. Ponction d'un kyste multiloculaire non adhérent, donnant 9 litres de liquide un peu filant. Pas d'ascite. Dissection facile de la poche. 6 ligatures perdues. Opération très simple ayant duré 13 minutes. Aucune manœuvre ne fut faite dans le ventre. Le péritoine ne fut ni tiraillé, ni froissé. A noter seulement que le temps était à ce moment sombre, lourd et chaud; orages fréquents.	Syncope hystériforme passagère 2 j. après l'opération. Bien ensuite. Le 6e jour, est prise de tétanos aigu qui l'enlève en 20 h.	
é.	Œdème des membres inférieurs. Très amaigrie; facies altéré; muguet buccal. La tumeur avait été prise pour un kyste multiloculaire de l'ovaire à cause des bosselures très apparentes. Incision courte. La tumeur se montre avec ses bosselures dues à la différence d'épaisseur de sa paroi et aux adhérences du gros et du petit intestin, qui se confondent avec elle. La poche est blanchâtre et présente un aspect ovarien. La ponction donne issue à 6 litres de	Guérison.	

						durée de la tumeur provoquée par l'excès de distension. Début 3 ans. Douleurs et fièvre intolérables. Incision longue. L'épiploon et les intestins enflammés sont tellement adhérents à la tumeur qu'il est difficile de les reconnaître au milieu des fausses membranes blanchâtres, généralisées, épaisses par places de 1 cent., qui occupent la totalité du péritoine abdominal, ce qui explique les poussées continuelles de péritonite et les souffrances intolérables accusées par la malade. Je reconnais que la tumeur est implantée entre les feuillets du mésentère, après avoir décollé l'épiploon sur la portion la plus saillante et l'avoir réséqué entre des ligatures. La ponction donne 6 litres de sang pur, ancien, mélangé de caillots. L'incision montre que le kyste est implanté sur une largeur de 10 cent. au devant de la colonne vertébrale et du promontoire sacré. Ses parois sont dures, constituées par un tissu fibreux, feutré, résistant comme la tunique musculaire de l'utérus. Impossibilité de les attirer et de les suturer à la plaie abdominale. — Je suis obligé de l'enlever en totalité par dissection en ménageant les anses d'intestin grêle qui sont adhérentes sur tout son pourtour. La dissection est faite avec des ciseaux et nécessite 60 ligatures perdues isolées et 2 ligatures en masse sur les parties les plus épaisses, à cause de l'état hémophilique de la malade. Peu d'ascite. Rien dans l'utérus et ses annexes. Durée de l'opération : 1 h. 1/2. Suites immédiates satisfaisantes. La température ne s'élève pas au delà de 38, et le pouls ne dépasse pas 84. Il se régularise. Le tympanisme et les douleurs disparaissent le huitième jour. Les forces se relèvent rapidement.	
607	1er décembre 1883. Dr André.	40	Partie inférieure du mésentère	Lymphangiome.		Robuste, obèse. Pas d'enfants ; ventre globuleux, lisse. Tumeur située en avant de la colonne vertébrale, à l'hypogastre, sessile, molasse, demi fluctuante, imitant un kyste mésentérique. Incision longue. Pas d'ascite. Tumeur recouverte par le péritoine adhérent sur plusieurs points et nécessitant 6 ligatures perdues ; on voit ensuite qu'elle est implantée dans le mésentère inférieur, au dessous du paquet de l'intestin grêle et qu'elle est entourée de veines dilatées. Ouverture du feuillet séreux qui la recouvre. Dissection par morcellement de la tumeur. Ce temps de l'opération montre qu'elle	Guérison.

URE u ENU.	COMPLICATIONS. — ADHÉRENCES. VOLUME DE LA TUMEUR. TRAITEMENT DU PÉDICULE.	SUITES IMMÉDIATES.	SUITES ÉLOIGNÉES.
	est composée de varices des ganglions mésentériques, qui sont nombreux, hypertrophiés, séparés par des cloisons celluleuses, minces, feutrées. Par place, on voit des kystes à liquide laiteux et des dépôts adipeux. Malgré le pincement des vaisseaux et le morcellement attentif de la tumeur avec des pinces courbes, le malade perd un peu de sang veineux et beaucoup de liquide qui examiné par Ch. Robin est composé de lymphe. Adossement des feuillets séreux et cellulaires, qui entouraient la tumeur, 3 ligatures partielles à anses séparées à leur surface qui est ensuite excisée en dehors et réduite. Durée 1 h. 1/2. La tumeur du poids de 1 kilogramme examinée par Ch. Robin, était manifestement constituée par un angiome des ganglions mésentériques.		
	Réglée à 16 ans; non mariée. Dilatation anastomotique des veines sous-cutanées de l'abdomen. Œdème des membres inférieurs. Début : 2 ans, à l'époque de la suppression des règles. Depuis trois mois, deux attaques d'hémiplégie cérébrale, ayant causé des chutes et des péritonites. Incision très longue. Kyste uniloculaire; 15 litres de liquide sanguin. Adhérences pariétales générales très solides. Implantation dans le mésentère, le bassin, les ligaments et la corne de l'utérus. Ligature et excision de la corne droite de l'utérus nécessitant la section de la trompe et de l'ovaire. Adhérences à la paroi abdominale, à l'épiploon et aux intestins, si résistantes, si solides, qu'on dut prendre le kyste à revers pour en faire l'attraction et le décollement, c'est-à-dire en procédant d'arrière en avant et de gauche à droite. Le kyste	Suites immédiates favorables. Prise, le 7e jour après l'opération, de méningite aiguë à laquelle elle succombe.	

						tre elles existent des brides fibreuses qui les relient, et leur donnent l'aspect d'un angiome réticulé ce qui ne les empêche pas de se confondre. Les vaisseaux sanguins y sont fort peu abondants. Ce sont autant de ganglions lymphatiques variqueux et considérablement hypertrophiés qui réunis entre eux forment la tumeur. On enlève ces masses les unes après les autres, pinçant les rares vaisseaux qui donnent et on arrive jusque dans le fond de la gouttière vertébrale, au niveau des gros vaisseaux. Réapplication à la fin des deux feuillets séreux décollés et suture de leurs bords après avoir réséqué les portions de membranes inutiles. Durée 2 h. 1/2. L'examen histologique fait par Ch. Robin montre qu'il s'agit d'un lymphangiome des ganglions du mésentère.		
610	22 juin 1884. Dr Lambry.	58	Portion inférieure du mésentère.	Sarcôme kystique aréolaire.		3 enfants. Grande, amaigrie, cachectique. Pouls filiforme. Inanition. Depuis 1 an, plusieurs poussées de péritonite et d'obstruction intestinale. Plusieurs ponctions ont donné 5 à 10 litres de pus fétide et ont failli être suivies de péritonite mortelle. Incision longue, adhérences généralisées avec la paroi abdominale, l'épiploon et l'intestin dont je suis obligé de poursuivre la dissection pendant 20 minutes avec 60 pinces hémostatiques avant de distinguer la cavité du péritoine. Je trouve ensuite à la partie inférieure deux cavités de péritonite enkystée pelvienne contenant chacune 4 litres d'ascite sanguinolente. Ponction de plusieurs loges de la tumeur donnant 10 litres de pus fétide. Je parviens alors à reconnaître au-dessous du colon transverse que cette masse est implantée dans le mésentère, qu'elle descend au fond du bassin, et que ses parois sont ramollies, friables. Je l'incise en mettant des éponges pour empêcher le pus de tomber dans le péritoine pelvien et je constate qu'il s'agit d'une masse sarcomateuse, encéphaloïde du mésentère. J'incise le feuillet péritonéal et j'énucléo la tumeur avec les plus grandes difficultés. 250 grammes de sang sont perdus malgré 120 pinces hémostatiques. 2 piqûres sous-cutanées d'éther au cours de l'opération. Toilette du péritoine difficile. Durée 3 h. 1/4. Drainage du péritoine. L'année suivante, forces et embonpoint remarquables.	Guérison.	18 mois après, apparition au niveau de l'ombilic, dans l'épaisseur de la cicatrice pariétale, d'une tumeur qui atteint en 2 mois la grosseur d'une orange, qui s'ulcère, suinte de la sérosité sanguinolente et semble se continuer par un prolongement du côté du bassin. L'état général est encore excellent. Malheureusement, la tumeur résiste aux flèches de chlorure de zinc.
611	24 juin 1884. Dr Les ine.	54	Kyste du mésentère		Pu.	Épuisée, amaigrie, cachectique. 2 enfants de 12 et 23 ans. Début reconnu il y a deux ans par petite tumeur kystique au niveau du mésentère. Etranglement interne ayant failli causer la mort, il y a un an, pendant 48 heures. Un mois	Guérison.	

URE u ENU.	COMPLICATIONS. — ADHÉRENCES. VOLUME DE LA TUMEUR. TRAITEMENT DU PÉDICULE.	SUITES. IMMÉDIATES.	SUITES. ÉLOIGNÉES.
	après, péritonite aiguë par rupture du kyste. Première ponction, il y a huit mois, ayant donné 8 litres de pus. Depuis, 5 ponctions semblables. Poussées fréquentes du péritonite. Etat algide habituel des extrémités. Incision longue. Kyste adhérent partout à la paroi, mince, faible, difficile à détacher. Intestin gros et grêle placé en avant du kyste, recouvrant une grande surface du kyste que j'ouvre dans l'intervalle, sans distinguer les rapports avec la cavité péritonéale, tant ses parois sont adhérentes sur presque tous les points. Je me contente d'énucléer la tunique interne du kyste dans toute l'étendue, et je constate qu'elle est surtout adhérente au niveau du paquet aggloméré de l'intestin grêle et de l'épiploon confondus. Je conserve la tunique externe vasculaire que je saisis avec des pinces courbes et que je lie entre plusieurs ligatures séparées, après l'avoir excisée autant que possible. Je ne distingue la cavité péritonéale qu'en haut, près du gros intestin, et en bas et à droite du côté du bassin. En déchirant le kyste à ce niveau, je trouve deux péritonites enkystées, qui donnent un flot de liquide sanguinolent. Je place dans chaque poche un tube de caoutchouc fenêtré qui sort par l'angle inférieur de la plaie. Pendant l'opération, la malade perd 200 grammes de sang, malgré 100 pinces hémostatiques et 30 ligatures perdues. Une piqûre d'éther. Durée : 1 h. 1/2.		
	Réglée à 15 ans; mariée à 24 ans. Obèse. Emphysème et bronchite chronique. Arrivée il y a dix jours avec fièvre bilieuse. Début : 3 ans. Paroi grasse. Incision longue. Hémophilie nécessitant 20 pinces sur les vaisseaux des lèvres de la paroi. 3 litres d'ascite. Masses kystiques, sarcomateuses, d'aspect encéphaloïde, adhérentes à l'épiploon, que je résèque	Guérison.	Meurt brusquement de congestion pulmonaire pendant la convalescence.

						[illegible] de rocue, pas d'adhérence. La poche kystique, quoique mince, se rétracte très fortement dès qu'elle est vidée, et permet de reconnaître qu'elle s'engage profondément dans l'interstice du ligament large gauche dédoublé jusque dans le fond du bassin. Ce ligament remonte très haut et adhère fortement à la paroi kystique. Son décollement exige de très grands soins et 20 pinces hémostatiques. Quand il est obtenu, le ligament revenu sur lui-même forme une sorte de collier ovalaire qui a au moins décimètre dans son plus grand diamètre. Il est saisi dans une série (six) de ligatures parallèles deux à deux, plus une ligature à anse à chaque extrémité. Le pédicule ainsi lié est enclavé depuis la paroi abdominale jusqu'au fond du bassin en passant sur le côté de l'utérus.	sements verts, météorisme principalement marqué à l'épigastre. A l'autopsie on trouva qu'une hémorrhagie s'était faite à la face postér. du gr. épiploon dans sa région supér., là où le repli séreux avait été en contact avec le kyste, et que les caillots formés avaient été le point de départ d'une inflammation qui s'était fait sentir surtout sur l'epiploon.
614	16 août 1882. Dr Coulbeaux.	35	Fond du bassin.	Sarcome kystique.		Blonde, de taille moyenne, mince, grêle. Début 18 mois. Pas de métrorrhagie; malheurs de ménage et douleurs ayant causé l'épuisement, ainsi que la nutrition insuffisante. Ventre développé comme au terme d'une grossesse. Tumeur à grosses bosselures de consistance inégale : ferme et dure par places, pâteuse et comme aréolaire dans d'autres, quelques lobes paraissent fluctuants, notamment au niveau des flancs et des fosses iliaques. Diagnostic, tumeur fibro-cystique des ligaments larges : incision sus-pubienne longue de 10 centimètres. Peu d'ascite. Apparition d'une tumeur rougeâtre, très lobée, très volumineuse par infiltration, soulevant les intestins, la vessie, l'utérus, les deux ligaments larges, les ovaires et le mésentère. La sonde avait montré avant l'opération que la vessie était étalée à la surface; mais pas aussi haut que l'était réellement ce réservoir, qui remontait jusqu'à l'ombilic et rendait la dissection très difficile. Ponction des lobes fluctuants avec un trocart long et gros donnant trop peu de sérosité citrine par places, rougeâtre dans d'autres, pour diminuer le volume de la tumeur. Il devient évident que les cavités kystiques sont petites, et que les foyers de ramollissement sont nombreux. Nous reconnaissons	Succombe à l'épuisement le 4e jour.

URE ENU.	COMPLICATIONS. — ADHÉRENCES. VOLUME DE LA TUMEUR. TRAITEMENT DU PÉDICULE.	SUITES IMMÉDIATES.	SUITES ÉLOIGNÉES.
	que la tumeur est implantée au fond du bassin, derrière l'utérus, autour du rectum, mais il est impossible *à priori* de savoir dans quel organe elle a pris naissance. Je détache alors circulairement avec le bistouri la coque péritonéale qui revêt les globes, en coupant les cloisons fibro-cellulaires qui les séparent; je m'aide du doigt et des pinces hémostatiques pour énucléer le plus possible; 20 pinces en T sont nécessaires et empêchent toute perte de sang. J'enlève ensuite toute la masse morbide par morcellement en ménageant de mon mieux le feuillet péritonéal doublé de tissu celluleux et de gros vaisseaux, 40 pinces hémostatiques longues et courbes permettent de faire ce travail sans perte de sang. Je reconnais alors que la tumeur est fibro-plastique, qu'elle a vraisemblablement pris naissance dans le tissu cellulaire qui double le périoste, qu'elle a envahi par propagation les organes pelviens et qu'il me sera impossible de l'enlever en conservant le feuillet péritonéal ainsi que l'utérus et ses annexes, tant ils sont altérés. J'enlève ces organes en faisant de chaque côté au fond du bassin, la suture dite du cordonnier, et je résèque au dessus tous les tissus morbides en évitant de blesser la vessie et le rectum. J'utilise la portion restante du péritoine pelvien pour fermer l'utérus et recouvrir la vaste plaie faite aux dépens du tissu cellulaire pelvien. J'obtiens ainsi une sorte de moignon que j'attire et que je fixe à la partie inférieure de la plaie abdominale. Suture du reste de cette plaie. Pansement à l'iodoforme et au sublimé. Bien les trois premiers jours.		
	Réglée à 14 ans; pas d'enfant. Début? Développement plus rapide depuis six mois. Incision un peu longue, mettant à jour une tumeur non adhérente aux viscères abdominaux, à parois rougeâtres. Ponction d'une première loge qui donne un liquide hématique; une deuxième, plus profonde, donne un liquide séreux. La tumeur vient du bassin et paraît avoir	Mort de septicémie.	

						rectum à droite. Les symptômes et les signes physiques sont ceux des tumeurs fibro-kystiques des ligaments larges. Incision allant du pubis à l'ombilic. Épiploon, adhérant à la face antérieure et postérieure de la tumeur décollée, 3 pinces hémostatiques. On voit alors que la tumeur est blanchâtre, située dans l'épaisseur du mésentère inférieur, et du mésocœcum et du bassin. Incision du péritoine qui la recouvre au niveau d'une portion kystique. Écoulement de 1 litre de liquide sanguinolent. Énucléation, morcellement et attraction de la tumeur. Ce temps de l'opération exige 60 pinces hémostatiques, montre qu'il s'agit d'un sarcome né dans le périoste de la face interne de l'os iliaque gauche, au voisinage de l'articulation sacro-iliaque sur une surface de 3 centimètres carrés, ablation du périoste; grattage de la lame compacte. Suture du péritoine conservé qui recouvrait la tumeur en le fronçant avec deux anses de soie séparées. Fermeture complète du ventre. Durée 1 heure. Pendant les 8 premiers jours la température s'élève à 39° et le pouls à 120. Pas d'accidents locaux inquiétants.	

§ V. — Paroi antérieure de l'abdomen.

618	1er mars 1883. Dr Urdy.	50	Paroi antérieure de l'abdomen et bassin. Double tumeur fibreuse volumineuse.			Obésité extrême. Épuisée par des poussées de péritonite et par des métrorrhagies continuelles dues sans doute à l'aménopause qui font croire que la tumeur a pris naissance dans la paroi antérieure du corps de l'utérus. Les affaiblissements cachectiques sont tels que je refuse tout d'abord l'opération. Je ne cède qu'à la volonté formelle de la malade. Incision longue contournant l'ombilic. On voit aussitôt, à la partie supérieure, le foie et l'épiploon qui sont chargés de graisse et représentent d'énormes lipomes. A la partie inférieure de la plaie, nous voyons, la face antérieure d'une première tumeur fibreuse. La dissection nécessite 20 pinces hémostatiques qui sont remplacées en finissant par de nombreuses ligatures, à cause du grand volume des artères. Cette première masse pèse 2 kilogrammes et est ramollie au centre. Immédiatement en arrière et en dessous d'elle, nous trouvons une autre tumeur fibreuse, qui contourne la vessie et descend dans le bassin en refoulant l'utérus et les ligaments larges et qui sont tellement accolés que la dissection avec le bistouri est extrêmement difficile. Nous la poursuivons avec	Meurt d'anémie le 4e jour.

URE u ENE.	COMPLICATIONS. — ADHÉRENCES. VOLUME DE LA TUMEUR. TRAITEMENT DU PÉDICULE.	SUITES. IMMÉDIATES.	SUITES. ÉLOIGNÉES.
	le thermo-cautère sur la face antérieure, puis nous la morcellons. Ce morcellement nous entraîne à enlever l'utérus qui est petit et les ligaments larges qui sont accolés. Nous les coupons avec le thermo-cautère après avoir mis des ligatures perdues sur ces organes. Nous réduisons les surfaces saignantes, profondes après avoir mis 4 grosses ligatures perdues, 20 petites et après avoir adossé par suture sur toute son étendue et avec exactitude le feuillet péritonéal qui recouvrait les deux tumeurs. La seconde pesait 4 kilogrammes: elle était dure, non infiltrée, d'un blanc nacré à la coupe. La fermeture de la plaie est rendue difficile par le grand volume de l'épiploon lipomateux. Durée 1 h. 1/4.		

§ VI. — Péritoine.

						[illegible] certains kystes mixtes, différent de celui retiré pendant l'opération. Ventre volumineux, globuleux, sans bosselures. Très fines arborisations vasculaires à la surface de la peau. Tumeur bien fluctuante, flot. Incision courte; parois excessivement vasculaires comme dans les cancers abdominaux et les kystes sanguins, laissant couler un sang rouge, comme les hémophiles. Le péritoine pariétal est rouge et épaissi. Incisé, on ne trouve pas de paroi propre d'un kyste, mais une dégénérescence kystique, granuleuse, saignante du péritoine et du mésentère qui est déplissé, étalé et fixé de même que les intestins. Tout le péritoine est rempli d'un liquide brunâtre, filant, colloïde, qui s'écoule. Pendant cet écoulement, on aperçoit une très fine trame celluleuse, qui est entraînée par le liquide. Cette trame se détache du péritoine viscéral. On reconnaît qu'il s'agit d'une dégénérescence colloïde du péritoine, principalement développée dans le mésentère et sur les viscères qui occupent le fond du bassin et le flanc gauche. En pressant de ce côté sur le ventre, on fait sourdre en abondance le liquide colloïde. On débarrasse, autant que possible, la cavité abdominale de son contenu, sans léser les viscères, puis on se borne à refermer le ventre. Durée : 30 minutes. Le quatrième jour, le liquide sort par la plaie malgré le soin mis à suturer l'abdomen.		
621	15 février 1883. Dr André.	36	Péritoine ovarien et ligam. larges. Kyste de l'hiatus de Winslow.	Forme kystique.	Colloïde.	Femme complètement épuisée; n'a plus que le souffle; extrême émaciation; muguet. Impossible de lui faire tolérer la nourriture depuis trois mois. 3 ponctions depuis deux mois, n'ont rien donné et fait croire à un cancer. Ventre énorme, non fluctuant. Incision contournant l'ombilic et le dépassant de 6 cent. Kystes à parois friables, couvertes d'un exsudat nacré. Adhérences pariétales, épiploïques, intestinales, généralisées, peu consistantes, vasculaires. On incise largement la tumeur pour y plonger la main et la vider ainsi de la substance colloïde, myxomateuse. On fait l'attraction du sac par la main engagée dans l'intérieur, en saisissant largement la paroi. Ce dégagement est laborieux. La masse kystique est insérée sur les deux ligaments larges dans toute leur longueur. Chacun d'eux est saisi dans un fil et lié à part, et le moignon laissé en place. Il est difficile de savoir si la tumeur a pris son point de départ sur les ovaires ou sur le péritoine. Sur le ligament large gauche, la connexion a dû	Guérison.	Nous avons appris que la malade avait succombé l'année suivante à une broncho-pneumonie.

URE u KNU.	COMPLICATIONS. — ADHÉRENCES. VOLUME DE LA TUMEUR. TRAITEMENT DU PÉDICULE.	SUITES IMMÉDIATES.	SUITES ÉLOIGNÉES.
	se faire par des adhérences. 30 ligatures perdues sur les parois, l'épiploon et l'intestin. Toilette difficile du bassin, qui est rempli de fausses membranes hématiques. Collection séreuse enkystée au niveau de l'hiatus de Winslow; on la ponctionne. Durée de l'opération : 1 h. 35 minutes. Réaction facile; suites immédiates favorables.		
	Maigreur squelettique. Pas d'enfants. Depuis 3 mois, ne vit que de jus de viande, de bouillon et d'eau-de-vie. Depuis 1 mois le pouls est filiforme. 1 ponction faite par son médecin il y a 2 mois, et 1 par moi il y a 15 jours, celle-ci avait donné 10 litres de sérosité purulente qui, analysée par Méhu, avait conclu comme moi à un cancer primitif ou secondaire du péritoine. Malgré ce diagnostic confirmé par la rapidité de la marche, la forme, la multiplicité, la consistance, le siège des nombreuses tumeurs, je suis obligé de faire une incision exploratrice pour en prouver l'exactitude suivant la volonté du médecin et du mari de la malade. Incision allant du pubis à l'ombilic nécessitant 20 pinces hémostatiques. Reconnaissance de l'état cancéreux du péritoine qui est chargé de granulations et de masses morbides dont l'épaisseur varie de 1 à 6 centimètres suivant les endroits. Extraction de 3 litres de liquide ascitique. Suture des parois faite avec des fils de soie à anses rapprochées, pour éviter que la cicatrice ne cède à une reproduction trop rapide du liquide. Les jours suivants, pas de réaction; le pouls se relève et l'appétit revient; un peu de sphacèle de la peau au milieu de la suture. Retourne dans le Var le 20e jour.	Guérison.	Récidive du liquide 2 mois après. Mort quelques mois après par suite des progrès de la maladie.
col - a my- euse.	Réglée à 12 ans; mariée à 17. Début? Reconnaissance en août. Ponction il y a un mois, qui retire 15 litres d'ascite et le liquide de trois loges, l'une purulente, l'autre claire, l'autre à cholestérine, et des masses solides au fond du bassin. Au moment de l'opération, embonpoint conservé,	Guérison.	Abcès pelv. au bout de quelques mois. La malade, revue en mars 1885, était bien portante, sans récidive apparente

						sorte, on peut former deux pédicules artificiels qui sont liés à part : 1° l'antérieur, plus étroit, solide, est constitué par un moignon utérin ; 2° le postérieur, plus large, plus friable par l'insertion sur le méso-rectum et le fond du bassin. Ces moignons sont liés en deux parties, puis reliés en masse et abandonnés dans le ventre. Les ligatures perdues durent être placées sur des brides éraillées du méso-rectum, qui n'avaient pas été comprises dans ce deuxième pédicule. Toilette soigneuse du péritoine. 60 pinces hémostatiques furent appliquées sur le fond du bassin au cours de l'opération, qui dura 1 h. 3/4.		
624	6 février 1884.	35	Péritonite enkystée généralisée. Incision exploratrice Petit kyste de l'ovaire droit, excisé.			Réglée à 15 ans. Mariée, sans enfant. Début, 12 ans. Veine jugulaire gauche très dilatée. Une ponction, il y a deux mois, à l'hôpital, a donné 10 litres de liquide d'aspect ovarien, couleur vert-bouteille. Ventre distendu par une collection liquide bien fluctuante, un peu molle, globuleuse, sonore sur les côtés, mate en avant comme les kystes de l'ovaire. Incision jusqu'à l'ombilic à travers les parois œdématiées, saignantes, très friables, offrant à la coupe une coloration gris-jaune, intermédiaire au tissu adipeux et au tissu inflammatoire. Le péritoine, avant d'être ouvert, a l'aspect blanc un peu verdâtre des kystes à parois minces et transparentes. Incisé, on voit qu'il est tapissé par des fausses membranes blanchâtres, épaisses, peu vasculaires, friables, empêchant de le distinguer à la coupe On voit alors s'écouler 15 litres de liquide citrin, peu caractéristique. Celui-ci évacué, on reconnaît qu'on est en présence d'une péritonite enkystée. Le péritoine viscéral est blanc, recouvert d'exsudats fibrineux qui lui donnent l'aspect de la corne ramollie et se déchire facilement. Les intestins rouges, sombres, granuleux, sont agglutinés en masse et forment une boule qui se relie à la paroi. On reconnaît que la sonorité latérale était due à des anses d'intestin gros et grêle adhérentes à la paroi. On voit aussi une anse d'intestin grêle adhérente au péritoine pariétal, tout près de la ligne de section. Elle n'a pas été touchée. On cherche la cause de cette ascite : rien sur le péritoine ni l'intestin que des exsudats secondaires ; foie sain, rate saine, rien dans le mésentère ; seulement, sur l'ovaire droit, un kyste du volume d'une châtaigne, non enflammé, qu'on enlève. Est-ce une dégénérescence épithélio-	Guérison.	Le liquide ne s'était pas encore reproduit quelques mois après.

	COMPLICATIONS. — ADHÉRENCES. VOLUME DE LA TUMEUR. TRAITEMENT DU PÉDICULE.	SUITES IMMÉDIATES.	SUITES ÉLOIGNÉES.
	mateuse commençante du péritoine? On ne peut l'affirmer. La cavité enkystée ayant été bien débarrassée de son ascite, on referme le ventre. Durée : 30 minutes. Les jours suivants, toux, sueurs et urines fétides, qui cessent le cinquième jour. Cette observation a fait le sujet d'une clinique qui se trouve publiée dans ce volume, page 151 et suivantes.	Guérison.	La guérison ne s'était pas démentie à la fin de l'année.
	glée à 14 ans : mariée à 22 ans; pas d'enfant. Début? Une ponction, le 28 octobre, n'avait pas permis à Méhu de diagnostiquer comme nous la nature du liquide, comme il l'a fait depuis. Hernie ombilicale, ventre très fluctuant, flot très marqué. Incision jusqu'à l'ombilic. Écoulement de 20 litres d'ascite louche. Végétations colloïdes du péritoine pelvien et de la surface des deux ovaires, d'aspect papillomateux, dendritique, rappelant par la disposition et la résistance le frai de grenouille. Au milieu de cette masse, on ne peut plus distinguer les ovaires, mais on reconnaît que les deux trompes sont oblitérées au niveau de leurs franges kystiques dans le reste de leur étendue : la gauche a le volume d'un œuf de poule, la droite d'une noix. Au milieu de l'une de ces masses on trouve un corps qui a le volume et l'aspect d'un testicule. Toutes ces végétations sont groupées en forme de petites masses isolées, qui sont reliées l'une à l'autre par des pédicules longs et grêles, composés d'une artère et d'une veine qui dans les lobes se ramifient à la manière des branches d'un	Guérison.	A pris depuis un certain embonpoint, et présente toutes les marques de la santé la plus florissante.

						[illegible] à juste titre hydronéphore par calcul urétéral. Incision au devant du carré lombaire dépassant les côtes et la crête iliaque qu'elle met à nu ainsi que le bord des muscles, section de l'aponévrose et du bord antérieur des muscles au ras de la crête iliaque. Apparition du tissu cellulo-fibreux de l'atmosphère du rein. — Difficulté d'ouvrir cette loge enflammée et sclérosée. Mise à nu de la face externe de la tumeur rénale reconnaissable à sa coloration. 2 ponctions avec le trocart qui donnent issue chacune à 200 grammes de sérosité purulente et réduisent la tumeur assez pour qu'il n'y ait plus lieu de songer à la voie abdominale qui avait été proposée, ablation par morcellement de la tumeur avec les pinces à mors longs et courbes, rendue difficile par la friabilité du parenchyme rénal distendu et infiltré de pus. Pincement préventif et ligature du hile et des vaisseaux entre 2 anses de soie séparées et réduites. Placement de 2 tubes de caoutchouc fenêtré aux angles supérieur et inférieur de la cavité, fermeture de la plaie avec 6 anses métalliques séparées, profondes et superficielles. Pansement phéniqué et iodoformé. Durée 1 h. Réunion par première intention.	
628	16 juillet 1881. Dr Mouret.	17	R. droit.	U.	Hydatique.	Jeune homme, amaigri par la misère et les souffrances. Etat fébrile continu avec frisson depuis plusieurs mois. Tumeur au niveau du rein droit, saillante en avant et en arrière reconnue depuis 1 an; actuellement la tumeur est douloureuse au toucher, remonte au-dessous du foie auquel elle est accolée, descend dans la fosse iliaque droite et dépasse la ligne médiane au niveau de l'ombilic. En raison de la saillie postérieure, nous pensons à une tumeur rénale. En raison de l'absence des coliques néphrétiques et de la profession de garçon boucher, nous diagnostiquons le kyste hydatique enflammé du rein. Incision verticale allant des fausses côtes à l'épine iliaque, traversant les muscles et ouvrant le péritoine distendu, faiblement adhérent. Ponction de la tumeur donnant issue à 2 litres 1/2 de pus mélangé d'hydatides. Nécessité d'attirer la poche, de l'exciser et de suturer les bords au dehors pour éviter la néphrectomie. Ce temps de l'opération est facile, grâce à l'épaisseur et à la résistance des parois du kyste. La suture est commencée au niveau des angles pour éviter le passage du pus dans le péritoine. Double tube à drainage laissé dans la poche pendant trois mois. Pas de complications ultérieures. Durée de l'operation : 25 m.	Guérison.

COMPLICATIONS. — ADHÉRENCES. VOLUME DE LA TUMEUR. TRAITEMENT DU PÉDICULE.	SUITES IMMÉDIATES.	SUITES ÉLOIGNÉES.
mateuse commençante du péritoine? On ne peut l'affirmer. La cavité enkystée ayant été bien débarrassée de son ascite, on referme le ventre. Durée : 30 minutes. Les jours suivants, toux, sueurs et urines fétides, qui cessent le cinquième jour. Cette observation a fait le sujet d'une clinique qui se trouve publiée dans ce volume, page 151 et suivantes.	Guérison.	La guérison ne s'était pas démentie à la fin de l'année.
[illegible]glée à 14 ans : mariée à 22 ans; pas d'enfant. Début? Une ponction, le 28 octobre, n'avait pas permis à Méhu de diagnostiquer comme nous la nature du liquide, comme il l'a fait depuis. Hernie ombilicale, ventre très fluctuant, flot très marqué. Incision jusqu'à l'ombilic. Écoulement de 20 litres d'ascite louche. Végétations colloïdes du péritoine pelvien et de la surface des deux ovaires, d'aspect papillomateux, dendritique, rappelant par la disposition et la résistance le frai de grenouille. Au milieu de cette masse, on ne peut plus distinguer les ovaires, mais on reconnaît que les deux trompes sont oblitérées au niveau de leurs franges kystiques dans le reste de leur étendue : la gauche a le volume d'un œuf de poule, la droite d'une noix. Au milieu de l'une de ces masses on trouve un corps qui a le volume et l'aspect d'un testicule	Guérison.	A pris depuis un certain embonpoint, et présente toutes les marques de la santé la plus florissante.

						alors l'ouverture supérieure de façon à bien mettre à nu le fond de la vésicule que je trouve adhérent sur une partie de son étendue. J'attire cette portion de la vésicule, je l'ouvre et je constate qu'il y a plusieurs autres calculs plus petits que le précédent, à facettes, que j'extrais en totalité. Je suture alors le fond de la vésicule à la plaie pariétale en la fronçant de façon à rendre la fistule aussi petite que possible, puis j'introduis par la plaie inférieure un tube de caoutchouc fenêtré qui passe à travers la plaie supérieure pour former une sorte de drainage et je réunis le bord de chaque plaie avec des points de suture de soie à anses séparées. Durée 1 heure. Les suites immédiates de l'opération furent des plus simples; les plaies se réunissent par première intention, la tumeur et la suppuration disparurent d'emblée, mais il resta au niveau de la plaie supérieure un trajet fistuleux direct qui nécessita plusieurs mois des cautérisations fréquentes avec le nitrate d'argent et le rapprochement des bords de la fistule avec des bandelettes de tarlatane collodionnée.	
622	18 avril 1884. Dr Bastin.	Kyste hydatique du petit lobe du foie.	Pu.	14 ans. Fils d'un marchand de vins d'Asnières. Douleur et gonflement datant de six mois. Tumeur reconnue il y a deux mois. Diagnostic au moment de l'opération; kyste hydatique suppuré ou abcès du lobe gauche du foie. Accidents fébriles et état cachectique menaçants. Incision des parois abdominales au niveau de l'épigastre, sur la ligne médiane, de 10 centimètres de longueur. La face supérieure du lobe gauche refoulée par la tumeur se présente. Elle est repoussée avec l'index en haut. Les parois blanches du kyste se présentent. Ponction avec un trocart long, de la grosseur de celui qui sert à celle des kystes ovariens. Sortie de deux litres de pus mélangé de membranes hydatiformes. Poche attirée entre les lèvres de la plaie abdominale et ouverte sur une longueur de 8 centimètres Les bords de la plaie sont suturés avec des fils de soie à ceux de la partie moyenne de la plaie abdominale. Le reste de cette dernière est suturé séparément. Tube en caoutchouc fenêtré, disposé en canon de fusil, placé à demeure. Injections faites alternativement dans la plaie avec l'eau phéniquée au 50e et le sublimé au 1000e. Suites immédiates des plus simples. L'état fébrile disparait, les forces reviennent complètement en quelques semaines et la suppuration est tarie le 70e jour.	Guérison.

URE ENU.	COMPLICATIONS. — ADHÉRENCES. VOLUME DE LA TUMEUR. TRAITEMENT DU PÉDICULE.	SUITES IMMÉDIATES.	SUITES ÉLOIGNÉES.
	§ IX. — Rate.		
o- uin.	Femme grande, bien réglée, pas d'enfants, très émaciée. Douleurs violentes et saillie anormale à l'hypochondre gauche depuis 6 ans; s'étant beaucoup accrue depuis 1 an. Actuellement tumeur volumineuse remontant sous l'hypochondre, dépassant la ligne médiane du côté de l'ombilic, remplissant la fosse iliaque gauche et un peu la droite, liquide, fluctuante, homogène. Dyspepsie, alternatives de diarrhée et de constipation. Rien du côté des urines. Diagnostic à la vue et à la percussion : Kyste hydatique de la rate ou du rein. Pour compléter le diagnostic et faire en même temps le traitement curatif, incision 30 centimètres au-dessous des fausses côtes, mettant a nu la tumeur. Reconnaissance du kyste, à parois blanchâtres, rosées et de son siège dans la rate. Ponction avec un long trocart donnant issue à 4 litres de liquide séro-sanguin, sans débris d'hydatides. Kyste à parois molles, peu friables, attire en dehors, excisé en partie. Résistance de la partie postérieure constituée par la rate étalée irrégulièrement à la surface. Nous nous décidons à exciser la portion attirée en dehors et à laisser celle-ci en place en la saturant aux lèvres de la plaie abdominale suivant les règles de notre méthode par suppuration. Double tube à demeure en caoutchouc rouge allant dans un vase placé sur les côtés du lit, faisant syphon et servant à faire des injections émollientes d'abord, substitutives ensuite. Pas de péritonite de voisinage. La suppuration est complètement tarie en 42 jours. La malade se plaignait d'avoir reçu un coup violent du côté de sa tumeur six mois avant l'opération. Peut-être y avait-il eu à cette occasion un épanchement sanguin dans un kyste primitivement hydatique. Durée de l'opération 1 heure.	Guérison.	La malade est prise l'année suivante de dissentérie à laquelle elle succombe. Rien dans les principaux viscères.

					la syphilis intestinale. A cause du siège, je fais une incision verticale allant du milieu de l'arcade de Fallope sur laquelle elle empiète, jusqu'à 10 centimètres plus haut parallèlement à l'artère hypogastrique qui est respectée, 6 pinces hémostatiques. L'ouverture du péritoine donne issue à un peu de liquide ascitique louche et permet de découvrir la tumeur qui a le volume du poing et la longueur de la main d'un adulte. On voit qu'elle occupe la totalité de l'S iliaque et qu'elle remplit la fosse iliaque gauche ainsi que le mésocolon. Comme il est impossible d'attirer l'anse et surtout le reste de la tumeur, tant elles sont adhérentes, j'agrandis l'incision, ce qui nécessite 5 nouvelles pinces hémostatiques sur la paroi. J'oblitère l'intestin au-dessus et au-dessous de la tumeur avec des pinces courbes à mors longs et recouverts de caoutchouc, puis j'incise la portion d'intestin intermédiaire qui est malade. La tumeur rendue libre dans sa portion intestinale, je détache par dissection sa portion mésocolique et iliaque, ce qui nécessite 30 pinces hémostatiques et six ligatures perdues formant autant de petits pédicules. Je rapproche ensuite le péritoine du mésocolon et de la fosse iliaque que j'ai conservé au moyen de sutures séparées et j'affronte les 2 bouts de l'intestin au moyen de 20 serre-fines internes de mon modèle et de 10 points de suture à anses séparées, suivant notre méthode. Pour maintenir la lumière de l'intestin, je laisse dans son intérieur à ce niveau un gros tube d'os décalcifié. Fermeture du ventre. Durée 2 heures. L'examen de la pièce montre que l'épithélioma s'est propagé au loin dans les tuniques de l'intestin en même temps qu'aux ganglions iliaques. Pendant les premiers jours réaction bonne, espoir de guérison durable. Mais bientôt le pouls redevient filiforme, la malade se refroidit, faute de pouvoir prendre des boissons et des aliments et elle succombe à l'inanition plus encore qu'à la cachexie cancéreuse.		
635	6 novembre 1882. Dr Gager.	59	Cancer du cœcum.	Epithélioma cylindrique à forme végétante, propagé au mésentère.	Mourant d'inanition. Maigreur extrême. Teinte cachectique. Pouls filiforme. Depuis 2 ans il vomit tous les aliments et les boissons. Les gaz eux-mêmes sont retenus dans l'abdomen qui est constamment ballonné, et c'est à peine si par intervalles il passe un peu de matières liquides par l'anus. Depuis 6 mois ne vit que de 1/2 litre de lait et de quelques cuillerées d'eau-de-vie. Depuis 8 jours, il a pu rendre quelques selles diarrhéiques et s'asseoir pendant 1 heure. Depuis 2 mois le tympanisme est tel que son médecin est obligé de ponctionner	Succombe à l'intoxication cancéreuse.	

RE NU.	COMPLICATIONS. — ADHÉRENCES. VOLUME DE LA TUMEUR. TRAITEMENT DU PÉDICULE.	SUITES IMMÉDIATES.	SUITES ÉLOIGNÉES.
	le ventre avec un trocart long et fin. Chaque ponction donne issue à des gaz qui sont recueillis dans une cuvette d'eau et brûlés. Le ventre est surtout distendu à l'excès au niveau de l'ombilic. Il n'y a pas de barre transversale sur le trajet du côlon, ni de mouvements péristaltiques apparents à travers la paroi abdominale. Pas de tumeur solide, reconnaissable. Gargouillement au palper. Incision allant du pubis au voisinage de l'ombilic. A cause de l'hémophilie, 28 pinces hémostatiques sur les lèvres de la plaie pariétale. Le péritoine ouvert, on voit aussitôt sur la ligne médiane une anse d'intestin dilatée, blanche, hypertrophiée, du volume de la jambe d'un adulte, couverte de prolongements adipeux et d'adhérences épiploïques. J'introduis la main du côté du bassin en me guidant sur elle et je sens bientôt qu'elle fait suite à une portion d'intestin indurée qui est le siège de l'obstruction. Je constate que cette portion n'est autre que le cæcum. Je reconnais que le reste du gros intestin est atrophié, enflammé par suite de l'absence de fonction et contraste singulièrement par son petit calibre avec celui de l'intestin grêle qui est blanchâtre, épaissi, dilaté, hypertrophié. Je place au-dessus et au-dessous du nœud cancéreux de longues pinces courbes, mais la plus longue est moitié trop courte pour comprimer le bout dilaté, si bien que, même en en mettant deux, l'un à droite, l'autre à gauche, je ne puis empêcher les matières de circuler. Les adhérences de la tumeur avec les organes voisins et en particulier avec le mésentère sont telles qu'elles exigent 40 pinces hémostatiques. Après les avoir disséquées, j'excise la portion d'intestin dégénérée en même temps que le mésocolon sous-jacent qui est taillé en coin. Ceci fait, j'abouche directement les bouts de l'intestin avivés; mais en raison de différence de calibre de ces bouts, je ne puis affronter et suturer que le 1/3 du bout supérieur. Le reste est suturé à lui-même en adossant le feuillet péritonéal par des points de suture à anses séparées très rapprochées		

[illegible] Parois abdominales grasses, peu vasculaires. Incision moyenne dont le centre est un peu au-dessus de l'ombilic. Épiploon et gros intestin adhérents à la paroi abdominale. Nécessité de détacher avec une spatule l'épiploon de la paroi abdominale et des côtes et de l'exciser sur une étendue de la largeur de la main, après l'avoir saisi à ce niveau entre 4 ligatures isolées, réduites. Apparition de la portion inférieure du duodénum et de la partie voisine du jéjunum, qui sont adhérentes sur une longueur de 10 cent. à la face externe d'une tumeur kystique, blanchâtre, qui recouvre le pancréas. Détachement de cette anse sur une longueur de 6 cent. avec la spatule. 8 ligatures perdues. Sur les autres points, la surface du kyste est recouverte de fausses membranes épaisses, blanchâtres, peu vasculaires. Ponction donnant 2 litres de liquide clair, eau de roche d'abord, purulent ensuite et mélangé de débris d'hydatides. Incision de la poche. Ablation de l'hydatide-mère. Possibilité de reconnaître que la poche est insérée sur le milieu du pancréas. Bords des lèvres excisées du kyste suturés de chaque côté à ceux de la plaie abdominale, sur une longueur de 10 cent., plus au-dessus qu'au-dessous de l'ombilic, avec des fils de soie à anses séparées. Le reste de la plaie pariétale est fermé isolément. Tube à drainage, à demeure, dispose en anse. Traitement par suppuration suivant la méthode que nous avons enseignée pour les kystes de l'abdomen et du bassin qui nécessitent une excision partielle. L'opération est faite sans qu'une goutte de sang ou de liquide kystique passe dans le péritoine. Bien pendant les six premiers jours. Le 7e, douleurs violentes au niveau de la plaie, suivies d'un abcès stercoral, dû sans doute au décollement de l'intestin. J'enlève les fils, sauf ceux qui sont au-dessus et au-dessous du kyste. Appétit et facies bons. — Le 13e jour, suppression des garde-robes par l'anus qui sortent par la plaie. — Le 20e jour, je retire le tube de caoutchouc qui était dans le kyste, et je reconnais que celui-ci est oblitéré. La plaie abdominale s'est convertie en une gouttière épaisse, étroite, dont je rapproche de plus en plus les bords avec les fils de soie collodionnés. Etat général satisfaisant. — Le 60e jour, l'anus anormal est fermé. — Le 9 août suivant, à la suite de coliques violentes, la cicatrice se rompt et l'anus anormal se reproduit. Pendant un mois la plaie se referme par intervalles de deux à trois jours. — En septembre, guérison définitive.

[illegible] la guérison de cette complication est définitive au bout de 5 mois, grâce à la manière dont les pansements sont dirigés, sans qu'une opération soit nécessaire. Revue les années suivantes en parfaite santé.

RE NU.	COMPLICATIONS. — ADHÉRENCES. VOLUME DE LA TUMEUR. TRAITEMENT DU PÉDICULE.	SUITES IMMÉDIATES.	SUITES ÉLOIGNÉES.
	§ XII. — Utérus.		
	1° *Grossesse extra-utérine.*		
	Robuste. Épuisée par les souffrances continues, depuis six mois. Symptômes de grossesse il y a 15 mois, lait dans les seins, aménorrhée, gonflement du ventre, mouvements et bruits de cœur fœtaux, ramollissement du col, etc. Depuis 5 mois surtout le ventre augmente de volume rapidement, les douleurs sont intolérables, la dyspnée devient extrême et la malade exige l'opération. Le toucher vaginal montre que le col utérin est très élevé, que le col a la longueur et le volume des nullipares, et qu'une tumeur fixe, bilobée, adhérente à l'utérus et au fond du bassin occupe le cul-de-sac de Douglas. Le palper abdominal combiné au toucher vaginal et rectal montre que cette tumeur est bosselée, douloureuse, résistante et remonte au-dessus de l'ombilic. La matité confirme le diagnostic de grossesse extra-utérine datant de 12 à 15 mois. Incision exploratrice longue de 10 centimètres à l'hypogastre. Elle montre que la grossesse extra-utérine est pelvienne, comme nous l'avions reconnue et qu'en outre l'utérus est distendu par un fœtus de trois à quatre mois ; nous abandonnons l'idée d'extraire le fœtus extra-utérin et nous préférons laisser la grossesse normale, surajoutée, suivre son cours. Fermeture de la plaie. Réunion immédiate. Le premier jour coliques et douleurs expulsives qui cèdent aux opiacés. La malade retourne à Saint-Louis où elle se rétablit bien. Six mois après accouchement régulier. Suites de couches favorables. La malade avait promis de revenir : nous ne l'avons pas revue.	Guérison.	

						vaginal. La ponction du kyste donne 5 litres de liquide séreux. Il n'existe pas de masses aréolaires. On reconnaît que ce kyste s'est développé dans l'utérus et qu'il a envoyé des prolongements dans le tissu cellulaire sous-péritonéal qui double le fond du bassin. En raison des délabrements et des dangers qu'occasionnerait une telle dissection, on se décide à tenter le traitement par suppuration après avoir incisé le péritoine et le feuillet cellulo-vasculaire, ce qui nécessite 12 pinces hémostatiques. On suture ensuite les bords de la poche aux lèvres de la plaie des parois pour traiter par la méthode de suppuration et on place un tube à demeure. Pas d'ascite. Durée : 45 minutes.		
640	6 décembre 1883. Drs Litardière et Poisson.	51	Fond de l'utérus.	U.	Sé.	Réglée à 14 ans; mariée à 20; 2 enfants. Début? Reconnaissance il y a six mois. Pas de ponction. Incision de 12 cent. Adhérences pariétales sans importance. Ponction : 10 litres liquide séreux. Adhérences intestinales généralisées sur la base, difficiles à disséquer, nécessitant 20 ligatures perdues. Adhérences pariétales pelviennes sous forme de brides qui sont décortiquées aux dépens de la paroi kystique et liées à part. La tumeur est implantée dans le fond de l'utérus, dont le tissu à ce niveau est mou, infiltré, comme myxomateux. Nous lions le corps de l'utérus entre deux ligatures isolées. Celles-ci sont trop peu serrées pour assurer l'hémostase, de sorte que nous plaçons 10 ligatures perdues sur le moignon avant de le réduire. Un peu d'ascite. Durée : 55 minutes.	Guérison.	En juin 1884, gravelle, dysurie. Je reconnais une grosse pierre phosphatique vésicale que je broie. Reste guérie grâce aux lavages intra-vésicaux jusqu'en oct. En novemb. 1884, nouveau calcul broyé par F. Guyon.
641	9 décembre 1883. Dr de Grandmont.	51	Fond de l'utérus, ligament large et bassin.	U.	H. Pu.	Réglée à 14 ans; mariée, pas d'enfant. N'a pas pris de nourriture depuis trois mois par suite de distension excessive du kyste et de la péritonite. Début 2 ans. Une ponction, il y a un mois, donnant 14 litres de liquide hématique, charriant des globules de pus et des cristaux de cholesterine. Incision longue, dépassant l'ombilic, à travers des parois épaisses et grasses. Elle met à jour une tumeur kystique, de couleur rougeâtre, à parois épaisses, d'apparence utérine. Pas d'adhérences pariétales. Ponction du kyste : 8 litres de liquide chocolat, rendu louche par du pus épais, et des globules sanguins. Adhérences avec l'intestin, 10 ligatures perdues, avec le mésentère 2 ligatures perdues; le dégagement du sac est rendu difficile par la largeur de l'implantation et la	Guérison.	Succombe pendant la convalescence, à l'inanition.

RE NU.	COMPLICATIONS. — ADHÉRENCES. VOLUME DE LA TUMEUR. TRAITEMENT DU PÉDICULE.	SUITES IMMÉDIATES.	SUITES ÉLOIGNÉES.
	brièveté des parois rétractées. En examinant les rapports, on voit que le sac naît du fond de l'utérus et qu'il plonge à travers le ligament large gauche jusqu'au fond du bassin. Résection du ligament large entre 3 ligatures partielles et 2 totales. Nous plaçons ensuite à travers l'utérus, au-dessous de la cavité kystique, 3 forts fils de soie de façon à former trois anses juxtaposées. Nous réséquons au-dessus les parois du kyste et nous terminons en plaçant quelques ligatures perdues sur divers points de la surface de section qui auraient pu saigner. La corne droite de l'utérus, notamment, est liée à part avec un fil solide. Le moignon utérin est ensuite librement abandonné dans le ventre. L'incision pariétale est refermée dans toute sa longueur. Pansement par occlusion. Durée 1 heure $^1/_2$.		
	Réglée à 19 ans, non mariée. Reconnaissance du kyste il y a trois mois, traitée depuis 2 ans par Charcot pour de grandes et de petites attaques d'épilepsie. Une attaque se déclare en notre présence. Très affaiblie. Incision courte, pas d'ascite. Kyste développé dans la moitié gauche du corps de l'utérus, descendant dans le ligament large et le mésentère, remontant à l'épigastre. La trompe est normale comme grosseur et longueur; elle s'étale à la surface. La ponction donne 4 litres de liquide sanguin, et de vieux caillots. L'utérus est très hypertrophié, il remonte au-dessus de la fosse iliaque droite, et est surtout augmenté de volume dans le sens antéro-postérieur; ses fibres hypertrophiées entourent le kyste, même du côté où celui-ci s'engage dans le ligament large gauche, et le mésentère en soulevant l'ovaire et la trompe. On ouvre largement le kyste de dehors en dedans à travers le ligament large en s'aidant de trois pinces courbes, et de vingt pinces longues,	Guérison.	Une fistule s'est établie à l'angle inférieur de la plaie 2 mois après l'opération et a suppuré pendant 6 mois sans troubler l'état général.

						tés. Incision de cette portion de la tumeur après avoir introduit un cathéter dans la vessie. Cette précaution était importante, car sans elle nous aurions coupé la tunique musculaire de cet organe. La tumeur vidée, nous détachons plusieurs adhérences intestinales très résistantes qui nécessitent 6 ligatures perdues et nous constatons que la tumeur est implantée dans l'épaisseur de la paroi antérieure de l'utérus; qu'elle est uniloculaire et que ses parois sont inégales. Toilette attentive du péritoine. Les bords de l'incision sont ensuite attirés à l'angle inférieur de la plaie et suturés aux lèvres de la paroi abdominale suivant notre procédé de traitement par suppuration des tumeurs pelvi-abdominales. Le reste de la plaie pariétale est fermé avec soin. Double tube en caoutchouc laissé à demeure dans la cavité du kyste. Durée 2 h. 1/2. Suites de l'opération des plus simples, la température n'a pas dépassé 37° et le pouls 90. Le tube est laissé pendant une année pour faciliter les injections alcoolisées et phéniquées. Les forces se relèvent très rapidement.		
644	8 janvier 1884. Drs P. Bert et Tonnelier.	28	G. Lig. large et corne droite de l'utérus.	U.	Pu.	Réglée à 11 ans 1/2. Mariée; pas d'enfants. Dyspepsie flatulente et vomissements continuels depuis plusieurs années. Début, 10 ans. Pas de ponction. Anesthésie par le chloroforme titré. Incision remontant au-dessus de l'ombilic. Tumeur enflammée, de coloration rouge. Ponction : 8 litres de pus phlegmoneux. Adhérences pariétales et viscérales, généralisées, peu vasculaires. En attirant le sac, on trouve qu'il est adhérent au bassin par des brides fibreuses, vasculaires, résistantes, difficiles à disséquer. Après les avoir enlevées, nous reconnaissons que la tumeur descend dans le ligament large droit; on l'incise et on le dissèque. On reconnaît ensuite que la tumeur s'engage dans l'épaisseur de la corne droite de l'utérus. Nous sommes alors tentés de réséquer la plus grande partie de la poche et de faire le traitement par suppuration. Mais nous nous décidons à réséquer la corne utérine après l'avoir comprise entre trois ligatures partielles et une totale, de façon à imiter une sorte de pédicule. Comme celui-ci est enflammé et friable, nous laissons sur lui 6 longues pinces hémostatiques à demeure pendant 24 heures; nous abandonnons 8 ligatures perdues au fond du bassin, et nous réunissons par suture les feuillets du ligament large. Peu d'ascite. Durée : 1 heure.	Guérison.	Six mois après, un abcès se forme dans le bassin et se vide spontanément par le rectum. Depuis lors, la santé est redevenue normale.

E U.	COMPLICATIONS. — ADHÉRENCES. VOLUME DE LA TUMEUR. TRAITEMENT DU PÉDICULE.	SUITES IMMÉDIATES.	 ÉLOIGNÉES.
	3° Fibrômes interstitiels sous-péritonéaux.		
	Épuisée par les métrorrhagies, la fièvre hectique et les douleurs péritonéales, au point que j'avais laissé la malade pendant un mois à l'hôpital pour relever ses forces, tant je croyais qu'elle n'était pas en état de supporter l'opération. Les souffrances et la septicémie augmentant, je consens, sur la volonté formelle de la malade et de son médecin, à tenter l'opération. Incision étendue du pubis à l'épigastre. Dès que le bistouri ouvre le péritoine, un jet de gaz spumeux et fétide s'échappe comme lorsqu'on ouvre le péritoine et l'intestin d'un cadavre en putréfaction. Je suis d'autant plus surpris de ce phénomène que je ne l'avais jamais observé pendant la vie. Dès que la tumeur est mise à nu sur toute sa hauteur j'en trouve l'explication, en voyant qu'elle a, ainsi que les tissus qui l'entourent, une teinte verdâtre attestant que le fibrôme et le corps de l'utérus ont été frappés de sphacèle et ont été le point de départ de la collection de gaz qui a été emprisonnée dans la cavité péritonéale. La section de la tumeur et celle du tissu utérin qui la double montrent que cette chair gangrenée couleur jus de fumier, comme celles des cadavres putréfiés s'étend à toutes les tuniques du corps de l'utérus ; j'excise celui-ci en totalité après avoir traversé le col avec deux broches en croix, placé une ligature métallique entre elles et attiré le moignon à l'angle inférieur de la plaie suivant mon procédé. Durée de l'opération 2 h., dont une heure pour la suture de la plaie abdominale rendue difficile par la brièveté du moignon. Pas d'accidents consécutifs. Rétablissement rapide des forces.	Guérison.	
	D'apparence robuste : fausse fluctuation ayant fait craindre	Mort par péritonite le 4e jour.	

						ber de même à son arrivée. Convalescente de bronchite grave. L'état cachectique et l'inanition sont tellement prononcés que l'opération semble impraticable. La malade et son médecin l'exigent comme dernière ressource. Incision contournant l'ombilic. Sang aqueux, à peine coloré, difficile à arrêter par 20 pinces sur la paroi. Tumeur jaunâtre, comme les intestins, la rate et le foie qui sont hypertrophiés. Pas de bosselure. L'attraction oblige à prolonger l'incision à 5 cent. au-dessus de l'ombilic; cette partie de la plaie est immédiatement fermée par suture. Pendant les efforts de dégagement, le péritoine pariétal glisse et se décolle un peu de sa couche profonde. Ligature en masse d'attente; on excise la tumeur dont le poids est de 4,500 grammes. La section porte sur l'union du corps et du col de l'utérus. On place à ce niveau deux ligatures définitives qui étreignent chacune une moitié du moignon. Celui-ci est attiré vers l'angle inférieur de la plaie, puis y est soigneusement fixé suivant mon procédé. Les 2 ligatures définitives ont été placées immédiatement au-dessous de la ligne des ovaires. Ceux-ci étaient volumineux, plus du double de la grosseur habituelle, quoique d'apparence saine et normale. Ceci est sans doute une conséquence de l'habitation des climats tropicaux. Les 2 ovaires furent enlevés. Le ventre fut fermé et pansé par occlusion, comme de coutume. Durée 1 h. 15 min. Suites immédiates excellentes.		
648	20 février 1883. Dr Berthaud.	44	Parois postérieure et latérales Fibrôme.			Réglée à 16 ans; cuisinière, non mariée. Suppuration de l'épaule gauche; ankylose incomplète. Strumeuse. Débilité. Insuffisance mitrale et hypertrophie congestive du foie amenant des crises fréquentes de syncope et d'ictère. Dyspnée permanente. Poussées de péritonite et métrorrhagies répétées empêchant tout travail. Incision longue, jusqu'à l'épigastre. 3 litres d'ascite. Transfixion de la tumeur, attraction, dégagement, ligature en masse à la base du fibrome. Excision de celui-ci. Il est dense, non infiltré, présente, à la coupe, des fibres contournées sur elles-mêmes en spirale. La tumeur paraît s'être développée principalement dans la paroi postérieure de l'utérus, en intéressant les parois latérales. La cavité utérine en a subi une forte élongation. La base qui supporte le fibrome est très large. On la lie en deux moitiés au-dessous des ovaires qui sont enlevés tous deux. La coupe	Meurt à la fin du 6e jour d'accidents cardiaques.	

E U.	COMPLICATIONS. — ADHÉRENCES. VOLUME DE LA TUMEUR. TRAITEMENT DU PÉDICULE.	SUITES IMMÉDIATES.	SUITES ÉLOIGNÉES.
	de la tumeur montre que les vaisseaux sanguins et lymphatiques sont très dilatés. Le moignon utérin est amené vers l'angle inférieur de la plaie et y est fixé. Une assez forte portion d'utérus restant procidente au-dessus des ligatures définitives, on l'excise au moyen du thermo-cautère. Le ventre est refermé et pansé suivant le procédé ordinaire. Durée de l'opération 1 h. 50. Poids du fibrome 5,300 grammes. Des coupes faites dans le fibrome le montrent farci de nombreux caillots sanguins, noirs et très fermes.		
	Épuisée par métrorrhagies, par l'inanition et par le grand volume de la tumeur. 1 ponction à l'hôpital ayant donné 10 litres de liquide. N'a presque pas pris de nourriture depuis cette époque. Pas d'enfants. Début reconnu 3 ans. Tumeur	Guérison.	

					Extraction d'un litre d'ascite. En raison des adhérences générales de la tumeur et de l'étendue de son implantation, il était difficile de savoir si la tumeur avait pris naissance dans le corps de l'utérus, dans les ovaires ou dans les ligaments larges qui étaient envahis ainsi que l'épiploon et toutes les parois du bassin. Durée de l'opération 1 h. 1/2.		
651	20 janvier 1884.	40	Fond de l'utérus. Fibrôme.		Constitution robuste, mais épuisée par les souffrances et par des métrorrhagies répétées. Réglée à 12 ans, mariée à 19. Pas d'enfant. Début 8 ans. Pertes tous les mois, douleurs mensuelles expulsives intolérables. Dyspepsie. Depuis 2 ans, vomissements glaireux tous les matins. On a reconnu sur le fond de l'utérus l'existence d'un fibrome interstitiel du volume d'une tête de fœtus à terme, et fixé dans la cavité pelvienne. Je tente l'hystérectomie vaginale, comme moins dangereuse. Je détache circulairement le col de l'utérus du vagin, en m'aidant du pincement des vaisseaux, puis le corps jusqu'à la tumeur. Mais je reconnais que le vagin est dur, étroit, inextensible (nullipare), que l'utérus est élevé, impossible à abaisser et que le fibrome est ferme, difficile à entrainer vers la vulve. En sondant la cavité utérine, je m'assure qu'elle remonte encore à plus de 8 à 9 centimètres au-dessus de la ligne du vagin détaché. Voyant qu'il serait impossible de l'enlever de ce côté, même au moyen du morcellement, nous recourons à la voie abdominale. Du côté de l'hypogastre, nous faisons sur la ligne médiane une incision de 12 centimètres qui permet de voir le fibrome recouvert par une couche épaisse de tissu utérin. Il est plus gros encore que nous le supposions; nous incisons cette tunique musculaire, nous énucléons la tumeur, nous réséquons le corps de l'utérus au-dessous de lui, en formant trois ligatures partielles et une totale. Nous laissons le moignon uterin dans le péritoine. En faisant la toilette de celui-ci, nous trouvons dans le cul-de-sac de Douglas une péritonite sanguine enkystée, restes d'une ancienne hématocèle rétro-utérine. Nous enlevons avec soin le sang ancien et coagulé qui s'y trouve. Nous respectons les ligaments larges et les ovaires. Fermeture du ventre. Pansement par occlusion. Durée 2 heures. Suites immédiates satisfaisantes.	Guérison.	Meurt de tétanos pendant la convalescence.
652	11 février 1884. Dr Avesou.	49	Utérus en totalité.		Obèse. Réglée à 21 ans, mariée à 43. Reconnaissance de la tumeur il y a 5 ans. Epuisée par les névralgies intolérables	Guérison.	Pendant la convalescence, abcès

E U.	COMPLICATIONS. — ADHÉRENCES. VOLUME DE LA TUMEUR. TRAITEMENT DU PÉDICULE.	SUITES IMMÉDIATES.	 ÉLOIGNÉES.
	3° *Fibrômes interstitiels sous-péritonéaux.*		
	Épuisée par les métrorrhagies, la fièvre hectique et les douleurs péritonéales, au point que j'avais laissé la malade pendant un mois à l'hôpital pour relever ses forces, tant je croyais qu'elle n'était pas en état de supporter l'opération. Les souffrances et la septicémie augmentant, je consens, sur la volonté formelle de la malade et de son médecin, à tenter l'opération. Incision étendue du pubis à l'épigastre. Dès que le bistouri ouvre le péritoine, un jet de gaz spumeux et fétide s'échappe comme lorsqu'on ouvre le péritoine et l'intestin d'un cadavre en putréfaction. Je suis d'autant plus surpris de ce phénomène que je ne l'avais jamais observé pendant la vie. Dès que la tumeur est mise à nu sur toute sa hauteur j'en trouve l'explication, en voyant qu'elle a, ainsi que les tissus qui l'entourent, une teinte verdâtre attestant que le fibrôme et le corps de l'utérus ont été frappés de sphacèle et ont été le point de départ de la collection de gaz qui a été emprisonnée dans la cavité péritonéale. La section de la tumeur et celle du tissu utérin qui la double montrent que cette chair gangrenée couleur jus de fumier, comme celles des cadavres putréfiés s'étend à toutes les tuniques du corps de l'utérus ; j'excise celui-ci en totalité après avoir traversé le col avec deux broches en croix, placé une ligature métallique entre elles et attiré le moignon à l'angle inférieur de la plaie suivant mon procédé. Durée de l'opération 2 h., dont une heure pour la suture de la plaie abdominale rendue difficile par la brièveté du moignon. Pas d'accidents consécutifs. Rétablissement rapide des forces.	Guérison.	
	D'apparence robuste ; fausse fluctuation ayant fait craindre	Mort par péritonite	

						bor de même à son arrivée. Convalescence de bronchite grave. L'état cachectique et l'inanition sont tellement prononcés que l'opération semble impraticable. La malade et son médecin l'exigent comme dernière ressource. Incision contournant l'ombilic. Sang aqueux, à peine coloré, difficile à arrêter par 20 pinces sur la paroi. Tumeur jaunâtre, comme les intestins, la rate et le foie qui sont hypertrophiés. Pas de bosselure. L'attraction oblige à prolonger l'incision à 5 cent. au-dessus de l'ombilic; cette partie de la plaie est immédiatement fermée par suture. Pendant les efforts de dégagement, le péritoine pariétal glisse et se décolle un peu de sa couche profonde. Ligature en masse d'attente; on excise la tumeur dont le poids est de 4,500 grammes. La section porte sur l'union du corps et du col de l'utérus. On place à ce niveau deux ligatures définitives qui étreignent chacune une moitié du moignon. Celui-ci est attiré vers l'angle inférieur de la plaie, puis y est soigneusement fixé suivant mon procédé. Les 2 ligatures définitives ont été placées immédiatement au-dessous de la ligne des ovaires. Ceux-ci étaient volumineux, plus du double de la grosseur habituelle, quoique d'apparence saine et normale. Ceci est sans doute une conséquence de l'habitation des climats tropicaux. Les 2 ovaires furent enlevés. Le ventre fut fermé et pansé par occlusion, comme de coutume. Durée 1 h. 15 min. Suites immédiates excellentes.	
648	20 février 1883. Dr Berthaud.	44	Parois postérieure et latérales Fibrôme.			Réglée à 16 ans; cuisinière, non mariée. Suppuration de l'épaule gauche; ankylose incomplète. Strumeuse. Débilité. Insuffisance mitrale et hypertrophie congestive du foie amenant des crises fréquentes de syncope et d'ictère. Dyspnée permanente. Poussées de péritonite et métrorrhagies répétées empêchant tout travail. Incision longue, jusqu'à l'épigastre. 3 litres d'ascite. Transfixion de la tumeur, attraction, dégagement, ligature en masse à la base du fibrome. Excision de celui-ci. Il est dense, non infiltré, présente, à la coupe, des fibres contournées sur elles-mêmes en spirale. La tumeur paraît s'être développée principalement dans la paroi postérieure de l'utérus, en intéressant les parois latérales. La cavité utérine en a subi une forte élongation. La base qui supporte le fibrome est très large. On la lie en deux moitiés au-dessous des ovaires qui sont enlevés tous deux. La coupe	Meurt à la fin du 6e jour d'accidents cardiaques.

E U.	COMPLICATIONS. — ADHÉRENCES. VOLUME DE LA TUMEUR. TRAITEMENT DU PÉDICULE.	SUITES IMMÉDIATES.	ÉLOIGNÉES.
	de la tumeur montre que les vaisseaux sanguins et lymphatiques sont très dilatés. Le moignon utérin est amené vers l'angle inférieur de la plaie et y est fixé. Une assez forte portion d'utérus restant procidente au-dessus des ligatures définitives, on l'excise au moyen du thermo-cautère. Le ventre est refermé et pansé suivant le procédé ordinaire. Durée de l'opération 1 h. 50. Poids du fibrome 5,300 grammes. Des coupes faites dans le fibrome le montrent farci de nombreux caillots sanguins, noirs et très fermes.		
	Épuisée par métrorrhagies, par l'inanition et par le grand volume de la tumeur. 1 ponction à l'hôpital ayant donné 10 litres de liquide. N'a presque pas pris de nourriture depuis cette époque. Pas d'enfants. Début reconnu 3 ans. Tumeur remontant à l'épigastre. Incision moyenne. Parois grasses, peu vasculaires. Transfixion et attraction de la tumeur sans morcellement. Ligature des 2 ligaments larges. Ponction et extraction d'un kyste ovarique droit à contenu sanguin. Incision de la tunique musculaire et énucléation de la masse fibreuse œdématiée. Excision du fond de l'utérus et du ligament large gauche. Moignon utérin fixé à la paroi abdominale suivant mon procédé. Pas d'ascite. Durée 45 minutes.	Guérison.	
	Réglée à 19 ans. 2 enfants. Il y a plus de 2 ans que le ventre a pris un certain développement. Incision dépassant l'ombilic de 5 cent. Un peu d'ascite. Adhérences pariétales étendues, friables, saignantes. Grosse tumeur mixte. Loges à contenu variable : la principale, hématique ; les autres, visqueux, vert, brun, jaune. Une loge, petite, semble contenir du sébum. Morcellement de la tumeur. Celle-ci, une fois réduite, montre que l'utérus est englobé, et rejeté en dehors et à droite. Sur la face antérieure on reconnaît la trompe gauche qui se poursuit jusqu'en arrière. Le ligament	Guérison.	

					moyen de suture. Toutes ses autres ligatures sont rétablies. Extraction d'un litre d'ascite. En raison des adhérences générales de la tumeur et de l'étendue de son implantation, il était difficile de savoir si la tumeur avait pris naissance dans le corps de l'utérus, dans les ovaires ou dans les ligaments larges qui étaient envahis ainsi que l'épiploon et toutes les parois du bassin. Durée de l'opération 1 h. 1/2.		
651	20 janvier 1884.	40	Fond de l'utérus. Fibrôme.		Constitution robuste, mais épuisée par les souffrances et par des métrorrhagies répétées. Réglée à 12 ans, mariée à 19. Pas d'enfant. Début 8 ans. Pertes tous les mois, douleurs mensuelles expulsives intolérables. Dyspepsie. Depuis 2 ans, vomissements glaireux tous les matins. On a reconnu sur le fond de l'utérus l'existence d'un fibrome interstitiel du volume d'une tête de fœtus à terme, et fixé dans la cavité pelvienne. Je tente l'hystérectomie vaginale, comme moins dangereuse. Je détache circulairement le col de l'utérus du vagin, en m'aidant du pincement des vaisseaux, puis le corps jusqu'à la tumeur. Mais je reconnais que le vagin est dur, étroit, inextensible (nullipare), que l'utérus est élevé, impossible à abaisser et que le fibrome est ferme, difficile à entraîner vers la vulve. En sondant la cavité utérine, je m'assure qu'elle remonte encore à plus de 8 à 9 centimètres au-dessus de la ligne du vagin détaché. Voyant qu'il serait impossible de l'enlever de ce côté, même au moyen du morcellement, nous recourons à la voie abdominale. Du côté de l'hypogastre, nous faisons sur la ligne médiane une incision de 12 centimètres qui permet de voir le fibrome recouvert par une couche épaisse de tissu utérin. Il est plus gros encore que nous le supposions ; nous incisons cette tunique musculaire, nous énucléons la tumeur, nous réséquons le corps de l'utérus au-dessous de lui, en formant trois ligatures partielles et une totale. Nous laissons le moignon utérin dans le péritoine. En faisant la toilette de celui-ci, nous trouvons dans le cul-de-sac de Douglas une péritonite sanguine enkystée, restes d'une ancienne hématocèle rétro-utérine. Nous enlevons avec soin le sang ancien et coagulé qui s'y trouve. Nous respectons les ligaments larges et les ovaires. Fermeture du ventre. Pansement par occlusion. Durée 2 heures. Suites immédiates satisfaisantes.	Guérison.	Meurt de tétanos pendant la convalescence.
652	11 février 1884. Dr Avezou.	49	Utérus en totalité.		Obèse. Réglée à 21 ans, mariée à 43. Reconnaissance de la tumeur il y a 5 ans. Epuisée par les névralgies intolérables	Guérison.	Pendant la convalescence, abcès

E	COMPLICATIONS. — ADHÉRENCES. VOLUME DE LA TUMEUR. TRAITEMENT DU PÉDICULE.	SUITES	
U.		IMMÉDIATES.	ÉLOIGNÉES.
	et par les métrorrhagies. Néphrite albumineuse. Tumeur très dure, remontant aux flancs. Lavage du vagin avec le sublimé au 1000e. Incision allant du pubis à l'épigastre. Épiploon adhérent à la face antérieure de la tumeur jusqu'au fond du bassin, allongé, hypertrophié. Dissection de toutes ces adhérences nécessitant 20 pinces hémostatiques sans ligatures. Brides fibreuses longues allant des côtés et de la face antérieure au fond du bassin, coupées, nécessitant 8 ligatures perdues. Enorme tumeur, à surface lisse, unie, sans bosselures, de densité homogène. Transfixion en deux points et attraction au moyen de fils métalliques formant anses. Morcellement pour faciliter le dégagement qui est laborieux. Etranglement du pédicule de la tumeur au moyen de deux anses métalliques et du serre-nœud de mon modèle. Excision au-dessus. On voit que cette masse volumineuse et dure, peu infiltrée, est implantée sur le fond de l'utérus et qu'il y a au-dessous d'elle, dans l'épaisseur du corps et du col de l'utérus, une vingtaine d'autres tumeurs plus petites, du volume d'une châtaigne à une mandarine, qui remplissent le bassin. Pas d'ascite. Je transfixe le corps à son union avec le col et je lie l'organe à ce niveau entre deux ligatures. Je détache ensuite les deux ligaments larges, le droit placé en avant, le gauche en arrière, à la surface de la tumeur. Je les lie verticalement à leur base et je les abandonne au fond du bassin. Cette dissection est instantanée et ne donne pas de sang, grâce aux pinces hémostatiques. Je place ensuite sur le col de l'utérus un lien en caoutchouc avec le ligateur de mon modèle que j'ai fait construire à cet effet, il y a plusieurs années par Mathieu et j'énuclée successivement par dissection tous les fibromes jusque dans le museau de tanche. Ce temps de l'opération ne donne pas de sang, grâce à l'application de 60 pinces hémostatiques. Ceci fait, je taille la portion res-		pelvien et péritonite qui finirent par entraîner la mort.

					poussées de petit péritoine et de son irrégularité, est solidement enclavée dans le bassin, ce qui rend son dégagement assez difficile pour nécessiter sa transfixion par des fils. Elle est ensuite amenée au dehors, au-dessous d'elle, je traverse l'utérus, au moyen d'un double fil dont chaque anse est maintenue serrée, sans être arrêtée, pendant que je l'excise. Les deux ovaires placés latéralement sont liées séparément et détachés. Ils ne sont pas tout à fait paralleles par suite des changements de rapports que le développement de la tumeur a fait subir à l'axe de l'utérus : l'ovaire droit est devenu un peu antérieur, le gauche, postérieur dans la même proportion. La tumeur réséquée, nous faisons la section cunéiforme du moignon utérin, et nous adossons à elle-même les surfaces saignantes, tunique muqueuse, musculaire et séreuse au moyen de 10 ligatures à anses séparées. Puis comme cet adossement très soigné ne suffit pas à assurer l'hémostasie, nous appliquons à la surface du moignon deux sutures circulaires, l'une superficielle, l'autre profonde. Poids de la tumeur 2 kilog. Durée 45 minutes. Suites immédiates favorables, jusqu'au 6e jour; à ce moment la malade est prise d'une pelviperitonite aiguë qui ne se serait pas déclarée sans doute si le moignon utérin eût été fixé à l'angle inférieur de la plaie abdominale suivant mon procédé.	
654	1er juillet 1884. Dr Pierreson.	35	Totalité du corps et le col. Fibrômes multiples.		Cuisinière. Santé robuste, affaiblie par les névralgies et les métrorrhagies. Tumeur remplissant l'abdomen jusqu'aux flancs, rendant tout travail manuel impossible. Parois grasses. Incision longue, remontant à l'épigastre. Pas d'adhérences, Transfixion, morcellement et attraction facile de la tumeur au moyen d'anse de fil de fer. Ligature des deux ligaments larges et résection de l'ovaire droit en laissant la trompe hypertrophiée. Excision du corps de l'utérus après avoir comprimé le col avec une anse de caoutchouc serrée par mon ligateur. On reconnaît que la masse principale était interstitielle et pesait 7 kilog. Nous découvrons ensuite un autre fibrome, du volume d'une orange, dans la paroi postérieure du col. Nous l'énucléons en pinçant les vaisseaux voisins avec 15 pinces hémostatiques. La portion restante du col est excisée en coin à base péritoneale. Nous fermons par 20 points isolés de suture de soie fine, à anses séparées, le feuillet péritonéal qui recouvre le moignon uterin et, comme la coupe	Guérison.

E U.	COMPLICATIONS. — ADHÉRENCES. VOLUME DE LA TUMEUR. TRAITEMENT DU PÉDICULE.	SUITES IMMÉDIATES.	SUITES ÉLOIGNÉES.
	de la tunique musculaire de l'utérus est saignante, je laisse deux longues pinces hémostatiques à demeure et un tube à drainage au fond du bassin et nous fermons ensuite la plaie abdominale. Durée de l'opération 1 heure. Je retire les pinces le 2e jour et le tube à drainage le 4e. Je remplace ensuite celui-ci par un plus petit qui sert à conduire les injections phéniquées légères jusqu'au 20 octobre. Le pus fourni par le drainage péritonéal est peu abondant et les suites de l'opération des plus favorables.		
	Réglée à 12 ans. Mariée à 20 ans. Un enfant. Début 6 ans. Métrorrhagies, épuisement. Tumeur énorme remontant aux hypochondres. Incision longue. Adhérences générales à la paroi abdominale, saignantes. 10 pinces hémostatiques; adhérences générales avec l'épiploon qui est excisé entre six ligatures perdues dont une volumineuse. Tumeur formée par 6 fibromes isolés séparés par du tissu utérin hypertrophié, implantée dans l'utérus et les deux ligaments larges jusqu'au rectum et l'S iliaque sur une ligne très longue. Les fibromes paraissent naître plus spécialement de la paroi antérieure de l'utérus, et s'étendent en avant jusque dans l'épaisseur de la paroi abdominale antérieure dont ils soulèvent le feuillet péritonéal. Transfixion et attraction de la tumeur en la faisant basculer de droite à gauche. Énucléation des fibromes jusqu'à la base d'implantation dans l'épaisseur du col. Cette base est saisie, à mesure qu'on détache, entre les mors longs et courbes de grandes pinces. En arrière, on trouve que la tumeur inférieure s'engage dans le tissu cellulaire du mésentère. On la détache par décortication et on place deux ligatures perdues. Les fibromes enlevés ainsi que les portions d'utérus où ils se trouvent inclus, nous coupons le moignon utérin en coin, nous lions et nous réséquons les ligaments larges étalés à leur surface, de sorte qu'il reste une longueur	Est prise le 2e jour, d'étranglement interne, auquel elle succombe.	

						étalée qui n'a guère qu'un centimètre d'épaisseur. Vers sa base, cette couche, hypertrophiée, est bien plus épaisse. La cavité utérine a subi l'élongation : 11 à 12 centimètres. Cette masse principale pèse 4 kilog. Dès qu'elle est enlevée, nous en trouvons une autre, du volume d'une noix, qui est accolée à l'extrémité supérieure du canal cervical. Nous coupons l'utérus en forme de V à l'union du corps et du col. Nous voyons que le col est rempli de polypes muqueux que nous enlevons; nous accolons l'une à l'autre les surfaces saignantes au moyen de 15 points de suture à anse qui rapprochent exactement la tunique péritonéale. Chaque ligament large, la trompe correspondant et un segment d'utérus sont liés à droite et à gauche avec un fort fil de soie. Du côté gauche, nous trouvons un kyste de l'ovaire, du volume du poing : nous l'enlevons du même coup. Toilette soignée du péritoine. Fermeture du ventre. Durée 1 h. 30. L'examen du corps de l'utérus montre que la muqueuse était remplie à ce niveau de gros polypes muqueux tenant aux fonctions de cette tunique qui s'exfolie régulièrement à la suite des grossesses et qui s'irrite par sympathie avec la plus grande facilité au contact des fibromes. Drainage du péritoine.	
						4° Tumeurs fibro-cystiques.	
657	13 décembre 1881. Dr Bonnenfant.	51	Corne dr. d'utérus. Une gr. loge et une masse fibreuse à la base.			Malade, grande, chargé d'embonpoint, nervosique, pas d'enfant. Tumeur reconnue il y a 15 ans; mais le ventre s'est beaucoup développé depuis 7 ans. Il y a 4 ans Alph. Guérin et de Woures, appelés en consultation, diagnostiquèrent un fibrome utérin. La tumeur était plus grosse qu'un utérus gravide à terme, quand en octobre dernier, la malade fit une chute dans un escalier qui causa la rupture de la tumeur; celle-ci était donc kystique ; son contenu se répandit dans le ventre, d'où péritonite généralisée et accidents d'étranglement interne qui faillirent être mortels. Pendant plusieurs jours la température s'éleva à 40 et le pouls à 145. Depuis lors la température est restée à 39 et le pouls à 116. Le 10 novembre, la malade étouffant, nous faisons une ponction qui donne issue à 30 litres de liquide séro-sanguin et permit de relever un peu les forces de la malade et de l'alimenter. A cette époque, malgré l'extrême faiblesse et l'état fébrile, je consentis à tenter l'opération en quelque sorte in extremis. Incision étendue du pubis à l'épigastre. Les plaies de la paroi	Succombe le 3e jour à l'épuisement des forces.

E. U.	COMPLICATIONS. — ADHÉRENCES. VOLUME DE LA TUMEUR. TRAITEMENT DU PÉDICULE.	SUITES. IMMÉDIATES.	SUITES. ÉLOIGNÉES.
	sont fort difficiles à reconnaître parce que le feuillet pariétal du péritoine est si intimement uni dans toute son étendue à l'épiploon enflammé qu'il est impossible de les distinguer l'un de l'autre et qu'il faut les décoller, les déchirer et les exciser pendant 2 heures avant de bien distinguer le kyste. Après ce temps, nous découvrons au fond du bassin la surface externe d'un grand sac, jaune, verdâtre. Complètement vide ; très solidement adhérent de toutes parts. Au milieu de ces adhérences, l'épiploon forme un paquet, couvert de fausses membranes, couleur chocolat. Il est si épaissi qu'il se laisse redoubler en feuillets qui contiennent entre eux de vieux caillots fibrinés dus à des extravasations sanguines en partie résorbées. Il est très difficile de reconnaître les rapports de cet épiploon qui, intimement uni au péritoine pariétal, ne se laisse pas isoler. Nous le décollons pourtant avec soin et nous le soulevons pour reconnaître les rapports du kyste. En détachant les fortes brides que cet épiploon envoie sur la tumeur, une anse d'intestin grêle est pincée par la pointe des ciseaux. Nous suturons ce point aussitôt avec de fins fils de soie. Nous finissons par reconnaître les rapports des organes et par voir que le kyste avait été rompu sur toute sa largeur en haut et en arrière quand la malade était tombée dans son escalier, il y a 3 mois. Cette ouverture béante a plus de 35 cent. de longueur ; ce qui explique pourquoi le kyste ne contient plus que de larges caillots fibrineux, vieillis, qui sont accolés à ses parois, pourquoi une longue anse d'intestin grêle a pénétré dans la cavité kystique quelle remplit, comme dans une cuvette, pourquoi la surface de la tumeur adhère intimement sur toute la surface au grand épiploon chroniquement enflammé, épaissi, friable et modérément saignant, et pourquoi dans le reste de sa surface, elle adhère solidement et sans discontinuité au péritoine pariétal des parois du ventre, des fosses iliaques et du détroit supérieur du bassin. Nous [illegible]		

658	20 novembre 1882. Dr Gaglioso.	50	Utérus et les ligaments larges.	Robuste. Depuis 4 ans, plusieurs ponctions donnant 20 litres de liquide. Incision courte. Pas d'adhérences. 2 kystes multiloculaires, à liquide séreux, louche, un peu sanguinolent par places, implantés largement dans les ligaments larges et l'utérus. Ouverture des loges. Attraction facile de la tunique sécrétante, grâce à la laxité des feuillets des ligaments larges; six ligatures isolées de chaque côté sur les artères et les veines très développées tubo-ovariennes. Rapprochement des feuillets des ligaments larges par sutures à anses séparées. Excision du fond de l'utérus et rapprochement par sutures à anses séparées. Peu d'ascite. Durée 55 minutes. Retourne guérie chez elle le 16e jour.	Guérison	Meurt 2 mois après d'éclampsie, par suite de refroidissement.
659	20 juin 1883. Dr Villeneuve.	40	Fond et moitié droite de l'utérus.	Amaigrie par la misère et les souffrances. 5 enfants. Début reconnu il y a 4 mois. Pas de métrorrhagies. Incision allant du pubis à l'ombilic. Pas d'ascite. Ponction de loges épaisses, crétifiées par places. Attraction de la masse solide qui est manifestement implantée dans l'épaisseur du fond de l'utérus. Excision du corps de cet organe au-dessous de la tumeur sans que la muqueuse utérine soit apparente. Moignon large formé par le corps de l'utérus lié en deux moitiés avec deux anses séparées de soie forte et réduit. Durée 30 minutes.	Guérison.	
660	20 décembre 1883. Dr Desprez	65	Fond de l'utérus et mésentère. Gangrène du fibrôme et rupture ancienne et récente du kyste dans le mésentère d'abord, dans le péritoine ensuite.	2 enfants, n'est plus réglée depuis 6 ans. Je la traite depuis 15 ans pour un énorme fibrome kystique par les moyens médicaux qui m'avaient permis d'entretenir la santé dans un parfait état. La tumeur, pendant tout ce temps remontait à l'épigastre. La malade pouvait se livrer bien portante à des travaux difficiles. L'opération alors possible et sans danger était refusée. Toutefois depuis 4 ans, des crises névralgiques apparaissaient et se rapprochaient au point que la santé finissait par se détériorer. Depuis 2 ans, l'alimentation devenait impossible et les accès durant quelquefois un mois devenaient presque continus, arrachant des cris, provoquant des syncopes, dont quelques-unes depuis une année faillirent être suivies de morts. L'effet des narcotiques s'épuisait, et seules des vessies de glace amenaient depuis plusieurs mois un soulagement passager. Pendant ce temps la tumeur avait acquis un volume énorme, l'alimentation était devenue insuffisante, les crises douloureuses se rapprochant devenaient quotidiennes et si menaçantes que la malade n'était plus en état de supporter l'opération qu'elle avait jusqu'alors refusée et qu'elle réclamait maintenant avec insistance, mal-	Mort par épuisement.	

COMPLICATIONS. — ADHÉRENCES. VOLUME DE LA TUMEUR. TRAITEMENT DU PÉDICULE.	SUITES IMMÉDIATES.	SUITES ÉLOIGNÉES.
tiques. Autour de cette masse, l'utérus est hypertrophié, nous jetons une ligature en masse et d'attente au-dessous de la tumeur. Les deux ovaires, hypertrophiés, sont au-dessous de celle-ci, ils seront conservés. Nous lions alors l'utérus, au-dessous de la surface de section, en trois parties. Cette surface de section est ensuite régularisée, taillée en V aussi bas que possible, en plaçant 20 pinces sur les vaisseaux saignants puis ses deux faces maintenues exactement appliquées l'une sur l'autre au moyen de deux rangs de deux fines ligatures de soie, profondes et superficielles. Nous terminons en faisant l'affrontement parfait, par adossement, des deux lèvres du feuillet séreux qui recouvre les lambeaux utérins. Le pédicule, ainsi formé, est laissé réduit au fond du bassin. Le poids de la tumeur était de deux kilog. Les ganglions iliaques et mésentériques sont envahis. Peu d'ascite. Durée 45 minutes.		
Épuisée par le nervosisme, la cachexie et la misère. Ponction il y a deux mois dans un hôpital ayant donné 15 litres de liquide clair qui avait été pris par les internes pour celui d'un kyste ovarique. Symptômes de sarcome du corps de l'utérus à développement rapide, ayant le volume d'une tête de fœtus à terme et non propagé au col qui est mobile. Les souffrances et l'inanition sont tellement intolérables que la malade exige l'intervention chirurgicale. Incision exploratrice. 10 litres d'ascite sanguinolente, attraction facile de la tumeur. Voyant que toute la surface du péritoine et tous les ganglions sont pris, de même que les ovaires et les ligaments	Guérison.	L'affection suit une marche moins rapide qu'avant l'opération.

						traction de la partie solide de la tumeur qui part visiblement de la moitié latérale droite de l'utérus et s'engage dans le ligament large jusqu'au détroit supérieur. Incision de la partie liquide donnant 6 litres de pus mélangé de sang ancien et coagulé. Section du feuillet séreux qui recouvre la portion du kyste, énucléation de cette portion jusque dans l'épaisseur des fibres musculaires de l'utérus. 30 pinces hémostatiques, 6 ligatures disposées de façon à fermer la plaie faite aux feuillets du ligament large et à l'utérus. Ablation de l'ovaire et de la trompe droite pour faciliter, ce temps de l'opération. Peu d'ascite. Durée 30 minutes. Drainage du bassin pendant 3 jours, on reconnait que la portion fibreuse forme à peine le 1/6 de la tumeur dont la portion solide, du poids de 1 kilog. était enclavée dans l'épaisseur de l'utérus qui a pu être conservé.	
662	28 avril 1884. Hôpital.	40	Double sarcôme kystique des bords latéraux de l'utérus.			Hérédité cancéreuse. Robuste, obèse. Épuisée par les névralgies et l'inanition dues au grand volume de la tumeur qui remonte à l'épigastre. Pas d'enfants. Incision remontant à l'ombilic. Adhérences épiploïques et intestinales, fibreuses, vasculaires, nécessitant 15 ligatures perdues. Résection de plusieurs brides qui sont manifestement sarcomateuses. Une première tumeur se présente dans le bord gauche de l'utérus. La transfixion et l'attraction montrent que sa partie postérieure contient un kyste sanguin volumineux qui s'étend dans l'épaisseur du ligament large et du mésorectum. Dissection, morcellement et énucléation de cette tumeur nécessitant l'ablation du ligament large et de l'ovaire de ce côté, 15 ligatures perdues et la fermeture de la plaie utérine par deux anses de soie séparées. Nous découvrons alors dans le bord droit de l'utérus hypertrophié une autre masse fibro-kystique, d'aspect sarcomateux qui s'étend dans le tissu qui entoure la vessie et dans le ligament large jusqu'au cœcum. Dissection, morcellement et énucléation de cette nouvelle tumeur après évacuation de 6 litres de liquide sanguin. Excision du ligament large après ligature à sa base et après deux ligatures à anses séparées appliquées sur le côté de l'utérus; 8 ligatures perdues au fond du bassin sur de grosses veines saignantes. Pas d'ascite. Toilette du péritoine difficile. Durée 1 h. 1/2. Drainage du péritoine pendant 6 jours. La coupe des deux tumeurs montre qu'il s'agit de fibro-cystomes de l'utérus dégénérés et devenus sarcomateux, encéphaloïdes	Guérison.

E U.	COMPLICATIONS. — ADHÉRENCES. VOLUME DE LA TUMEUR. TRAITEMENT DU PÉDICULE.	SUITES IMMÉDIATES.	SUITES ÉLOIGNÉES.
	tiques. Autour de cette masse, l'utérus est hypertrophié, nous jetons une ligature en masse et d'attente au-dessous de la tumeur. Les deux ovaires, hypertrophiés, sont au-dessous de celle-ci, ils seront conservés. Nous lions alors l'utérus, au-dessous de la surface de section, en trois parties. Cette surface de section est ensuite régularisée, taillée en V aussi bas que possible, en plaçant 20 pinces sur les vaisseaux saignants puis ses deux faces maintenues exactement appliquées l'une sur l'autre au moyen de deux rangs de deux fines ligatures de soie, profondes et superficielles. Nous terminons en faisant l'affrontement parfait, par adossement, des deux lèvres du feuillet séreux qui recouvre les lambeaux utérins. Le pédicule, ainsi formé, est laissé réduit au fond du bassin. Le poids de la tumeur était de deux kilog. Les ganglions iliaques et mésentériques sont envahis. Peu d'ascite. Durée 45 minutes.		
	Épuisée par le nervosisme, la cachexie et la misère. Ponction il y a deux mois dans un hôpital ayant donné 15 litres de liquide clair qui avait été pris par les internes pour celui d'un kyste ovarique. Symptômes de sarcome du corps de l'utérus à développement rapide, ayant le volume d'une tête de fœtus à terme et non propagé au col qui est mobile. Les souffrances et l'inanition sont tellement intolérables que la malade exige l'intervention chirurgicale. Incision exploratrice. 10 litres d'ascite sanguinolente, attraction facile de la tumeur. Voyant que toute la surface du péritoine et tous les ganglions sont pris, de même que les ovaires et les ligaments larges, nous renonçons à l'ablation de la tumeur et nous fermons le ventre par une suture soignée. Durée 12 minutes. Pas de complication à la suite de cette incision exploratrice.	Guérison.	L'affection suit une marche moins rapide qu'avant l'opération.

2° *Hystérectomie partielle.*

672	17 juin 1884. Dr Larat.	40	Fibrôme interstitiel		Arrivée au dernier degré de l'anémie. Syncopes fréquentes. Depuis 2 mois inanition poussée au point quelle ne peut tolérer ni aliments, ni boissons par l'estomac sans les vomir. Début 16 ans. Pas d'enfants. Plusieurs de mes collègues avaient proposé l'ablation des deux ovaires par la gastrotomie pour arrêter les métrorrhagies, croyant l'ablation des tumeurs utérines par la voie vaginale impossible. Le col utérin est tellement rigide et étroit qu'il était impossible de tenter la dilatation avec mon péculum divulseur pour chercher si le fibrome est sous-muqueux ou interstitiel. Au moyen de mes valves coudées, je dilate la vulve et le vagin assez pour bien voir le col de l'utérus, la malade étant couchée sur le dos, le siège élevé. J'attire le col avec des pinces de Museux et je le coupe à droite et à gauche en mettant plusieurs pinces hémostatiques longues et droites sur les artères utérines à cause de l'hémorrhagie. Le col ainsi sectionné jusqu'au corps, je vois apparaître la partie inférieure d'un gros fibrome interstitiel qui fait plus saillie du côté de la muqueuse utérine que du côté du péritoine. Je dilate alors la cavité du corps de l'utérus avec un divulseur à trois branches assez pour saisir le fibrome avec mon forceps-scie. Je coupe ainsi sa moitié sous muqueuse et son enveloppe du côté de la cavité intra-utérine sans avoir de perte sanguine. Ceci fait, j'attire le reste de la tumeur avec de fortes pinces de Museux, je coupe en dehors des pinces avec des ciseaux pour l'énucléer sur une hauteur assez grande pour distinguer la portion externe de son enveloppe sur laquelle je mets les grosses pinces courbes, rentrées, dentées que j'ai fait construire il y a plusieurs années cet effet. Je continue à attirer la tumeur, à mesure que je l'énuclée, au point de produire l'inversion, comme je l'avais fait avec succès à l'hôpital Saint-Louis deux jours auparavant sur une autre malade. Cette inversion facilite l'application des pinces et la dissection totale. L'opération terminée, je réduis l'inversion. Durée 30 minutes. Tamponnement avec des éponges phéniquées laissées 6 heures. Injections phéniquées les jours suivants. Poids de la tumeur 1 kilog.	Guérison.
673	30 juin 1886. Dr Bourgeois.	58	Paroi latér. et fond de l'utérus.		Pas d'enfants. Hémorrhagies continues depuis 2 ans. Névralgies intolérables depuis 3 ans, ayant été la cause du morphinisme actuel et de l'anémie. Syncopes très rapprochées.	Guérison.

CONSIDÉRATIONS GÉNÉRALES

---

ystes de l'ovaire. — Les considérations qui vont suivre
'appliquent qu'aux grandes tumeurs kystiques de l'o-
: nous renvoyons, pour ce qui a trait aux petites, au
tre que nous leur avons consacré à la page 20 de ce
ne.

s tumeurs de l'ovaire dont nous avons pratiqué l'abla-
présentaient quelques particularités sur lesquelles il est
l'insister.

ndis que, chez la plupart des malades affectées de tu-
s semblables, les téguments étaient simplement disten-
amincis, sans caractère spécial, chez d'autres, la peau
hypertrophiée, couverte de vergetures à la région hy-
trique; ses follicules étaient dilatés et son chorion
si, induré lors même qu'il n'y avait pas d'œdème sous-
t : parfois elle était colorée, rigide, dépourvue de mobi-
surtout chez deux malades qui portaient au niveau de
ilic des orifices fistuleux produits par l'ouverture spon-
d'une des loges kystiques ou d'une péritonite enkystée de
age. Chez plusieurs malades, elle avait un aspect cha-
, semblable à celui des tumeurs malignes, de sorte que
actère, joint aux précédents, aurait conduit un chirur-
peu exercé à croire que la tumeur sous-jacente était
rheuse. Cette particularité tient à l'œdème sous-cutané,
ertrophie des follicules de la peau, parfois à la nature
umeur elle-même qui semble faire sentir son influence
ne sur les téguments. Chez l'opérée du 12 mars 1885,

loïdes, bénins ou malins, n'ont rien pı
Cependant chez deux malades affectée
outre les caractères communs à ces sı
rois épaisses, enflammées, adhérentes,
membranes noirâtres, jaunâtres, coule
avons trouvé des cloisons rougeâtres,
friables, tapissées de caillots d'âge dif
récents, les autres denses, adhérents, é
ancienne, dont la disposition singulièr
celle de l'estomac des ruminants (ob
colonnes charnues du cœur (obs. 540).
toutes les malades affectées de kystes
constaté, comme chez celles dont nou:
servations dans les volumes précédents
tordu, mince, long, friable, adhérent,
tinguer des organes voisins.

Les kystes *purulents*, uniloculaires
relativement nombreux et ont présenté
les kystes sanguins, de nombreuses ad
torsion du pédicule.

Cette *torsion hélicoïde du pédicule* d
purulents a vivement préoccupé les aute
ont constaté qu'elle est beaucoup mo

axe au cours de leur développement, puis à se maintenir
ı cette position. Quoi qu'il en soit de cette théorie, que
ı avons mentionnée dans la thèse inaugurale que vient de
enir M. Parizot à la Faculté de médecine de Paris, cette
on, une fois produite, influe manifestement sur l'évolu-
ultérieure du kyste. Celui-ci devient le siège de poussées
mmatoires qui se traduisent par des adhérences avec les
ıes voisins, par le ramollissement de leur trame et de
s cloisons, par des infiltrations hémorrhagiques dans leur
ı, par de véritables épanchements sanguins dans leur ca-
et par la tendance à la suppuration (obs. 449).

es *kystes sanguins*, en effet, ont une tendance très ca-
érisée à l'inflammation, qui dépend sans doute de leur na-
ı même. Il est rare qu'on ne les trouve pas plus ou moins
érents et le plus souvent complètement adhérents lors-
ın vient à les opérer.

es parois des *kystes sanguins* ont généralement une
ıde épaisseur. Elles sont très fortement élastiques et ré-
tiles, à moins que, ayant subi à plusieurs reprises et for-
ent l'inflammation, elles n'aient perdu leurs qualités ori-
ılles et ne soient devenues inextensibles, grisâtres, sem-
ıles à de la corne ramollie et très friables.

outefois, on observe que la coupe de la paroi de certains
es sanguins va en augmentant d'épaisseur du sommet de
umeur à sa base, c'est-à-dire à la surface d'insertion sur
ıédicule. Ceci indique-t-il une nutrition plus énergique
ı niveau? Nous ne le croyons pas. Cette disposition doit
ı le résultat d'une distension plus forte subie par les ré-
ıs élevées, qui n'ont à lutter que contre l'expansion ga-
ıe des intestins, que par la partie profondément engagée
s le bassin et qui est consolidée par des plans solides et
ıux. Peut-être aussi cette épaisseur plus grande est-elle
à la stratification des nombreux caillots sanguins que
rencontre communément dans ces kystes. Ces caillots
fait parfois un très long séjour, puisqu'on les retrouve
: l'apparence fibrineuse et la régression graisseuse.

a torsion de leur pédicule a pour effet de rompre et d'obli-

pression d'une ligature.

Une autre condition très à remarquer d kystes, c'est que si le pédicule devier frappé de nécrobiose, ce ne peut être que par les vaisseaux de leurs adhérences q nuer à vivre et à se développer.

Ceci peut encore jusqu'à un certain poi pourquoi ces kystes ont presque toujour loculaire et non pas la disposition vésicul triques, qui doit être la conséquence d'ı voisinage du pédicule.

Toute ponction faite au cours de leur à peu près infailliblement suivie d'inflam nite et de la formation d'adhérences. Il ne pas en pratiquer, quand on soupçonı outre leur contenu se reproduit plus kystes séreux : il en résulte un plus des malades, par suite de la déperditi la fièvre.

Les kystes *colloïdes* ont été plus fréque que dans les précédentes. Leurs paroi faciles à déchirer, présentaient peu de chirure, ce qui rend difficile l'ablatio meurs qui, comme on le sait, se dessèch

s ponctions antérieures, ou l'inflammation ou la distension cessives des loges de la tumeur (obs. 444). Elle s'observe us rarement sur les kystes uniloculaires pour ce motif e leurs parois sont ordinairement épaisses et résistantes : and elle a lieu dans ces cas, elle est facilement reconnue à pparition brusque d'une péritonite à la suite de laquelle tumeur disparaît temporairement.

C'est presque toujours sur une seule loge, de moyen ou de tit volume, que la rupture se fait. Les bords de la déchi- re, généralement petite et circulaire, offrent bien plutôt s caractères d'une ulcération nécrosique que ceux d'une chirure franche. Lorsqu'elles sont étroites, l'issue du li- ide, quand il est épais et visqueux, se fait lentement. La rtie de ce liquide donne lieu à des péritonites générales et ortelles, ou partielles et enkystées à marche subaiguë, avec ndance à la chronicité, que l'on attribue alors à l'inflam- ation et à la suppuration de la tumeur. Ces péritonites, rsqu'elles sont chroniques, finissent par épuiser les malades par causer la fièvre hectique malgré la formation d'adhé- nces étendues et même généralisées. Celles-ci deviennent, rs de l'opération, une complication redoutable surtout rsque la tumeur est énorme et à parois friables : l'extrac- on peut en devenir fort difficile et nécessiter l'application nombreuses ligatures perdues.

Dans la presque totalité des kystes dont nous avons publié s observations, il nous a été facile de diagnostiquer à vance la variété à laquelle ils appartenaient et de les dis- guer des tumeurs de voisinage qui auraient pu les simuler; pendant chez quelques malades il avait été impossible de re à l'avance si le kyste était uniloculaire ou multiloculaire, nique ou double et si la récidive aurait ou non lieu après l'opé- tion. A ce point de vue, la malade qui fait le sujet de l'ob- rvation 534 nous a offert un intérêt vraiment singulier. lle nous avait été adressée pour la première fois en 1866. avait été convenu que je lui pratiquerais l'ovariotomie rsqu'elle en fut détournée par Huguier qui, à cette époque, uvrait de calomnies regrettables les partisans de cette opé-

gement et verticalement la paroi abdo
deux points, à l'hypogastre au niveau
au-dessus de la fosse iliaque droite. (
qui reliaient le kyste à la paroi abdom
tube à drainage passé par les deux plaie
lement du pus, grâce aux injections s
fille guérit et son ventre reprit si bie
que nous crûmes avoir affaire à un kys
la guérison serait définitive. Je publiai
l'observation, en même temps que plu
bles, comme exemple de guérison rad
loculaires de l'ovaire par l'incision et
heureusement l'événement ne tarda pa
cette malade, comme chez les autres, c
était infidèle. Quatre ans plus tard, elle
Elle portait dans la cavité pelvi-abdomi
meur ovarienne, aréolaire, adhérente a
nales. Cette fois, Huguier, appelé à nou
avec Barth, voulut bien admettre que
était applicable. Il aurait même accepté
ne s'y était opposée, invoquant à bon dr
Je l'opérai à nouveau avec succès. Je
vaste poche que nous avions ouverte au

ur du volume d'une tête d'adulte, demi-fluctuante, mmée, qui remplissait la cavité pelvienne. Je crus cette qu'il s'agissait d'une récidive dans l'ovaire conservé. ation était indiquée : elle fut faite avec succès le 26 no- re de cette année et montra qu'il s'agissait, non pas d'un ovarique, mais bien d'un kyste dermoïde du bassin, rent à l'ovaire, à la trompe et aux ligaments larges. Pour iter l'opération et pour ne pas exposer la malade à une velle récidive j'enlevai ces organes. Peut-être les cas dans uels certains chirurgiens disent avoir pratiqué trois fois astrotomie chez la même malade avaient-ils rencontré tumeurs de ce genre, ou bien le troisième kyste s'était-il luit dans une portion d'ovaire, de trompe ou de ligament e conservée. Il est à remarquer d'ailleurs que ces opé- ns multiples, pratiquées chez la même malade, sont ha- ellement heureuses, ce qui constitue jusqu'à un certain it une compensation.

epuis qu'il est admis sans conteste que tous les kystes 'ovaire sont passibles de l'ovariotomie, on s'occupe moins echercher à l'avance s'ils sont ou non multiloculaires. partisans de la ponction estiment que celle-ci consti- un moyen presque infaillible de résoudre ce problème. suffit, disent-ils, pour montrer qu'il ne reste plus rien préciable dans la cavité pelvi-abdominale quand le kyste uniloculaire, tandis que le palper hypogastrique combiné oucher vaginal reconnaît la présence d'un gâteau aréolaire nd il est multiloculaire. Nous avons dit plus haut, à propos a malade de Huguier, que l'incision elle-même ne suffit toujours pour donner au diagnostic cette précision. sque l'abdomen n'est pas chargé d'embonpoint, on t croire que le kyste est vidé complètement par la ponc- , alors qu'il contient encore dans ses parois de petits es isolés ou de petites masses aréolaires qui devien- nt, plus ou moins tard, le point de départ d'une récidive. de fois nous avons vu des malades ponctionnées, dont observations avaient été mentionnées comme des exem- de guérison dans les journaux ou dans les sociétés sa-

Il n'est pas plus facile de reconna
liquide est huileux, pileux ou colloïde.

Les kystes *huileux* sont si rares qu'i
par les classiques. Nous en avons à pe
servé deux en 1884, à trois semaines
et 580). Chez ces malades le liquide
l'aspect et la consistance de l'huile et
sortait difficilement par la canule d'u
rateur. Il ne semblait pas être le produ
matoire, car les malades avaient peu
des tumeurs n'étaient ni vascularisées,
ressemblaient en rien aux kystes à chol

Les kystes colloïdes ont été diffici
l'opération des kystes ovariques visqu
épais et de la péritonite gélatineuse.
server, il y a quelques années, que l'o
les tumeurs de l'ovaire, au point de vu
liquide, tous les degrés, depuis le liqu
roche, jusqu'au liquide poisseux, visqu
loïde, demi-solide, ce qui prouve que
dépendent d'un état pathologique qui
montre sous des aspects différents suiva
bitude seule du palper et de la percussi

r, sont ceux qui contiennent généralement les liquides les s denses. La ponction est loin d'être infaillible en pareil pour donner au diagnostic la précision voulue: bien s, elle peut tromper comme cela eut lieu chez l'opérée de s. 551. Cette femme avait été renvoyée de l'Hôtel-Dieu me incurable parce que la paracentèse n'avait donné e qu'à quelques parcelles de matière colloïde, verdâtre, tée de sang, analogue à celle du cancer myxomateux. ouragé par les résultats heureux que nous avions obte- dans quelques cas analogues, nous ne crûmes pas ce if suffisant pour nous empêcher d'agir. Je fis l'incision oratrice dans le but de voir et d'extraire la tumeur, si était possible. Bien nous en prit, car chez cette femme, était mourante, nous trouvâmes, d'un côté, un énorme e colloïde de l'ovaire, à parois minces, friables, conte- t 20 kilogrammes de matière gélatineuse et des masses ieux caillots sanguins, de l'autre un grand kyste fœtal; en e le péritoine était rempli de matière colloïde qui s'y était ersée à la suite de la ponction et qui avait déterminé la ularisation de cette séreuse. Nous fîmes l'extraction de ces produits morbides et la malade guérit rapidement. uis lors elle n'a pas eu de récidive.

es kystes *pileux* ont également présenté de grandes diffi- és de diagnostic. Plusieurs étaient petits, mobiles, mixtes ccompagnés de tumeurs d'autre nature situées dans le ne ovaire ou dans les organes voisins. En pareil cas, la ction elle-même eût été insuffisante pour éclairer le dia- stic. La difficulté fut grande surtout chez la malade du novembre 1883 (obs. 534). Nous avions fait quelques ées avant chez elle la gastrotomie pour enlever un kyste mineux et multiloculaire de l'ovaire gauche. Ces sortes umeurs récidivant plus facilement que les autres dans aire opposé, nous étions loin de croire, en présence de la velle tumeur kystique qui apparut dans le bassin, qu'il issait d'un kyste dermoïde. Chez l'opérée du 3 avril 1884 . 551), la ponction avait fait supposer qu'il s'agissait d'un cer colloïde du péritoine alors que nous trouvâmes un

bassin. Chez l'opérée du 10 mars 1885,
dant devoir faire quelques réserves avan
riotomie. Elle était accouchée depuis tr
percussion donnait un frémissement hy
que, si ce signe avait réellement la val
attribuent, nous aurions diagnostiqué
de l'ovaire. L'incision exploratrice m
d'un kyste ovarien, séreux, à loges ar
nombreuses, ne contenant pas d'hydatid
n'était ni enflammée, ni adhérente. L
très différent du frottement péritonéal qu
lorsqu'on fait mouvoir la paroi abdomin
kyste enflammé : il ne pouvait s'expliq
causes telles que la nature du liquide, l
position, l'emboîtement réciproque de
cluses dans les grandes. Du reste le d
dit sur la valeur et le mode de produc
hydatique qui, comme on le sait, est
dans les kystes séreux et multiloculair
viscères du bassin que dans les grands
foie.

On a prétendu que, dans les kystes
gnostic est difficile, la ponction est in

es à courte distance et combien l'analyse histologique
himique du liquide recueilli apporte la lumière au
nostic. Nous avons vu des femmes inopérables, presque
rantes par suite de l'excès de volume et de la suppura-
du kyste, reprendre de la nourriture, de la respiration,
calme, des forces à la suite d'une ou de plusieurs
ctions, être ensuite opérées dans de bonnes condi-
s; d'autres enceintes, presque à terme, exténuées par
listension de l'utérus gravide et d'un kyste trop volu-
eux, conduire à bien leur grossesse après une ponction
avait donné issue à trente litres de liquide purulent;
tres conserver une santé relativement bonne grâce aux
te-cinq (obs. 552) et même aux quarante-cinq ponctions
s à huit ou quinze jours d'intervalle (obs. 573), et
endant chez l'une d'elles (obs. 570), au moment où elle
s fut présentée, quinze jours après la dernière ponction,
yste était tellement volumineux qu'il refoulait les fausses
s à la hauteur des seins et le foie dans le bassin.

hez plusieurs malades, l'analyse histologique et chimique
par Méhu permit seule d'affirmer à l'avance qu'il s'a-
ait réellement d'un kyste ovarien.

outefois, il ne faut pas croire que les ponctions sont tou-
s inoffensives. Il suffit de lire la thèse inaugurale d'un
nos meilleurs élèves, Grosfillay, pour voir dans quelles
portions réellement effrayantes elles peuvent entraîner
nort. Nous ne pouvons oublier que ce furent trois cas
mort rapide à la suite de la ponction de kystes de
aire qui nous déterminèrent à faire en 1863 notre pre-
re ovariotomie et que nous avons vu maintes fois suc-
ber en vingt-quatre heures des malades qui furent opé-
s par des confrères, au moment où elles se disposaient
faire opérer par nous. En mars 1884, trois fois pareil
ident se produisit la même semaine; aussi lorsque les
lades sont très affaiblies par des maladies antérieures,
itonites, affections du cœur, du cerveau, le mieux est
ne pas retarder l'opération par des ponctions inutiles.
e principal danger des ponctions vient de ce qu'elles

part d'une péritonite qui se généralise e
qui s'enkyste, ou qui favorise l'apparitic
la malade que nous avons opérée le 15
nous fûmes assez heureux pour obtenir l
la cavité du péritoine contînt, outre le
grande quantité de liquide séro-purulent
tions antérieures. Chez cette malade la
principale du kyste avait déterminé le pa
considérable de pus dans le péritoine; la
en aurait été sûrement la conséquence
fait dès le lendemain l'ablation totale d
et la toilette attentive du péritoine.

Il ne faut pas croire d'ailleurs que l
jours suffisante pour éclairer le diagnc
elle facilite l'erreur.

Tandis que, chez la plupart des malad
le liquide est visqueux, épais, jaunâtre,
lent; que le kyste est uniloculaire ou mu
qu'il provient d'une ascite, d'une périt
kyste du ligament large ou d'un cancer c
chez d'autres cela est impossible.

C'est ainsi que chez la malade qui fait l
tion 573 et qui avait été ponctionnée

s portait à croire qu'il s'agissait d'un kyste uniloculaire, quide citrin, peu coloré, de l'ovaire, c'est qu'il n'y avait de cause voisine ou éloignée capable d'expliquer la for-ion et la récidive de l'ascite, que les ascites essentielles épétition sont extrêmement rares, et que la santé était ébranlée malgré les nombreuses ponctions. Aussi nes-nous peu étonné lorsque l'incision exploratrice montra le liquide était enkysté et ovarien.

l en fut de même pour une autre malade chez laquelle la oration verdâtre, le défaut de viscosité, l'analyse histolo-ie et chimique du liquide avaient fait croire à une ascite lis qu'il s'agissait d'un kyste uniloculaire (obs. 497). z cette malade, comme chez la précédente, le flot et les es liquides ne donnaient aucun caractère différentiel à ercussion, de plus la poche était tellement mince et unie elle échappait à la palpation la plus délicate.

'est seulement lorsque le liquide séreux est franchement olore, eau de roche, qu'il ne peut être confondu avec celui 'ascite.

orsque le liquide extrait par la ponction présente ce der-caractère, certains auteurs, à l'instar de Kœberlé, ont s l'opinion qu'il n'est jamais ovarique et qu'il provient ours de kystes paraovariens. Nous n'avons jamais com-une pareille erreur qui ne pouvait être recueillie que des chirurgiens inexpérimentés. Nous l'avons déjà dé-ntie dans les statistiques comparées que nous avons pu-es depuis 1864 dans les premiers volumes de ces *Cli-ques*. Il suffit également de consulter les observations 496, , 506, 478, 559, 561, etc., pour voir que les kystes de aire, même aréolaires, peuvent contenir du liquide eau roche et que ceux des ligaments larges contiennent sou-t des liquides très différents.

a ponction ne permet même pas de distinguer toujours quide de l'ascite de celui des kystes uniloculaires.

es derniers, en effet, lorsqu'ils contiennent une grande qui s'est rompue dans le péritoine et une portion aréo-peu importante, peuvent simuler une ascite sympto-

sieurs médecins avaient pensé, à caus
du liquide, qu'il s'agissait d'une ascite; l
seule permit de reconnaître qu'il s'agis

La ponction ne suffit pas davantage
tous les cas le cancer colloïde du péritoin
de l'ovaire. Chez l'opérée du 3 août
avait conduit les médecins à croire qu'i
cer gélatineux du péritoine, tandis que
kyste colloïde de l'ovaire parfaitemen

Les considérations que nous venons
que le diagnostic de certains kystes o
même pour un chirurgien exercé. La l
velle série d'observations prouve égale
être tenté d'en confondre quelques-uns a
telles que la grossesse normale ou extra
du foie et surtout avec les kystes des li
tumeurs fibro-cystiques de l'utérus.

La grossesse, lorsqu'elle est simple et
distinguer; mais elle peut être masquée
celui-ci est assez grand pour gêner l
tation. Les troubles menstruels eux-
imposer, car, bien qu'ils soient plus r

rhée pendant sept. Or, ces deux ordres de troubles ont certaine importance au point de vue du diagnostic et indications opératoires puisque l'aménorrhée fait croire possibilité d'une grossesse concomitante.

Chez la malade qui fait le sujet de l'observation 560, avait cru successivement à une grossesse extra-utérine ce que tout d'abord l'aménorrhée avait apparu et avait é une année, puis à une grossesse intra-utérine récente npliquée de kyste parce qu'ensuite il y avait eu de l'amé-rrhée pendant quatre mois : chez cette malade nous trou-nes un kyste purulent de l'ovaire dont la surface était verte d'adhérences.

Il est rare qu'un kyste de l'ovaire simule une tumeur foie. C'est cependant ce qui avait lieu chez l'opérée l'observation 553. Le kyste uniloculaire, à parois dures, it contracté des adhérences à la région sus-ombilicale, en rticulier avec le foie, de sorte que, à la palpation et à la rcussion, il y avait plus de saillie, de dureté et de matité ce côté que du côté du bassin; aussi, en l'absence de mmémoratifs précis et de ponction exploratrice, dûmes-us faire quelques réserves pour le diagnostic.

Il n'est pas toujours aussi facile de diagnostiquer les stes ovariques des tumeurs utérines, en particulier des meurs fibro-cystiques, bien que celles-ci aient un siège Térent et donnent souvent lieu à des métrorrhagies. Ce-ndant des erreurs de ce genre sont journellement com-ses par les confrères peu exercés. C'est ainsi que la ma-le opérée le 3 novembre 1884 (obs. 568) m'avait été ressée pour une tumeur solide de l'utérus bien qu'elle ait kyste aréolaire de l'ovaire du poids de 10 kilogr. Cette reur est surtout facile à commettre lorsque les kystes sont éolaires, à parois épaisses, très distendues et lorsque les rois abdominales qui les recouvrent sont chargées d'em-npoint ou fermes comme chez les femmes qui n'ont pas de grossesses antérieures.

Certaines portions aréolaires, graisseuses, ou fibro-grais-uses des kystes peuvent aussi, lorsqu'elles sont rapprochées

kystiques de l'utérus lorsqu'ils ont des par
lorsqu'ils sont adhérents sur une grande
et lorsqu'ils élèvent le corps et le col a
devient facilement accessible par le v
eut lieu chez l'opérée de l'observation
l'incision exploratrice seule leva les d
qui fait le sujet de l'observation 543,
commise d'autant plus facilement que les
étaient obèses, fermes, que la poche é
très distendue par un liquide sanguin, n
anciens et abondants, que la tumeur éta
la fois à l'utérus et aux parois du bassi
hypertrophié et que la malade avait des p
abondantes.

Quant aux kystes des ligaments larges,
toucher vaginal combiné avec le palper
est facile de distinguer leur implantatio
l'utérus, plus basse par conséquent que c
riques, ainsi que par l'élévation de l'uté
de la partie pubienne de la région hypoga
minent. Nous avons insisté sur tous ces p
cédents volumes assez longuement pour

Le traitement de toutes nos malades

lus adoptées et l'ablation être acceptée dans la pratique ante, même pour les kystes uniloculaires à liquide clair, de roche, qui sont parfois lents à récidiver après la tion.

ersonne n'ignore que Nélaton émettait souvent dans ses *iques* cette opinion que tous les kystes de l'ovaire qui iennent un liquide clair, eau de roche, guérissent par imple ponction. Nous avons vu, comme lui, des ponctions avaient donné une quantité considérable de liquide sem- ble produire une guérison apparente pendant une ou sieurs années ; nous avons même publié autrefois des s de ce genre. Mais depuis longtemps nous avons prouvé ces guérisons ne sont que temporaires et que la récidive st pas toujours tardive. Cependant l'opinion de Nélaton é reprise par plusieurs chirurgiens qui supposent que ces tes proviennent toujours du ligament large, sans doute ce qu'ils en redoutent l'ablation, faute de recourir à notre cédé. Pour voir avec quelle rapidité certains kystes uni- laires, à liquide eau de roche, de l'ovaire peuvent réci- r, il suffit de lire l'observation de la malade que j'opérai 2 février 1883 (obs. 506) avec Gosselin. La ponction faite lui quelques mois avant avait donné 10 litres de liquide. récidive ayant eu lieu, nous fîmes ensemble l'ovariotomie nous reconnûmes que le kyste était nettement ovarien. puis cette époque la guérison ne s'est pas démentie. Or, pareil cas, les injections substitutives auraient été inutiles pernicieuses; elles auraient produit des adhérences géné- isées, solides, résistantes du kyste à la paroi abdominale, 'épiploon et même à l'intestin, comme cela eut lieu dans bservation 495.

Nous ne reviendrons pas sur les détails du manuel opéra- e que nous avons employé pour l'ablation des kystes de ire et du ligament large; il diffère peu de celui que nous s longuement décrit dans les volumes précédents. Nous s cependant quelques mots de certaines indications opé- ires auxquelles ont donné lieu les hernies concomitantes, adhérences du kyste avec les organes voisins, intestin,

l'intervention chirurgicale. Leur form
çoit, favorisée par la présence de la
Celles qui sont situées sur la ligne l
constituées par de la graisse doublant
(hernies graisseuses), apparaître sur l
cienne gastrotomie (obs. 534), conten
l'épiploon libres ou adhérents, acqué
extrêmement considérable sans que le
préoccuper outre mesure. En effet, si
contentera de les inciser; si elles sont
adhérentes, il pourra les laisser, ou bie
fait souvent avec succès, profiter de l'i
abdominale pour exciser le sac et les t
le doublent. C'est ainsi que chez l'opé
(obs. 553), nous trouvâmes une énor
la présence d'un kyste de l'ovaire qui
pus. Après avoir extrait le kyste, nou
hernie par excision de la paroi abdo
bien que la malade après l'opération fu
sa tumeur kystique et de sa hernie, ce
de supprimer le bandage.

Pour diminuer le volume des kystes
tion, nous n'avons jamais hésité à le
même lorsqu'ils étaient aréolaires, à i

hémorrhagies invoquées par des chirurgiens réellement
» malheureux. C'est ainsi que, pour ne pas perdre un
ps précieux, nous avons ouvert largement la paroi abdo-
ale en même temps que le kyste et pratiqué le broiement
z les malades des observations 499, 548, 501, 475, 551,
, 571, 581, 463. Dans l'observation 571, on voit qu'en
re le pédicule était adhérent à l'S iliaque.

Lorsqu'il y a des adhérences généralisées en arrière du
te et qu'elles intéressent le mésentère, le fond du bassin
s. 523), ou un grand nombre d'organes à la fois (obs. 581),
us avons toujours eu soin, pour les détacher, de ne pas
re l'attraction du sac d'avant en arrière, mais bien de le
re basculer en sens inverse, d'arrière en avant, en tirant
r le fond au moyen de la main engagée et en soutenant
l'autre la partie postérieure de la tumeur pendant que
us rompions les adhérences les plus résistantes (obs. 570).

Toutes les fois que nous avons trouvé des adhérences très
ides qui unissaient la tumeur à un viscère important,
us avons fait la décortication aux dépens de la tumeur
-même, et lorsque cela ne pouvait être obtenu sans
grands efforts, nous avons détaché un lambeau corres-
dant de la tumeur que nous laissions momentanément
érent au viscère pour en entreprendre finalement la
section attentive et soigneuse quand nous n'étions plus
é par la masse totale (obs. 447). Chez l'opérée de
s. 548, le kyste était relié à la face inférieure du foie
des adhérences tellement fortes que nous laissâmes
prudence un petit fragment de la tunique péritonéale du
te plutôt que de nous exposer, en l'arrachant, à blesser
arenchyme de cette glande.

En ce qui concerne les adhérences avec l'épiploon, comme
t eut lieu dans les observations 449, 456, 473, 539, et 554,
s n'en avons pas comme autrefois pratiqué la résection,
me lorsqu'elles étaient très étendues. Nous n'avons con-
é à réséquer largement et même à enlever en entier cette
use que si, après le détachement des adhérences, sa sur-
e restait tellement éraillée ou saignante, il y aurait eu à en

devons de ne compter cette fois aucu
tétanos dans les ovariotomies de cette s
d'après ces principes, même lorsque
l'épiploon en totalité (obs. 539) et qu'ap
le kyste vers l'épiploon trop adhérent,
celui-ci totalement (obs. 534).

Les adhérences à la vessie ont des
faut connaître et qui étaient important
tions 446 et 490. Depuis longtemps no
propos de la symptomatologie, que c
pression de la tumeur peuvent diminuer
voir au point d'obliger les malades à d'i
d'urine, ou exercer sur le col une comp
pour déterminer de la strangurie. Le
fait à l'avance permet de prévoir ces a
que ces rapports anormaux sont beaucc
dans les kystes ovariques que dans ceux
et dans les grands myômes utérins.

Dans tous ces cas, et ils sont nombreu
un changement dans la forme de la ve
tion. Avec les kystes du ligament large,

stérieure de cet organe : c'est, en effet, avec ces dernières e l'on observe les plus grands déplacements et la gêne ctionnelle la plus marquée de la vessie.

Au point de vue opératoire, il est donc de la plus haute portance de déterminer, avant l'opération, la position acte de la vessie sous peine de s'exposer à l'ouvrir au mo- nt de l'incision des couches profondes des parois du ventre, mme cela est arrivé à beaucoup de gastrotomistes. Et sque ces adhérences sont trop intimes, on peut, comme us l'avons fait chez l'opérée de l'observation 490, disséquer kyste avec les précautions les plus minutieuses en appli- ant des pinces hémostatiques en grand nombre pour ne s être masqué par le sang. Les mêmes précautions doivent e prises lorsqu'il s'agit d'adhérences étendues et résis- tes avec une anse intestinale.

En ce qui concerne l'hémostase préventive et l'hémostase nporaire, nous ne l'avons pas modifiée. Quant à l'hémos- e définitive, c'est-à-dire à l'application de pinces à demeure la suite de l'opération, nous n'avons pas eu besoin d'y courir aussi souvent qu'autrefois, par suite du grand usage e nous avons fait des ligatures perdues, en soie fine, cou- es au ras. Nous avons constaté que ces ligatures sont ns conséquences fâcheuses, même en nombre considé- ble : obs. 456, une 100e de ligatures ; obs. 540, une 50e ; s. 539, une 60e ; obs. 578, une 60e, sans parler de beau- up d'autres exemples.

Les ligatures perdues laissées sur l'intestin décollé et sai- ant demandent un soin extrême ; elles ne doivent saisir e l'extrémité du vaisseau ouvert, porter sur la séreuse et pas étreindre les fibres de la tunique musculaire. Moyen- t quoi, elles sont très bonnes.

Sur le péritoine pariétal, il est bien de lier plus en masse, former un petit mamelon, une sorte de tubercule que il étreint fortement à sa base. Mais là où le péritoine est nu par un tissu cellulaire lâche qui lui permet glissement mobilité, comme sur les parois du bassin, le long des es iliaques, à l'hypogastre, sur les ligaments larges, ce

procédé n'est plus fidèle. Par suite des grands mouvements nécessités pendant l'opération, notamment pour la toilette du péritoine, le feuillet séreux glisse, échappe à l'anse de fil et le sang repart. Dans ces régions, il faut remplacer la ligature en masse par une double ligature latérale faite par transfixion.

Si, en décollant des adhérences, il arrive qu'on déchire le péritoine, qu'on y fasse un accroc, il faut le réappliquer soigneusement, absterger le sang et le suturer par deux, trois ou quatre points de suture (obs. 482).

Sur l'utérus, les ligatures perdues en anses ne valent rien. Le fil coupe les fibres musculaires, ou bien, moins serré, il s'échappe. Mieux vaut alors recourir à des ligatures par transfixion qui, seules, peuvent tenir, mais ne sont ni très sûres ni très bonnes, car elles favorisent l'inflammation et même la suppuration du tissu de la matrice. Sur le tissu du foie, il est préférable, au lieu d'appliquer des ligatures, de laisser à demeure, pendant douze ou vingt-quatre heures, une pince à demeure nickelée ou dorée crainte d'oxydation (obs. 499). De même pour la rate (obs. 539).

Dans le fond du bassin resté saignant, s'il devient impossible de porter un assez grand nombre de ligatures perdues, de même que sur l'utérus, qui, nous l'avons dit, s'accommode mal des ligatures, on peut sans danger laisser de

e résistant et de l'abandonner dans la cavité péritonéale. Lorsqu'il est large et qu'il imite celui des kystes des liga- nts larges, il ne suffit pas de le lier en deux ou trois es isolées et de le réduire ; on s'exposerait à voir les tures glisser et des hémorrhagies se produire. Le mieux de faire le pincement préventif des vaisseaux au moyen deux longues pinces hémostatiques placées latéralement après les ligatures latérales, de lier séparément les gros seaux sur la surface de section : on suture ensuite, si on ésire, par des points à anses séparées les feuillets séro- uleux qui ont été coupés avant de réduire.

orsque le pédicule est très court, il est habituellement lanté largement sur l'une des cornes ou sur le fond de rus qui envoie à sa surface des fibres musculaires hyper- hiées, si bien qu'il est parfois difficile de dire s'il a pris sance dans l'ovaire ou dans l'épaisseur des parois laté- s de l'utérus auxquelles il adhère. En pareil cas, on est vent obligé de lier la corne de l'utérus (obs. 541), ou d'exciser le fond de l'utérus en même temps que aire, la trompe et la portion correspondante des liga- ts larges. Ces ovario-hystérectomies permettent de ré- e le pédicule et sont presque toujours suivies de succès, me cela eut lieu chez l'opérée du 15 novembre 1881 s. 453) affectée d'un kyste du ligament large implanté s l'épaisseur de l'utérus dont il fallut enlever la corne che, ainsi que chez les malades des observations 475 05. Parfois, dans ces cas, il est presque impossible d'empê- r, au moyen des ligatures, le sang de s'échapper de la sur- excisée de l'utérus : en pareil cas nous avons eu avantage lacer à demeure deux pinces hémostatiques dont l'extré- é libre sortait par l'angle inférieur de la plaie abdominale.

Lorsque le pédicule est en éventail, de même que lorsqu'il bifide, il faut, après avoir mis sur lui deux ou trois ces latérales pour faire l'hémostasie préventive, le détacher c soin de la surface du kyste et le lier en deux ou trois tions au moyen d'anses de fil de soie séparées. Dans

[illegible]

[illegible]

[illegible]

lier. Si pareil accident se produit, il suffit de comprimer surface saignante avec de grosses éponges que l'on rem-ce aussi prestement que possible par de longues pinces nostatiques et par des ligatures perdues.

Lorsque le pédicule est si adhérent qu'il est confondu avec viscères qui l'entourent, il faut, si ces organes sont très portants, notamment l'intestin (obs. 571 avec l'S iliaque), pas tenter le décollement. Mieux vaut laisser à la sur-e de l'intestin un copeau de la tunique externe du kyste 'attirer vers l'angle de la plaie, pour l'avoir sous la main cas où il y aurait tendance à l'étranglement, faire à part igature des vaisseaux et, l'hémostasie assurée, abandonner ement le pédicule dans le ventre.

Chez l'opérée du 12 novembre 1884 (obs. 571) le pédi-e adhérait à une anse d'intestin sur une certaine longueur. mportait de ne pas le lier de façon à provoquer la flexion l'anse intestinale et par suite un étranglement interne. ır éviter cette complication, nous liâmes séparément tous vaisseaux le long de l'intestin et nous multipliâmes les ıtures perdues pour nous mettre à l'abri des hémorrha-s secondaires; le succès couronna nos efforts. Dans l'ob-vation 523, le pédicule était si complètement perdu ıs les adhérences que nous ne parvînmes pas à le distin-er au cours de l'opération. Nous nous contentâmes, en minant, de pincer tous les vaisseaux sanguins avec de gues pinces droites et courbes, d'attirer toutes les adhé-ces au dehors, de les lier avec des fils plus résistants dans points où elles étaient le plus épaisses et d'abandonner ıs le péritoine toutes ces ligatures perdues. Parfois le pé-ule recouvre la face supérieure et antérieure de la tumeur l'a fait basculer par suite de son accroissement de ıme. Dans l'observation 479, il avait contracté dans cette tion des adhérences fortes et étendues avec les viscères, orte qu'il fallut redoubler de soin pour le reconnaître our ne pas blesser ces organes en portant sur lui des tures perdues.

Opération terminée, si la santé des malades est très al-

poraire des vaisseaux. Cependant chez c
les adhérences ont été générales, nous a
dans le péritoine, pendant un ou plusie
demeure pour faciliter l'extraction du s
épancher. C'est ainsi que chez la malad
l'observation 556 (8 mai 1884) nous dûm
ration pendant trois jours une quantité
considérable. Ce drainage a en outre l'a
s'il ne se fait pas une hémorrhagie de q
laquelle il serait facile de remédier. Il
d'être indispensable, comme l'estiment q
en particulier Savage, de Birmingham,
ment que, sans ce moyen, nous parvie
malade de l'observation 548 que nous
présence le 18 mars 1884.

Les suites de l'opération deviennent
nignes, grâce à l'habitude que donne la p
d'opérations. Les cas mortels devienn
constituent presque une quantité nég
quelques accidents, sur lesquels nous a
ment dans les précédents volumes, peu
jours suivants ou à une époque plus
Lorsque l'opération a été extrêmement

une de nos opérées, nous les avons vus cesser brusque- un mois après l'opération à la suite d'une crise de herpétique.

rsqu'il y a des varices lymphatiques énormes et nom- es autour du pédicule des kystes, il y a de la ten- à voir apparaître une angioleucite phlegmoneuse se- ire chez les femmes prédisposées. En pareil cas, la ration se déclare habituellement du huitième au dixième (obs. 543); mais elle peut n'arriver que du vingtième ntième. Lorsque cette angioleucite se déclare dans les iers jours, elle peut se compliquer d'une péritonite spé- qui simule l'étranglement intestinal interne (V. Hayem, 1886). C'est dans les mêmes conditions que l'on voit ap- re des phlébites variqueuses. Lorsque le phlegmon leucitique ou phlébitique est peu aigu, on voit la tem- ure rester à 39° et le pouls à 90 pendant plusieurs à la suite de l'opération (obs. 535), tandis que la fièvre ien autrement grande lorsqu'il y a de la péritonite.

ur prévenir ces complications inflammatoires, nous s pensé que la réfrigération continue au moyen d'un eil approprié, ayant la forme d'un tablier léger, com- le tubes de caoutchouc juxtaposés, suffirait à obtenir froidissement salutaire du côté du péritoine et à com- en même temps l'élément douleur. Notre habile fabri- d'appareils en caoutchouc, Galante, voulut bien me ruire dans ce but en 1880 plusieurs appareils très in- ux qui ne réussirent pas. Le 23 février 1882, il cons- sur ma demande un modèle qui me permettait de faire r à volonté un courant d'eau tiède en arrière et un nt d'eau froide en avant sur les parois antéro-latérales abdomen. Nous pensions en retirer de grands avan- pour d'autres affections inflammatoires de l'abdomen bassin. Nous eûmes tout d'abord quelques résultats rageants, mais de nouvelles tentatives faites en ville l'hôpital furent moins satisfaisantes et nous condui- à abandonner ce moyen thérapeutique dont nous seulement conservé un spécimen sous forme de bonnet

malades peuvent guérir après une série de secousses ois difficiles à traverser. Chez l'opérée du 17 juillet 1881, oxication avait cédé : cette malade succomba plus tard à autre affection intercurrente survenue pendant la con- scence.

Parmi les accidents plus éloignés, citons encore les ébites à distance qui sont beaucoup moins fréquentes à suite des ovariotomies qu'à la suite des hystérectomies les par la voie vaginale ou abdominale. Chez l'opérée de bservation 566, il y eut un œdème du bras droit le dou- me jour; chez celle de l'observation 670, une phlegmasie la saphène le quinzième jour. Ces accidents d'ailleurs ent de courte durée.

Comme on le voit, la plupart de ces complications sont s analogues à celles que l'on observe à la suite des gas- tomies en général.

Nous ne pouvons terminer ce qui a trait aux kystes de vaire sans parler de ceux qui sont de nature maligne et i constituent une variété fâcheuse, aussi intéressante au int de vue du diagnostic et du traitement qu'au point de e du pronostic.

Que ces tumeurs soient sarcomateuses, épithéliales ou carci- mateuses, celles que nous avons eu l'occasion d'observer ns cette nouvelle période se sont montrées dans des condi- ns intéressantes. Chez quelques malades l'état général était uvais, comme s'il se fût agi d'un kyste purulent. C'est si que chez la malade de l'observation 566, nous étions sposé à croire qu'il s'agissait d'un kyste purulent de l'ovaire cause de l'émaciation et de la fièvre (temp. = 39°, pouls ble = 140, vomissements constants, etc.) qui avaient écédé l'opération. Il ne fallut rien moins que l'incision ploratrice et l'ablation de la tumeur pour prouver qu'il gissait d'un sarcome kystique dont les loges étaient rem- es de sang, de pus et que les adhérences péritonéales aient de mauvaise nature. Malgré toutes ces complications, malade guérit, mais le pronostic dut être singulièrement servé.

malades étaient hémophyles, et néce
beaucoup de pinces hémostatiques.
temps insisté sur cette particularité.
que ces conditions se rencontrent
C'est ainsi que, chez l'opérée de l'ob
étaient extrêmement veineuses et
kyste était enflammé, volumineux e
adhérences étaient surtout intimes
de la paroi antérieure de l'abdomen

La nature du liquide extrait par
extrême du col, alors que le corps se
éloigné l'idée que la tumeur kystique
chez l'opérée de l'observation 552.

Ce sont surtout les kystes areolair
pédicule court, adhérent à l'utérus,
du 29 juin 1882 obs. 475, qui s
recidiver dans l'autre ovaire.

Les kystes areolaires à contenu
colloïde, à parois friables, sont sou
être enlevés simultanément. Dans
extrait l'un, rechercher si l'autre
un certain nombre d'entre eux sur
teux et c'est pour ce motif, surtout

La présence de granulations nombreuses sur le péritoine toujours inquiétante pour l'avenir; cependant lorsque ces nulations, même nombreuses, sont fines et ne sont pas ompagnées de masses volumineuses, franchement tuber- euses ou cancéreuses, lorsque les parois du kyste sont spect franchement bénin, lorsqu'il n'y a pas d'ascite ondante et de coloration suspecte, il peut arriver que ces nulations s'atrophient à la suite de l'opération et ne soient le point de départ de récidives ; en pareil cas, les granu- ions peuvent se rattacher à une variété de péritonite onique franche ou à ces végétations du péritoine, de ure congestive, que nous avons décrites dans une des iques de ce volume.

Chez d'autres l'état général et l'analyse du liquide sont si isfaisants qu'on n'est pas disposé à croire à la nature can- euse de la tumeur, bien qu'elle existe (obs. 488).

Chez certaines malades affectées de cystosarcome de aire, lorsque la tumeur est volumineuse, adhérente, sup- ée par places, lorsque les malades sont épuisées par le ume de la tumeur, l'anémie, le nervosisme, les suites im- diates et éloignées de l'ovariotomie sont redoutables. C'est si que chez la malade de l'observation 581 qui portait e énorme tumeur aréolaire dont la nature maligne était ontestable, nous vîmes survenir pendant la convalescence e pneumonie suppurée des plus graves, due peut-être à la son et à la faiblesse, qui nous fit craindre à une générali- ion cancéreuse. Il n'en fut rien. Pendant plusieurs naines cette femme eut des crachats sanguinolents et rulents, et néanmoins elle guérit grâce aux soins éclairés Barrault : actuellement, après plus de dix-huit mois, sa té ne laisse rien à désirer.

Certains kystes, dont la structure semblait au premier ord analogue à celle des kystes bénins de l'ovaire, étaient mpliqués de productions épithéliales suspectes du péri- ne ou des ganglions sous-jacents. En pareil cas, la réci- ve peut apparaître sous forme de tumeurs dont le siège la gravité sont nécessairement variables. Chez une de

si bien que nous fûmes obligés de rés
une longueur de 10 centimètres.

Chez celle de l'observation 562 qui fu
nous pûmes à l'avance soupçonner que
stituée par un kyste aréolaire et cancér
seulement parce que l'ascite était abond
duite deux fois en peu de jours, mais e
sentions à la surface des masses dures,
indépendantes en quelque sorte des po
s'étaient accrues rapidement et parce qu
dité et une teinte cachectique. L'opérati
sions : non seulement nous trouvâmes le
reux, mais encore, dans les ligaments
l'utérus, nous découvrîmes des masses
à réséquer ces organes. Aussi, ne fûme
malgré le soin que nous avions pris
toutes ces tumeurs, de voir chez cette f
faire dans le péritoine et dans les org
qui suivit l'opération.

Chez une autre malade dont on tr
dans le prochain volume, l'hérédité, join
et éloignés, nous porta avec raison à dia
maligne consécutive du kyste ovarique a

rculose et nous n'avons pas vu que chez elles l'opération des suites immédiates ou éloignées moins favorables chez les autres, comme on aurait été tenté de le croire. fut ainsi chez une femme de l'Aveyron, âgée de quarante- ans, à laquelle nous fîmes l'ovariotomie le 13 novembre (obs. 472). Ce n'est qu'au moment de l'opération que découvrîmes une suppuration nécrosique du fémur , très étendue, qui datait de l'enfance et qu'elle n'avait is voulu traiter par suite de préjugés ridicules. L'opé- n, bien que laborieuse, réussit pleinement : aujourd'hui nté ne laisserait rien à désirer si le séquestre volumi- logé dans le fémur ne continuait à entretenir autour de ne suppuration qui d'ailleurs ne gêne en rien la marche s rudes travaux des champs.

ous avons également opéré plusieurs femmes entachées yphilis récente ou ancienne sans que cette diathèse ait cé de suites fâcheuses sur les résultats de l'opération. ainsi que la malade, âgée de vingt-sept ans, à laquelle fîmes l'ovariotomie le 28 janvier 1885, guérit très bien qu'elle ait eu quelques années avant une syphilis grave es enfants nés syphilitiques. Grâce au traitement du audras, cette malade avait été soulagée : elle présentait re, lorsque nous l'opérâmes, des accidents syphilitiques aires qui cédèrent aux frictions avec l'onguent napolitain l'iodure de potassium.

influence des fièvres intermittentes est plus fâcheuse. plusieurs malades qui en avaient eu de graves à des ues même éloignées, nous avons vu plusieurs fois paraître ces fièvres, qui étaient larvées. Chez l'une d'elles, ous avait été recommandée par Giraud-Teulon, le retour fièvre pernicieuse entraîna brusquement la mort au ent où la guérison paraissait assurée (obs. 544).

s maladies des centres nerveux ne paraissent pas avoir s la même importance chez les malades auxquelles ratique la gastrotomie. Tandis que chez l'opérée de l'ob- tion 500, la manie aiguë qui se déclara à la suite de riotomie pouvait s'expliquer par une véritable prédispo-

du côté du système nerveux, à une fai
le diagnostic resta obscur pour le méde
de l'observation 558 était épileptique, c
lique.

L'ovariotomie double a été proposée
accidents de la grande hystérie. Elle
chez l'opérée de l'observation 533, qu
nées, eut des crises inquiétantes mal
rationnels donnés par notre ami A.
connaît la compétence pour le traitem
fections.

Les faits de folie, de méningite av
opérations sont plus curieux encore.

L'opérée de l'observation 608 avait
deux attaques d'apoplexie avec hém
elle était tombée sur le ventre et avait e
tonite grave. Elle était faible, cachecti
des membres inférieurs, une dilatat
cutanées et une dépression de la cic
sorte que l'on avait cru à des complic
côté du cerveau d'autant plus volontier
l'abdomen n'avait donné issue qu'à un
tineux. L'opération montra qu'il s'agi
kyste colloïde très adhérent; mais elle

la guérison lorsqu'elles ne sont pas trop graves et
kystes ne présentent pas de complications qui ren-
pération laborieuse.

la malade de l'observation 545, la guérison fut un
rdée par une diarrhée intense qui survint le septième
ais le succès n'en fut pas moins durable. Chez l'o-
e l'observation 562, qui portait une affection car-
des plus graves, nous fûmes obligé, après deux
ns qui avaient permis d'extraire beaucoup de liquide
e, d'enlever les deux ovaires, qui étaient le siège de
cancéreux volumineux, et cependant la guérison fut
ompte que s'il se fût agit d'un kyste simple chez une
robuste.

hme est plus fâcheux, surtout lorsqu'il est com-
le morphinisme, comme dans l'observation 449 ou
isme, comme dans l'observation 463. Certaines
s, en proie à ces crises de dyspnée qui causent l'in-
et produisent une extrême fatigue, cherchent dans
ou l'alcool un calmant propre à atténuer leurs crises.
insi que la dernière, qui exercait la profession de
nde de vins, se grisait depuis longtemps avec du
nc falsifié. Or l'alcoolisme, déjà si grave par lui-
en raison des troubles qu'il imprime aux principaux
s, le devient bien autrement lorsqu'il se complique
affection dyspnéique aussi redoutable que l'asthme
é.

malades affectées d'asthme ou de bronchite chro-
doivent être opérées de préférence en été; à cette
de l'année nous en avons opéré plusieurs qui ont
obs. 482) bien que leurs kystes ait été compliqués
ences nombreuses, même intestinales, qui rendirent
tion laborieuse. Malheureusement nous n'avons pas
un résultat aussi satisfaisant chez l'opérée de l'ob-
n 580).

hme exerce une grande influence sur les suites im-
es de l'opération. On conçoit qu'après l'ouverture de
nen, il y a du côté des viscères tapissés par le péritoine

Les troubles intestinaux graves, en
sements incoercibles, les gastralgies, c
à la suite des opérations de gastr
symptomatiques de tumeurs pelvi-abd
chez certaines malades, surtout chez
fections hépatiques ou qui ont abusé
sistent et alors ils constituent, de mê
tions nerveuses essentielles, l'asthme
complication redoutable. C'est ainsi qu
malades guérir difficilement parce qu
que le chloroforme avait exagérés et
diminuer, avaient persisté plusieurs se
tion, au point de les empêcher de repr
femme de soixante-deux ans, que nous o
et dont nous publierons ultérieureme
été ponctionnée dix-neuf fois en deux a
extremis l'ablation d'un énorme kyste
de l'ovaire : les suites de l'opération f
et des plus favorables ; mais à la fin de
fut reprise de ses attaques de gastr
persistance et une telle intensité qu'
qu'elle avait commencé à reprendre et
ses douleurs.

ndantes qu'on la traitait depuis plusieurs années comme bétique bien que l'analyse des urines ne nous ait pas mis de reconnaître la présence du sucre avant et après ération.

Le diabète constitue une complication grave avec laelle il faut toujours compter. Lorsqu'il est peu prononcé, sque les autres viscères sont en bon état et que le kyste petit, non adhérent, il n'empêche pas la guérison, mais qu'il est très avancé, lorsque les malades sont âgées, ses et lorsqu'il y a, en même temps que la dégénérescence ale, des désordres graves du côté des principaux viscères, out quand le kyste est volumineux et enflammé, il exerce influence fâcheuse. C'est ainsi que chez une vieille femme outre une affection diabétique, avait une dilatation anme et considérable de l'estomac, et que nous fûmes traint d'opérer, nous ne pûmes obtenir la guérison malle soin que nous prîmes de la nourrir avec prudence et répéter chaque jour les lavages de l'estomac à la suite de ariotomie. Ces sortes de dilatations sont absolument indédantes de la présence des tumeurs liquides ou solides prennent naissance dans les viscères pelviens.

Kystes du ligament large. — A propos des kystes de aire, nous avons rappelé plus haut combien était sinère l'erreur commise par quelques chirurgiens et accréé par d'autres, que tous les kystes du ligament large du paraovarium seraient uniloculaires et à liquide eau roche, que la ponction suffit pour les guérir et que ces es particularités suffisent pour les distinguer des kystes ovaire dont les parois et le contenu seraient différents. le début de notre pratique, nous avons montré par des nombreux que si le liquide extrait par la ponction est , séreux, incolore, limpide comme l'eau de roche, il peut i bien provenir d'un kyste de l'ovaire que d'un kyste du ment large, qu'il ne s'ensuit pas qu'il soit uniloculaire, peut être multiloculaire et que d'autres loges peuvent enir un liquide semblable ou différent; c'est ce qui eut

sautoir, déformait la masse morbide qui, sous cette uence, paraissait bilobée.

.a genèse de ces kystes continue à appeler l'attention des tomistes, des physiologistes et des opérateurs. A ce point vue, l'observation 496 présentait un véritable intérêt puis- nous trouvâmes chez la malade qui en fait le sujet kyste ovarique à droite et un kyste du ligament large à iche. Déjà, il y a longues années, nous avons vu des kystes ligament large accompagner certaines tumeurs de l'uté-, preuve qu'il y a une sphère d'activité normale et patho- ique commune à tous ces organes, et insisté sur ces tu- urs mixtes.

L'extirpation des kystes du ligament large présente des icultés inhérentes à la largeur et à la profondeur de r implantation ; mais c'est surtout lorsque leurs parois t enflammées et adhérentes que ces difficultés sont ndes.

.orsque le kyste est uniloculaire, non enflammé, entouré issu lamineux et de vaisseaux souples, mobile à la fois le kyste et sur les deux feuillets péritonéaux qui dou- at sa face externe, il est facile, après avoir incisé cette nière sur une longueur suffisante, après avoir évacué le ide, d'attirer la poche au dehors, de porter au-dessous le une pince courbe pour faire l'hémostasie préventive, remplacer ensuite cette pince par une ou plusieurs liga- s appliquées sur les feuillets cellulo-vasculaires qui la blent et qui, sous l'influence de ces liens, se froncent et rapprochent aisément dès que l'énucléation est terminée. feuillets, dans lesquels rampent les vaisseaux nourriciers, és, mobiles et flexueux de la tumeur, représentent une e de pédicule qu'il est facile de lier et de réduire dans domen à la fin de l'opération, comme cela eut lieu chez malades des observations 454 et 504. Ce procédé, que s avons appliqué le premier, comme on peut le voir dans observations publiées dans les volumes précédents, est éralement adopté aujourd'hui pour tous les kystes paro- ens, quelque profonds qu'ils soient, dont la tunique propre

2 étaient multiloculaire
Chez l'une de nos mala
l'un séreux, l'autre puru

Les kystes colloïdes
rement primitifs. La
rencontrés accompagna
qui avaient pris naissan
ainsi que nous l'avons s
par une masse de consi
dâtre, jaunâtre, couleu
des cloisons cellulo-vas
mince, friable, faisant
fois au péritoine pariéta
cas que nous avons vu l
à l'enveloppe de la tum
le dédoublement de ses
étendue. Chez l'opérée
avait donné un liquide
dans nombre de kystes
très étonné, après avoir
un cancer colloïde du n
position avait quelque
enkystée qui sont accol
que le feuillet péritonéa
organisé et vascularisé

lant la paroi externe du kyste était intime dans l'obser-
n 608 et nous dûmes pratiquer l'excision de la corne
e de cet organe. L'enfoncement de la tumeur entre les
lets du mésorectum était considérable dans l'obser-
n 598.

ıant aux tumeurs solides, trois avaient leur siège pri-
dans les ganglions mésentériques et iliaques internes
589-591-593).

en était de même pour les lymphangiomes (obs. 607-

ıus avons donné, dans le tome Ier de notre traité des
urs de l'abdomen, la première description d'ensemble
umeurs du mésentère et insisté sur les symptômes qui
ettent le mieux de les distinguer des autres tumeurs de
ité pelvi-abdominale; nous n'y reviendrons pas.

ıus avons dit que le développement insolite de la circu-
ı sous-cutanée des veines anastomotiques du ventre
ait en faveur de la distension extrême de la tumeur
d elle était kystique, de la compression de la veine-cave
ieure quand elle était solide, peu volumineuse et qu'elle
surtout prononcée quand la tumeur était de mauvaise
e, comme dans l'observation 595. Nous avons égale-
insisté sur cette particularité que le liquide de l'ascite
ccompagne ces tumeurs, lorsqu'il a été extrait par la
tion et soumis à l'analyse histologique et chimique,
te le diagnostic. Il ne faut pourtant pas s'en rapporter
rement à cet examen qui pourrait induire en erreur,
ne cela eut lieu chez les malades qui font le sujet des
vations 589 et 590. Dans ces deux cas, l'analyse avait
à croire que le liquide provenait de kystes bénins,
s qu'il était ascitique et compliquait dans le premier cas
ırcome, dans le second un cancer.

us avons également montré, dans le tome Ier de notre
il sur les *tumeurs de l'abdomen et du bassin*, combien il
ifficile de dire à l'avance si les tumeurs malignes du
ntère sont primitives ou secondaires : nous pourrions
un exemple dont nous avons encore été récemment

témoin dans notre s
malade atteinte d'une
était un petit épithéli
connu.

Chez une de nos op
nous ayant obligé à
qu'il s'agissait d'une
tanément naissance
de l'utérus. Nous fîm
largement qu'il conv
et ce fut une année
récidive apparut dans

La plupart des mal
tumeurs du mésentèr
peu satisfaisantes. Au
que celle de l'observ
cérébrales trois mo
l'observation 593 ava
sans nul doute à la co
qu'elle céda après l
bandage.

Nous ne reviendro
été suffisamment dé

s difficile dans les observations 589, 595 et 597. L'énu-
ation partielle n'a été appliquée qu'aux tumeurs liquides
nt l'ablation totale aurait été trop périlleuse et auxquelles
tre méthode de traitement par suppuration était appli-
ble (obs. 594-600, kyste hydatique), 601-603-605 (kyste
datique). Fait important à noter : quatre malades sur
cinq qui furent traitées par cette méthode guérirent.

La dissection du kyste a été rendue dans certains cas
ficile par le nombre des vaisseaux et par les adhérences;
st ainsi que l'hémostase a exigé cent cinquante pinces et
atre-vingts ligatures perdues chez la malade de l'obser-
ion 602 et la ligature de vaisseaux très importants le long
rachis dans l'observation 593. Les adhérences à l'épiploon
aux intestins sont notées dans presque toutes les observa-
ns.

Ajoutons que les adhérences de l'épiploon ont souvent né-
sité la résection de cette membrane ; elle fut totale dans
sieurs cas, entre autres dans la dernière observation que
ıs venons de citer.

La fermeture des feuillets mésentériques a été faite,
tôt par pincement (obs. 593), tantôt par des points de
ure à anses séparées, dédoublées, juxtaposées : ce mode
fermeture a été la cause d'une hémorrhagie secondaire qui
écessité la réouverture du ventre dans l'observation 509.

Péritoine. — Les tumeurs du péritoine ont présenté les
mes les plus habituelles. Dans les observations 619, 620 et
2, il s'agissait de cancer épithélial : aussi pour ce motif
us dûmes nous contenter de l'incision exploratrice qui fut
ivie de succès, mais qui n'empêcha pas l'ascite de se pro-
ire et les tumeurs solides de continuer à se développer.
ez celle de l'observation 619 l'épiploon était tellement
aissi par les masses épithéliales que nous dûmes le réséquer
er en totalité. Nous cherchâmes également à enlever les
asses cancéreuses qui occupaient tout le fond du bassin;
ais nous trouvâmes les parois de l'abdomen et du bassin cou-
rtes de productions malignes inopérables. Il en résulta que
malade ne tarda pas à succomber à l'épuisement. Posons

avons publié dans les volumes précéde
kyste semblable. Il suffit, en pareil ca
ment ces kystes par une large incisio
rattre sans qu'il soit besoin d'enlever l

L'observation 624 est un exemple
lisée enkystée; affection rare. Cette o
succès que donne l'incision explora
consécutive du liquide contenu dan
meurs.

Les observations 623 et 626 sont des
végétantes du péritoine pelvien à forn
mateuse. Elles ont été longuement déc
suivantes de ce volume (obs. 626, p. 4
aussi nous contentons-nous d'y renvoy

L'observation 615 est plus remarqua
de sa rareté. Il s'agit d'une maladie ky
péritoine viscéral de l'abdomen et du ba
ne renferme aucun autre exemple. Aussi
nous jugé utile d'en faire le sujet d'u
qui a été publiée dans ce volume, page

Rein. — Les tumeurs du rein dont

x ont nécessité la néphrotomie (obs. 628 et 629), deux
rectomie (obs. 627 et 630).

tout ce qui concerne les symptômes et le traitement
umeurs, nous renvoyons le lecteur aux sixième et trei-
eçons cliniques de ce volume ainsi qu'à la thèse inau-
de Brodeur qui va bientôt paraître.

. *Vésicule biliaire.* — Nous n'avions pas l'habitude,
es précédents volumes, de décrire dans la gastrotomie
servations des malades que nous avions opérés pour des
s biliaires ou pour des kystes hydatiques du foie. Ce
u'en raison des travaux spéciaux qui ont eu lieu récem-
sur ce sujet que nous nous sommes décidé à publier
de nos observations qui correspondent à la série d'ob-
ions comprise dans ce volume.

bservation 631 se rapporte à une malade à laquelle
îmes l'extraction d'un volumineux calcul de la vésicule
e. Ce corps étranger avait ulcéré la vésicule et les
es profondes de la paroi abdominale en donnant nais-
à une fistule de nature douteuse. Ce fut seulement
avoir incisé la fistule et le kyste que je fus conduit
dans la cavité de la vésicule biliaire dont j'attirai le
pour mieux extraire le calcul reconnaissable au stylet.
à cette ouverture, je pus avec les pinces hémosta-
retirer d'autres calculs plus petits et, lorsque j'eus la
qu'il ne restait plus aucune portion solide dans la
le, je suturai cette dernière à la plaie pariétale au
de fils de catgut passés en surjet de façon à fermer
res de la fistule aussi exactement que possible. Je fer-
suite la plaie pariétale en laissant un tube à drainage à
ie déclive. Le résultat fut excellent.

bservation 632 a trait à un kyste hydatique très volumi-
et suppuré du petit lobe du foie que nous opérâmes
avril 1881. Le malade avait des accidents fébriles
ants. Le kyste était tellement enflammé que les tégu-
étaient œdématiés et que le médecin traitant avait cru
bcès. Je n'hésitai pas à affirmer qu'il s'agissait d'un
hydatique que j'ouvris largement. Cette incision faite

uppuration serait suivi d'un succès complet, sans qu'il
: à redouter de complications graves; il n'en fut rien;
bcès stercoral se produisit au bout de quelques jours et
ı les matières au dehors par l'angle inférieur de la plaie.
lant quelques jours toutes les matières intestinales sor-
t par cet orifice anormal, de sorte que la santé générale
n instant compromise. Nous eûmes cependant la satisfac-
grâce aux soins de propreté et aux pansements antisep-
ıs fréquemment renouvelés, de voir cet anus anormal
rmer complètement au bout de quelques mois : à partir
ette époque, la santé fut des plus satisfaisantes.

ous avons insisté souvent sur la possibilité de voir guérir
tanément les abcès stercoraux et urineux qui succèdent
gastrotomies. Cet exemple est un des plus remarquables
nous puissions citer et prouve qu'il ne faut pas dése-
r trop tôt des ressources de la nature.

térus. — Les tumeurs de l'utérus sont au nombre de
:e-huit, elles comprennent une grossesse extra-utérine
. 637) compliquée de grossesse normale qui n'a pu être
nnue que par l'incision exploratrice; dès que cette com-
tion de la grossesse extra-utérine fut reconnue, nous ne
eâmes pas à continuer l'opération; nous fermâmes la
ı abdominale et la grossesse continua son cours régulier
me nous pûmes nous en convaincre en voyant la malade
s ses couches.

umeurs utéro-cystiques. — Parmi les autres tumeurs de
rus il y en eut 7 utéro-cystiques. Deux furent traitées par
uration selon les règles que nous avons prescrites dans
ə traité d'Hystérectomie et cinq par l'ablation totale.
ɛ occupaient le fond de l'utérus (obs. 640-641); une la
i antérieure (obs. 643), deux la corne droite de cet organe
638-644).

ıs tumeurs utéro-cystiques qui prennent naissance dans les
es latérales du corps de l'utérus peuvent simuler les
ıs des ligaments larges ou même des ligaments ronds;
ce qui aurait eu lieu chez les opérées des observa-
ı 638 et 644) si nous avions été moins habitué à distin-

temps de l'ascite. L'incision exploratri
était rien et qu'il s'agissait d'un kyste
la paroi antérieure du corps de l'utéru
sur une grande étendue et qui guérit
de traitement par excision et par supp

Pour tout ce qui concerne les tun
nous avons enlevées par la voie vagin
est notablement augmenté dans ces
r enverrons aux leçons cliniques de ce
s ujets particuliers (deuxième, douzièm
Plusieurs de ces cliniques ont été publi
afin de prendre date, le temps nécess
ce volume en ajournant malgré nous l

Tumeurs fibreuses. — Les tumeurs
que nous avons dû enlever par la voie
nombre de douze. Toutes les fois qu
t umeur à l'intérieur de l'utérus perm
t omie abdominale en conservant un p
long pour l'attirer à l'angle inférieur d
sans exercer trop de tiraillement, nous
à ce procédé, qui est le nôtre, parce
moins dangereux et surtout parce qu
malade aux suppurations secondaires

que nous aurions plus tard à redouter une suppura-
lvienne. Chez les deux autres, malgré le soin que nous
de lier avec soin les artères utéro-ovariques et uté-
nous fûmes obligé de laisser à demeure plusieurs
s pinces hémostatiques pour mettre les malades à l'abri
ıtement sanguin qui tendait à persister au niveau des
euses piqûres nécessitées par ce procédé opératoire.
ntre, le résultat fut satisfaisant chez l'opérée de l'ob-
on 656, bien que chez cette dernière il y ait eu plus
ne réapparition des crises de manie aiguë auxquelles
ait sujette avant l'opération.

fibromes, au cours de leur développement, sont,
e on le sait, assez sujets à s'enflammer ou à se spha-
De là des symptômes locaux et généraux que nous avons
ment décrits dans le tome III de nos tumeurs de
men. Lorsque le sphacèle porte sur des fibromes inters-
qui font saillie dans la cavité utérine, cette particularité
t avantageuse en favorisant l'élimination spontanée de
ıeur. Mais lorsque le sphacèle se propage à toute l'é-
ır de la paroi utérine, comme cela avait lieu dans
vation 645, la malade succomberait à l'infection pro-
par l'accumulation des gaz fétides dans le péritoine et
ammation de la séreuse si l'hystérectomie n'était pas
ıpidement et en une seule séance. C'est pour avoir
ette ligne de conduite dans le cas actuel, que nous
obtenu une guérison rapide dans des conditions en
nce désespérées alors que nous avons vu d'autres
es succomber quand l'ablation était tentée en plusieurs
s par la voie vaginale. Certains auteurs se basent
marche lente des grands myomes pour combattre
rectomie, oubliant que ces tumeurs sont souvent in-
les en raison des phénomènes de compression qu'elles
sent, des poussées inflammatoires dont elles sont le
des névralgies, des pertes sanguines dont elles sont le
de départ et des modifications qui s'opèrent dans leur
A ce point de vue, l'opérée du 20 décembre 1883
660) est tout particulièrement intéressante. Depuis

fut de même chez l'opérée du 24
analogue). Celle du 6 juillet 1881
l'utérus) en est encore un exemple fr
vivement solicitée depuis plusieurs a
de se faire opérer : elle ne s'y résolut
mité; nous eûmes cependant la satisfa

Au lieu de recourir dans tous les c
notre serre-nœud pour faire l'hémo
l'hystérectomie abdominale, nous nou
du lien de caoutchouc. Toutefois, no
lité des instruments nombreux qui ont
ces liens et nous nous contentons, p
saisir avec deux petites pinces hémos
Ces pinces sont laissées à demeure à
lorsque nous ne jugeons pas utile de
du pédicule. Nous préférons les t
pleins en caoutchouc, à la condition
de très bonne qualité.

Parmi les complications que nous
cours des hystérectomies pratiquées
ples ou kystiques, nous citerons : l'h
(obs. 651), qui est presque toujours

'armi les affections qui ont exercé une influence fâcheuse la guérison définitive des malades auxquelles nous avons tiqué l'ablation de l'utérus pour les grands myomes, ns : la fièvre de Cayenne, qui, après avoir disparu temairement pendant plusieurs semaines passées en France pendant l'opération, chez la malade de l'observation 671, arut ensuite avec assez de violence pour causer la mort ; — maladies du cœur et du foie (obs. 648) ; — l'inanition progée (obs. 641).

ous n'avons eu qu'une fois besoin de combiner la voie vale avec la voie abdominale pour extraire un volumineux me dont l'implantation était trop large et trop profonde r extraire la tumeur par la voie vaginale seule, comme nous ions espéré au premier abord. Nul doute que l'opération été suivie de succès (obs. 651) si la tumeur n'eût pas été pliquée d'une vaste hématocèle rétro-utérine qui cons- a une complication fâcheuse. Il est vrai qu'avec l'exence acquise depuis cette époque, nous conduirions urd'hui à bonne fin par la voie vaginale une semblable ration.

umeurs fibro-cystiques. — Toutes les tumeurs fibroiques ont été enlevées par l'hystérectomie abdominale.

umeurs cancéreuses. — Des six tumeurs cancéreuses que s avons opérées par la voie abdominale, trois étaient comateuses.

es tumeurs sarcomateuses du corps de l'utérus sont rareit opérables lorsqu'elles sont volumineuses et qu'elles oient des prolongements importants du côté du ligait large et du bassin. Cependant il ne faut pas trop désespérer lors même que, pour ne rien laisser de ect, l'opération oblige à de très grands délabrements . 662).

omme on le voit, les observations que nous publions dans e nouvelle statistique sont au nombre de 229 et commnent :

embryoplastiques (insuccès) ; — 1 ca
(insuccès) ; — 1 fibrome (insuccès) ;
13 kystes (7 succès, 6 insuccès) ; — 7
ration (4 succès, 3 insuccès) ; — 6
3 insuccès) ; — 1 sarcome kystiqu
kystiques (succès) ; — 1 kyste dern
phangiomes (1 succès, 1 insuccès).

5 *Tumeurs du bassin*, dont 3 kystes et 2 s
cès, 4 insuccès) ;

1 *Fibrome profond* de la paroi antérieure

8 *Tumeurs du péritoine* (7 succès, 1 i
ainsi : 1 kyste (succès) ; — 1 cancer
4 cancers colloïdes (4 succès) ; —
(incision exploratrice, succès) ; — 1
sion exploratrice, succès).

4 *Affections du rein :* 1 hydronéphrose
1 kyste hydatique ; — 1 kyste purul
(4 succès).

1 *Hydropysie de la vésicule biliaire* (succ

1 *Kyste hydatique du petit lobe du foie* (

1 *Kyste hydatique de la rate* (succès) ;

2 *Tumeurs de l'intestin* : 1 cancer de l'
cœcum (insuccès) ;

1 *Kyste hydatique du pancréas* (succès) ;

Les tumeurs de l'*utérus* se décompo

1 *Grossesse extra-utérine compliquée de* g
trice (succès) ;

31 Tumeurs ayant nécessité l'*hystérectom*
7 *Tumeurs utéro-cystiques* (7 succès)

En ajoutant cette nouvelle série à celles qui ont été pu-
ies dans les précédents volumes de nos cliniques, on voit
nous avions pratiqué, au 1er janvier 1885, 670 gastroto-
s et que l'augmentation du nombre des succès a été
nsidérable surtout pour les *ovariotomies*, qui n'ont presque
donné de mortalité grâce aux perfectionnements que
s n'avons cessé d'apporter au manuel opératoire.



CATALOGUE

DE LA

OLLECTION PARTICULIÈRE DE M. LE Dr PÉAN

A L'HOPITAL SAINT-LOUIS

(*Suite*)

541

Coupe d'une tumeur du sein.

542

xostose cartilagineuse de la deuxième phalange de l'annulaire droit.

ıplantée sur le périoste au-dessous du tendon fléchisseur.

543

Sarcome mélanique embryo-plastique de la joue gauche.

icidive. — Femme de trente-deux ans.

544

Papillome épithéliomateux de la région mammaire droite.

ıbut : cinq ans.

545

Gomme ulcérée de la région mammaire.

ıbut : six semaines, datant de vingt ans.

546

Esthiomène pédiculé de la vulve.

547

Épithélioma de la peau du sein.

but : quinze ans.

548

Arrachement circulaire de la peau du pénis par traction manuelle excessive.

549

Chancre de la lèvre.

550

Squirrhe diffus du sein, avec gros kyste sanguin.

Carcinome à petites cellules.

551

Tumeur fibro-plastique du sein.

552

Abcès froid idiopathique sous-mammaire.

Chez un prévôt d'armes âgé de vingt-cinq ans. Contusions répétées pa de fleuret.

553

Chancres simples multiples de l'anus.

554

Dactylite strumeuse.

Occasionnée par le froid, chez un charretier de dix-huit ans.

555

Papillome de la région ano-fessière.

Développé sur un tatouage (Traité par le raclage).

556

Épithéliome de l'S iliaque, de la partie supérieure du propagé aux ganglions iliaques.

Ablation après résection.

562

vite fongueuse du carré pronateur du radius et de l'extenseur du pouce.

563

Myéloplaxe de l'extrémité supérieure du tibia.

é par résection du genou.

564

Coupe de la tumeur représentée par la pièce n° 560.

565

Rupture du biceps.

566

Angiome du sein (V. t. IV des *Cliniques*, page 97).

567

:ose ostéo-cartilagineuse de la face inférieure du calcanéum s une jeune fille de Ban (V. t. IV des *Cliniques*, première leçon).

568

Coupe de l'angiome représenté pièce 566.

569

Sarcome périostique de la totalité du radius.

570

come kystique de la face antérieure de l'humérus gauche.

571

rcome kystique de la face antérieure de l'humérus gauche.
(Coupe. — V. la pièce 570).

572

-sarcome périostique du quatrième métacarpien gauche ant saillie à la face dorsale et à la face palmaire de la main.

573

Chancre induré de la commissure labiale droite.

is papulo-squameuse concomitante généralisée.

574

Papillome du dos de la main.

par raclage.

575

Encéphaloïde aigu de la mamelle droite.

ne femme accouchée deux mois et demi auparavant.

576

Tumeur sarcomateuse du mollet.

577

Sarcome périostique de la dernière phalange du petit d gauche.

578

Épithélioma pharyngo-œsophagien comprimant le larynx produit la mort par asphyxie.

579

Tubercules des os du carpe et du métacarpe. — Ostéo tuberculeuse de la main droite.

580

Cancroïde de l'oreille.

581

Sarcome mélanique des ganglions cervicaux.

582

Lupus vorace, cancroïdal, des régions parotidiennes, auri temporale gauche. Envahissement du cerveau.

583

Papillome généralisé du cuir chevelu.

Il y avait d'autres productions semblables sur la poitrine et l antérieures du corps.

589

cancéreuse centrale de l'extrémité inférieure du fémur. Fracture spontanée.

590

ulcère variqueux annulaire de la jambe compliqué de papillomes de voisinage.

apide par l'eau oxygénée.

591

Ulcérations tuberculeuses de la langue.

592

Abcés tuberculeux enkysté de la langue.

es *Cliniques*. Quatrième leçon, page 77).

593

cèle du scrotum consécutif à une infiltration d'urine.

s deux testicules par une membrane granuleuse.

594

Coupe d'un testicule.

595

Coupe d'un testicule.

596

Fractures spontanées de l'extrémité inférieure , consécutives à une ostéo-myélite nécrosique de l'enfance.

rthrite suppurée et pneumonie diffuse gangréneuse.

597

du sinus maxillaire gauche, accompagnée d'une dilatation osseuse du maxillaire inférieur du même côté.

598

e de l'extrémité inférieure du fémur et de l'extrémité supérieure du tibia. Arthrite suppurée.

599

de la partie supérieure de l'humérus. Abcés tuberculo-gommeux.

600

Sarcome de la région parotidienne.

e vingt-deux ans.

601

Tumeur blanche du genou.

602

Exostose sous-unguéale volumineuse du gros orteil.

603

Luxation postéro-interne du pouce gauche.

604

Tumeur blanche du tarse et du métatarse.

605

Arthrite tuberculeuse et fongosités péri-articulaires du p

606

Nécrose traumatique de l'astragale.

(De date ancienne.)

607

Polype glandulaire implanté sur la partie latérale dr des arrière-narines.

Chez une jeune femme de vingt ans.

608

Fracture extra-capsulaire du fémur.

Datant de cinq ans.

609

Angiome caverneux de la partie moyenne du triceps fém

Récidive chez une femme de trente ans. Amputation de cuisse.

610

613

des os et des articulations du carpe et du métacarpe.

ultiples faites à plusieurs reprises et sans succès par Langen-
›hie de la main et du poignet. Persistance des fongosités et des
ıleux. Amputation, coupe de la pièce.

614

Hermaphrodisme masculin.

ıme de vingt ans dont le sexe avait été méconnu depuis la
Verge moyennement développée. Hypospadias uréthral. Les
és du scrotum écartées, simulant une vulve, contiennent les
ules bien remarquables, irréductibles. Le pubis était couvert

615

·es. Érythème. Plaques d'ecthyma du pied gauche.

ɜ homme de quinze ans, atteint de luxation de la hanche droite,
à une coxalgie.

616

ıion tibio-tarsienne gauche en dehors. Mal perforant
ause mécanique chez un ataxique syphilitique.

présentait des plaques épidermiques très épaisses.

617

purée totale de l'extrémité inférieure du fémur droit.
ıuppurée du genou. Abcès de voisinage dans le triceps.
ı de la veine fémorale.

618

Sarcome du pied (coupe).

619

Exstrophie de la vessie. Épispadias.

620

Encéphalocèle chez un enfant de onze mois.

621

ıncre infectant de la face interne de la cuisse.

622

ıeur fibro-graisseuse de la racine de la cuisse.

le périoste du fémur et développée entre les muscles.

623

. . . . . .

624

Subluxation du pied gauche.

625

Synovite fongueuse du genou.

626

Ostéo-myélite chronique.

627

Tumeur développée dans la partie gélatineuse du

Chez une fille de sept ans.

628

Sarcome embryo-plastique des jumeaux et du so gauche. Récidive.

Amputation de la cuisse. La pièce montre que le tissu d'analogie avec les gommes suppurées et que les étaient également dégénérés.

629

Ostéo-arthrite du poignet gauch

Forme inflammatoire chronique nécrosique.

630

Ostéo-arthrite du poignet droit

Forme fongueuse et tuberculeuse.

631

636

Tumeur kystique du testicule.

637

Nécrose du tibia.

uarante et un ans.

638

ıns (mal perforant) de la partie externe du pied gauche.

ı de l'articulation métatarso-phalangienne (Femme de trente-uıs).

639

Enchondrome (?) de la main gauche,

femme de trente-neuf ans. Début à l'âge de neuf ans.

640

Corne à la nuque, datant de neuf ans,

ujet de cinquante-deux ans.

641

ı éléphantiasique probablement parasitaire de la partie ure de l'avant-bras droit, du poignet, de la main, des doigts.

ɜ trente ans.

642

Énorme tumeur sarcomateuse du sacrum.

643

ilatation cirsoïde de l'artère radiale et des veines correspondantes de la main droite.

e soixante-cinq ans.

644

Hygroma sous-hyoïdien suppuré et fistuleux.

645

ı oblique en avant et en dehors de l'astragale par rotation de l'os en totalité,

ɜ six semaines.

646

Ablation totale de la langue pour un cancer.

le soixante-quatre ans.

647

acture de Dupuytren, avec renversement en dehors.

648

Tubercules superficiels de la langue.

649

Ulcère tuberculeux de la langue.

650

Prolapsus du côlon descendant

Consécutif à un anus contre nature pratiqué quelque temps avant, oblitération cancéreuse du rectum.

651

Panaris de l'index droit.

Destruction du nez, de la joue et de la lèvre supérieure gauche caustiques appliqués cinq ans auparavant par un empirique sur cancroïdal. Femme de cinquante-cinq ans. L'autoplastie a été succès.

652

Pseudarthrose de la partie inférieure de la jamb

Datant de l'âge de trois ans chez un jeune homme de vingt ans. An

653

Renversement congénital du pavillon de l'oreille

Compliqué de molluscum en avant du conduit auditif. Chez une de seize mois.

654

Gomme ulcérée de la main.

655

Cancer de l'ombilic

660

Chancre du cou-de-pied.

deux ans. Consultation.

661

Épiplocèle scrotale gauche.

662

Angiome veineux de la paupière inférieure.

663

mélicérique des synoviales palmaires des fléchisseurs superficiels du pouce et du petit doigt.

664

Tumeur blanche du tarse et du métatarse.

665

te tuberculeuse ; fongosités péri-articulaires du poignet.



TABLE MÉTHODIQUE

S L'ORDRE ADOPTÉ DANS NOS VOLUMES DE LEÇONS DE CLINIQUE

Les chiffres indiquent, non la page, mais le numéro du catalogue.)

I. — Accidents syphilitiques.

du cou-de-pied..... 660
de la cuisse..... 621
des lèvres..... 550-573
e tertiaire de la lèvre supérieure et du nez..... 633

II. — Maladies du périoste et des os.

de l'omoplate..... 561
les des os et articulations du carpe..... 613
des os et articulations du tarse..... 612
traumatique de l'astragale..... 606
ostéo-cartilagineuse du calcanéum..... 567
périostique du petit doigt..... 577
extra-capsulaire du fémur..... 608
spontanée du fémur..... 596
du fémur..... 598
suppurée de l'extrémité inférieure du fémur..... 617
throse de la partie inférieure de la jambe..... 652
suppurée du fémur..... 611
de Dupuytren..... 647
kystique de la face antérieure de l'humérus..... 470
de l'humérus..... 599
rthrite tuberculeuse de la main..... 579
ostéo-cartilagineuse du maxillaire inférieur..... 587
du sinus maxillaire..... 597
arcome périostique du quatrième métacarpien..... 572
sous-unguéale du gros orteil..... 602
cartilagineuse de la phalange..... 542
thrite du poignet..... 629-630
périostique du radius..... 569
du sacrum..... 642
axe de l'extrémité supérieure du tibia..... 563
du tibia..... 637

III. — M

Tumeur blanche tarso-métatarsie
Luxation oblique en avant et en
— des troisième et quatriè
Subluxation du pied.....
Luxation postéro-interne du pouc
— en arrière du pouce....
Tubercule des os et articulations
Tumeur blanche du genou.....
Tumeur blanche tibio-tarsienne..

IV. — Maladies du sy

Angiome de la paupière.....
Polyne glandulaire des arrière-na
Nez. — Syphilide tertiaire du ne
Cancroïde de l'oreille.....
Renversement du pavillon de l'or

V. —

Angiome de la paupière.....
— de la cuisse.....
— du sein.....
Dilatation cirsoïde de l'artère ra
Ulcère variqueux de la jambe....

VI. — Tu

Abcès tuberculeux et kyste de l
Ablation de la langue pour un c
Tubercules superficiels de la lan
Ulcérations tuberculeuses de la
Ulcère tuberculeux de la langue.
Épithélioma pharyngo-œsophagie
Épiplocèle scrotale.....

VIII. — MAMELLE ET RÉGION MAMMAIRE.

phaloïde aigu de la mamelle..... 575
ne ulcérée de la mamelle..... 545
lome épithéliomateux de la mamelle..... 544
s froid sous-mammaire..... 555
ome du sein..... 566
élioma de la peau du sein..... 547
rhe diffus du sein..... 550
ur fibro-plastique du sein..... 551

IX. — RÉGIONS.

). — Papillome généralisé du cuir chevelu..... 583
— Chancre de la lèvre..... 550
Chancre induré de la commissure de la face..... 573
Syphilide tertiaire de la lèvre supérieure et du nez..... 633
— Productions cornées de la nuque..... 640
Lupus cancroïdal de la région parotidienne..... 582
Sarcome de la région parotidienne..... 600
Sarcome mélanique de la joue..... 540
Sarcome mélanique des ganglions du cou..... 581
Hygroma de la bourse séreuse sous-hyoïdienne..... 644
. — Épithélioma de la peau de l'épigastre..... 755
Cancer de l'ombilic..... 655
re supérieur. — Rupture du biceps..... 565
— Synovite fongueuse du carré pronateur du radius..... 562
— Éléphanthiasis de la partie inférieure de l'avant-bras.. 641
— Eczéma palmaire des mains..... 559
— Enchondrome de la main..... 639
— Gomme ulcérée de la main..... 654
— Papillome du dos de la main..... 574
— Synovite fongueuse de l'extenseur du pouce..... 562
— Dactylite strumeuse..... 554
— Kyste mélanique des synoviales des fléchisseurs du petit doigt..... 663
— Panaris de l'index..... 577
— Troubles trophiques des doigts..... 631
re inférieur. — Chancre infectant de la cuisse..... 621
— Tumeur fibro-graisseuse de la cuisse..... 622
— Synovite du genou..... 627
— Sarcome de la jambe..... 576
— Sarcome embryoplastique de la jambe (récidive)..... 628
— Mal perforant du pied..... 616
— Mal perforant de la partie externe du pied..... 638
— Ecthyma du pied..... 615
— Épithélioma du pied..... 632
— Sarcome de la plante du pied..... 635
— Exostose sous-unguéale du gros orteil..... 620

FIN DE LA TABLE MÉTHODIQUE.

TABLE ALPHABÉTIQUE DU CATALOGUE

DE LA COLLECTION DE M. PÉAN

A

ES. — V. Anus, langue, mammaire.
OME. — V. Rectum.
OME. — V. Cuisse, paupière, sein.
E (Chancre de l'), 553.
Papillome de l'), 555.
ACHEMENT. — V. Pénis.
ÈRE-NARINES (Polype glandulaire des), 57.
ÈRE (Dilatation cirsoïde de l'radiale), 18.
RITE. — V. Main, poignet.
ULATION. — V. Carpe, tarse.
AGALE (Nécrose traumatique de l'), 8.
AGALE (Luxuation oblique de l'), 645.
T-BRAS (Eléphantiasis de la partie érieure de l', et de la main), 641.

B

S (Rupture du), 565.

C

ANÉUM (Exostose cartilagineuse du), 7.
ROÏDE. — V. Oreille, parotidienne.
NOME. — V. Lèvre (grande), mont de nus.
E (Tubercules des os et articulations du), 613.
CRE. — V. Anus, cou-de-pied, lisse, lèvre.
E (prolapsus du), 650.
TÉES (Productions). — V. Nuque.
(Sarcome mélanique des ganglions l), 581.
DE-PIED (Fongus des synoviales des ndons au niveau du), 634.
— (Chancre du), 660.
CUIR CHEVELU (Papillome généralisé du), 583.
CUISSE (Angiome caverneux de la), 609.
— (Chancre infectant de la), 621.
— (Tumeur fibro-graisseuse de la), 622.

D

DACTYLITE (Strumeuse), 551.
DOIGT (Kyste mélanique des synoviales du fléchisseur du petit doigt), 663.
— (Panaris de l'index), 651.
— (Troubles trophiques des), 631.

E

ECTHYMA. — V. Pied.
ECZÉMA. — V. Main.
ÉLÉPHANTIASIS. — V. Avant-bras.
ENCÉPHALOCÈLE (chez un enfant de onze mois), 620.
ENCEPHALOÏDE. — V. Mamelle.
ENCHONDROME. — V. Main.
ÉPIGASTRE (Épithélioma de la peau de l'), 557.
ÉPIPLOON (Épiplocèle scrotale), 661.
ÉPITHÉLIOMA. — V. Épigastre, mamelle, pharynx, pied, rectum, sein, S iliaque, vulve.
ESTHIOMÈNE. — V. Vulve.
EXOSTOSE. — V. Calcanéum, maxillaire, phalange, orteil.
EXSTROPHIE. — V. Vessie.

F

FÉMUR (Fracture extra-capsulaire du), 608.
— (Fracture spontanée du fémur consécutive à une ostéo-myélite nécrosique de l'enfance), 596.

ÉMUR (Ostéite du), 598.
- (Ostéite suppurée de l'extrémité inférieure du), 611.
- (Ostéo-arthrite suppurée du), 611.
- (Tumeur cancéreuse centrale du), 589.
RACTURE. — V. Fémur.
- (Fracture de Dupuytren), 647.

G

ENOU (Synovite du), 627.
- (Tumeur blanche du), 601.
OMME. — V. Main, mamelle.

H

IUMÉRUS (Ostéite de l'), 599.
- (Sarcome kystique de la face antérieure de l'), 570 (Voir la coupe n° 571).
IYGROMA. — V. Sous-hyoïdienne.

I

INDEX. — V. Doigt.

J

AMBE (Pseudarthrose de la partie inférieure de la), 652.
— (Sarcome de la), 576.
— (Sarcome embryoplastique de la) récidive), 228.
— (Ulcère variqueux de la), 652.
OUE (Sarcome mélanique de la), 543.

K

KYSTE. — V. Doigt.

— (Gomme ulcérée de la), 654.
— Osteo-arthrite tuberculeuse d
— (Papillome du dos de la), 574.
MAL PERFORANT. — V. Perforant.
MAMELLE (Encephaloïde aigü de
— Gomme ulcérée de la), 545.
— (Papillome épithéliomateux de
MAMMAIRE (Abcès froid sous-), 53
MAXILLAIRE (Exostose ostéo-cartil
du — inférieur), 587.
— (Tumeur du sinus du — sup
597.
MÉTACARPE (Luxation des trois
quatrième métacarpiens G), 65
— Ostéo-sarcome périostique d
trième metacarpien), 572.
MONT DE VÉNUS (Carcinome du),
Voir la coupe de la pièce n° 56
MYÉLOPLAXE. — V. Tibia.

N

NECROSE. — V. Astragale, tibia.
NEZ (Sypilide tertiaire du nez, de
supérieure), 633.
NUQUE (Productions cornées de la

O

OMBILIC (Cancer de l'), 655.
OMOPLATE (Sarcome de l'), 561.
OREILLE (Cancroïde de l'), 580.
— (Renversement du pavillon de l'
ORTEIL (Exostose sous-unguéale du
602.
OS. — V. Carpe, tarse.
OSTÉITE. — V. Humérus, fémur.
OSTÉO-ARTHRITE. — V. Fémur, poig
OSTÉO-MYÉLITE. — V. Fémur.

:cthyma du), 615.
ithélioma du), 632.
come de la plante du), 635.
luxation du), 624.
meur blanche du pied et du méta-
), 604.
T (Arthrite tuberculeuse du), 605-

téo-arthrite du), 629-630.
:. — V. Arrière-narines.
(Luxation en arrière du), 562.
xation postéro-interne du), 603.
novite fongueuse de l'extenseur
562.
SUS. — V. Côlon.
ATHROSE. — V. Jambe.

R

(Sarcome périostique du), 569.
novite fongueuse du carré prona-
du), 562.
I (Adénome glandulaire du), 610.
ithélioma du), 556.

S

(Sarcome du), 642.
E. — V. Doigt, humérus, jambe,
late, parotidienne, pied, sacrum,
:ule.
E MÉLANIQUE. — V. Cou, Joue.
me du), 657.
E (Sphacèle du), 593.
Angiome du), 566 (Voir la coupe
.
thélioma de la peau du), 547.
— (Squirrhe diffus du), 550.
— (Tumeur fibro-plastique du), 551.
S ILIAQUE (Épithélioma de l'), 556.
SOUS-HYOÏDIENNE (Hygroma de la bourse séreuse), 644.
SYNOVIALES. — V. Cou-de-pied, doigt.
SYNOVITE. — V. Genou, pouce, radius.
SYPHILIDE. — V. Lèvres, nez.

T

TARSE (Tubercule des os et articulations du), 612.
— (Tumeur blanche du tarse et du métatarse), 664.
TESTICULE (Coupe d'un), 594-595.
— (Sarcome kystique du), 558.
TIBIA (Myéloplaxe de l'extrémité supérieure du), 563.
— (Nécrose du), 637.
TUBERCULES. — V. Carpe, langue, tarse.
TUMEUR BLANCHE. — V. Genou, métatarse, pied, tarse.

U

ULCÉRATIONS TUBERCULEUSES. — V. Langue.
ULCÈRES VARIQUEUX. — V. Jambe.

V

VÉGÉTATIONS. — V. Vulve.
VESSIE (Exstrophie de la), 619.
VULVE (Epithelioma de la), 584.
— (Esthiomène pédiculé de la), 546.
— (Végétations de la), 588.

FIN DE LA TABLE ALPHABÉTIQUE DU CATALOGUE



TABLE DES MATIÈRES

CONTENUES DANS CE VOLUME

PREMIÈRE PARTIE

ième leçon. — Des tumeurs du calcanéum 3

ième leçon. — De l'intervention chirurgicale dans les petites tumeurs de aire et de l'utérus 20

ième leçon. — De l'intervention chirurgicale dans les petites tumeurs de aire et de l'utérus (suite) 48

ième leçon. — Des abcès froids de la langue 77

ième leçon. — De l'angiome de la mamelle 97

ième leçon. — De l'intervention chirurgicale dans quelques tumeurs du rein. 115

ième leçon. — Maladie kystique de l'épiploon .....

ième leçon. — De la grenouillette sus-hyoïdienne 170

ième leçon. — Des tumeurs végétantes du péritoine pelvien à forme colloïde ou myxomateuse 185

ième leçon. — Du lymphangiome 226

ième leçon. — Du pincement préventif et du pincement définitif des vaisseaux dans les opérations chirurgicales 281

ième leçon. — Du morcellement appliqué à l'ablation totale de l'utérus ns certains cas de tumeurs fibreuses et cancéreuses 286

ième leçon. — Ablation des tumeurs fibreuses ou myômes du corps de térus par la voie vaginale 293

orzième leçon. — De l'ablation des tumeurs rénales par la néphrectomie mbaire en particulier par le morcellement 301

DEUXIÈME PARTIE

CHAPITRE PREMIER

s et contusions 307

I. Plaie par instruments tranchants 307

— Tête 310

— Tronc 312

§ II. Utérus.....
§ III. Vulve et vagin.....

Organes urinaires proprement dits.....
Périnée.....

CHAPITRE X

Maladies de la mamelle.....

CHAPITRE XI

Maladies des régions.....

§ I. Tête.....

A. — Face.....

§ II. Cou.....

A. — Région carotidienne.....
B. — Région sous-maxillaire.....
C. — Région sterno-mastoïdienne.....
D. — Région sous-hyoïdienne.....
E. — Région cervicale postérieure.....

§ III. Tronc.....

A. — Thorax.....
B. — Abdomen.....
C. — Dos.....
D. — Région sacrée.....

§ IV. Membre supérieur.....

1° Épaule.....
2° Aisselle.....
3° Bras.....
4° Avant-bras.....
5° Poignet.....
6° Main.....
7° Doigts.....

§ V. Membre supérieur.....

1° Fesse.....

§ IV. — Bassin 1131
§ V. — Paroi antérieure de l'abdomen 1133
§ VI. — Péritoine 1134
§ VII. — Rein 1139
§ VIII. — Foie et vésicule biliaire 1140
§ IX. — Rate 1142
§ X. — Intestin 1142
§ XI. — Pancréas 1145
§ XII. — Utérus 1146

Grossesse extra-utérine 1146
Tumeurs utéro-cystiques 1146
Fibromes interstitiels sous-péritonéaux 1150
Tumeurs fibro-cystiques 1157
Cancer de l'utérus 1162

Hystérectomie par la voie vaginale 1164
1° Hystérectomie totale 1164
2° Hystérectomie partielle 1165

Considérations générales 1168

FIN DE LA TABLE DES MATIÈRES.

TABLE DES FIGURES

Figures.

1. Exostose ostéo-cartilagineuse de la face inférieure du calcanéum.
2. — — — —
3. Abcès froid tuberculeux de la langue.
4. Angiome de la mamelle.
5. Angiome congénital du sein droit.
6. Coupe de la tumeur représentée par la figure précédente.
7. Angiome de la mamelle dont l'aspect extérieur est figuré page 99.
8. Cancer du rein. Aspect général de la tumeur.
9. Cancer du rein. Origine de la tumeur.
10. Aspect de la coupe à un faible grossissement.
11. Zone de la figure précédente à un fort grossissement.
12. Concrétion calcaire au milieu de la trame.
13. Éléments épithéliaux montrant la multiplication des noyaux et leur transformation vésiculeuse.
14. Cancer du rein à marche rapide.
15. Maladie kystique de l'épiploon, du mésentère, du péritoine viscéral, de l'abdomen et du bassin.
16. Grenouillette sus-hyoïdienne.
17. Un type de végétations du péritoine pelvien.
18. Deuxième type de tumeurs végétantes du péritoine pelvien.
19. Troisième type des tumeurs végétantes du péritoine pelvien.
20. Type de tumeurs végétantes du péritoine pelvien.
21. Coupe d'un lobule isolé de la tumeur.
22. Portion de la même coupe à un plus fort grossissement.
23. Revêtement épithélial à un fort grossissement.
24. Coupe d'ensemble d'un lobule de la tumeur.
25. Aspect du tissu à la coupe.
26. Revêtement épithélial.
27. Tumeur végétante du péritoine pelvien.
28. Coupe d'un lymphangiome ganglionnaire de la région inguinale enlevé en 1858 avec Nélaton.
29. Aspect général de la tumeur précédente à la partie inféro-externe d'un ganglion.
30. Lymphe.
31. Vésicules simples.
32. Angiome du réseau sous-épidermique.
33. Vésicules en voie de transformation et d'organisation vasculaire et papillaire.
34. Vésicules mélangées aux végétations.
35. Papillome complet. Dilatation veineuse environnante.

[redacted]



Imp. Bocquet fr Paris.

PL. II.
Observation CVII.

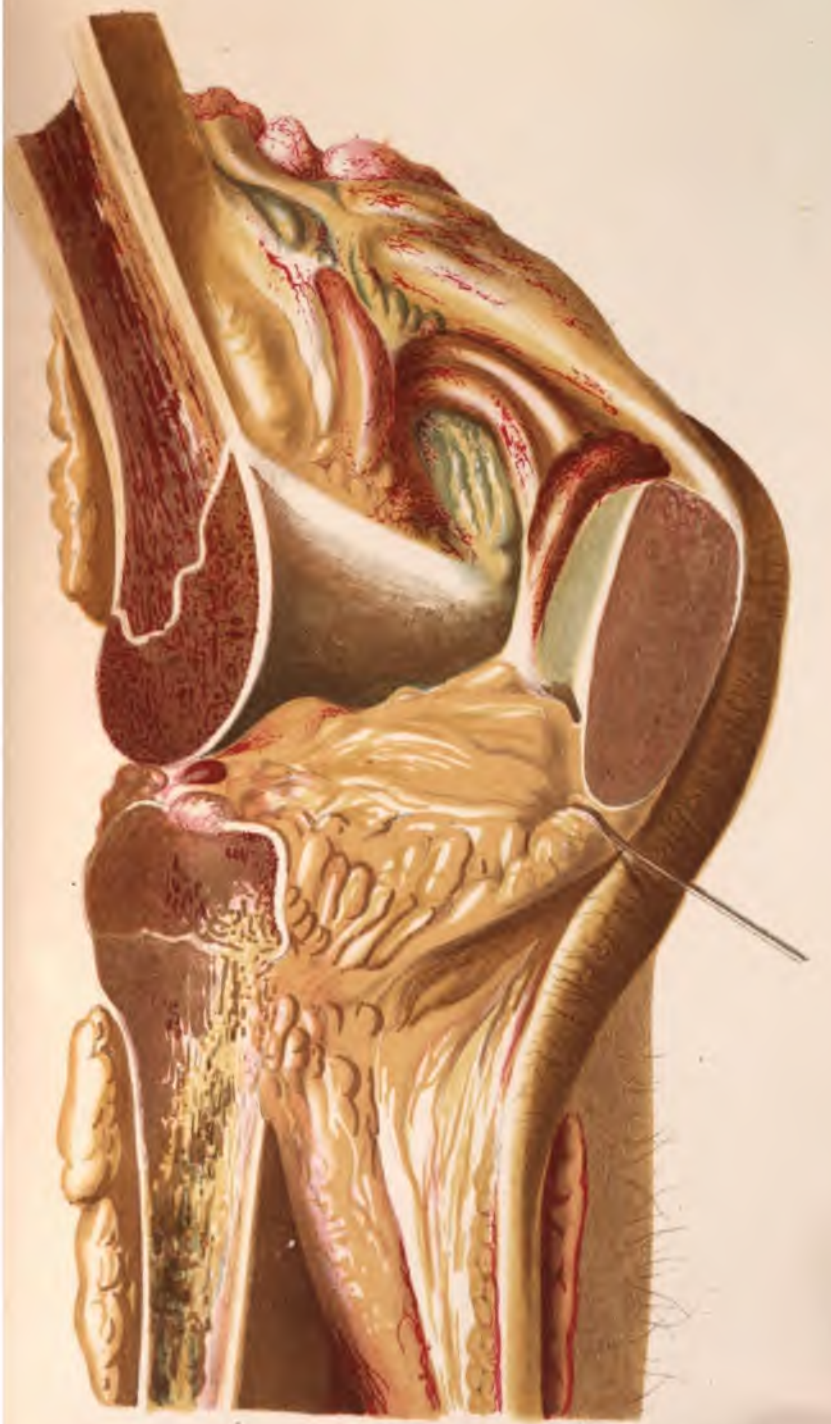

Imp. Becquet

Imp. Becquet



PÉAN._Clinique chirurgicale
Tome IV.

PL. IV.
Observation CXXV

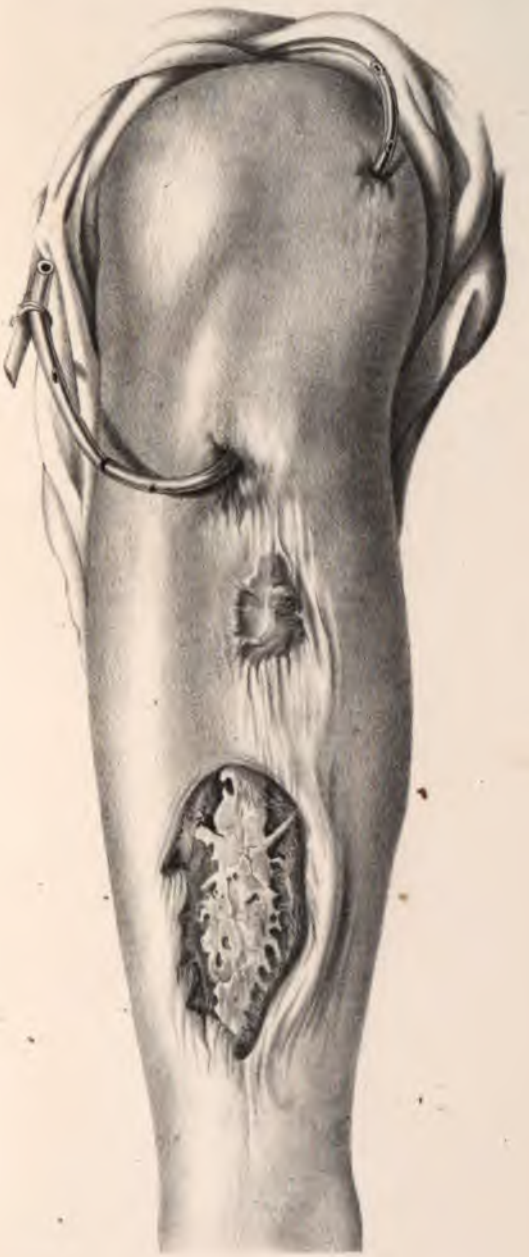

Imp. Bec



Imp. Becquet fr. Paris.

Imp. Becquet fr. Paris.





N. _Clinique chirurgicale
Tome IV.

Pl. VII.
Observation CXXIII.

Imp. Becquet fr. Paris.

M34 Péan, J.E. 4, 15592
P35 Leçons de clinique chi-
v.4 rurgicale, 1879-1880
1886

NAME	DATE DUE

ATTIC

ATTIC